This is a digital copy of a book that was preserved for generations on library shelves before it was carefully scanned by Google as part of a project to make the world's books discoverable online.

It has survived long enough for the copyright to expire and the book to enter the public domain. A public domain book is one that was never subject to copyright or whose legal copyright term has expired. Whether a book is in the public domain may vary country to country. Public domain books are our gateways to the past, representing a wealth of history, culture and knowledge that's often difficult to discover.

Marks, notations and other marginalia present in the original volume will appear in this file - a reminder of this book's long journey from the publisher to a library and finally to you.

Usage guidelines

Google is proud to partner with libraries to digitize public domain materials and make them widely accessible. Public domain books belong to the public and we are merely their custodians. Nevertheless, this work is expensive, so in order to keep providing this resource, we have taken steps to prevent abuse by commercial parties, including placing technical restrictions on automated querying.

We also ask that you:

+ *Make non-commercial use of the files* We designed Google Book Search for use by individuals, and we request that you use these files for personal, non-commercial purposes.
+ *Refrain from automated querying* Do not send automated queries of any sort to Google's system: If you are conducting research on machine translation, optical character recognition or other areas where access to a large amount of text is helpful, please contact us. We encourage the use of public domain materials for these purposes and may be able to help.
+ *Maintain attribution* The Google "watermark" you see on each file is essential for informing people about this project and helping them find additional materials through Google Book Search. Please do not remove it.
+ *Keep it legal* Whatever your use, remember that you are responsible for ensuring that what you are doing is legal. Do not assume that just because we believe a book is in the public domain for users in the United States, that the work is also in the public domain for users in other countries. Whether a book is still in copyright varies from country to country, and we can't offer guidance on whether any specific use of any specific book is allowed. Please do not assume that a book's appearance in Google Book Search means it can be used in any manner anywhere in the world. Copyright infringement liability can be quite severe.

About Google Book Search

Google's mission is to organize the world's information and to make it universally accessible and useful. Google Book Search helps readers discover the world's books while helping authors and publishers reach new audiences. You can search through the full text of this book on the web at `http://books.google.com/`

LANE
MEDICAL LIBRARY



TRAITÉ

DE

CHIRURGIE CLINIQUE

TOME SECOND

5335-96. — Coossu. Imprimerie Ed. Cadré

TRAITÉ

DE

CHIRURGIE CLINIQUE

PAR

P. TILLAUX

PROFESSEUR DE CLINIQUE CHIRURGICALE A LA FACULTÉ DE MÉDECINE DE PARIS
MEMBRE DE L'ACADÉMIE DE MÉDECINE
CHIRURGIEN DE L'HOPITAL DE LA CHARITÉ

QUATRIÈME ÉDITION

TOME SECOND

Avec 88 figures dans le texte

PARIS
ASSELIN ET HOUZEAU
LIBRAIRES DE LA FACULTÉ DE MÉDECINE
et de la Société centrale de médecine vétérinaire
PLACE DE L'ÉCOLE-DE-MÉDECINE

1897

LAKE LIBRARY

T56
v. 2
1897

CHIRURGIE CLINIQUE

SIXIÈME SECTION

AFFECTIONS CHIRURGICALES DE L'ABDOMEN

L'abdomen est souvent atteint de traumatismes : on y observe des inflammations variées ; les viscères que renferme sa cavité sont susceptibles d'éprouver des déplacements ; il peut être le siège de tumeurs de nature diverse : il nous semble possible de rattacher à ces quatre chefs les affections chirurgicales si multiples de la région de l'abdomen. Inutile de rappeler qu'en raison de leur fréquence, de leur gravité, des problèmes que soulève journellement leur diagnostic, et des graves opérations qu'elles nécessitent, ces affections présentent pour le praticien un intérêt de premier ordre.

A. — **Traumatismes de l'abdomen.**

Les traumatismes de l'abdomen consistent en contusions, plaies et corps étrangers. Je crois devoir confondre dans une même description les traumatismes de la paroi et ceux de la cavité abdominales, en raison du peu de gravité que présentent les premiers.

1° *Contusion de l'abdomen.* — Commencez par vous informer de la cause qui a déterminé la contusion : une roue de voiture, un coup de pied, un coup de timon, un tampon de chemin de fer, sont les causes les plus communes. Sachez aussi que des contusions profondes peuvent résulter de la chute d'un lieu élevé sans

67059

que l'abdomen ait subi un choc direct : les viscères éprouvent un tel ébranlement, qu'une déchirure en peut être la conséquence. En raison de la friabilité de leur tissu, le foie et la rate sont le plus souvent atteints dans ces circonstances. Explorez donc alors avec soin la région qu'occupent ces deux viscères, et, s'ils sont contusionnés ou déchirés, vous provoquerez par la pression une vive douleur locale qui doit vous faire réserver le pronostic.

Un second point très important à déterminer est le suivant : dans quelle position l'agent vulnérant a-t-il surpris le blessé? Car, remarquez bien que votre unique souci, en présence d'un sujet atteint de contusion à l'abdomen, doit être de savoir si la lésion est limitée à la paroi abdominale, ou bien si elle intéresse les viscères : or, ce diagnostic est très souvent des plus difficiles à porter tout d'abord et ne peut être que préjugé, en raison du mécanisme qui a présidé à la contusion. Si l'on vous apporte un blessé sur le ventre duquel vient de passer une roue de voiture pesamment chargée et qui se trouve dans le collapsus, sans doute il n'y a pas à hésiter : mais ces cas sont les plus rares, je dirai même les moins intéressants au point de vue clinique; ce qui importe, en effet, avant tout, c'est que vous ne traitiez pas légèrement une affection à laquelle succombera peut-être le blessé quatre ou cinq jours plus tard.

Supposons qu'il s'agisse d'un charretier, ayant reçu sur le ventre un coup de pied de cheval ou un coup de timon de voiture : au moment du choc, l'homme était-il appuyé ou non sur un corps résistant, un mur, par exemple? Cette circonstance est si utile à noter, qu'avec un choc de même intensité la lésion pourra être mortelle dans le premier cas et insignifiante dans le second. Il est aisé de s'en rendre compte, pour peu qu'on y réfléchisse : si le tronc, n'ayant pas de point d'appui, fléchit immédiatement sous le coup, il se dérobe, tandis que, s'il est retenu par derrière, les viscères, se trouvant comprimés entre la colonne vertébrale et le corps vulnérant, subissent une lésion plus ou moins grave. Il est probable que si, à ce moment, l'intestin est distendu par des gaz, la contusion n'en est que plus violente.

L'inspection de la paroi abdominale peut-elle vous fournir un élément de diagnostic utile? Non, et c'est une particularité des plus curieuses, spéciale aux contusions de l'abdomen. En voici un exemple : un charretier, appuyé contre une colonne de fer, est frappé au milieu du ventre par un coup de timon de voiture et

meurt dans mon service. La contusion viscérale avait été telle, que le mésentère ne tenait plus à la colonne vertébrale : or, je disséquai avec grand soin les diverses couches de la paroi abdominale, et ne trouvai pas la plus légère trace de contusion. L'élasticité de cette paroi fournit aisément l'explication du phénomène. *Ne tenez donc nul compte de l'état des couches superficielles pour apprécier l'étendue d'une contusion profonde de l'abdomen.*

Préoccupez-vous, au contraire, de l'aspect du blessé. Il n'est pas rare de voir ce dernier, alors même qu'il est atteint d'une grave lésion, venir à pied demander un lit à l'hôpital ; le facies témoigne bien, en général, d'un état de souffrance, mais il n'existe pas de symptômes alarmants, et rien en apparence ne peut faire supposer que les viscères soient intéressés. Un jeune homme se présenta un jour, dans ces conditions, à la consultation de l'hôpital, et l'interne allait le renvoyer comme atteint de blessure légère, lorsque je lui fis observer qu'il fallait apporter de grandes réserves dans le pronostic des contusions de l'abdomen : or, ce jeune homme succombait quelques jours plus tard à une péritonite aiguë.

Voici, en effet, ce qui se passe le plus ordinairement. Une anse de l'intestin grêle est tellement contusionnée qu'il se produit une escarre; pendant le temps que l'escarre met à se détacher, le ventre est douloureux, sans doute, mais il n'existe pas d'accidents graves ; à la chute de la partie mortifiée, il se fait un épanchement de matières stercorales dans le péritoine, une péritonite suraiguë se déclare brusquement et emporte rapidement le blessé.

La mort subite peut-elle être la conséquence d'une contusion de l'abdomen? Dans un crime célèbre un médecin légiste répondit à cette question par la négative : réponse imprudente, car si le cas est exceptionnel, il peut néanmoins se rencontrer. Qui oserait affirmer qu'une violente contusion du plexus solaire, de ce cerveau abdominal, ainsi qu'on l'a justement appelé, n'est pas capable de déterminer une mort immédiate? Est-ce qu'une hémorragie mortelle ne peut pas succéder à une déchirure du foie, de la rate, ou d'un gros vaisseau? J'ai vu, dans un cas, les deux tuniques internes de l'iliaque primitive rompues, et le blessé succomba à une gangrène du membre inférieur. Mais ne conçoit-on pas que la tunique externe eût pu céder elle-même, de telle sorte qu'une mort subite en eût été la conséquence à peu près inévitable?

La contusion de l'abdomen peut donc être suivie d'un épanchement plus ou moins considérable de sang dans la cavité péri-

tonéale, et l'on n'en soupçonne guère l'existence que si le blessé présente les symptômes propres à toutes les hémorragies internes : pâleur du visage, état syncopal, sueurs froides, pouls filiforme. Le sang forme, en effet, rarement collection : il s'infiltre entre les anses d'intestin et se dissémine sur une grande étendue, de telle façon qu'il est difficile de percevoir au palper les signes de l'épanchement. On a dit, avec raison, que si l'hémorragie se produit à gauche du mésentère, le liquide gagne le petit bassin, tandis que si elle siège à droite, le sang aboutit à la fosse iliaque droite, à cause de l'insertion du repli péritonéal.

Une contusion du rein se traduirait par de l'hématurie.

Il est encore un accident, des plus rares sans doute, mais auquel il faut cependant songer dans une contusion de l'abdomen : c'est la rupture de la vessie lorsque celle-ci était fortement distendue au moment de l'accident. La mort par péritonite en est la conséquence rapide.

Il faudrait tenir aussi grand compte de l'état de grossesse.

Au résumé, la contusion de l'abdomen présente les degrés les plus extrêmes, et peut déterminer une mort immédiate ou très rapide. Elle tire sa gravité de la blessure des viscères : or, ces blessures, celles de l'intestin surtout, ne se révélant d'abord le plus souvent par aucun signe manifeste, il est toujours sage de réserver le pronostic, et le praticien doit baser sa conduite sur cette considération.

Si le blessé est dans le collapsus, le traitement est à peu près nul, quelques injections sous-cutanées d'éther : la lésion est alors au-dessus de nos ressources.

Comportez-vous toujours dans une contusion de l'abdomen, à moins qu'elle ne soit manifestement limitée à la paroi, comme si l'intestin était lui-même contusionné. Nous avons dit qu'une escarre pouvait se détacher vers le quatrième ou le cinquième jour et déterminer une péritonite mortelle : comment cet accident sera-t-il évité? Par l'adhérence de l'anse intestinale blessée avec une anse voisine, au moment de la chute de l'escarre ; les matières stercorales ne pourront plus alors s'épancher dans le péritoine.

L'adhérence de deux surfaces péritonéales enflammées mises au contact s'effectue avec facilité et une grande rapidité, mais à une condition, c'est qu'il ne se produira aucun mouvement entre elles. Or, on évitera ce mouvement en ordonnant au blessé

le repos le plus absolu au lit; en immobilisant l'intestin ; ce dernier résultat sera obtenu en prescrivant une diète sévère pendant les premiers jours et 10 centigrammes d'extrait thébaïque à l'intérieur toutes les vingt-quatre heures. Permettez au malade seulement quelques cuillerées d'eau de temps en temps pour calmer la soif. Repos complet au lit, pour immobiliser le corps; diète absolue et opium à l'intérieur pour immobiliser l'intestin : tel est donc le traitement rationnel des contusions de l'abdomen.

Ces précautions n'ont pas été prises, ou, malgré ces précautions, des accidents de péritonite éclatent, et vous êtes en droit de les rattacher à une ouverture de l'intestin ; les matières intestinales se sont épanchées dans le péritoine. Sommes-nous complètement désarmés contre cette complication, dont la mort va être une conséquence inévitable? Jadis, nous assistions impuissants à ce dénouement fatal et n'avions pas même idée d'une intervention ; aujourd'hui, grâce à la chirurgie antiseptique, nous pouvons poursuivre la lutte, avec de faibles chances de succès sans doute, mais, en définitive, avec quelques chances. Il faut ouvrir le ventre, aller à la recherche de l'anse intestinale ouverte (et c'est là que réside la difficulté de l'opération), suturer la plaie, s'il y a moyen, nettoyer avec le plus grand soin la cavité abdominale, et refermer le ventre en y laissant un drain. Notre collègue M. Bouilly a, l'un des premiers, suivi cette conduite hardie et intelligente, et sans une imprudence du malade la tentative eût été sans doute couronnée de succès.

Il serait sage de maintenir, à l'aide d'un des fils de la suture fixé à l'extérieur, l'anse d'intestin blessée accolée à la paroi abdominale. Si la plaie intestinale était tellement mâchée qu'une réunion immédiate parût impossible, on établirait un anus contre nature en fixant l'intestin à la paroi abdominale comme dans l'entérotomie, ou bien on suturerait les deux bouts après résection de la partie blessée.

2° *Plaies de l'abdomen.* — Je signalerai seulement pour mention les plaies limitées à la paroi abdominale, qui ne diffèrent en rien des plaies des autres régions. On y peut toutefois observer de larges plaies à lambeau : c'est ainsi qu'une femme tombée sur le bord tranchant d'un escabeau, sur lequel elle était montée, me fut apportée avec une plaie telle que les couches superficielles de la paroi étaient détachées du pubis jusqu'au-dessus de l'ombilic;

et relevées comme un véritable tablier. Dans un autre cas, à la suite d'une chute de voiture, la paroi abdominale avait été détachée complètement de ses insertions au pubis jusqu'au péritoine *exclusivement*. Les deux pubis étaient absolument dénudés en avant et en arrière. Le blessé guérit après l'élimination d'un séquestre.

Avec un stylet très propre et beaucoup de ménagement, vous pouvez explorer une plaie de l'abdomen afin d'en apprécier les divers caractères, mais j'estime que cette manœuvre doit être employée avec discrétion, et seulement dans les cas où on la juge indispensable pour établir le diagnostic.

Les plaies les plus intéressantes sont les plaies dites *pénétrantes*.

Supposons d'abord qu'il s'agisse d'une plaie par instrument piquant : elle est si étroite qu'aucune des parties renfermées dans la cavité abdominale n'a pu s'y engager ; souvent même elle est refermée au moment de votre examen.

Ces cas sont toujours fort embarrassants pour le clinicien : un viscère est-il atteint et quel est ce viscère? La topographie de la région peut, sans doute, fournir quelques données pour résoudre la seconde partie du problème, mais il n'y faut pas trop compter. Dans le but d'arriver à des notions précises sur ce sujet, j'ai bien des fois, lorsque je décrivais la cavité abdominale dans mes cours de Clamart, enfoncé des broches de fer dans diverses directions déterminées : or, les résultats étaient loin d'être les mêmes sur les différents cadavres, et j'admets comme conclusion que, si le siège de la blessure fournit des présomptions pour reconnaître l'organe atteint, il ne fournit aucune certitude. Les déplacements si fréquents des organes viscéraux expliquent les résultats cadavériques, et sur le vivant s'ajoute encore la difficulté d'être exactement renseigné sur la direction de l'agent vulnérant, ce qui joue évidemment un rôle essentiel.

Un viscère est-il atteint? Il faut d'abord savoir qu'un instrument pointu peut avoir pénétré profondément dans la cavité abdominale sans intéresser aucun viscère. Le cas est, sans doute, très exceptionnel, mais a été constaté ; l'instrument avait glissé entre les anses intestinales. Cependant, la profondeur à laquelle a pénétré le corps vulnérant permet de résoudre cette première question presque toujours par l'affirmative. Faites-vous donc montrer, si c'est possible, le corps du délit.

Quel est l'organe atteint? La place prépondérante qu'occupe le tube digestif dans la cavité abdominale fera tout d'abord supposer

que la lésion porte sur l'une de ses parties, et en particulier sur l'intestin grêle. Le premier phénomène succédant à l'ouverture de l'intestin (je suppose qu'il s'agit d'un corps relativement volumineux, car une aiguille, un trocart fin, ne laissent pas de plaie ouverte après la piqûre), c'est l'issue dans la cavité péritonéale des gaz qu'il renferme. Il survient donc immédiatement du tympanisme ; le ventre est distendu et sonore. Mais comment saurez-vous si les gaz siègent dans l'intestin ou dans le péritoine? Vous le reconnaîtrez en percutant la région du foie : si la tympanite a pour cause la distension de l'intestin, la matité propre à la région du foie persistera ; si les gaz occupent la cavité péritonéale, ils s'infiltreront partout jusqu'au-devant de la face convexe du foie, l'hypocondre droit lui-même sera sonore.

Si l'intestin contient des matières, celles-ci s'épancheront en plus ou moins grande abondance dans la séreuse, et il en résultera une péritonite suraiguë, le plus souvent mortelle à bref délai.

On comprend qu'un vaisseau volumineux soit en même temps atteint, et, si le sang n'est pas rejeté à l'extérieur par la bouche ou par l'anus, on ne pourra, le plus souvent, que soupçonner la lésion en se basant sur les signes propres aux hémorragies internes.

Une piqûre de l'estomac ne fournirait guère, comme signe spécial, que l'évacuation du sang par la bouche au moment de la blessure. De même, l'issue du sang par l'anus ferait plutôt songer à une blessure du gros intestin.

Si le malade pisse le sang, la probabilité sera pour une lésion des voies urinaires et, suivant le point de l'abdomen atteint, il s'agira probablement du rein ou de la vessie. Mais, dans ce dernier cas, on observerait des signes de péritonite consécutive à un épanchement d'urine.

Les blessures du foie et de la rate ne se révèlent tout d'abord par aucun signe spécial.

Quel que soit, d'ailleurs, l'organe atteint, du moment où l'instrument a pénétré dans la cavité abdominale et intéressé un viscère, l'accident commun à tous est la péritonite, qui survient fatalement à la suite de l'épanchement des divers liquides digestifs ou urinaires.

Le pronostic des plaies pénétrantes de l'abdomen par instrument piquant est donc très grave, infiniment plus grave que celui des mêmes plaies intéressant la poitrine.

Jadis, le traitement ne soulevait aucune discussion : occlusion de la plaie, immobilisation de l'intestin par une diète sévère, usage de l'opium à dose élevée, glace sur le ventre.

Aujourd'hui, de graves problèmes de thérapeutique se posent à propos de ces plaies.

J'accepte que si le blessé présente des symptômes d'hémorragie interne (ventre distendu, pâleur du visage, état syncopal) il est indiqué d'ouvrir le ventre et d'aller à la recherche du vaisseau intéressé; mais doit-on traiter ainsi toute plaie pénétrante de l'abdomen?

Je n'oserais blâmer le chirurgien qui suivrait cette conduite ; je ne puis, cependant, me décider à lui en faire une obligation, car les chances de succès sont moindres encore que dans les cas de contusion dont j'ai parlé précédemment, en raison de l'obscurité profonde du diagnostic.

Je rapprocherai des plaies de l'abdomen par instrument piquant les plaies par armes à feu, surtout celles que nous observons le plus souvent dans la pratique civile, à la suite des coups de revolver de petit calibre. Ce sont, à peu de chose près, les mêmes signes, les mêmes difficultés de diagnostic ; c'est aussi le même traitement. Il faut immobiliser l'abdomen, donner de l'opium à l'intérieur, appliquer de la glace sur le ventre, prescrire une diète sévère. Je ne saurais encore, dans ce cas, conseiller d'ouvrir le ventre d'emblée pour aller à la recherche d'un projectile, que l'on ne trouverait peut-être pas, et dont la présence, d'ailleurs, ne constitue pas par elle-même un véritable danger. La gravité de l'accident résulte, en effet, de la blessure de l'intestin, et souvent rien ne vous permet de l'affirmer, surtout au début, alors qu'une intervention aurait le plus de chance de réussir.

Mais admettons l'existence de signes pouvant faire supposer que l'intestin est blessé; faut-il laparotomiser d'emblée pour aller à la recherche de la plaie? Ce n'est pas la conduite que je recommande, et cela pour les raisons suivantes : vous ignorez le siège, l'étendue, et surtout le nombre des plaies ; il est à craindre que l'une d'elles n'échappe à vos investigations, et, pour parer à cet écueil, qui rendrait l'opération inutile, une longue manipulation de l'intestin est indispensable. L'opération présente donc, par elle-même, une gravité extrême, et j'estime que l'intervention fait courir au blessé plus de chances de mort peut-être que l'abstention. S'il ne s'est pas produit d'épanchement immédiat des

liquides intestinaux dans le péritoine, ou bien si cet épanchement a été très minime, il peut, en effet, survenir en quelques heures une péritonite adhésive, suffisante pour déterminer l'accolement entre elles des anses intestinales et prévenir tout épanchement ultérieur par le mécanisme indiqué plus haut à propos de la contusion de l'intestin.

Lorsque l'accident date de quelque temps déjà et qu'une péritonite s'est franchement déclarée, est-il indiqué de recourir à la laparotomie, ainsi que je l'ai conseillé plus haut à la suite de la contusion? Je suis loin de critiquer les chirurgiens qui le font : cependant, en raison de l'incertitude du siège et du nombre des blessures, le praticien court au-devant d'un échec presque certain et ne fait peut-être encore qu'aggraver la situation.

Mon opinion, jusqu'à nouvel ordre, et elle ne s'est pas modifiée depuis la première édition de cet ouvrage, est donc qu'il est préférable de s'abstenir de toute intervention chirurgicale dans les plaies de la cavité abdominale par instrument piquant ou par balles de revolver, sauf, je le répète, lorsqu'on a tout lieu de croire à une hémorragie interne.

Les partisans de l'intervention active et hâtive ont invoqué la statistique pour démontrer que l'abstention était notablement plus grave que la laparotomie, mais j'ai peu de confiance dans ces chiffres, parce que les cas de guérison spontanée (et il n'y a peut-être pas de chirurgien quelque peu avancé dans la pratique qui n'en ait observé un ou plusieurs exemples) n'ont pas été publiés.

La plaie de la paroi abdominale, quelle qu'en soit la cause, est largement ouverte : que se passe-t-il dans ce cas, et quelle est la conduite à tenir?

Les viscères abdominaux, soumis normalement à une certaine tension, et comprimés encore par la contraction instinctive de la paroi au moment de l'accident, ont une tendance à se précipiter à l'extérieur et viennent faire hernie dans la plaie. Les viscères les plus mobiles, c'est-à-dire l'épiploon et l'intestin grêle, ont à peu près seuls ce triste privilège. Si la plaie est très large, s'il s'agit d'une sorte d'éventration, tout le paquet est sorti du ventre, mais ce cas est de beaucoup le plus rare. La blessure résulte le plus souvent d'un coup de couteau et offre une ouverture relativement étroite, de sorte que les viscères herniés forment, en quelque sorte, bouchon.

Trois circonstances se présentent : — l'épiploon seul est à l'extérieur ; — en arrière de l'épiploon se trouve une anse d'intestin, et celle-ci est saine ; — l'intestin est blessé.

Je n'ai pas à m'occuper du diagnostic, qui s'impose à première vue. La seule préoccupation est de savoir s'il existe ou non dans la plaie une anse d'intestin cachée par la lame épiploïque. Cette disposition, d'ailleurs, ne se rencontre guère que chez l'adulte, l'épiploon n'étant pas, chez les jeunes sujets, suffisamment développé pour sortir au dehors.

Voyons la conduite que doit tenir le praticien dans chacun de ces trois cas.

L'épiploon seul fait saillie à l'extérieur : comme il est sorti, presque toujours, depuis un certain temps au moment de votre intervention, il est préférable de ne pas le réduire. Jadis, la règle était de l'abandonner dans la plaie, mais voici celle qu'il convient de suivre aujourd'hui : Appliquez un fil de catgut sur l'épiploon au ras de la peau et retranchez la partie herniée ; touchez le pédicule avec une solution phéniquée forte et réduisez ; suturez la plaie abdominale et appliquez un pansement antiseptique.

L'intestin est sous vos yeux et il est sain : Lavez-le soigneusement avec la solution phéniquée forte et réduisez aussi vite que possible en débridant, au besoin, la plaie abdominale ; suturez la plaie cutanée sans vous préoccuper du péritoine ; pansement antiseptique.

Il existe une plaie de l'intestin : à moins que la plaie ne soit extrêmement petite, comme une piqûre d'aiguille ou de trocart fin, auquel cas on peut réduire directement sans crainte d'épanchement intérieur, il faut toujours la suturer. Si l'intestin était largement contusionné, déchiré, mâché, on commencerait par réséquer toute la partie altérée.

On a écrit jadis des volumes sur les plaies et les sutures de l'intestin, mais la question, compliquée comme à plaisir, est cependant des plus simples ; sa solution repose sur les principes suivants : toute plaie de l'intestin doit être suturée ; toute suture, qu'elle porte sur une partie ou sur la circonférence entière de l'intestin, doit avoir pour résultat de mettre en contact parfait la surface séreuse de chaque bout, notion capitale dont nous devons la connaissance à Jobert (de Lamballe).

J'ajoute, cependant, que M. Chaput nous a appris que l'on pouvait obtenir la réunion des deux lèvres de la plaie intestinale en

adossant entre elles les deux surfaces intérieures, à condition d'enlever la muqueuse avec la curette tranchante, ce qui présente un grand intérêt, surtout pour le traitement de l'anus contre nature et des fistules stercorales.

La suture de Lembert réalise très bien l'indication formulée par Jobert ; de plus, elle est facile à comprendre et à exécuter. C'est donc cette suture que je conseille et que j'emploie exclusivement dans ma pratique. Mon ami C. Perier l'a modifiée très ingénieusement pour l'appliquer à la cure de l'anus contre nature, dont les conditions sont toutes différentes de celles d'une

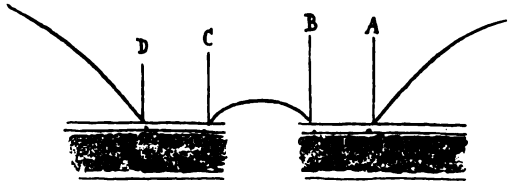

Fig. 96. — Schéma représentant le mode de suture dite de Lembert.

plaie simple de l'intestin ; nous la retrouverons plus loin en étudiant cette affection.

Le schéma 96 permettra de comprendre aisément la suture de Lembert.

Servez-vous d'une aiguille courte très fine et de fil de soie.

Pénétrez en A à 5 ou 6 millimètres de la plaie, cheminez obliquement à travers la paroi intestinale, en ayant soin que l'aiguille ne traverse pas la muqueuse ; sortez l'aiguille en B. Pénétrez de nouveau en C ; suivez le même chemin que dans l'épaisseur de la lèvre opposée et sortez en D. Il est facile de voir que, les deux bouts du fil étant serrés, les surfaces séreuses s'adosseront à elles-mêmes, et que si l'aiguille n'a pas traversé l'intestin, les liquides intestinaux ne pouvant venir baigner la suture, rien ne s'opposera à la réunion immédiate. Faites les points de suture très rapprochés les uns des autres. Coupez les fils au ras du nœud, réduisez ensuite et suturez la paroi abdominale.

Recommandez l'immobilité complète, une diète sévère et l'opium à l'intérieur.

3° *Corps étrangers de l'abdomen.* — A part les projectiles lancés par les armes à feu, les corps étrangers de l'abdomen occupent le tube digestif et sont introduits soit par la bouche, soit par l'anus.

Ces derniers seront étudiés plus tard avec les affections du rectum.

Certains corps étrangers se développent spontanément dans l'intestin (entérolithes) autour d'un calcul biliaire, par exemple, ou d'un noyau de fruit, mais ces cas rentrent dans le cadre de l'occlusion intestinale que nous étudierons plus loin.

Tantôt, les corps étrangers sont de petit volume et ne révèlent leur présence par aucun symptôme, surtout lorsque leur surface est arrondie. S'ils étaient accumulés en grand nombre dans un même point, ils pourraient cependant provoquer des accidents ; on a vu, par exemple, une masse de noyaux de cerise produire l'occlusion intestinale avec tous les signes de l'étranglement interne. Si les corps étrangers sont pointus, comme des morceaux d'os, des épingles, etc., il est possible qu'ils s'engagent dans les tuniques de l'intestin et donnent naissance à des inflammations, à des abcès, dont la nature ne saurait être déterminée quand on n'est pas averti de leur présence. Un certain nombre de phlegmons de la paroi abdominale ne reconnaissent pas d'autre cause ; l'inflammation, d'abord limitée à l'intestin, gagne la paroi ; un abcès se produit, le corps étranger y pénètre, ainsi que les matières fécales, si bien qu'on se trouve en présence d'un abcès stercoral qui finit par s'ouvrir à l'extérieur en entraînant le corps avec lui.

Fig. 97. — Épingle extraite de l'intestin d'un enfant de six mois.

Cette évolution spontanée, relativement favorable, est incompatible avec la forme de certains corps étrangers. En voici un exemple : Un enfant saisit une de ces grosses épingles à tête noire qui retenait le bonnet de sa nourrice et l'avale. Grand émoi dans la famille : je suis aussitôt appelé près de l'enfant qui ne paraissait pas souffrir de l'accident et prenait le sein tout comme auparavant. Il n'y avait évidemment qu'à surveiller et à attendre les événements. Après une huitaine de jours environ, un léger gonflement apparaît dans la fosse iliaque droite. Il se rapproche peu à peu de la peau ; celle-ci ne tarde pas à rougir, et bientôt je constate un abcès circonscrit de la paroi abdominale. Il n'était pas douteux que l'épingle s'était engagée par la pointe dans les parois de l'intestin et avait provoqué cet abcès, dans lequel on

devait nécessairement la trouver. Mais la tête de l'épingle ne pouvait sortir à travers le trou fait à l'intestin par la pointe. Je me munis, en conséquence, d'une bonne pince dite *coupe-net* et pratiquai la petite opération suivante. L'abcès ouvert, il fut facile de trouver l'épingle, dont la partie pointue faisait saillie dans le foyer. La saisissant avec les doigts, je l'attirai à l'extérieur de façon que la tête vînt presser contre la paroi de l'intestin ; déprimant alors les parties molles avec la pince, je portai celle-ci le plus profondément possible, coupai l'épingle et repoussai dans l'intestin la partie attenante à la tête. Cette partie était retrouvée le lendemain dans les langes de l'enfant, et la guérison était complète après quelques jours. La figure 97 représente cette épingle.

Les corps étrangers de l'abdomen les plus intéressants sont ceux de l'estomac, et il est remarquable de voir combien les fourchettes tiennent une place importante dans l'énumération des corps introduits dans ce viscère. On devine aisément les troubles qu'ils provoquent : aussi, lorsque le chirurgien a acquis la conviction qu'un corps étranger siège dans l'estomac, lorsqu'il est démontré qu'en raison de son volume et de sa forme ce corps ne pourra être expulsé spontanément, la seule conduite a tenir est-elle de l'extraire directement en ouvrant le viscère, de pratiquer l'opération désignée sous le nom de *gastrostomie*, ou mieux, pour le cas particulier, de *taille stomacale*.

Taille stomacale. — Le meilleur procédé pour arriver à découvrir l'estomac, qu'il s'agisse d'enlever un corps étranger ou d'établir une bouche stomacale, est celui de M. L. Labbé, que j'ai déjà décrit à propos du traitement des rétrécissements de l'œsophage.

L'estomac étant découvert, saisissez-le avec une pince à griffes et attirez-le au dehors. Ouvrez la paroi au bistouri, explorez la cavité et faites l'extraction du corps étranger avec un instrument approprié.

Comment faut-il traiter la plaie stomacale? Doit-on, ainsi qu'on le faisait primitivement, en suturer les lèvres à la paroi abdominale, afin d'obtenir une adhérence qui s'oppose à la chute des substances digestives dans le péritoine, et favoriser ensuite le retrait successif de cet orifice? Cette conduite, évidemment sage et prudente, n'est toutefois pas nécessaire avec les ressources actuelles de la méthode antiseptique, qui nous fournit des garanties si précieuses en faveur de la réunion immédiate. Dans les derniers cas publiés d'extraction de corps étrangers, on a suturé la plaie

stomacale et réduit l'estomac dans la cavité abdominale, comme s'il s'agissait d'une anse d'intestin, et avec succès. C'est à la suture de Lembert qu'on aura recours.

B. — Inflammations de l'abdomen.

Les inflammations de l'abdomen siègent soit dans la paroi, soit dans la cavité.

1° Inflammations de la paroi abdominale.

Les inflammations de la paroi abdominale sont différentes suivant qu'elles occupent les couches superficielles ou les couches profondes : les premières se rapprochent sensiblement de celles que l'on observe dans toutes les régions du corps ; les secondes, au contraire, présentent un caractère tout spécial, en raison de leur point de départ, qui est à peu près constamment sous-péritonéal. La région même qu'occupent ces inflammations profondes leur imprime une physionomie si particulière qu'on en doit reconnaître plusieurs espèces : ainsi, le phlegmon périnéphrétique, le phlegmon de la fosse iliaque, le phlegmon de la cavité de Retzius.

Les abcès qui résultent de ces inflammations sont donc superficiels ou profonds.

1° *Abcès superficiels de la paroi abdominale.*

Les abcès superficiels diffèrent peu de ceux que l'on observe dans les autres parties du corps. Ils sont tantôt circonscrits, tantôt largement étalés, comme, par exemple, à la suite de certaines infiltrations d'urine. Le praticien devra bien rechercher, en se basant principalement sur la marche de la maladie, si l'abcès n'a pas procédé des parties profondes pour devenir superficiel, comme le font certains abcès stercoraux dont le point de départ peut être un corps étranger de l'intestin. Ces derniers abcès contiennent, en général, des gaz dans leur intérieur, et la pression y détermine un bruit de gargouillement très prononcé.

Le bruit de gargouillement dans un abcès de la paroi abdominale n'indique cependant pas nécessairement que le foyer communique avec une anse intestinale, car les gaz peuvent y pénétrer par exosmose, mais ce signe révèle toujours l'origine profonde primitive de la lésion, qu'elle soit intestinale ou péri-intestinale.

Il existe une variété d'abcès de la paroi abdominale sur laquelle il me paraît utile d'insister ; c'est l'abcès *périombilical.* Pour M. Heurtaux, c'est un abcès profond dont cet auteur explique le mode de production par une disposition anatomique spéciale de la paroi au-dessous de l'ombilic, disposition dont je n'ai pas été frappé. Sans doute, le phlegmon sous-ombilical présente bien réellement des caractères particuliers que lui imprime la région, mais je le range parmi les phlegmons sous-cutanés, et la pathogénie est, à mon sens, bien différente de celle qu'a invoquée M. Heurtaux.

Voici comment se déroulent les phénomènes.

Chez certains sujets, la cicatrice ombilicale est très déprimée. Cette dépression est encore singulièrement augmentée lorsqu'une abondante masse de graisse se développe dans la couche sous-cutanée, et les parties offrent alors l'aspect que j'ai représenté sur la figure 98. Or, il peut arriver que la peau, qui tapisse cette cavité en doigt de gant, soit atteinte d'érythème, d'eczéma : des croûtes se forment, se détachent, finissent par former une sorte de corps étranger gris noirâtre, plus ou moins consistant, qui ne peut sortir en raison du resserrement qu'éprouve l'ombilic par le fait de l'inflammation. Il résulte de cet état un écoulement plus ou moins abondant de liquide séro-purulent et de violentes démangeaisons, mais il peut aussi survenir une angioleucite, un angio-phlegmon, et le phlegmon périombilical se trouve constitué.

Qu'on se rappelle que les vaisseaux lymphatiques qui naissent de l'ombilic se rendent en bas, et l'on comprendra pourquoi c'est la portion sous-ombilicale qui est ordinairement envahie. Pour M. Heurtaux, le siège de ce phlegmon est l'espace sous-péritonéal (E. SP., fig. 98). Or, je pense et j'affirme que dans ceux que j'ai vus et ouverts, le foyer occupait l'espace sous-cutané (E. SC., fig. 98), mais l'illusion est, en réalité, facile, en raison de la profondeur à laquelle il faut aller pour pénétrer dans le foyer.

Donc, l'inflammation partie de la peau qui tapisse la dépression ombilicale se propage à la couche graisseuse sous-cutanée et détermine une énorme tuméfaction sous-ombilicale ayant tous les caractères du phlegmon.

Est-ce à dire que l'inflammation ne puisse traverser l'aponévrose de la ligne blanche et gagner la couche sous-péritonéale? Cette éventualité est, à la rigueur, possible, mais elle se produit

selon le mécanisme que j'indique et ne reconnaît pas pour cause une disposition anatomique spéciale.

Le pus se formant en avant de l'aponévrose de la ligne blanche se porte vers l'extérieur et non vers la cavité péritonéale : il constitue, en réalité, malgré la profondeur à laquelle il se trouve situé en raison de la tuméfaction des parties, un foyer sous-cutané ; ce foyer est donc d'un accès relativement facile. La gravité est

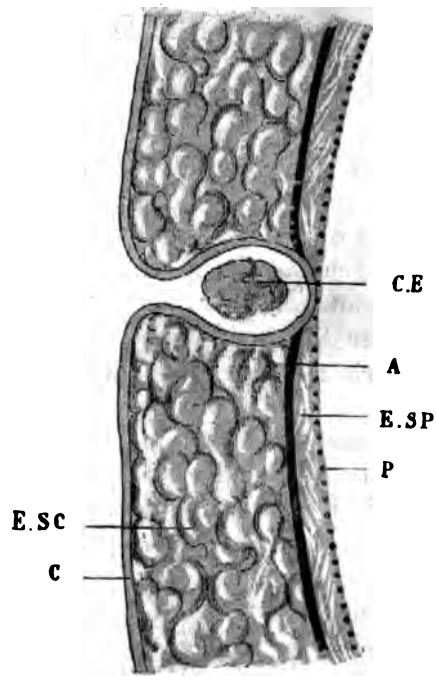

Fig. 98. — Coupe verticale antéro-postérieure de l'ombilic destinée à montrer le mode de production du phlegmon périombilical (schéma).

A, aponévrose de la ligne blanche.
C, peau de la paroi abdominale.
C. E, corps étranger à l'ombilic.
E. SC, espace sous-cutané.
E. SP, espace sous-péritonéal.
P, péritoine.

beaucoup moindre que si le pus siégeait au-dessous de l'aponévrose, et c'est pour en arriver à cette conclusion que j'ai cru devoir insister sur la pathogénie.

L'abcès, abandonné à lui-même, s'ouvre ordinairement dans la dépression ombilicale, et il en résulte une sorte de fistule qui déverse le pus à l'extérieur.

Le traitement consiste dans une large ouverture. Introduisez une sonde cannelée jusqu'au fond du cul-de-sac ombilical et

incisez dans la profondeur sur une hauteur de plusieurs centimètres. Avec le pus vous verrez sortir une masse noirâtre plus ou moins désagrégée, constituée par l'agglomération de cellules épithéliales et de matière sébacée.

2° *Abcès profonds de la paroi abdominale.*

Il faut entendre sous le nom d'abcès profonds de la paroi abdominale ceux qui siègent au-dessous de l'aponévrose en dehors du péritoine. Ils peuvent donc occuper des points très variables entre les divers plans musculaires. Une contusion violente, un effort puissant, sont susceptibles de déterminer la production d'un abcès intrapariétal, et il n'est pas toujours facile de distinguer ces collections de celles qui ont pour point de départ un viscère de la cavité. Je reviendrai, plus loin, sur ce diagnostic différentiel en étudiant les tumeurs de la paroi. Ces affections se rencontrent, d'ailleurs, rarement dans la pratique.

Il n'en est pas de même des collections qui prennent naissance directement au-dessous du péritoine. De ce nombre sont, en particulier, l'abcès périnéphrétique et l'abcès de la fosse iliaque. Les abcès situés en avant de la vessie, dans l'espace de Retzius ou dans la fosse de Charpy, quoique beaucoup moins fréquents, méritent cependant une mention spéciale.

A. **Abcès périnéphrétique**. — L'abcès périnéphrétique évolue à peu près constamment vers la région lombaire et vient faire saillie dans un point en quelque sorte pathognomonique, c'est-à-dire immédiatement en dehors de la masse sacro-lombaire, entre la douzième côte et la crête iliaque. Il sera donc utile, lorsque le malade aura présenté les signes d'un phlegmon périnéphrétique : depuis un temps plus ou moins long, douleur vive spontanée et provoquée par la pression de l'un des reins, accompagnée d'un cortège de symptômes généraux, souvent intenses (et il existe à cet égard de grandes variétés, certains phlegmons périnéphrétiques ayant une marche presque chronique), il sera utile, dis-je, de comparer attentivement les deux régions lombaires. Si vous constatez une augmentation de volume de l'un des côtés, s'il existe une sorte de voussure au niveau du bord externe de la masse sacro-lombaire, un œdème plus ou moins considérable, c'est déjà une forte présomption en faveur d'un

abcès périnéphrétique, mais le diagnostic ne sera certain que lorsque vous aurez constaté la fluctuation.

La fluctuation est, en général, assez difficile à percevoir dans le phlegmon périnéphrétique ; il est nécessaire d'avoir déjà une certaine expérience pour obtenir une sensation nette, assez nette pour oser porter le bistouri à une grande profondeur. D'ailleurs, l'abcès parcourt à cet égard deux périodes qu'il est nécessaire de distinguer. Dans la première il occupe le point A (fig. 99), c'est-à-dire qu'il est bridé par l'aponévrose lombaire B et par le muscle carré des lombes C. Le pus est donc, à cette période,

Fig. 99. — Coupe horizontale de la région lombaire destinée à montrer le siège et l'évolution de l'abcès périnéphrétique.

A, couche cellulo-adipeuse périrénale.
B, aponévrose lombaire.
C, muscle carré des lombes.
D, peau.
E, couche sous-cutanée.
F, péritoine (ligne pointillée).
G, coupe de rein.

très profondément situé et difficile à trouver. La déformation de la région n'est elle-même pas très prononcée ; c'est plutôt un empâtement profond qu'une véritable saillie extérieure. Et, cependant, c'est à ce moment qu'il serait nécessaire de constater la présence du pus pour lui donner issue, car, en même temps que ce liquide se porte sous la peau, il se dirige aussi du côté de la cavité abdominale, et en particulier vers la fosse iliaque, où il ne rencontre qu'une faible résistance.

A une période plus avancée, le pus s'est rapproché de la peau en traversant le plan musculo-fibreux qui lui avait d'abord fait obstacle et arrive dans les couches superficielles en E. Il existe donc deux foyers ; l'un profond, sous-aponévrotique, l'autre superficiel, sous-cutané, réliés entre eux par un orifice souvent étroit, ouvert à travers l'aponévrose lombaire, et l'abcès revêt,

dans ce cas, l'aspect d'un sablier. A cette période, la fluctuation est beaucoup plus facile à percevoir, tout en étant encore profonde, en raison de l'infiltration des couches sous-cutanées.

Le malade étant couché sur le côté sain, pressez alternativement avec les deux mains posées bien à plat aux deux extrémités de la région lombaire et recherchez la fluctuation ; faites, au besoin, appliquer la main d'un aide sur le ventre, afin de fournir un point d'appui à la pression. Explorez également la cavité abdominale en avant, du côté du foie et du côté de la fosse iliaque interne, où vous pourrez aussi trouver un foyer.

Votre conduite dépendra du résultat de l'exploration : s'il existe de la fluctuation, si profonde soit-elle, il faut tout de suite donner issue au pus, car la vie du malade peut tenir à une intervention opportune, qui s'opposera à l'extension du foyer vers la cavité abdominale, et à son ouverture dans le péritoine.

Vous choisirez, pour ouvrir le foyer, le point où la fluctuation est aperçue avec le plus de netteté, et ce point correspond, en général, au bord externe de la masse lombaire. Pratiquez une incision verticale longue de 4 ou 5 centimètres. On pourrait se servir du thermocautère, si le sujet était épuisé, mais je préfère le bistouri, car on ne trouve en route aucun vaisseau important. Incisez couche par couche, jusqu'à ce que vous arriviez dans le foyer. Si ce dernier est sous-aponévrotique, vous devrez traverser l'aponévrose lombaire et le carré des lombes (Voy. fig. 99). S'il est sous-cutané, introduisez le doigt dans son intérieur lorsque le pus est évacué et recherchez l'orifice de communication avec le foyer profond. Je répète que cet orifice est souvent fort étroit et reçoit à peine l'extrémité du doigt. Il y a intérêt à ce qu'il soit suffisamment large pour permettre une évacuation et un lavage faciles du foyer profond ; j'ai l'habitude de le dilater avec le doigt introduit de force, de façon à déchirer les bords.

Conduisez ensuite jusqu'au fond du foyer un gros drain, que vous raccourcirez au fur et à mesure de la diminution de la poche, et faites des lavages antiseptiques.

B. **Abcès de la fosse iliaque interne.** — De même que l'abcès périnéphrétique, l'abcès de la fosse iliaque interne occupe, le plus souvent, la couche celluleuse sous-péritonéale ; il est toutefois possible que le foyer siège dans la gaine des muscles psoas et iliaque, et le praticien doit s'attacher à reconnaître ces deux sortes

d'abcès (il n'est pas question ici des abcès froids par congestion provenant d'une altération de la colonne vertébrale). La chose n'est pas toujours facile au début de l'affection, mais, plus tard, l'examen attentif des signes et la marche de la maladie ne sauraient laisser de doutes.

C'est aux dispositions anatomiques de la région qu'il faut

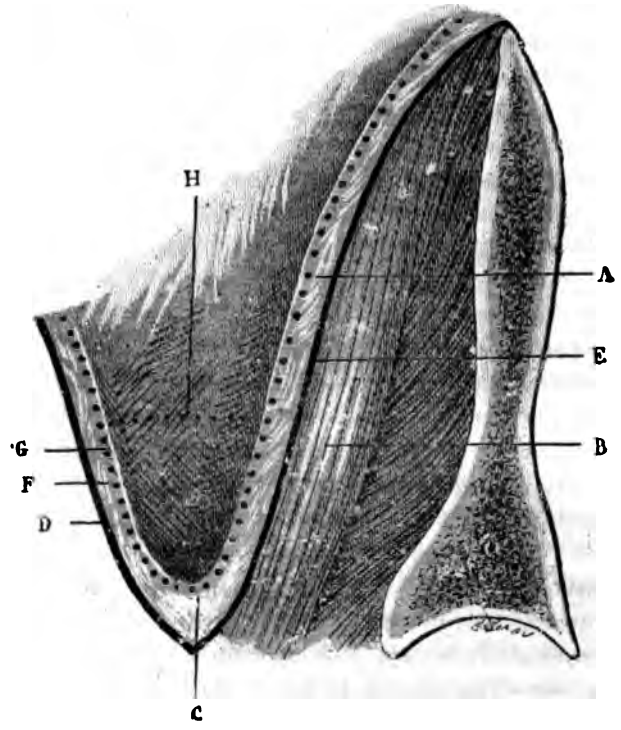

Fig. 100. — Coupe verticale antéro-postérieure de la fosse iliaque.

A, couche celluleuse sous-péritonéale.
B, muscle psoas.
C, limite inférieure de la fosse iliaque.
D, fascia transversalis.
E, fascia iliaca.
F, tissu cellulaire sous-péritonéal.
G, péritoine.
H, péritoine refoulé par le pus.

demander la clef des différences qui séparent ces deux maladies. Le phlegmon sous-péritonéal de la fosse iliaque et l'abcès qui en est la conséquence occupent le point A (fig. 100) ; le foyer développé de la gaine du muscle iliaque, et qui est le plus ordinairement lié à une *psoïtis*, occupe le point B.

Voyons successivement les caractères cliniques de ces deux variétés d'abcès. La psoïtis, ou inflammation du muscle psoas,

est, je le répète, infiniment plus rare que le phlegmon du tissu cellulaire sous-péritonéal; aussi, lorsque nous disons simplement : phlegmon de la fosse illaque interne, est-ce à cette dernière variété que nous faisons allusion.

Les signes du début sont obscurs ; c'est la douleur qui éveille d'abord l'attention. La douleur siège au-dessus de l'arcade crurale, dans la fosse iliaque, et peut de là rayonner dans le membre inférieur en suivant les branches collatérales du plexux lombaire ; elle est augmentée par la pression. Les mouvements du membre inférieur sont pénibles et douloureux. Remarquez que, surtout lorsqu'il s'agit d'un jeune sujet, un examen superficiel pourrait faire croire à un commencement de coxalgie, ce qui ne serait pas sans inconvénient au point de vue du traitement.

L'abcès est formé : quelle voie va suivre le pus?

Supposons, et c'est d'ailleurs le cas habituel, que le foyer siège primitivement en A (fig. 100), le pus peut gagner les couches supérieures, dépasser la fosse iliaque, envahir la région lombaire, se porter en arrière des côlons jusqu'au rein, infiltrer, en un mot, toute la paroi postérieure de l'abdomen. Ce cas est le plus grave, car il est très difficile, sinon impossible, de constater la présence du pus à travers les couches qui le recouvrent ; on ne peut guère que le pressentir, en raison des symptômes généraux graves dont est atteint le sujet. En outre, comment donner issue à ce foyer? Quelle voie suivre pour ouvrir un abcès dont on ne connaît pas le siège précis et dont on soupçonne seulement l'existence? S'il n'est pas accessible du côté de la région lombaire, une laparotomie seule est indiquée ; et l'on conçoit aisément l'hésitation du praticien devant l'incertitude du résultat.

Ce n'est heureusement pas la marche la plus habituelle de ces abcès.

Au lieu de s'étendre du côté de la région lombaire, le pus descend vers l'arcade crurale et vient former foyer en C (fig. 100). En ce point, la cavité abdominale est hermétiquement close par la rencontre et l'union du fascia transversalis D (fig. 100) et du fascia iliaca E (fig. 100), de telle sorte que le pus est arrêté. Faisons toutefois remarquer que le pus pourrait suivre le trajet de l'artère et de la veine iliaques externes, sortir par l'anneau crural, et venir faire saillie à la racine de la cuisse en dedans de la veine crurale, dans le point où se rencontre la hernie crurale, mais c'est encore là une disposition exceptionnelle. Il en est de

même de la migration du pus dans le bassin suivant le trajet de l'artère iliaque interne.

Nous supposons l'abcès le plus habituel et le pus est arrivé en C. Or, la couche celluleuse sous-péritonéale de la fosse iliaque se continue directement en ce point avec la couche celluleuse de la paroi antéro-latérale de l'abdomen : rien d'étonnant, par conséquent, à ce que le pus chemine de bas en haut et se porte ainsi de la paroi postérieure à la paroi antérieure. Il en résulte que le foyer, parti du point A, arrive au point F. Mais le péritoine G (ligne pointillée), très lâchement uni aux couches sous-jacentes, est refoulé par le pus et se trouve reporté en H. Le foyer, de profond qu'il était d'abord, est donc revenu relativement superficiel, puisqu'il est en contact direct avec la paroi abdominale antérieure, et il occupe toute la partie de la fosse iliaque située entre la ligne H et l'arcade crurale.

Les signes qui servent à reconnaître l'abcès de la fosse iliaque varient suivant la période d'évolution à laquelle on l'observe. Lorsque le pus est encore emprisonné dans la fosse iliaque, on ne peut guère qu'en soupçonner l'existence en s'appuyant sur la marche et les symptômes généraux; fièvre, frissons, douleurs vives, car on ne peut constater que de l'empâtement de la région, mais, lorsqu'il atteint l'arcade, crurale et surtout la déborde en haut, la fluctuation devient alors manifeste et le devient de plus en plus, le foyer tendant à se rapprocher peu à peu de la peau.

Un abcès de la fosse iliaque doit être ouvert aussitôt qu'on le pourra, mais encore faut-il pour cela percevoir nettement la fluctuation : aussi, avons-nous déjà dit que l'ouverture en est à peu près impossible lorsque le pus fuse vers la région lombaire ou dans le bassin. Une solution, relativement favorable dans ces cas, est l'ouverture spontanée dans l'intestin; l'ouverture peut encore se faire dans la vessie ou le vagin. Lorsque le foyer vient saillir au-dessous ou bien au-dessus de l'arcade crurale, l'ouverture en est possible et même facile. Dans le premier cas, le chirurgien ne doit se préoccuper que du voisinage de la veine fémorale, dont il suffit de se rappeler la situation précise pour l'éviter.

Dans le second cas, l'incision devant porter au-dessus de l'arcade crurale, on pourrait *a priori* redouter la blessure du péritoine, mais, pour peu qu'on y réfléchisse, cet accident n'est pas à craindre, puisque la séreuse est refoulée en haut par la

collection purulente. On peut donc hardiment inciser couche par couche dans le point où la fluctuation est le plus nettement sentie. Le bistouri rencontrerait, à la rigueur, l'artère épigastrique, mais on l'évitera sûrement en pratiquant, de préférence, l'incision au niveau de la moitié externe de l'arcade crurale.

Cette description de l'abcès sous-péritonéal de la fosse iliaque interne (je la reproduis ici telle qu'elle se trouve dans la première édition de cet ouvrage), cette description, dis-je, me paraît devoir être maintenue, et il est certain qu'elle répond à la réalité des faits, c'est-à-dire que le foyer inflammatoire occupe quelquefois la couche celluleuse sous-péritonéale et suit la marche que j'ai indiquée. Mais il est certain aussi que ce que nous appelions abcès iliaque n'est, en réalité, le plus souvent qu'une péritonite circonscrite liée à une affection de l'appendice cæcal, à une *appendicite*. C'est là un sujet nouveau fort important de pathologie et de thérapeutique, qui trouvera mieux sa place plus loin.

Le phlegmon de la fosse iliaque peut siéger au-dessous du fascia iliaca (B, fig. 100), et presque toujours, dans ce cas, le point de départ est une inflammation primitive du muscle psoas lui-même, une *psoïtis*. On l'observe, de préférence, à la suite des états généraux graves tels que la fièvre typhoïde, par exemple. Une fatigue extrême peut cependant lui donner naissance ; j'ai vu une psoïtis se développer sur un homme qui, toute une journée, avait tenu sur sa cuisse fléchie un orgue de Barbarie.

L'attitude d'un sujet atteint de psoïtis est tout à fait caractéristique : la cuisse est dans la flexion sur le bassin et le membre inférieur tout entier porté dans la rotation en dedans, c'est-à-dire que le sujet prend instinctivement l'attitude qui lui apporte le plus de soulagement, en mettant son muscle psoas-iliaque dans le relâchement. La position du membre est l'un des principaux signes qui vous permettront de distinguer le phlegmon iliaque sous-péritonéal, dans lequel la cuisse reste allongée, du phlegmon iliaque sous-aponévrotique. *A priori*, vous pourriez songer à l'existence d'une coxalgie, mais, parmi beaucoup d'autres signes différentiels, la marche de la maladie vous fixera à elle seule sur ce point : c'est dès le début de l'affection que la cuisse se fléchit dans la psoïtis, au milieu d'un cortège de symptômes généraux graves,

tandis que, dans la coxalgie, maladie à marche lente et insidieuse, la flexion du membre inférieur ne survient qu'assez longtemps après l'apparition des premiers accidents.

Il peut, toutefois, se développer au cours de la maladie une complication susceptible de jeter quelque trouble dans l'esprit du praticien : c'est une arthrite coxo-fémorale à marche plus ou moins aiguë. Pour comprendre la production de cet accident, il suffit de se rappeler (Voy. *Anat. topogr.* 9e édit., p. 674, fig. 211) que le muscle psoas, au moment où il passe au-devant de la tête du fémur, présente à sa face profonde une bourse séreuse qui communique parfois à travers la capsule avec la séreuse articulaire. Il n'est donc pas surprenant que le pus occupant la gaine du muscle pénètre dans l'articulation et détermine la production d'une arthrite aiguë. J'ai vu, avec M. Gouraud, cet accident survenir, alors qu'une amélioration très grande nous permettait de compter sur la guérison, et la malade succomba après d'atroces souffrances.

L'abcès iliaque sous-aponévrotique suit donc, en raison de son siège, un trajet différent de celui de l'abcès sous-péritonéal ou intrapéritonéal ; confiné dans la gaine du muscle, il ne saurait gagner la paroi abdominale, antérieure et, lorsqu'il sort du bassin, il accompagne le tendon du muscle à la partie supérieure et interne de la cuisse au voisinage du petit trochanter. Le foyer reste ainsi toujours profondément situé, et la fluctuation est fort difficile à percevoir, d'autant plus que l'attitude du sujet est loin de favoriser l'exploration.

Lors donc que dans le cours d'une fièvre grave, à la suite d'un accouchement ou d'une fatigue extrême, un sujet sera atteint d'une violente douleur dans le bas-ventre, avec irradiations sur le trajet des branches du plexus lombaire, de phénomènes généraux intenses, et bientôt après de flexion de la cuisse sur le bassin avec légère rotation en dedans, vous pourrez conclure à l'existence d'un phlegmon iliaque sous-aponévrotique, qui doit être, selon moi, confondu avec la psoïtis. Vous porterez le pronostic le plus grave, car cette affection se termine, en général, par la mort.

Nul doute que cet abcès doive être ouvert aussitôt que possible, car c'est la seule manière de sauver la vie du malade, mais il est difficile de constater l'existence du pus. Explorez avec soin la fosse iliaque, la région du petit trochanter, le pourtour de la

crête iliaque, où le foyer pourrait, à la rigueur, faire saillie, et même la région lombaire.

Si l'abcès bombait dans la fosse iliaque interne, refoulant l'intestin en avant de lui, il serait indiqué de l'ouvrir par la fosse iliaque externe, en trépanant l'os iliaque. On pourrait encore pratiquer une incision au niveau de la crête iliaque, diviser l'attache des muscles, et arriver jusqu'au foyer en relevant le péritoine.

C. **Abcès de l'espace de Retzius**. — Par suite des mouvements incessants qu'exécute la vessie, il existe entre cet organe et le pubis une couche lâche de tissu cellulaire sous-séreux, occupant un *espace* qui a reçu le nom impropre de *cavité* de Retzius. Il est possible, et j'en ai vu récemment (1894) un exemple, qu'un phlegmon se développe dans ce point circonscrit et donne naissance à un abcès, mais le cas est fort rare. On en devine aisément les signes: tumeur inflammatoire située sur la ligne médiane, immédiatement au-dessus du pubis, et remontant plus ou moins haut vers l'ombilic. Indépendamment des symptômes ordinaires du phlegmon, le malade éprouve des troubles du côté de la vessie. Le toucher vaginal fournira de bonnes indications.

La marche de cet abcès est généralement lente et la fluctuation assez difficile à percevoir, en raison de la profondeur à laquelle il siège. Dès que son existence est certaine, il faut en pratiquer l'ouverture en s'écartant le moins possible du pubis.

Le grand droit de l'abdomen et le fascia transversalis, d'abord contigus, s'écartent en bas au niveau du pubis pour aller se fixer : l'un à la lèvre antérieure, l'autre à la lèvre postérieure de cet os. Il en résulte la production d'une sorte de cavité, située en avant de celle de Retzius, et connue sous le nom de *fosse rétro-musculaire de Charpy*. On conçoit qu'un abcès développé en ce point soit bien difficile à distinguer de celui qui occupe l'espace de Retzius, dont il présente à peu près tous les caractères cliniques. Il est d'ailleurs possible d'observer des abcès dans la gaine du grand droit, à toutes les hauteurs de ce muscle. Leur délimitation précise en fera ordinairement reconnaître le siège anatomique.

Pour terminer ce qui a trait aux inflammations de la paroi abdominale, je rappellerai que celle-ci peut être le siège d'une tuméfaction vague, diffuse, presque indolente, sorte de phlegmon

chronique marchant lentement vers le ramollissement et la suppuration. C'est un large gâteau induré, à contours mal délimités, faisant corps avec la paroi. Il est extrêmement probable que vous avez alors affaire à une *gomme syphilitique*, et il faut administrer le traitement spécifique.

Fistules de la paroi abdominale.

On peut rencontrer sur divers points de la paroi abdominale des fistules ayant pour point de départ le foie, la vésicule biliaire, le rein, la vessie, l'intestin; nous les étudierons plus loin avec les maladies qui les engendrent, mais il est nécessaire de présenter ici une description spéciale des *fistules de l'ombilic*.

Ces dernières se divisent en fistules *urinaires*, *stercorales*, et *purulentes*.

Les *fistules urinaires* de l'ombilic résultent de ce que l'ouraque, au lieu de s'oblitérer, vers le milieu de la grossesse, comme cela a lieu dans l'immense majorité des cas, reste perméable. Ces fistules peuvent donc être congénitales, et le diagnostic ne présente aucune difficulté, puisqu'on voit sortir l'urine par un orifice situé généralement au centre d'un petit bourgeon rougeâtre.

Ces fistules peuvent, toutefois, survenir à une époque plus ou moins éloignée de la naissance, et voici comment se produit le phénomène. L'ouraque est oblitéré au niveau de l'ombilic, mais il reste perméable dans une grande partie de son étendue. Or, supposez que, dans ces conditions, survienne un obstacle à l'émission de l'urine par les voies naturelles, le liquide se portera du côté de l'ombilic, et, faisant effort contre la cicatrice, finira par se créer une issue avec ou sans abcès.

Dans ce dernier cas, le traitement doit consister tout d'abord à rendre à l'urètre son calibre normal. Il faudra ensuite oblitérer la fistule. On pourra commencer par la cautérisation, la compression et la mise d'une sonde à demeure dans la vessie. Si l'on échouait, on aurait recours à l'avivement et à la suture. Il serait bon de laisser la sonde constamment ouverte, afin que le liquide s'écoule au dehors au fur et à mesure de sa production.

Les *fistules stercorales* de l'ombilic succèdent parfois à une hernie ombilicale étranglée; toutefois, il n'est pas ici question de

cette variété, qui sera étudiée à propos de l'anus contre nature, mais bien des fistules congénitales. Ces dernières peuvent reconnaître pour cause un diverticulum de l'intestin grêle venant s'ouvrir à l'ombilic : cependant, elles sont plus souvent *consécutives* au pincement d'une anse intestinale au moment de la ligature du cordon. L'enfant crie, s'agite, vomit, et présente, en un mot, les phénomènes de l'étranglement herniaire, jusqu'à ce que le fil tombe. On constate alors l'existence d'un pertuis, par lequel s'engagent les matières fécales et les gaz.

Établissez une légère compression, et la guérison surviendra presque toujours spontanément.

Les *fistules purulentes* de l'ombilic sont *consécutives* à une péritonite (nous pourrions rapprocher de ce cas ceux dans lesquels du liquide ascitique s'échappe par la cicatrice ombilicale distendue). Le pus accumulé dans le péritoine se comporte comme s'il s'agissait d'un abcès et sort par la partie la moins résistante de la paroi abdominale. Cette affection est relativement commune chez les enfants, en particulier chez les petites filles, et succède à une péritonite aiguë. On l'observe également chez l'adulte à la suite d'une péritonite puerpérale, et aussi d'une péritonite chronique d'origine tuberculeuse. Dans ce dernier cas, des tubercules occupent l'épiploon, adhèrent à la paroi et finissent, en se ramollissant, par produire un abcès qui s'ouvre au dehors.

Le traitement est à peu près nul. Si la péritonite tuberculeuse paraissait bien localisée, il serait indiqué d'ouvrir largement le foyer, de le laver et de le drainer.

2° Inflammations de la cavité abdominale.

Les inflammations qui se développent dans la cavité abdominale sont, pour la plupart, rattachées à la pathologie interne. Nous avons cependant à signaler la péritonite traumatique, qui trouvera mieux sa place à propos des opérations qui lui donnent le plus souvent naissance. Signalons encore les abcès du foie, les pyélo-néphrites, qui seront étudiés avec ces divers organes. J'en dirai autant des collections enkystées du péritoine, sur lesquelles je reviendrai au chapitre des tumeurs de l'abdomen.

C. — **Hernies abdominales.**

Parmi les hernies abdominales, les unes sont très communes et les autres fort rares. Les premières comprennent les hernies inguinale, crurale, et ombilicale ; au nombre des secondes se trouvent les hernies de la ligne blanche, ventrale, obturatrice, et lombaire. J'annexerai à ce chapitre l'étude de l'anus contre nature, des fistules stercorales, et celle de l'occlusion intestinale.

Le siège qu'occupe la tumeur vous fixera, en général, tout de suite sur l'espèce de hernie à laquelle vous avez affaire. Tout au plus y aurait-il quelque hésitation entre les hernies inguinale et crurale, en raison du voisinage des deux orifices qui livrent passage aux viscères, surtout lorsque la hernie ne descend pas dans le scrotum ou les grandes lèvres ; cependant, l'erreur est facile à éviter, si l'on se rappelle que la hernie inguinale est située au-dessus de l'arcade de Fallope, tandis que la hernie crurale est située au-dessous. Même lorsque cette dernière est volumineuse et remonte un peu en avant de l'arcade, il est aisé de constater que la masse principale est placée au-dessous.

1° *Hernie inguinale.* — Le praticien est appelé à examiner un sujet atteint de hernie dans deux conditions différentes : l'intestin fonctionne régulièrement, et il n'existe d'autres accidents que la présence de la hernie elle-même, ou bien le cours des matières et des gaz est interrompu : il y a étranglement. Étudions successivement ces deux cas.

a. *Hernie inguinale non étranglée.* — Vous devrez résoudre les questions suivantes :

Existe-t-il une hernie ?

Quelle est la variété de la hernie ?

Quels organes la hernie contient-elle ? dans quelles conditions se trouvent-ils ?

Quel traitement convient-il d'employer contre la hernie inguinale non étranglée ?

Existe-t-il une hernie? — Cette question est ordinairement facile à résoudre. On constate, au niveau de l'aine, une tumeur le plus ordinairement *réductible* dans la cavité abdominale. Le malade vous

apprend qu'elle sort quand il est debout, lorsqu'il fait des efforts, et qu'elle rentre dès qu'il est dans la position horizontale. En pressant vous-même à sa surface, vous la faites disparaître et souvent vous provoquez un bruit de gargouillement. Si vous ordonnez au malade de tousser, la tumeur se reproduit aussitôt et le doigt a la sensation nette d'un choc brusque. Il n'y a guère qu'un abcès froid en forme de bissac qui puisse produire des phénomènes analogues, mais la fluctuation de l'abcès, sa marche, les douleurs qui ont précédé son apparition, ne peuvent laisser de doutes. C'est, d'ailleurs, avec la hernie crurale que la confusion pourrait plutôt avoir lieu, en raison du siège habituel de l'abcès par congestion à la racine de la cuisse.

On pourrait aussi songer à l'existence d'un varicocèle. Lorsque le varicocèle est peu volumineux, il n'existe pas de tumeur, à proprement parler, et le plus simple examen permet d'éviter l'erreur, mais, lorsqu'on trouve un gros paquet de veines enroulées formant tumeur, cette dernière est en partie réductible, augmente pendant les efforts dans la station verticale, et il faut regarder alors de très près pour affirmer qu'il n'y a pas de hernie. La réduction du varicocèle est, il est vrai, incomplète, mais il en peut être de même pour la hernie lorsque dans le sac existe, en même temps que l'intestin, une masse épiploïque adhérente. La consistance du varicocèle est mollasse, pâteuse, tandis que celle de la hernie est résistante et plutôt ferme ; cela est vrai lorsqu'il s'agit d'une entérocèle, mais une épiplocèle donne à peu près exactement la même sensation au toucher, et supposez avec cela que le sujet soit gras, et surtout obèse, le diagnostic différentiel devient extrêmement difficile. Les doutes sont levés lorsque, pendant la réduction, on perçoit un bruit de gargouillement.

Voici une cause d'erreur assez fréquente, surtout chez les jeunes garçons, et que les praticiens rencontreront, à coup sûr, plusieurs fois dans leur carrière. On trouve dans le scrotum, au-dessus du testicule, une tumeur ferme, rénitente, réductible, et qui reparaît au moindre effort du sujet. Or, cette tumeur, au lieu d'être une hernie, n'est autre chose qu'un kyste du cordon. Je répète que cette erreur est commune, et elle est grave, puisqu'il s'agit de faire ou de ne pas faire porter un bandage à l'enfant. Vous reconnaîtrez le kyste à ce qu'aucun pédicule ne le rattache à l'anneau ; il est circonscrit de toutes parts, mobile, et fuit sous le doigt comme le testicule, à ce point qu'on pourrait le prendre

pour une troisième glande ; il rentre dans le canal inguinal et il en sort comme ferait un noyau de fruit. On ne perçoit, bien entendu, jamais de gargouillement. Il pourrait, toutefois, exister une hernie en même temps qu'un kyste du cordon, ce que vous reconnaîtrez par l'analyse exacte des signes précédents.

Si les viscères ont contracté des adhérences avec le sac, la hernie n'est plus réductible, et l'un des caractères les plus importants fait alors défaut. Il est rare que dans ces conditions la hernie ne soit pas scrotale, et c'est, par conséquent, avec les tumeurs du scrotum que la confusion peut être faite. Si la tumeur est dans le testicule lui-même, si la région inguinale est libre, le doute ne peut même pas venir à l'esprit, mais si la tumeur occupe toute la hauteur du cordon et s'applique contre l'anneau inguinal qu'elle oblitère, comme dans certaines hydrocèles ou hydro-hématocèles, le diagnostic offre quelque difficulté. Tenez grand compte des renseignements fournis par le malade : il vous dira, en général, que pendant de longues années il a été atteint d'une tumeur, qui rentrait spontanément la nuit ou bien quand il la comprimait. Pendant longtemps même il avait porté un bandage, mais, pour une raison quelconque, il a négligé d'en continuer l'emploi. S'il s'agit d'une entérocèle, la percussion donne de la sonorité, Recherchez s'il existe de la transparence. Mais la tumeur est mate et opaque, ce pourrait donc être une épiplocèle. Tenez compte alors de la consistance : une hydro-hématocède est tendue, rénitente, fluctuante, et vous sentez nettement, en pressant la tumeur latéralement avec les deux mains, que le liquide s'arrête et fait effort contre l'anneau inguinal. D'ailleurs, à moins que le sujet ne soit chargé d'une très forte couche de graisse, on sent, en cas de hernie, un prolongement à travers le canal inguinal jusque dans la cavité abdominale.

Le cas est parfois encore plus complexe, c'est-à-dire qu'une hydrocèle ou une hydro-hématocèle coexistent avec une hernie irréductible. L'analyse minutieuse des signes propres à chacune des deux affections, la marche qu'elles ont suivie dans leur évolution, permettront seules de se tirer de ce cas, souvent embarrassant, surtout s'il n'y a pas de transparence.

La hernie inguinale étant exceptionnelle chez la femme, ce qui précède ne s'applique qu'à l'homme. Si une hernie était descendue dans la grande lèvre, on pourrait la confondre avec une hydropisie du canal de Nuck, et les éléments du diagnostic différentiel

seraient les mêmes que dans les cas de kyste du cordon ou d'hydrocèle chez l'homme.

Si la hernie était arrêtée dans le canal inguinal et irréductible (ce qui, je le répète, est très rare), on pourrait la confondre avec les tumeurs de l'aine situées en avant du canal, en particulier avec celle que je décrirai plus loin sous le nom de lipome inguinal. Pour établir le diagnostic d'une façon certaine, refoulez le scrotum en doigt de gant et cherchez avec le doigt l'orifice inférieur du canal inguinal, vous pourrez, le plus souvent, pénétrer jusqu'à une certaine distance dans l'intérieur du canal, constater qu'il est libre, et, pendant ce temps, à l'aide de l'autre main, imprimer à la tumeur des mouvements sur l'aponévrose du grand oblique. La même exploration serait utilisée pour distinguer une hernie d'une adénite.

Quelle est la variété de la hernie ? — Vous avez constaté qu'il existe une hernie et que cette hernie est inguinale : il convient, dès lors, d'en rechercher la variété.

Les auteurs reconnaissent trois espèces de hernie inguinale quant au chemin qu'elle parcourt pour parvenir jusque dans le scrotum. Celle qui est de beaucoup la plus commune est la *hernie inguinale oblique externe* ou *indirecte*. C'est à peu près la seule chez les jeunes sujets, ou bien lorsque la hernie remonte à l'enfance. Les viscères s'engagent par l'orifice supérieur du canal inguinal (A, fig. 101), suivent un trajet oblique dans le sens indiqué par la flèche B, cheminent dans l'intérieur du canal inguinal C, et arrivent au niveau de l'orifice inférieur D. De là, ils ne tardent pas, en général, à descendre dans le scrotum, en suivant le cordon spermatique, et la hernie est alors complète.

Les viscères peuvent arriver directement à l'orifice D en refoulant au-devant d'eux le péritoine, suivant la direction de la flèche E : c'est la *hernie directe*.

Enfin, et le cas est plus rare encore que le précédent, les viscères suivent un trajet oblique dans le sens de la flèche F ; c'est la hernie *oblique interne*.

Ces deux dernières variétés, directe et oblique interne, pouvant être réunies au point de vue clinique, on voit qu'il existe deux variétés principales de hernie inguinale : la première, sortant de l'abdomen en dehors de l'artère épigastrique (G, fig. 101) ; la seconde, sortant en dedans de cette artère. Cette division est utile,

parce que le rapport du collet du sac avec l'artère épigastrique est le plus important de ceux qu'affecte la hernie inguinale. Cette artère étant située entre les deux orifices du canal, on voit qu'elle répondra à la partie interne du collet du sac dans la hernie inguinale externe, tandis qu'elle sera située à la partie externe dans la hernie directe. J'aurai, plus loin, à utiliser cette importante notion en parlant du débridement de la hernie étranglée.

Ce sont là des données que fournit l'anatomie pathologique,

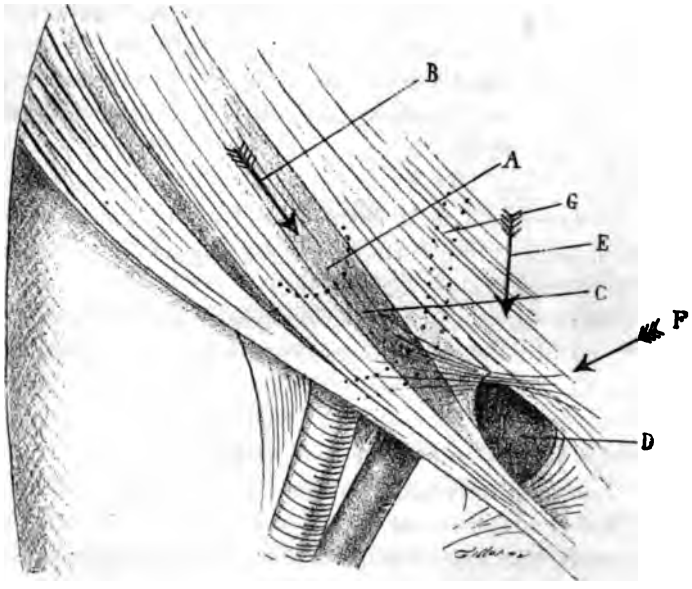

Fig. 101. — Région du canal inguinal (schéma).

A, orifice supérieur du canal inguinal figuré en pointillé.
B, flèche indiquant la direction de la hernie inguinale oblique externe ou indirecte.
C, paroi antérieure du canal inguinal.
D, orifice inférieur du canal inguinal.
E, flèche indiquant la direction de la hernie inguinale directe.
F, flèche indiquant la direction de la hernie inguinale oblique interne.
G, artère épigastrique en pointillé.

mais est-il possible de les appliquer à la clinique, c'est-à-dire de reconnaître sur le vivant si la hernie est indirecte ou directe? Il s'en faut que cette distinction puisse toujours être faite. Lorsque les viscères ne font que *pointer* à l'orifice supérieur et que le doigt introduit dans le canal sent le choc au moment de la toux; lorsque les viscères occupant toute l'étendue du canal constituent une tumeur allongée et oblique en bas et en dedans (bubonocèle), la hernie est manifestement indirecte. Mais, plus tard, lorsque la

hernie est descendue dans le scrotum (oschéocèle) et qu'elle y a pris, en quelque sorte, droit de domicile, les deux orifices se rapprochent peu à peu l'un de l'autre et finissent par se confondre si bien, qu'il n'existe plus de canal proprement dit. Il est alors absolument impossible de savoir si la hernie a été primitivement indirecte ou directe ; cela est si impossible que sur le cadavre la situation seule de l'artère épigastrique par rapport au collet du sac peut le faire reconnaître. Cependant, l'époque d'apparition de la hernie vous fournira, à cet égard, des présomptions : si elle date de l'enfance, elle appartiendra à la variété indirecte ; si elle n'est apparue qu'à un âge avancé de la vie, il est probable qu'elle se sera faite directement.

La hernie est-elle *congénitale* ? Cette expression, un peu fautive, ne signifie pas que la hernie remonte à la naissance. Elle signifie que la hernie résulte d'une *disposition congénitale*, c'est-à-dire que l'intestin s'est engagé dans le canal péritonéo-vaginal non oblitéré. Elle peut apparaître plusieurs années après la naissance, et il est bien probable que les hernies des jeunes sujets appartiennent à peu près toutes à cette variété. On peut supposer que la hernie est congénitale, lorsque le testicule n'est pas séparé de la masse herniaire et fait corps avec elle. Mais de ce que vous sentirez le testicule indépendant, n'en concluez pas que la hernie n'est pas congénitale, car il existe souvent des cloisonnements dans le canal péritonéo-vaginal, ainsi que l'a démontré M. Ramonède. Je reviendrai plus loin sur cette variété de hernie inguinale à propos de la kélotomie et de la cure radicale.

Une autre variété de hernie inguinale est celle que Goyrand (d'Aix) désigna du nom de *hernie inguino-interstitielle*, sans toutefois en bien comprendre le mécanisme. Elle présente un intérêt tout particulier et mérite de nous arrêter un instant.

Nous avons vu que la hernie inguinale externe parcourt plusieurs étapes avant d'arriver dans le scrotum ; c'est lorsqu'elle est à l'une de ces étapes, c'est-à-dire dans l'intérieur du canal inguinal, avant d'avoir franchi l'orifice externe, que Goyrand lui donne le nom d'inguino-interstitielle. S'il en était ainsi, une dénomination spéciale n'aurait pas grande raison d'être pour indiquer un état transitoire, souvent très court, de la hernie inguinale, et ne donnant lieu, d'ailleurs, à aucune considération prati-

que. Le fait est que la hernie inguino-interstitielle constitue une variété bien spéciale, en ce sens qu'elle conserve toujours les mêmes caractères et ne devient jamais scrotale ; ce n'est donc pas une étape de la hernie inguinale ordinaire.

J'ai démontré, en 1871, que la hernie inguino-interstitielle est intimement liée à l'ectopie inguinale du testicule correspondant.

Dans l'ectopie inguinale simple, le testicule voyage facilement dans le canal inguinal, il va et vient constamment dans la cavité abdominale et maintient l'orifice supérieur du canal plus largement ouvert qu'à l'état normal : aussi, n'est-il pas étonnant que les viscères trouvent une grande facilité à s'y engager. Mais, d'autre part, l'orifice inférieur du canal inguinal n'existe pas sur un sujet atteint d'ectopie testiculaire, puisque les organes qui le traversent normalement, testicule et cordon, n'ont pas franchi la paroi abdominale. Il en résulte que lorsqu'une hernie se produit dans ces conditions, les viscères restent inclus dans le canal inguinal et ne descendent jamais dans le scrotum : la hernie est donc bien réellement inguino-interstitielle. Lorsqu'elle augmente de volume, elle se creuse un espace dans l'épaisseur de la paroi abdominale en écartant les divers plans qui la constituent, et forme une sorte de hernie ventrale.

Le diagnostic de cette hernie est donc facile à faire, puisqu'en même temps que les signes ordinaires, réductibilité, bruit de gargouillement, on constate l'absence du testicule dans le scrotum et sa présence dans le canal inguinal.

Quels organes la hernie contient-elle? Dans quelles conditions se trouvent-ils? — La hernie inguinale peut contenir l'intestin seul (entérocèle), l'épiploon seul (épiplocèle), ou bien ces deux organes à la fois (entéro-épiplocèle). Il est, en général, aisé de s'en rendre compte, et le diagnostic est surtout facile si la hernie est réductible. L'entérocèle constitue une tumeur ferme, élastique, et sonore à la percussion, quand elle atteint un certain volume. Lorsqu'on la réduit, on perçoit un bruit de gargouillement caractéristique.

L'épiplocèle forme une tumeur molle, pâteuse, non élastique sous les doigts, et toujours mate à la percussion. La réduction s'opère sans bruit, sauf quelquefois un bruit de frottement qui n'a rien de comparable au gargouillement.

L'entéro-épiplocèle présente nécessairement les caractères qui

tiennent des deux variétés précédentes; l'intestin et l'épiploon se rencontrent de préférence lorsque la hernie est volumineuse.

Quel que soit le contenu de la hernie, celle-ci présente un pédicule se prolongeant dans le canal inguinal, et, dans certains cas même où l'anneau est très élargi, la tumeur semble être une continuation, un diverticulum de la cavité abdominale : elle peut alors être si volumineuse, qu'une grande partie de l'intestin soit contenue dans son intérieur.

L'intestin grêle, en raison de sa mobilité, forme à peu près exclusivement le contenu des hernies inguinales. On y a cependant rencontré le gros intestin et, en particulier, le cæcum : la hernie peut alors présenter ce caractère tout spécial de n'avoir pas de sac, le cæcum glissant par-dessous le péritoine (1). J'en dirai autant de la vessie, dont la paroi antérieure s'engage parfois dans le canal inguinal.

Les organes qui occupent le sac herniaire s'y trouvent dans deux conditions différentes, et c'est un point que le praticien doit rechercher avec beaucoup de soin, car il influe grandement sur le traitement. Tantôt, ils sont absolument libres et ne contractent aucune adhérence avec les parois du sac; on le reconnaît à ce que, sous une pression plus ou moins forte, le contenu rentre complètement dans la cavité abdominale; le scrotum reste vide et flasque; si on replie ce dernier de bas en haut, il est facile de sentir l'anneau inguinal et d'y introduire le doigt. Cette exploration est même la seule qui permette d'affirmer que la réduction est complète : la hernie est dite alors *réductible*.

Tantôt, les organes contractent des adhérences qui rendent la hernie *irréductible*. Toutefois, il existe à cet égard de grandes différences suivant qu'il s'agit d'intestin ou d'épiploon. Les adhérences de l'intestin avec la paroi du sac (en dehors des complications inflammatoires dont nous parlerons plus loin) sont rares, tandis que les adhérences de l'épiploon sont communes. Il en résulte que l'entéro-épiplocèle est souvent réductible en partie seulement : lorsque l'intestin est rentré, on sent encore dans le scrotum une masse molle plus ou moins volumineuse, et l'anneau inguinal n'est pas complètement libre; le doigt ne sent

(1) Cette variété de hernie du cæcum sans sac herniaire, admise par tous les auteurs, ne s'explique pas très bien avec les nouvelles notions anatomiques que nous possédons sur la disposition du péritoine par rapport au cæcum. C'est donc un point d'anatomie pathologique à revoir soigneusement.

pas nettement les piliers. Ce cas exige une exploration très attentive.

Traitement de la hernie inguinale non étranglée. — Le traitement est palliatif ou curatif. Le traitement palliatif consiste à porter un bandage qui maintienne la hernie réduite. Lorsque l'anneau est un peu dilaté et la hernie petite, la contention est généralement facile, mais certains cas présentent une difficulté presque insurmontable.

On vous fera très souvent cette question : « Mon enfant guérira-t-il de sa hernie en lui faisant porter un bandage ? » Ne répondez pas d'une façon tout à fait affirmative, car c'est loin d'être certain, mais c'est possible : l'application longtemps prolongée d'un *bon bandage* contenant absolument l'intestin peut amener une guérison radicale, mais seulement dans l'enfance et la jeunesse ; il n'y faut plus guère compter à partir de l'âge adulte.

Un bon bandage herniaire est celui qui contient exactement la hernie sans faire souffrir le malade. Pour vous assurer que la contention est exacte, faites tousser le malade dans l'attitude accroupie : si rien ne sort à ce moment sous la pelote, c'est que l'indication est bien remplie.

Les praticiens savent combien certaines hernies sont difficiles à maintenir ; les malades vont successivement chez tous les fabricants de bandages et finissent quelquefois, de guerre lasse, par y renoncer. J'ai vu autrefois, à Bicêtre, un homme, ancien cocher, atteint d'une hernie inguinale, énorme il est vrai ; il avait frappé à la porte de tous les hôpitaux, usé tous les bandagistes, et avait été finalement envoyé dans cet hospice comme incurable. Sa hernie était entièrement réductible (on ne parlait pas à cette époque de cure radicale), et je lui fis, moi aussi, construire un bandage, sans plus de succès que mes collègues. Or, voici ce qui arriva : cet homme, qui était intelligent, se fabriqua lui-même une pelote en bois. A l'aide de son couteau, il la tailla, la modifia, l'adapta patiemment à la région inguinale et, bref, il vint triomphalement au bout de quelque temps me présenter sa hernie absolument maintenue.

Je crois donc qu'il est possible d'arriver à contenir toutes les hernies réductibles, même les plus difficiles, mais à condition que le fabricant y prendra une attention extrême et fera une pelote très exactement moulée sur la région de l'anneau. Notre

confrère Dupré, qui s'était voué à cette tâche, arrivait sous ce rapport à des résultats remarquables.

Chez les tout petits enfants, l'application du bandage demande la plus grande surveillance pour éviter les excoriations, et la pelote doit être recouverte de gutta-percha.

Faut-il faire porter un bandage aux sujets atteints de hernie inguino-interstitielle ? Oui, sans doute, car nous avons vu que, si la hernie ne peut jamais devenir scrotale, elle est susceptible de décoller les couches de la paroi abdominale : mais il y a là un obstacle sérieux, c'est le testicule, qui ne peut supporter la pression de la pelote. Voici ma conduite dans ce cas souvent embarrassant : s'il est possible de séparer nettement le testicule de la hernie, je fais porter un bandage ordinaire à pelote convexe, et le but est atteint, si le sujet ne souffre pas. Dans le cas contraire, je fais construire une pelote concave, dont la cavité est moulée sur la saillie du testicule. On peut aussi, dans ce cas, songer à une opération assez complexe, sur laquelle je reviendrai à propos de l'ectopie inguinale du testicule.

Lorsque la hernie est à moitié réductible, c'est-à-dire si après la rentrée de l'intestin il reste encore dans le sac une quantité plus ou moins grande d'épiploon, faut-il conseiller l'emploi d'un bandage ? Je suis de cet avis, à moins que la pression ne soit douloureuse. Dans ce dernier cas, on conseillera simplement un suspensoir. C'est encore ce traitement qu'il faudra conseiller, si la hernie est tout à fait irréductible.

Conseillez aux malades de ne jamais quitter leur bandage, car c'est alors que survient l'étranglement de la hernie. Il sera bon qu'ils en aient toujours un de rechange pour le cas où celui qu'ils portent se casserait.

Chez les enfants et dans la jeunesse, faites porter le bandage nuit et jour, afin d'augmenter les chances de guérison. A un âge plus avancé, il est inutile, à moins d'indications particulières, de conserver le bandage pendant la nuit.

Cure radicale de la hernie inguinale.

La cure radicale des hernies non étranglées, tentée bien des fois déjà à l'aide d'une opération, avait été si bien abandonnée de nos jours que l'idée ne venait même pas au chirurgien de l'entreprendre, il y a quelques années à peine. Cette opération, aujour-

d'hui devenue courante, grâce surtout aux travaux de M. Lucas-Championnière, est définitivement entrée dans la pratique.

Est-ce à dire qu'il faille proposer la cure radicale de leur hernie à tous les sujets qui en sont atteints ? Non, sans doute. Lorsqu'une hernie est facilement réductible, lorsqu'elle est aisément maintenue par un bandage, que le sujet n'en éprouve ni gêne, ni douleur, il est bien évident qu'une opération ne doit pas être proposée ; d'ailleurs, les malades, pour la plupart, refuseraient de s'y soumettre.

Est-ce que nous pouvons, en effet, leur affirmer qu'ils seront à tout jamais débarrassés de leur hernie et de l'ennui de porter un bandage ? Non, certes ; il est même plus sage de faire pressentir le contraire, c'est-à-dire qu'une nouvelle hernie se reproduira peut-être à la longue et que le port d'un bandage sera nécessaire. J'ai vu un homme opéré par un collègue en septembre, et la hernie avait repris son volume primitif au mois de janvier suivant ; mais je dois dire que l'opération avait été incomplète.

Pour qu'il y ait indication à proposer l'opération de la cure radicale, il faut donc qu'une hernie soit douloureuse, qu'elle provoque des troubles digestifs, qu'elle apporte, en un mot, une entrave à l'existence du sujet, de telle sorte que ce dernier réclame lui-même une intervention. L'opération pratiquée dans ces conditions sera tout bénéfice pour le malade, car, même en cas de récidive, vous l'aurez mis dans les conditions des gens si nombreux qui sont atteints d'une hernie petite, non douloureuse, facilement réductible ; vous aurez substitué une légère infirmité à une maladie grave et menaçante.

Il y a, cependant, des cas où l'on peut faire exception à la règle précédente, surtout en ce qui concerne la hernie inguinale pour laquelle se pose, en définitive, le plus souvent la question de cure radicale. Sous ce rapport, il faut la diviser en deux grandes classes : la hernie des jeunes sujets, des adolescents, et la hernie de l'adulte. La première est presque toujours congénitale, c'est-à-dire qu'elle doit être rattachée à la persistance du canal péritonéo-vaginal ; la seconde est acquise, le plus ordinairement directe, et liée à des conditions anatomiques particulières de la cavité abdominale que nous ne connaissons pas (1). Il y a donc

(1) Ces conditions anatomiques spéciales me paraissent si bien exister, que sur certains sujets adultes débarrassés d'une hernie inguinale d'un côté on a vu une nouvelle hernie se développer du côté opposé.

de grandes chances pour que l'on obtienne une cure vraiment radicale dans le premier cas, tandis que le fait sera plus rare dans le second.

Si donc, un jeune sujet, de quinze à vingt ans, je suppose, demande pour des raisons diverses à être débarrassé de sa hernie, bien qu'elle ne le gêne que très médiocrement, j'estime que nous pouvons accéder à son désir ou à celui de la famille, et nous sommes même autorisés à conseiller l'opération. Voici un exemple : Un jeune homme se disposait à entrer à l'école de Saint-Cyr, mais une hernie inguinale scrotale lui en fermait l'entrée ; je n'ai pas hésité à l'opérer. L'existence d'une hernie ferait obstacle à un mariage, n'hésitez pas à faire la cure radicale. Vous rendez, à coup sûr, un grand service à votre malade pour le présent, vous le mettez, très probablement, à l'abri d'une hernie pour l'avenir et vous ne lui faites courir qu'un si minime danger qu'il peut être considéré comme nul.

Lorsqu'une hernie inguinale coexiste avec une ectopie inguinale du testicule, le cas est plus complexe et j'y reviendrai à propos des maladies de cet organe.

L'opération de la cure radicale est, d'une manière générale, assez délicate et parfois même très pénible.

Pratiquez une incision de 6 à 8 centimètres au niveau de l'orifice externe du canal inguinal et allez à la recherche du sac. C'est souvent le temps le plus difficile de l'opération, surtout pour les hernies congénitales dont le sac est mince et transparent. Le sac largement ouvert, saisissez l'un des bords de l'incision entre le pouce et l'index et décollez-le doucement en vous préoccupant surtout du canal déférent. Décollez jusqu'à l'orifice supérieur du canal inguinal. Attirez le sac autant que possible à l'extérieur, de manière à faire descendre le péritoine qui tapisse la paroi abdominale. Quand le sac est bien isolé, pratiquez avec la soie plate une ligature en chaîne sur le pédicule, et réséquez. Drainage et réunion de la peau par première intention.

Lorsqu'il s'agit d'un adulte, que la hernie est ancienne et volumineuse, la dissection du sac peut aussi présenter des difficultés extrêmes. On a dû parfois y renoncer, et réunir entre elles les deux faces opposées du sac au niveau de l'anneau par une sorte de capitonnage.

Comment doit-on se comporter avec le testicule ? Il est évidemment de règle de conserver cet organe ainsi que les principaux

que. Le fait est que la hernie inguino-interstitielle constitue une variété bien spéciale, en ce sens qu'elle conserve toujours les mêmes caractères et ne devient jamais scrotale ; ce n'est donc pas une étape de la hernie inguinale ordinaire.

J'ai démontré, en 1871, que la hernie inguino-interstitielle est intimement liée à l'ectopie inguinale du testicule correspondant.

Dans l'ectopie inguinale simple, le testicule voyage facilement dans le canal inguinal, il va et vient constamment dans la cavité abdominale et maintient l'orifice supérieur du canal plus largement ouvert qu'à l'état normal : aussi, n'est-il pas étonnant que les viscères trouvent une grande facilité à s'y engager. Mais, d'autre part, l'orifice inférieur du canal inguinal n'existe pas sur un sujet atteint d'ectopie testiculaire, puisque les organes qui le traversent normalement, testicule et cordon, n'ont pas franchi la paroi abdominale. Il en résulte que lorsqu'une hernie se produit dans ces conditions, les viscères restent inclus dans le canal inguinal et ne descendent jamais dans le scrotum : la hernie est donc bien réellement inguino-interstitielle. Lorsqu'elle augmente de volume, elle se creuse un espace dans l'épaisseur de la paroi abdominale en écartant les divers plans qui la constituent, et forme une sorte de hernie ventrale.

Le diagnostic de cette hernie est donc facile à faire, puisqu'en même temps que les signes ordinaires, réductibilité, bruit de gargouillement, on constate l'absence du testicule dans le scrotum et sa présence dans le canal inguinal.

Quels organes la hernie contient-elle? Dans quelles conditions se trouvent-ils? — La hernie inguinale peut contenir l'intestin seul (entérocèle), l'épiploon seul (épiplocèle), ou bien ces deux organes à la fois (entéro-épiplocèle). Il est, en général, aisé de s'en rendre compte, et le diagnostic est surtout facile si la hernie est réductible. L'entérocèle constitue une tumeur ferme, élastique, et sonore à la percussion, quand elle atteint un certain volume. Lorsqu'on la réduit, on perçoit un bruit de gargouillement caractéristique.

L'épiplocèle forme une tumeur molle, pâteuse, non élastique sous les doigts, et toujours mate à la percussion. La réduction s'opère sans bruit, sauf quelquefois un bruit de frottement qui n'a rien de comparable au gargouillement.

L'entéro-épiplocèle présente nécessairement les caractères qui

le cordon et suturer ensuite la paroi antérieure. C'est une très bonne opération, dont les résultats sont excellents si elle est menée à bonne fin. (Voir mes *Leçons de clinique chirurgicale*.)

b. *Hernie inguinale étranglée.* — Voici comment les phénomènes se présentent dans la grande majorité des cas. Le malade vous dit : « J'étais atteint d'une hernie qui sortait de temps en temps, rentrait facilement d'elle-même dans la position horizontale, ou bien sous la moindre pression, mais cette fois je n'ai pu la faire rentrer. » Il est, en effet, extrêmement rare qu'une hernie s'étrangle au moment où elle se produit pour la première fois. Cet accident survient sur des hernies déjà anciennes, et généralement chez les sujets qui ne portent point de bandage, ou qui, ayant l'habitude d'en porter, en ont supprimé l'emploi depuis quelque temps.

Vous apprenez également que, depuis le moment où la hernie est sortie, la malade éprouve dans le ventre de violentes douleurs, n'a rendu ni selles ni gaz par l'anus, et est atteint de vomissements.

Assurez-vous d'abord s'il s'agit bien d'une hernie. Vous déterminerez ensuite la variété : est-ce une entérocèle ou une épiplocèle ? Recherchez si la hernie est réellement étranglée, ou bien s'il ne s'agirait pas d'une péritonite herniaire.

Les renseignements fournis par le malade et l'examen de la région inguino-scrotale ne laissent pas de doutes, en général, sur l'existence d'une hernie : cependant, il se présente quelques causes d'erreur qu'il est bon de signaler. Un homme fut apporté à Lariboisière comme atteint d'une hernie inguinale droite étranglée. Il portait, en effet, dans l'aine une tumeur allongée, parallèle à l'arcade crurale, et *depuis de longues années cette tumeur était contenue par un bandage.* La consistance molle de la tumeur me fit tout de suite songer à l'existence d'un lipome, ce que confirma l'exploration de l'orifice du canal. Cet homme avait été pris subitement, au milieu de la nuit, de coliques violentes avec vomissements, et un médecin, appelé aussitôt, avait dirigé en toute hâte le malade sur l'hôpital.

L'erreur serait également possible, si, au lieu d'un lipome, il s'agissait d'un kyste du cordon ou du canal de Nück, d'autant plus qu'une pointe de hernie inguinale coexiste souvent avec ces deux affections : mais on ne tardera pas à obtenir des selles ou une émission de gaz qui fixeront le diagnostic.

Qu'une adénite chronique s'accompagne de coliques ou, mieux encore, d'une poussée de péritonite, et l'on éprouve tout d'abord une certaine hésitation qu'un examen attentif ne tardera pas à dissiper.

J'en dirai autant de l'inflammation d'une de ces bourses séreuses sous-cutanées, déterminée quelquefois par la pression du bandage.

Rappelez-vous encore qu'une orchite aiguë proprement dite, c'est-à-dire l'inflammation du testicule lui-même, peut donner lieu à des signes qui ont induit des praticiens en erreur; j'en ai vu plusieurs exemples : on constate, en effet, une tumeur dans le scrotum, de violentes douleurs irradiées vers le ventre suivant le trajet du cordon, et des vomissements, mais l'anneau inguinal est libre et il suffit de songer à l'erreur pour l'éviter.

Le diagnostic est plus difficile, si le testicule est en ectopie inguinale ; toutefois, la confusion ne saurait durer longtemps, car les selles ne seront pas supprimées et le malade rendra des gaz par l'anus ; d'ailleurs, l'absence du testicule de sa place normale fournirait une forte présomption.

Un cas plus difficile encore peut se présenter, et j'en fus témoin dans une circonstance où j'avais été requis pour opérer une hernie étranglée. Supposez une ectopie inguinale du testicule droit, supposez en même temps une obstruction du cæcum par accumulation de matières fécales et quelques signes de péritonite: tout ne concourt-il pas à mettre le chirurgien dans l'erreur? Celle-ci, néanmoins, pourra être évitée par l'examen attentif des signes locaux et par la marche des accidents ; dans tous les cas un purgatif, et mieux un lavement purgatif, lèveraient les doutes.

Chez la femme, où, je le répète, la hernie inguinale est infiniment plus rare que chez l'homme, une erreur analogue à la précédente pourrait être commise : c'est lorsqu'il s'agit d'une hernie inguinale de l'ovaire ; si cet ovaire est enflammé, s'il existe en même temps des troubles intestinaux, on conçoit que le diagnostic présente au début une grande obscurité, et ne soit éclairé que par la marche des accidents.

Une entérocèle étranglée donne naissance à des signes locaux et généraux dont l'ensemble forme un tableau bien caractéristique. Ils varient, cependant, suivant l'époque à laquelle vous êtes

appelé à examiner le malade, au début des accidents ou plusieurs jours après leur apparition.

Voyons d'abord les signes du début, et il faut entendre par début les deux ou trois premiers jours.

La tumeur, plus ou moins volumineuse, occupant l'aine seulement, ou en même temps le scrotum, est, en général, régulière ; la peau qui la recouvre a conservé son aspect absolument normal comme couleur, comme épaisseur ; sa température n'a pas changé. Au toucher, la tumeur est ferme et résistante, presque dure. Elle n'est douloureuse qu'à une forte pression.

En même temps qu'apparaissait cette tumeur, est survenue dans le ventre une douleur subite, d'une violence extrême. Presque aussitôt sont apparus des vomissements, d'abord bilieux, mais qui n'ont pas tardé à prendre une odeur stercorale et une couleur jaunâtre. Depuis ce moment le malade n'a pu aller à la selle et n'a rendu aucun gaz par l'anus. Les gaz, au contraire, s'échappent plus ou moins abondamment par la bouche.

Le ventre est tendu, ballonné, douloureux à la pression.

Le facies du malade est profondément altéré ; il exprime la souffrance. Suppression du sommeil depuis le début des accidents.

En présence de ces signes locaux et généraux, vous pouvez affirmer l'existence d'une entérocèle étranglée.

Vous survenez plusieurs jours après le début des accidents. Les phénomènes observés présentent un aspect un peu différent des précédents. Les signes locaux se sont accentués, tandis que les signes généraux ont plutôt diminué d'intensité ; la région herniaire est devenue rouge, pâteuse, œdématiée, et très douloureuse au toucher, tandis que les douleurs abdominales et les vomissements ont notablement diminué, ce qui pourrait donner au malade et à son entourage une sécurité trompeuse : mais le facies est encore plus profondément altéré et la prostration est extrême. La nature de ces accidents indique un commencement de gangrène de l'intestin et l'imminence d'un abcès stercoral qui se produira, si la vie se prolonge assez longtemps. Nous ne pouvons pas spécifier le nombre de jours nécessaires pour que ces modifications surviennent, car il existe, suivant les cas, de grandes différences dans la marche de l'étranglement herniaire : j'ai vu l'intestin profondément altéré après quarante-huit heures ; je l'ai trouvé sain après huit jours, ce qu'explique, selon toute vraisemblance, le degré de constriction au niveau du collet.

S'agirait-il seulement d'une épiplocèle étranglée ? il existe un si grand nombre de caractères cliniques communs, que l'erreur est facile à commettre. Dans les deux cas, en effet, on observe une tumeur au niveau de la région inguino-scrotale ; le malade éprouve dans le ventre des douleurs violentes ; il vomit et ne va pas à la selle. Cependant, si dans les premières heures le diagnostic est obscur et indécis, il ne tarde pas à devenir un peu plus clair lorsque le praticien suit de près la marche de l'affection. La tumeur est, il est vrai, moins résistante, moins dure, moins régulière que dans l'entérocèle, mais ce sont là des nuances parfois difficilement appréciables. Le point capital, c'est qu'il n'y a pas suppression complète des matières fécales, et surtout des gaz, dans l'épiplocèle. Vous apprenez qu'à la suite d'un purgatif ou d'un lavement, des selles liquides (et non des selles moulées qui occupent le gros intestin) ont été rendues en même temps que des gaz ; les vomissements sont bilieux et ne renferment pas de matières fécales.

Vous devrez encore vous demander si le sujet ne serait pas simplement atteint de *péritonite herniaire* sans étranglement véritable, ou bien de cet état mal défini qu'on a appelé *engouement*. Comme pour l'épiplocèle, le diagnostic peut, au début, laisser des doutes dans l'esprit, et c'est évidemment un cas de pratique souvent difficile et embarrassant. Toutefois, il faut se rappeler que les hernies enflammées ou engouées sont, en général, de volumineuses et anciennes hernies, mal contenues, ou non contenues, en partie seulement réductibles, et qui même ne rentraient jamais. Comme il est indiqué dans ces cas d'administrer un purgatif, vous apprendrez que le malade a fini par rendre des matières fécales et des gaz. Les phénomènes marchent moins vite, présentent moins d'acuité que dans l'étranglement.

Au résumé, lorsqu'un sujet est atteint d'une hernie inguinale devenue *subitement* irréductible ; lorsqu'en même temps apparaissent des vomissements prenant rapidement le caractère fécaloïde ; lorsqu'il y a suppression complète des matières fécales et des gaz, vous devez affirmer l'existence d'une entérocèle étranglée et agir sans retard.

Que surviendra-t-il, en effet, si vous n'intervenez pas ? Le malade succombera à peu près certainement dans un collapsus pro-

fond, avec des signes de ce qu'on a appelé justement le choléra herniaire. Cependant, il est bon d'être prévenu que la maladie, abandonnée à elle-même, peut guérir spontanément par le mécanisme suivant. Après quelques jours d'étranglement, l'intestin, qui n'était d'abord que très fortement congestionné, se gangrène et se perfore. C'est à ce moment que les symptômes généraux diminuent d'intensité, tandis que les signes locaux augmentent. En effet, le liquide intestinal s'épanche dans le sac et détermine la formation d'un abcès stercoral qui finit par s'ouvrir à l'extérieur, c'est-à-dire qu'il se forme un anus contre nature par lequel s'écoulent toutes les matières accumulées dans l'intestin ; cet anus se resserre peu à peu, se transforme en fistule, et, pour peu que les conditions anatomiques des deux bouts soient favorables, la fistule elle-même se ferme et la guérison est complète. Mais, je le répète, cette évolution de la hernie est si exceptionnelle, qu'il serait fort imprudent d'y compter.

L'indication à remplir est de réintégrer le plus rapidement possible l'intestin dans la cavité abdominale.

Je ne mentionnerai même pas les moyens que tous les auteurs décrivent sous le titre de traitement médical : ils ne servent qu'à faire perdre un temps précieux. J'en dirai autant de certaines manœuvres telles que : sac de plomb sur le pédicule, attitude renversée du sujet, ponctions de la hernie, etc., etc., qui comptent sans doute à leur actif quelques succès, comme tous les traitements en général, mais qui échouent dans la grande majorité des cas et ne doivent, par conséquent, être employés que dans des circonstances tout à fait exceptionnelles.

Faut-il administrer un purgatif ? Non, si les signes vous permettent d'affirmer qu'il s'agit bien d'une entérocèle étranglée. Le purgatif ne fait alors qu'aggraver la situation. Il est indiqué, si vous avez des doutes à l'endroit d'une épiplocèle ou d'une péritonite herniaire.

Je suppose donc que la hernie est constituée par de l'intestin, vous ne devez avoir qu'un but : réduire cet intestin le plus tôt possible, et, pour cela, deux moyens sont à votre disposition : le *taxis* et la *kélotomie*.

Employez le taxis dans la hernie inguinale pendant les trois ou quatre premiers jours ; toutefois, lorsque quarante-huit heures se sont écoulées depuis le début des accidents, soyez très circonspect,

et renoncez à ce moyen, pour peu qu'il y ait des signes d'inflammation locale. Une main saisissant la hernie à son pédicule, c'est-à-dire au niveau de l'anneau, pressez avec l'autre main à la surface du sac herniaire, et exercez des pressions alternatives et successives avec les deux mains. Placez la cuisse dans la flexion et l'abduction et dirigez vos pressions dans l'axe du canal inguinal, surtout si la hernie est indirecte.

Le taxis peut être fait très énergiquement, surtout au début de l'étranglement, pendant quelques minutes, sans toutefois être ni *forcé* ni *prolongé*; cinq à six minutes sont suffisantes. On commence en général le taxis sur le sujet éveillé, mais une douleur violente et la contraction des muscles abdominaux obligent à donner bientôt le chloroforme, pour peu que la réduction ne s'opère pas rapidement.

Le taxis échoue le plus ordinairement dans la hernie congénitale; il échoue à peu près constamment dans la hernie inguino-interstitielle, ce qui ne doit pas empêcher de le tenter avec prudence dans ces deux variétés de hernie inguinale.

Vous reconnaissez que la hernie est réduite par la disparition de la tumeur. Toutefois, lorsqu'il se trouve dans le sac, en même temps que l'intestin, une masse épiploïque plus ou moins adhérente, celle-ci ne rentre pas, et la tumeur conserve encore un certain volume.

Par contre, il peut se faire que la hernie soit complètement réduite et que cependant l'étranglement persiste. Il s'est alors produit une réduction *en masse*; l'intestin et le sac qui le contient ont été refoulés ensemble dans le ventre, ce qui cause toujours au praticien une grande désillusion. Ces cas rentrent dans l'étranglement interne, dont nous nous occuperons plus loin.

Dans certains cas vraiment embarrassants, surtout si la région inguinale est chargée de graisse, la hernie s'affaisse, paraît se réduire en grande partie, et l'on peut croire qu'il ne reste plus dans le sac que de l'épiploon, et cependant l'intestin y est toujours contenu, ce que prouve la persistance des accidents. On le reconnaît à ce que la hernie reparaît avec son volume primitif peu d'instants après la cessation du taxis.

La manœuvre du taxis suffisamment prolongée n'a donné aucun résultat : il faut tout de suite, séance tenante, pratiquer le débri-

dement, et le sujet a dû être prévenu de cette éventualité avant d'être endormi.

Voici les règles de la *kélotomie* appliquée à la cure de la hernie inguinale étranglée.

La région étant rasée, lavée, procédez en observant rigoureusement la méthode antiseptique.

L'anatomie nous fournit peu de renseignements pour la division des parties molles qui recouvrent le sac, parce que ces parties sont modifiées soit par l'inflammation, soit par le port antérieur d'un bandage. Rappelez-vous même qu'une bourse séreuse peut, à la rigueur, s'être développée sous la peau à la face externe du sac et causer un instant d'illusion au cours de l'opération, puisque l'opérateur peut croire qu'il a pénétré dans le sac herniaire.

Faites à la peau une incision parallèle au grand axe de la hernie ; divisez couche par couche et à petits coups les divers plans qui la recouvrent. Le grand souci de l'opérateur est de reconnaître quand il a pénétré dans le sac. Ne vous servez que le moins possible de la sonde cannelée ; elle donne une sécurité trompeuse ; sectionnez de préférence en tendant les tissus avec une pince. On reconnaît généralement la face externe du sac à son aspect lisse et uni, et on est enclin quelquefois à le prendre pour l'intestin lui-même, mais, si vous hésitez, c'est qu'il ne s'agit pas de l'intestin, car, lorsque celui-ci est découvert, il n'y a d'hésitation ni pour le chirurgien, ni pour les assistants, tant son aspect est caractéristique. Divisez donc couche par couche, avec des précautions de plus en plus grandes, jusqu'à ce que vous ayez l'intestin sous les yeux. Le sac de la hernie contient ordinairement un peu de liquide noirâtre, ce qui en facilite l'ouverture et met encore davantage à l'abri de la blessure de l'intestin : quelquefois, cependant, la hernie est sèche, et l'on peut même rencontrer des adhérences de l'intestin avec le sac. Détachez-les avec la sonde cannelée ou le doigt.

Rendez-vous compte alors de l'état de l'intestin. S'il est tendu, lisse, brillant, noirâtre, congestionné, c'est qu'il est sain (en réservant toutefois la portion correspondant au collet du sac, ce que vous vérifierez un peu plus tard). Il peut être légèrement grenu, un peu dépoli, sans pour cela cesser d'être relativement sain et bon à réduire. S'il est, au contraire, affaissé, grisâtre, terne, couleur feuille morte, c'est qu'il est frappé de gangrène. Cette complication existe *a fortiori*, si vous constatez une perforation.

Or, la conduite à tenir sera bien différente dans les deux cas.

Je suppose l'intestin sain : introduisez un doigt dans le sac, de façon à bien circonscrire la hernie, à en reconnaître le pédicule. Lavez le sac avec la solution phéniquée forte ou la liqueur de Van Swieten, et procédez ensuite au débridement.

Le débridement est le temps le plus important de l'opération. Comme il est très difficile, et dans certains cas impossible, de reconnaître s'il s'agit d'une hernie indirecte ou directe, et que vous ne pouvez, par conséquent, pas savoir si l'artère épigastrique siège en dedans ou bien en dehors du collet du sac, ne débridez jamais l'anneau sur les côtés ; *débridez toujours directement en haut suivant une direction parallèle à la ligne blanche.*

Opérez le débridement avec un bistouri boutonné ordinaire, ou mieux avec le bistouri de Cooper.

Portez l'indicateur gauche sur le pédicule de la hernie, la pulpe du doigt appliqué sur l'intestin, et en déprimant celui-ci essayez de pénétrer entre le collet du sac ou l'anneau, ce qui est tout un au point de vue pratique. Introduisez le bistouri à plat en le faisant glisser sur l'ongle ; faites bien en sorte que l'intestin ne déborde pas votre doigt sur les côtés et ne vienne pas se porter sur le tranchant du bistouri. Insinuez l'instrument entre l'ongle et l'agent d'étranglement ; tournez alors le tranchant en haut et divisez le collet sur une hauteur d'environ 1 centimètre. Retirez le bistouri à plat avec précaution comme il était entré, mais laissez l'indicateur gauche en place. Introduisez alors l'extrémité de ce doigt dans la plaie que vous venez de faire ; rendez-vous compte de l'étendue du débridement, et, au besoin, agrandissez-le par la pression.

Saisissez alors l'anse herniée et attirez-la au dehors jusqu'à ce que vous ayez sous les yeux la partie étranglée correspondant au collet du sac. Cette partie est pâle, déprimée, et porte l'empreinte de la constriction. Assurez-vous que les tuniques intestinales ne sont pas sectionnées à ce niveau.

Procédez dès lors à la réduction après avoir de nouveau lavé soigneusement le champ opératoire. Si l'anse herniée est petite ou incomplète, pressez directement à sa surface avec les doigts ; si l'anse est volumineuse, la réduction ne s'obtient le plus souvent qu'après quelques tâtonnements, car il faut d'abord repousser dans le ventre la partie de l'anse sortie la dernière.

Si le sac contient une masse épiploïque, liez-la en une ou

deux parties, suivant son volume, aussi près que possible de l'anneau, et réséquez.

Là se bornait l'opération, il y a quelques années encore, mais aujourd'hui on pratique ensuite la cure radicale de la hernie en isolant le sac, en le liant aussi haut que possible près de l'anneau et en le réséquant.

Drainez, suturez la peau, et appliquez un large pansement antiseptique légèrement compressif.

Lorsque la hernie est congénitale (et on le reconnaît, en général, seulement au cours de l'opération, à ce que l'intestin est en contact immédiat avec le testicule), l'agent d'étranglement occupe des places différentes : tantôt il est situé vers la partie moyenne du scrotum ; tantôt, et c'est un détail important à noter au point de vue opératoire, il siège au-dessus du canal inguinal, dans la cavité abdominale elle-même. Il faut alors remonter très haut pour trouver le collet de la hernie, et attirer le sac en bas par glissement, afin de rendre le collet plus facilement accessible.

L'opération de la hernie inguino-interstitielle est tout à fait différente de celle que je viens de décrire. Les viscères, en effet, occupent l'épaisseur de la paroi abdominale, dont les couches sont plus ou moins décollées suivant les dimensions de la hernie, et cette variété atteint parfois un volume très considérable. L'étranglement ne consiste pas tant dans la constriction de l'anneau que dans la coudure que subissent les anses intestinales en se portant de bas en haut, et dans la compression que leur font éprouver les muscles de la paroi, et la preuve c'est qu'aux parties étranglées s'en ajoutent de nouvelles dans les heures qui suivent l'apparition des premiers accidents.

L'opération consiste dans une incision de la paroi abdominale, pratiquée à la surface de la hernie dans une étendue en rapport avec son volume. On divise l'aponévrose du grand oblique et les couches sous-jacentes jusqu'à ce qu'on arrive sur l'intestin. S'il était nécessaire pour réduire de débrider l'anneau, on ferait porter la section directement en haut, ou même en dehors, puisque cette hernie se fait nécessairement par l'orifice supérieur du canal inguinal.

Quant au traitement consécutif à la hernie étranglée, je suis

d'avis de donner de l'opium à l'intérieur, comme lorsqu'il s'agit d'une plaie pénétrante de l'abdomen.

Je dois dire ici quelques mots d'un mode opératoire de la hernie étranglée, souvent discuté, et pratiqué depuis J.-L. Petit, qui l'imagina : c'est le débridement et la réduction sans ouverture du sac. Il est basé sur cette idée anatomo-pathologique que l'étranglement de l'intestin se fait non par le collet du sac herniaire, mais par l'anneau, de telle sorte que, si l'on agrandit ce dernier, il est possible de réintégrer dans le ventre le contenu de la hernie sans ouvrir le péritoine. L'opération est ainsi beaucoup moins grave, ce qui constitue le grand avantage de la méthode. Mais il y a, selon moi, de sérieuses objections à lui faire.

D'abord, l'étranglement peut certainement être produit par le collet du sac, et la preuve en est dans la possibilité de réduction en masse de la hernie dans le ventre, avec persistance de l'étranglement : c'est ce que l'on observe, en particulier, dans les hernies inguinales congénitales. Cet argument me paraît, à lui seul, de nature à faire repousser, en principe, l'opération de J.-L. Petit. De plus, n'est-il pas souvent de la plus haute importance de vérifier l'état de l'intestin avant de le réduire ? J'ajoute que la question de gravité opératoire a perdu aujourd'hui une grande partie de sa valeur avec la chirurgie antiseptique. En outre, il y a grand avantage à faire l'extirpation du sac, afin d'obtenir, si c'est possible, la cure radicale : aussi cette méthode, si ingénieuse qu'elle soit, doit-elle être définitivement abandonnée.

L'intestin est gangrené : il ne faut donc pas songer à le réduire d'emblée dans la cavité abdominale. Deux lignes de conduite se présentent au chirurgien dans cette grave circonstance : établir un anus contre nature, ou bien enlever la partie gangrenée, suturer l'intestin, et le réduire dans la cavité abdominale comme s'il s'agissait d'une plaie simple.

Quelle est la meilleure de ces deux manières de faire ? S'il n'existe qu'une très minime lésion de l'intestin, je comprends qu'il soit très tentant de fermer la plaie par suture et de réduire. Bien que je n'aie pas eu occasion jusqu'ici, dans ma pratique, de faire une semblable opération, il est probable que c'est la conduite que je suivrais en pareil cas.

Mais, lorsqu'une anse complète est gangrenée, et qu'il faudrait

VIAGGI LIBRARY

en pratiquer la résection afin de suturer entre eux les deux bouts séparés de l'intestin, je pense qu'il est préférable de laisser les choses en état et de favoriser l'évolution naturelle de la maladie en établissant un anus contre nature. La vie du sujet est, sans doute, très menacée dans les deux cas, moins cependant, je crois, dans le second.

Si l'on se décidait pour la suture, il serait bon de maintenir la portion suturée adossée à la paroi à l'aide d'un fil, afin d'empêcher, autant que possible, la chute des liquides intestinaux dans le péritoine, s'il survenait une désunion.

L'établissement d'un anus contre nature est très simple. Unissez l'intestin à la peau à l'aide de quelques fils.

Faut-il, alors, débrider le collet du sac comme si l'on devait réduire ?

Il est très fréquent d'observer, même après l'établissement de l'anus, que l'intestin ne se débarrasse pas de son contenu, et les accidents continuent ; le débridement serait certes très utile à ce point de vue. Mais, d'un autre côté, l'intestin peut être perforé au niveau du collet, et le débridement favorise alors la chute des matières fécales dans le péritoine : il y a donc intérêt, dans ce cas, à laisser les choses en place ; c'est pourquoi je considère qu'il est préférable de ne pas débrider. Si, dans les heures qui suivent l'opération, il ne se fait aucun écoulement par la plaie, introduisez doucement une sonde en gomme ou en caoutchouc dans le bout supérieur que vous arriverez à reconnaître par tâtonnement.

L'examen du malade vous a démontré qu'il ne s'agit pas d'une entérocèle étranglée, mais d'une épiplocèle ou d'une péritonite herniaire ; c'est alors au traitement purement médical qu'il convient d'avoir recours : purgatifs, lavements purgatifs, grands bains, application de la glace, etc.

2e *Hernie crurale.* — De même que la hernie inguinale se rencontre beaucoup plus souvent chez l'homme que chez la femme, ainsi la hernie crurale est-elle à peu près exclusive à cette dernière.

Ce chapitre exigera moins de développements que le précédent, car bon nombre de caractères étant communs à toutes les hernies, j'ai dû les signaler à propos de la hernie inguinale.

La hernie crurale est caractérisée par une tumeur qui siège

dans l'aine, *au-dessous* de l'arcade crurale et vers la partie interne de cette arcade.

Le sujet se présente au praticien dans deux conditions : sa hernie n'est pas étranglée, ou bien elle est atteinte d'étranglement.

a. *Hernie crurale non étranglée.* — Plusieurs points sont à résoudre : vous rechercherez d'abord s'il s'agit bien d'une hernie, ensuite quelle est la variété de hernie, et vous instituerez le traitement.

Éliminez tout de suite la hernie inguinale, en vous appuyant sur ce fait que la tumeur est située au-dessous de l'arcade de Fallope et que même si elle remonte, en raison de son volume, un peu au-devant de l'arcade, la masse principale siège au-dessous. Le pli de l'aine proprement dit et la grande lèvre sont intacts.

Elle est ou non réductible.

Si la hernie est réductible, le diagnostic en est généralement facile : elle disparaît à la pression, dans le décubitus, et donne naissance, en se réduisant, à un bruit de gargouillement, lorsqu'elle contient de l'intestin : mais, comme cette hernie est, le plus souvent, en grande partie, sinon totalement épiploïque, ce bruit peut ne pas exister.

On pourrait, toutefois, la confondre avec un abcès froid, un anévrysme de l'artère fémorale ou une dilatation veineuse de la saphène interne à son embouchure dans la veine fémorale.

L'abcès froid provient d'une lésion de la colonne vertébrale, et le malade accuse toujours de vives douleurs antérieures dans cette région ; vous pourrez même constater la saillie d'une apophyse épineuse. En même temps qu'un foyer crural, il en existe donc toujours un second dans la fosse iliaque interne, et il est possible de percevoir une fluctuation très nette en faisant refluer le liquide d'un foyer dans l'autre par-dessous l'arcade crurale. Dans la hernie, la fosse iliaque interne est libre.

Il est bon de savoir qu'un abcès par congestion pourrait, à la rigueur, contenir des gaz qui donneraient naissance au bruit de gargouillement, nouvelle cause d'erreur, mais qui sera évitée à l'aide du signe précédent.

Lorsque l'abcès atteint un certain volume, il descend dans la gaine du psoas jusqu'à l'attache du petit trochanter : aussi, se trouve-t-il situé un peu plus bas et plus en dedans que la hernie

crurale ordinaire, circonstance qui frappe tout de suite un œil un peu exercé.

Si l'anévrysme de l'artère fémorale est réductible avant qu'il existe des caillots dans la poche, il présente aussi à cette période des signes spéciaux : battement et bruit de souffle, qui ne peuvent laisser aucun doute dans l'esprit.

La dilatation de la veine saphène interne peut en imposer de prime abord pour une hernie crurale, mais le mode de reproduction de la tumeur après la réduction permettra d'établir le diagnostic. Si, après avoir réduit, vous maintenez un doigt sur l'anneau, la tumeur ne se produira pas en cas de hernie, tandis qu'elle réapparaîtra au-dessous du doigt, s'il s'agit d'une dilatation veineuse ; j'ajoute que la consistance des deux tumeurs est toute différente : la hernie est résistante et ferme au toucher, tandis que la tumeur veineuse est molle et fluctuante.

Lorsque la hernie crurale n'est pas réductible, le diagnostic est beaucoup plus difficile. On pourrait très aisément la confondre avec une tumeur ganglionnaire sous-aponévrotique. Je ne vois même pas trop comment il est possible de différencier ces deux tumeurs, si ce n'est par les commémoratifs. Il est vrai qu'en palpant avec soin l'abdomen au-dessus de l'arcade crurale on peut sentir, en cas de hernie, une corde tendue partant de l'anneau ; mais cette sensation est difficile à percevoir, impossible même, si la paroi abdominale est chargée de graisse. En un mot, toute tumeur liquide ou solide, siégeant en arrière du fascia lata dans la région du canal crural, sera fort difficile à distinguer d'une hernie crurale irréductible.

Vous avez admis l'existence d'une hernie crurale : à quelle variété avez-vous affaire ?

Cette question présente moins d'intérêt que pour la hernie inguinale, car il n'existe guère, en réalité, qu'une seule variété de hernie crurale. Sans doute, les auteurs signalent la présence de l'intestin dans la gaine des vaisseaux, dans celle du psoas ou du pectiné, son passage à travers le ligament de Gimbernat, mais ce sont là des curiosités qui relèvent beaucoup plus de l'anatomie pathologique que de la clinique. La véritable hernie crurale, celle que l'on rencontrera dans l'immense majorité des cas, se fait par l'anneau crural et sort du bassin dans le point *a* (fig. 102). entre le ligament de Gimbernat *b* qui se trouve en dedans et la gaine des vaisseaux fémoraux ou, d'une façon plus précise, la

veine fémorale *c* située en dehors. Les rapports du collet du sac sont donc les suivants ; en avant, l'arcade crurale ; en arrière, le ligament de Cooper ; en dedans, le bord tranchant du ligament de Gimbernat ; en dehors, la veine fémorale. Cette hernie atteint rarement un gros volume, même quand elle est ancienne, bridée qu'elle est en bas par la rencontre du feuillet superficiel avec le feuillet profond du fascia lata (1). C'est à cette disposition anato-

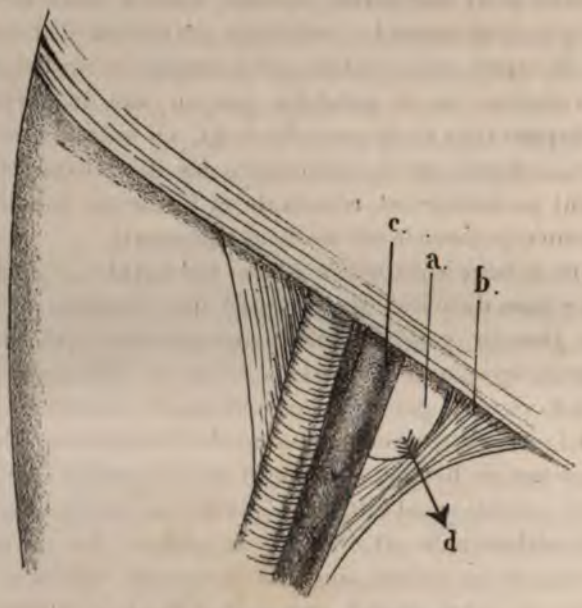

Fig. 102. — Région de l'anneau crural.

a, partie interne de l'anneau crural destinée au passage des vaisseaux lymphatiques et fermée normalement par un ganglion.
b, ligament de Gimbernat.
c, veine fémorale.
d, flèche indiquant le lieu d'élection pour le débridement de la hernie crurale et la direction que doit avoir le bistouri.

mique que la hernie doit, lorsqu'elle se développe, de remonter au-devant de l'arcade de Fallope, au lieu de descendre dans la cuisse. On a beaucoup discuté sur le rôle que joue le fascia cribriformis dans la hernie crurale : j'y reviendrai à propos du débridement, car c'est un point important qui touche au traitement.

(1) J'ai observé, dans mon service, une femme atteinte d'une hernie crurale présentant le volume d'une tête d'adulte et descendant vers le genou. Cette hernie paraissait ne renfermer que de l'intestin et était complètement irréductible. La malade, qui n'avait jamais porté de bandage, éprouvait seulement de la gêne et était entrée à l'hôpital pour une ulcération de la peau siégeant au sommet de la tumeur.

Cette variété de hernie se reconnaît sur le vivant en ce qu'elle est située immédiatement en dedans des vaisseaux.

Quant à son contenu, il est souvent épiploïque, et l'épiploon seul constitue probablement, pendant fort longtemps, la hernie.

A l'inverse de la hernie inguinale, la hernie crurale se rencontre rarement chez les enfants, ce qui s'explique, puisqu'il n'existe là rien de semblable à la migration du testicule et du cordon, entraînant avec eux le péritoine. Le jeune âge est donc un motif pour ne pas accepter facilement l'hypothèse d'une hernie lorsqu'on trouve une tumeur occupant la région du canal crural.

La hernie crurale est peut-être encore plus difficile à maintenir que la hernie inguinale, en raison des mouvements incessants de flexion et d'extension du membre inférieur à son niveau. Le traitement consiste dans le port d'un bandage le mieux adapté possible aux parties.

La cure radicale est moins indiquée ici que pour la hernie inguinale, en raison du petit volume qu'atteint la hernie crurale, et du peu de gêne qu'elle occasionne en général. Cependant, si les malades en éprouvent quelque inconvénient sérieux, et s'ils la réclament, vous êtes autorisé à la pratiquer, en vous rappelant, pendant la dissection du sac, que ce dernier est, par sa face externe, contigu à la veine fémorale.

On a bien cherché à oblitérer ensuite l'anneau crural à l'aide d'une opération qui rappelle celle de Bassini pour la hernie inguinale, mais les conditions anatomiques sont bien différentes dans les deux régions, et je doute fort que l'on puisse trouver assez de tissus pour obturer l'anneau d'une *manière durable*, même en empruntant un lambeau au muscle pectiné et à son aponévrose.

Certains chirurgiens ont proposé de faire la cure radicale en allant chercher le sac du côté de l'abdomen. Je m'imagine que c'est par amour des difficultés.

b. *Hernie crurale étranglée.* — Les phénomènes de l'étranglement intestinal sont toujours identiques, quel que soit le lieu où il se produit : aussi la malade nous apprend-elle qu'il est survenu subitement dans l'aine une tumeur, en même temps qu'une violente douleur dans le ventre et des vomissements. Depuis ce moment, elle n'a rendu par l'anus, ni matières fécales, ni gaz.

Le diagnostic d'une hernie crurale étranglée est ordinairement

facile à faire, d'autant plus que la péritonite herniaire et l'engouement sont beaucoup plus rares que dans la hernie inguinale. La description classique, et en quelque sorte typique, de la hernie crurale étranglée est celle-ci : tumeur dure, petite, marronnée. Cette tumeur est même parfois si petite, que l'on a presque de la difficulté à la trouver, surtout si la femme est chargée d'embonpoint, et ce sont, en général, ces petites tumeurs qui donnent lieu aux phénomènes les plus aigus, car il peut se faire qu'au lieu d'une anse complète d'intestin, une portion d'anse seulement soit pincée, auquel cas la partie étranglée, étant privée des vaisseaux mésentériques, se gangrène rapidement.

Il n'existe guère qu'une cause d'erreur dans ce cas, mais elle est intéressante à noter. L'espace *a* (fig. 102) est normalement occupé par un ganglion lymphatique reliant la chaîne des ganglions inguino-cruraux à celle des ganglions lombaires. Or, l'inflammation aiguë de ce ganglion peut donner naissance à des phénomènes presque identiques à ceux de l'étranglement herniaire : le sujet est pris de vives douleurs dans l'aine, irradiant dans le ventre, et de vomissements. Remarquez qu'en même temps est apparue dans l'aine une tumeur petite, dure, occupant exactement le siège de la hernie crurale. L'erreur est donc possible, surtout de prime abord.

Le diagnostic différentiel repose sur ce fait que les vomissements ne prennent pas le caractère fécaloïde, mais restent bilieux, et qu'il n'existe pas de suppression complète des matières fécales, et surtout des gaz. Cependant, si on n'a pas le temps d'observer le malade, si on ne le voit, par exemple, qu'après quarante-huit heures, et que l'opération paraisse urgente, l'erreur peut être commise, et j'ai souvenir d'avoir jadis opéré un homme dans ces conditions, en 1868, à l'hôpital Saint-Antoine, croyant avoir affaire à une hernie crurale. L'inconvénient, d'ailleurs, n'est pas grand, puisqu'en découvrant le ganglion on supprime l'étranglement qu'il subit et, du même coup, les accidents.

Que faire en présence d'une hernie crurale étranglée?

Ne vous attardez pas au traitement médical, qui convient moins encore ici que dans la hernie inguinale, et pour plusieurs raisons : d'abord, il est beaucoup plus rare que la hernie crurale soit simplement enflammée ou engouée, et les signes de l'étranglement sont si évidents que le praticien n'hésite pas : il est donc inutile

de faire l'épreuve du purgatif. De plus, les accidents dans cette hernie marchent très rapidement, et quelques heures de plus ou de moins d'étranglement peuvent avoir une influence décisive sur le résultat de l'intervention.

Le taxis réussit rarement dans la hernie crurale et ne doit plus être employé après quarante-huit heures d'étranglement. Ayez donc alors recours d'emblée à la kélotomie, et pénétrez-vous de cette idée que l'opération réussira d'autant mieux qu'elle sera plus rapprochée du début de l'accident.

Pratiquez une incision parallèle à l'axe de la cuisse, et divisez les enveloppes de la hernie couche par couche jusqu'à ce que vous arriviez sur l'intestin. Je répète encore ici que les connaissances anatomiques servent peu pour ce temps opératoire, parce que les parties sont parfois si profondément modifiées qu'un anatomiste de profession a peine à les reconnaître. Aucun organe important, d'ailleurs, ne saurait s'offrir au bistouri. Lorsque le sac est ouvert, souvent l'épiploon se présente et paraît en occuper la plus grande partie. Dégagez l'épiploon avec les doigts, et vous trouverez profondément le corps du délit, c'est-à-dire une anse d'intestin appliquée contre l'anneau crural.

Vous reconnaîtrez l'état de l'intestin aux caractères que j'ai déjà indiqués à propos de la hernie inguinale. L'intestin étant reconnu sain, il faut débrider et réduire.

Je ne reviendrai pas ici sur le débridement et la réduction de la hernie par la méthode de J.-L. Petit, c'est-à-dire sans ouverture du sac; elle est passible des reproches que je lui ai déjà adressés; cependant, elle conviendrait mieux à la hernie crurale qu'à la hernie inguinale, car, dans la première, l'étranglement se fait beaucoup plus souvent par l'anneau que par le collet du sac : on pourrait même dire qu'il se fait constamment par l'anneau.

On a beaucoup écrit, il y a quelques années, sur l'agent d'étranglement de la hernie crurale, et l'on a émis cette singulière idée que l'anneau crural n'y était pour rien. Arrivée sous le fascia cribriformis qui forme la paroi antérieure du canal crural, la hernie s'engageait par les trous de ce fascia et s'y étranglait. Mais, qui donc a vu dans le fascia cribriformis d'autres trous que ceux qu'y pratique le bistouri? S'il ne s'agissait dans l'espèce que d'une discussion purement théorique, je ne m'y arrêterais pas, mais Demeaux tira de ses recherches cette fatale conclusion que, dans la hernie crurale, il fallait débrider en dehors du collet du sac.

Or, il est impossible de prendre plus le contre-sens de la vérité, car on pourrait, à la rigueur, débrider tout le pourtour du collet de la hernie, *excepté en dehors.*

Le mécanisme de l'étranglement de la hernie crurale m'apparaît avec une grande simplicité, et les nombreuses opérations que j'ai pratiquées n'ont fait que me confirmer dans ma manière de voir.

La hernie crurale classique, la seule dont il y ait lieu de s'occuper dans la pratique, se fait, avons-nous dit, par le point *a* (fig. 102), c'est-à-dire par la partie la plus interne de l'anneau crural, celle qui est réservée au passage des lymphatiques. Il est très vraisemblable que, pendant de longues années, elle est seulement graisseuse ou épiploïque. A un moment donné, une anse d'intestin, ou même souvent une portion d'anse, s'y engage brusquement et se trouve serrée par le pourtour de l'anneau, principalement par le bord tranchant du ligament de Gimbernat. Elle se tuméfie aussitôt, comme le fait l'extrémité d'un membre sur lequel on applique une forte ligature, et l'étranglement est produit.

Il n'est pas douteux que l'agent d'étranglement de la hernie crurale est l'anneau crural, et jamais région fut-elle mieux disposée à cet effet ? N'est-elle pas circonscrite de tous côtés par des plans fibreux inextensibles, résistants, dont l'un même présente un bord tranchant? Or, voyez la figure 102 : n'est-il pas évident que, si vous débridez en dehors, vous avez de grandes chances d'intéresser la veine fémorale ? Le débridement peut se faire en avant sur l'arcade crurale, en arrière sur le ligament de Cooper, mais le lieu d'élection est en dedans, sur le ligament de Gimbernat, car, outre que ce ligament est l'agent principal de l'étranglement, la section ouvre plus largement l'anneau et facilite la réduction.

Un accident serait, à la rigueur, possible en débridant le ligament de Gimbernat : c'est la blessure de l'artère obturatrice. Lorsque cette artère naît de l'épigastrique, elle passe derrière le ligament pour se rendre au trou obturateur (voy. *Anat. topogr.*, p. 678, fig. 212, 9e édition), mais on est à l'abri de tout danger, si l'on débride le ligament dans le point où il se continue avec l'aponévrose du muscle pectiné, c'est-à-dire dans le sens de la flèche *b*. (Voy. fig. 102.)

Reprenons donc notre opération. Pour débrider, portez l'indicateur gauche au fond de la plaie, sur le pédicule de la hernie, et

cherchez, en déprimant l'intestin, à sentir avec l'extrémité du doigt le sillon qui sépare les viscères de l'anneau, ce qui n'est pas toujours très facile. Introduisez ensuite dans ce sillon, et à plat, en suivant la surface unguéale, le bistouri de Cooper; redressez l'instrument et portez le tranchant dans la direction que je viens d'indiquer, c'est-à-dire obliquement en arrière et en dedans. Agrandissez ensuite l'anneau, ainsi débridé, soit avec le doigt, soit avec une sonde cannelée. Si, pour une cause quelconque, on ne pouvait faire porter le débridement dans le point précédent, que je considère comme le lieu d'élection, on débriderait soit directement en avant sur l'arcade crurale, soit en arrière sur le ligament de Cooper.

Comportez-vous ensuite comme je l'ai dit à propos de la hernie inguinale.

C'est, en général, un peloton adipeux sous-péritonéal qui s'engage d'abord dans l'anneau crural et fait, en quelque sorte, la voie à la hernie. Ce peloton peut augmenter au point de constituer un véritable lipome situé à la face externe du sac, et qu'il faut enlever au cours de l'opération.

3° *Hernie ombilicale.* — La hernie ombilicale diffère suivant qu'il s'agit d'un enfant ou d'un adulte.

La hernie ombilicale des enfants apparaît peu de temps après la naissance, et ne doit pas être confondue avec la hernie congénitale proprement dite, qui, d'ailleurs, est beaucoup plus rare.

Dans cette dernière, il s'agit plutôt d'un vice de conformation que d'une hernie, puisque les viscères n'ont jamais fait partie de la cavité abdominale.

Petite tumeur réductible, soulevant la cicatrice ombilicale, se distendant par les efforts de l'enfant, tels sont les caractères de cette hernie, qui ne saurait être confondue avec aucune autre lésion. Après réduction, le doigt sent aisément le pourtour de l'anneau dilaté.

La hernie ombilicale des petits enfants présente une grande tendance à la guérison spontanée par le retrait graduel de l'orifice qui lui donne passage, et la preuve en est que cette affection, assez commune aux premiers âges de la vie, est très rare dans la jeunesse, et n'apparaît plus que dans l'âge adulte. Il est bon, néanmoins, d'y opposer un traitement, mais à condition qu'il n'apporte pas obstacle au travail de la nature. Or, c'est ce qui arrive néces-

sairement si l'on applique sur la hernie une pelote saillante, qui pénètre dans l'anneau et l'empêche de se resserrer.

Le meilleur traitement consiste donc à exercer à la surface de la tumeur une pression qui la maintienne simplement réduite. Un petit bandage avec une pelote plate remplira ce but. Un simple bandage de toile suffisamment serré pourra même suffire si la hernie est peu prononcée. Je me suis souvent bien trouvé de l'application d'un bandage de corps en diachylon, lorsque la peau de l'enfant en supporte aisément le contact.

Il est bien rare, d'ailleurs, que la hernie ombilicale des nouveau-nés présente des complications.

Il n'en est pas de même de la *hernie ombilicale de l'adulte*, et nous devons faire ici la même division que pour les hernies inguinale et crurale, c'est-à-dire que le praticien l'observe dans deux conditions : non étranglée, et étranglée.

a. *Hernie ombilicale de l'adulte non étranglée.* — Vous avez à résoudre les questions suivantes : Existe-t-il une hernie ombilicale? Quels viscères contient-elle?

Vous reconnaîtrez facilement l'existence d'une hernie ombilicale, surtout si elle est réductible : tumeur plus ou moins volumineuse occupant exactement l'ombilic, disparaissant sous la pression du doigt en laissant après elle un orifice arrondi, dont on perçoit très aisément les contours fibreux et résistants. On n'éprouverait quelque difficulté que si la hernie était petite et développée sur un sujet dont la paroi abdominale est chargée de graisse, circonstance, d'ailleurs, assez fréquente dans l'espèce.

Lorsque la hernie n'est pas réductible, on la confondrait plus aisément avec des tumeurs d'une autre nature. Ces dernières, qui feront plus loin l'objet d'un chapitre spécial, sont, du reste, fort rares, si bien qu'en présence d'une tumeur de l'ombilic toutes les présomptions sont *a priori* en faveur d'une hernie. Nous reviendrons sur ce sujet.

Il n'est pas facile de reconnaître le contenu d'une hernie ombilicale. On y trouve de la graisse, de l'épiploon, et des viscères ; j'y ai rencontré une portion du côlon transverse, tellement distendue par des matières fécales, qu'il en était résulté une obstruction intestinale.

Lorsque la hernie est petite, c'est-à-dire au début de sa forma-

tion, elle est, le plus souvent, constituée exclusivement par de la graisse. La couche graisseuse sous-péritonéale s'hypertrophie ; un peloton adipeux s'engage dans l'anneau en attirant avec lui le péritoine ; l'anneau se trouve peu à peu distendu, et les viscères y pénètrent ultérieurement ; c'est pour cette raison que la hernie ombilicale apparaît à un âge déjà avancé de la vie et, de préférence, chez les sujets à paroi abdominale chargée de graisse. (Voy. *Anat. topogr.*, 9e édition, fig. 205, p. 654.)

On reconnaîtra l'épiplocèle ombilicale à la consistance molle et pâteuse de la tumeur, et l'entérocèle à la résistance, l'élasticité, et la sonorité des parties. La hernie ombilicale n'est recouverte que par la peau, et encore celle-ci est-elle souvent très amincie ; aussi, les anses de l'intestin se dessinent-elles à l'extérieur, surtout lorsque la hernie est très volumineuse. Ce volume est quelquefois énorme, c'est une véritable éventration pouvant contenir presque tous les viscères de la cavité abdominale.

Tant que la hernie ombilicale est petite, la réduction en est généralement facile, mais, à mesure qu'elle augmente de volume, elle devient irréductible, soit en totalité, soit en partie. Comme dans les hernies inguinales anciennes et volumineuses, il existe dans le sac une masse épiploïque et de l'intestin : or, l'épiploon finit par adhérer aux parois du sac et ne rentre pas, tandis que l'intestin rentre sous une pression plus ou moins forte : ne vous hâtez pas de déclarer une hernie ombilicale irréductible, car c'est quelquefois seulement après des efforts prolongés et bien dirigés que la réduction est obtenue.

Le traitement de la hernie ombilicale non étranglée est palliatif et curatif.

Le traitement palliatif consiste dans le port d'un bandage, et vous rencontrerez les difficultés que j'ai signalées à propos de la hernie inguinale : certaines hernies sont facilement contenues, tandis que d'autres résistent à l'application des bandages les plus perfectionnés. Je répéterai encore ici qu'on ne réussira qu'à l'aide d'une pelote exactement moulée sur la région.

Lorsque la hernie n'est que partiellement réductible, il n'en faut pas moins conseiller le port d'un bandage, car on évite de la sorte l'augmentation incessante du volume de la masse, et surtout la sortie brusque d'une nouvelle anse d'intestin, ce qui est la cause habituelle de l'étranglement. Seulement, dans ce cas, au lieu d'être convexe, la pelote présentera une surface plane ou même légère-

ment concave, en rapport avec la forme et le volume de la hernie.

Quant à la cure radicale de la hernie ombilicale, je ferai les même observations qu'à propos des hernies inguinale et crurale. Si le sujet n'éprouve que de légers inconvénients, contentez-vous du bandage. S'il existe, au contraire, des douleurs, des troubles digestifs sérieux, une tendance à l'étranglement, si le malade, en un mot, réclame l'intervention, vous êtes autorisé à agir.

La cure radicale de la hernie ombilicale a été, dans ces dernières années, l'objet d'un certain nombre de travaux, en particulier de la part de M. le Dr Dauriac. J'ai longuement étudié cette question dans mes *Leçons de clinique chirurgicale*, auxquelles je renvoie le lecteur.

b. *Hernie ombilicale étranglée.* — Lorsqu'un sujet porteur d'une hernie ombilicale est pris, plus ou moins subitement, de douleurs violentes irradiant dans le ventre et de vomissements; lorsque la hernie a cessé d'être réductible, ou bien si, tout en n'étant déjà plus réductible, elle est devenue tout à coup plus tendue, plus dure, plus volumineuse, on dit d'une façon générale que la hernie s'est étranglée.

Ce cas est l'un des plus sérieux et les plus intéressants de la pratique, car il est souvent fort difficile de savoir si l'on a affaire à un véritable étranglement ou bien à une péritonite herniaire : c'est, en effet, dans la hernie ombilicale que l'on observe le plus ordinairement ce dernier accident.

La péritonite herniaire se développe d'habitude sur les hernies anciennes, volumineuses et irréductibles, de telle sorte qu'*a priori*, lorsque ces derniers caractères existent, c'est une présomption en faveur d'un pseudo-étranglement, mais ils sont loin de fournir une certitude. Il est possible que la hernie n'ait été, jusqu'alors, constituée que par de l'épiploon, lorsqu'une anse intestinale a fait brusquement irruption dans le sac; il est possible aussi que, la hernie étant une entéro-épiplocèle, une nouvelle portion d'intestin soit venue se placer à côté de l'ancienne. J'ai observé ce dernier cas sur un de nos confrères, dont la hernie s'étrangla subitement sous mes yeux, dans mon cabinet, à ce point que je dus le faire coucher immédiatement.

L'apparition brusque, la soudaineté des accidents, plaide fortement en faveur d'un étranglement, bien qu'à la rigueur une péritonite puisse aussi se développer rapidement. Les vomisse-

ments qui apparaissent tout de suite deviennent presque aussitôt fécaloïdes dans l'étranglement, tandis qu'ils restent bilieux dans l'inflammation. On observe une suppression absolue des selles et des gaz dans l'étranglement, ce qui n'a pas lieu au même degré dans l'inflammation. La marche des deux affections est différente : dans l'étranglement, les accidents prennent immédiatement une grande intensité ; au bout de quarante-huit heures, le facies du malade a subi une altération profonde, tandis que dans l'inflammation l'état du malade ne paraît pas plus grave après quatre ou cinq jours qu'au début des accidents. Si, à un certain moment, il y a eu émission de matières fécales et de gaz, la question est jugée. Mais, je le répète, s'il y a des cas dans lesquels un praticien un peu exercé distingue sans peine et dès le début un étranglement d'une péritonite herniaire, il en est d'autres qui le plongent dans un grand embarras et le forcent à suspendre son jugement.

Le traitement médical n'a pas plus de chances de réussir dans la hernie ombilicale étranglée que dans la hernie inguinale ; défiez-vous surtout de l'emploi de la glace appliquée immédiatement sur la poche : la peau qui recouvre les viscères est parfois si mince, qu'il peut survenir des plaques des phacèle. S'il s'agit manifestement d'un étranglement, arrivez le plus tôt possible aux deux seules ressources utiles : le taxis et le débridement.

Lorsque la hernie est petite, le taxis ne présente rien de spécial ; il suffit de presser directement avec les deux mains sur la masse entière. Mais, si la hernie est volumineuse, comme une tête d'enfant, par exemple, il est difficile de savoir où faire porter la pression, de reconnaître où se trouve la nouvelle anse intestinale qui s'est étranglée. C'est à ces cas que convient particulièrement l'emploi de la bande de caoutchouc conseillée par Maisonneuve. Le meilleur mode d'application consiste à entourer la hernie elle-même par un certain nombre de tours de bande circulaires, mais il faut pour cela qu'elle fasse un relief accusé à la surface de l'abdomen, qu'elle soit comme pédiculée. Si, au contraire, la hernie est aplatie, étalée, il faut passer la bande autour du corps. Lorsqu'au bout de quelques minutes, le malade éprouve tout à coup du soulagement et que la hernie s'affaisse, on retire aussitôt la bande ; sinon, on la laisse en place un temps plus ou moins long suivant la tolérance du sujet.

Le taxis ayant échoué, ou ne convenant pas en raison du temps qui s'est écoulé depuis le début de l'étranglement, il faut, sans retard, recourir à la kélotomie.

Il y a quelques années à peine, l'utilité de la kélotomie était fortement contestée dans le traitement de la hernie ombilicale étranglée, et la plupart des chirurgiens s'abstenaient de la pratiquer, en raison du dénouement considéré comme fatal. Cette opération réussit sans doute moins souvent dans la hernie ombilicale que dans les hernies inguinale et crurale, mais elle a donné, cependant, de nombreuses guérisons, et, de nos jours, la question n'est même plus discutable. En présence d'une hernie ombilicale étranglée, l'indication absolue est de pratiquer le débridement le plus tôt possible.

Sur la partie saillante de la tumeur, correspondant, en général, à la cicatrice ombilicale, la peau et le péritoine sont tellement unis ensemble qu'on a pu dire que la hernie ombilicale ne possédait pas de sac, ce qui est une erreur : mais la vérité est que ce sac est d'une minceur extrême et, je le répète, fusionné avec la peau. Aussi, faut-il prendre les plus grandes précautions, lorsque l'incision des téguments doit porter en cet endroit, pour ne pas intéresser les parties contenues dans le sac. En arrivant à la circonférence de la hernie, le péritoine n'adhère plus à la peau et en est séparé par une couche cellulo-graisseuse plus ou moins épaisse : aussi faut-il faire porter de préférence la première incision à ce niveau, vers la partie supérieure de la tumeur.

Le sac étant ouvert, on examine attentivement le contenu. Ce peut être une masse épiploïque, derrière laquelle est cachée une anse d'intestin nouvellement sortie ; c'est le cas le plus simple et le plus favorable. On trouve quelquefois un certain nombre d'anses intestinales qui sont adhérentes entre elles, adhérentes au sac, et l'on éprouve la plus grande difficulté à reconnaître celle sur laquelle porte spécialement l'étranglement, circonstance évidemment des plus graves au point de vue du résultat opératoire, et c'est l'observation de cas semblables qui avait détourné nos devanciers de la pratique de cette opération. Celle-ci peut-être, en effet, complètement inutile, et l'on ne saurait préciser une règle de conduite qui doit varier suivant l'état des parties. Si le diagnostic d'une semblable disposition pouvait être établi d'avance, il serait sans doute préférable de ne pas opérer, quelque pénible qu'il soit de laisser succomber un malade sans tenter au moins de le guérir.

Le débridement est fait avec les mêmes précautions que dans les hernies inguinale et crurale et doit porter sur la partie supérieure de l'anneau, un peu à gauche, afin d'éviter la blessure de la veine ombilicale. L'intestin étant réduit, réséquez l'épiploon au ras de l'anneau, et une partie du sac herniaire, si cela est possible. Il sera très utile d'appliquer deux ou trois points de suture profonds, péritonéaux, de façon à rapprocher les bords de l'anneau. Sutures superficielles, drainage et pansement antiseptique.

Les hernies abdominales *rares* sont : la hernie de la ligne blanche, les hernies ventrale, obturatrice et lombaire.

Hernie de la ligne blanche. — La hernie de la ligne blanche est caractérisée par l'existence d'une tumeur qui occupe exactement la ligne médiane et siège presque toujours au-dessus de l'ombilic, à quelques centimètres de cette dépression. Elle est beaucoup plus fréquente chez l'homme que chez la femme.

Cette hernie présente, en général, un petit volume et ne dépasse guère celui d'un œuf de pigeon ou d'un œuf de poule, bien qu'aucune disposition anatomique ne s'oppose à ce qu'elle atteigne de plus grandes dimensions. (J'en ai observé une, à la Charité, ayant le volume d'une tête d'enfant.)

Elle peut être réductible spontanément ou par une pression exercée à la surface, et l'on perçoit à ce moment un bruit de frottement plus ou moins prononcé. Nul doute alors qu'il ne s'agisse d'une hernie et d'une hernie épiploïque. Mais il est possible que la tumeur ne se réduise pas et présente alors les caractères d'un lipome de la ligne blanche. Est-ce une raison pour ne pas accepter, dans ce cas, l'hypothèse d'une véritable hernie? Non, parce que le lipome n'est que la première étape de la hernie. Voici, en effet, la pathogénie de cette affection, telle que me l'ont révélée d'une manière évidente plusieurs opérations pratiquées sur le vivant.

Un peloton adipeux sous-péritonéal se développe, s'engage par un orifice de la ligne blanche, agrandit peu à peu cet orifice, et vient faire saillie sous la peau. A ce moment, ce n'est, en réalité, qu'un lipome, ou plus exactement qu'une hernie graisseuse : mais la graisse entraîne avec elle le péritoine qui lui adhère, et celui-ci finit par former un sac dans lequel s'engage un viscère, le plus souvent l'épiploon : la hernie se trouve alors constituée.

La hernie de la ligne blanche est donc généralement composée

de deux éléments : une masse adipeuse située sous la peau (ce qui fait croire tout d'abord à l'opérateur qu'il s'agit d'un lipome et non d'une hernie), et un viscère situé par arrière, appréciable seulement après que la graisse a été attirée à l'extérieur.

Cette hernie donne ordinairement naissance à de la gêne, de la douleur, et provoque des phénomènes gastriques ayant pu faire croire à une hernie de l'estomac; aussi les malades demandent-ils à en être débarrassés.

L'opération est, d'ailleurs, très simple. Incision verticale des téguments. — Isolement de la masse adipeuse qui apparaît d'abord. Attirez cette masse à l'extérieur et vous verrez, en général, en arrière d'elle une portion plus ou moins grande d'épiploon. Liez l'épiploon, au ras de l'aponévrose, avec un fil de catgut et réséquez. La suture de l'orifice fibreux, compliquant l'opération sans grand avantage, ne me paraît pas nécessaire, à moins qu'il ne soit considérable, ce qui est rare. (Voy. *Leçons de clinique chirurgicale.*)

Hernie ventrale. — Une hernie peut se développer à travers une éraillure de la paroi antéro-latérale de l'abdomen, et porte le nom de hernie ventrale. On l'observe dans deux conditions : tantôt, elle forme à peine relief à l'extérieur et peut très bien passer inaperçue, surtout si le sujet est chargé d'embonpoint : c'est qu'elle n'a pas encore traversé toutes les couches de la paroi; d'autres fois, elle fait sous la peau une saillie très accusée et d'un volume variable. S'il s'agit d'une entérocèle réductible, le diagnostic s'impose immédiatement; mais, lorsque le sac renferme une masse épiploïque (et c'est le cas habituel), et lorsque cette masse est irréductible, on pourrait confondre la hernie avec une tumeur intrapariétale, et en particulier avec un lipome. Sans doute, il est possible dans l'épiplocèle de sentir le pédicule, qui se prolonge dans la cavité abdominale, mais, cette sensation peut être rendue très obscure par l'épaisseur de la paroi. Supposez, en outre, que le lipome soit développé dans la couche cellulo-graisseuse sous-péritonéale, vous concevrez que le diagnostic devienne alors à peu près impossible. Dans les deux cas, en effet, on observe une sorte de gâteau plus ou moins large, aplati, à bords mal délimités, et faisant corps avec la paroi abdominale. L'existence de douleurs irradiant dans le ventre et des troubles digestifs feront pencher la balance en faveur d'une épiplocèle.

La hernie ventrale est susceptible de s'étrangler et de donner naissance à l'ensemble des symptômes décrits plus haut. Les mêmes règles de conduite devront guider le praticien : réduire par le taxis, s'il en est temps encore, ou bien réduire après débridement. La bande élastique est particulièrement applicable à la hernie ventrale, et j'ai obtenu un succès grâce à son emploi. Quant au débridement, on suivrait les mêmes règles que pour la hernie ombilicale.

Hernie obturatrice. — Plus rare encore que les deux précédentes, la hernie obturatrice se produit à la racine de la cuisse, dans la région des adducteurs, et sort du bassin par le trou obturateur, ou plutôt par l'échancrure que traversent l'artère et le nerf obturateurs. (Voy. *Anat. topographique*, 9e édition, fig. 275 et 276.)

Ces hernies ont été, jusqu'ici, observées le plus souvent chez des femmes. Il est probable qu'elles se produisent par un mécanisme analogue à celui des hernies ombilicales et crurales, c'est-à-dire que la graisse fait d'abord la voie que doit suivre l'intestin. En effet, lorsqu'un sujet obèse maigrit, et surtout maigrit rapidement, les parois ostéofibreuses du canal obturateur ne pouvant se rapprocher, on conçoit que, sous l'influence d'un effort, d'une chute, l'intestin puisse s'engager dans ce canal.

En raison de l'épaisseur des couches qui la recouvrent, cette hernie est d'un diagnostic difficile, et son existence ne peut souvent être que soupçonnée. Cependant, Velpeau et Béraud ont signalé le cas d'une hernie obturatrice ayant atteint le volume d'une tête d'adulte et facilement réductible. Lorsque la hernie est petite et s'étrangle, les accidents sont, le plus souvent, rapportés à une obstruction intestinale ; l'attention du praticien peut toutefois être dirigée de ce côté par un certain empâtement de la région, par une douleur vive siégeant au niveau du trou obturateur, en dedans de l'artère fémorale, douleur se prolongeant quelquefois sur le trajet du nerf obturateur.

En combinant le palper hypogastrique avec le toucher vaginal chez la femme et rectal chez l'homme, on peut arriver non seulement à diagnostiquer la hernie obturatrice, mais encore à la réduire.

Pour opérer une hernie obturatrice étranglée, pratiquez une incision verticale longue de 5 à 6 centimètres, et située à 2 ou 3 centimètres en dedans de l'artère fémorale, afin d'éviter la bles-

sure de la veine, seul accident à redouter dans le cas particulier. Les premières couches divisées, pénétrez dans l'interstice qui sépare le moyen adducteur du pectiné, puis entre le pectiné et le petit adducteur; à l'aide d'un écarteur, reportez en dehors le muscle pectiné, et la veine fémorale se trouve en même temps écartée et protégée. Si le muscle pectiné formait une bride trop résistante, divisez en travers quelques-unes de ses fibres au voisinage de l'arcade crurale. Le sac herniaire sera dès lors découvert; il répond au bord supérieur de l'obturateur externe, et quelquefois pénètre entre ce muscle et la membrane obturatrice.

L'étranglement a, jusqu'à présent, été produit par le pourtour fibreux que limite en bas et en dedans le canal obturateur, et non par le collet du sac : il serait donc possible de réduire sans ouvrir le sac, mais je pense qu'il est toujours préférable de se rendre compte de l'état de l'intestin.

Les vaisseaux et nerfs étant situés en dehors de la hernie, c'est en dedans que doit être opéré le débridement; on pourrait, d'ailleurs, se contenter d'agrandir l'anneau avec un crochet mousse.

Hernie lombaire. — Immédiatement au-dessus de la crête iliaque, les bords correspondants du grand dorsal et du grand oblique n'arrivent pas au contact et laissent entre eux un petit espace triangulaire appelé *triangle* de J.-L. Petit (*Anat. topogr.*, fig. 220, p. 703, 9e édition). En ce point, la paroi abdominale postérieure offre donc une faible résistance, et peut se laisser distendre au point de former hernie.

La hernie lombaire ne présente que très peu de disposition à l'étranglement, et le débridement ne réclame aucune précaution spéciale.

Anus contre nature.

Quelle que soit la cause qui l'a produit : hernie étranglée, plaie de l'intestin, ulcération déterminée par un abcès stercoral, par un corps étranger, etc., l'anus contre nature présente des signes cliniques qui sont sensiblement les mêmes : il est caractérisé par l'issue à l'extérieur du contenu de l'intestin, et ne diffère de la fistule stercorale que par des dimensions plus considérables.

Le diagnostic s'impose de prime abord, mais pour le compléter deux questions importantes doivent être résolues : Sur

quelle partie de l'intestin porte l'anus contre nature? — Quelle disposition présentent les deux bouts?

Il n'est pas toujours aisé de résoudre la première. La perforation siège-t-elle sur le gros intestin ou sur l'intestin grêle? La sortie de matières fécales moulées fournit, sans doute, une présomption en faveur du gros intestin, mais non une certitude. Lorsque le chirurgien a lui-même établi l'anus dans un but thérapeutique, il sait, en général, sur quelle portion de l'intestin il porte, mais dans ce cas même il peut rester des doutes. Une femme, à laquelle j'avais pratiqué l'entérotomie dans la fosse iliaque droite, d'après la méthode de Nélaton, vécut pendant deux ans, et c'est à l'autopsie seulement que je pus reconnaître que j'avais incisé le cæcum. S'il s'écoule constamment au dehors des matières liquides, bilieuses, il n'est pas douteux que le siège est l'intestin grêle, et si les aliments ingérés se présentent à l'orifice sans avoir subi le travail de la digestion, il est vraisemblable que l'anus est plus rapproché de l'estomac que du cæcum, et ce cas est plus grave, car le sujet, ne se nourrissant plus, maigrit rapidement et peut succomber d'inanition. C'est alors qu'il convient d'agir promptement, et, en attendant l'opération, il faut recueillir les aliments sortant du bout supérieur pour les réintroduire immédiatement dans le bout inférieur. A part ce cas particulier, le praticien n'a, d'ailleurs, qu'un intérêt secondaire à connaître exactement le siège de l'anus contre nature.

Il n'en est pas de même de la deuxième question : une notion aussi précise que possible de la disposition des deux bouts est, en effet, indispensable pour instituer une thérapeutique convenable et efficace. Il existe, à cet égard, de très grandes variétés suivant

Fig. 103. — Anus contre nature : les deux bouts se continuent directement l'un avec l'autre.

les sujets: tantôt, et c'est la disposition la plus favorable, les deux bouts se continuent sensiblement l'un avec l'autre (Voir schéma 103), de telle sorte que les matières passent très facilement du supérieur dans l'inférieur, et, bien qu'il sorte des matières au dehors, les sujets vont cependant à la selle. Il suffit alors

d'une occlusion bien faite pour que les malades ne soient que peu ou pas salis. A part la grave infirmité qui en résulte, cet état est très compatible avec l'existence, et la guérison, même spontanée, en est relativement facile.

D'autres fois, les deux bouts sont inclinés l'un sur l'autre (schéma 104); les matières fécales passent encore assez facilement

Fig. 104. — Anus contre nature : les deux bouts de l'intestin sont inclinés l'un sur l'autre.

d'un bout dans l'autre, cependant il est aisé de concevoir qu'une plus grande quantité s'échappe au dehors.

Dans un troisième cas, qui est le plus grave, les deux bouts de l'intestin sont disposés parallèlement l'un à l'autre, comme les canons d'un fusil double; la cloison intermédiaire qui les sépare (schéma 105) forme une sorte d'*éperon* entre les deux bouts et

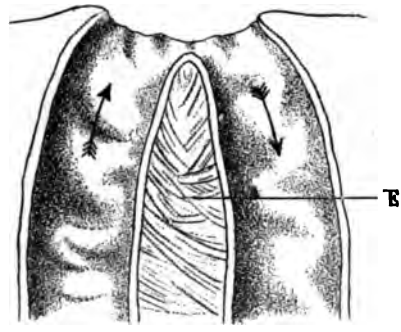

Fig. 105. — Anus contre nature : les deux bouts sont parallèles.
E, éperon.

s'avance plus ou moins près de l'orifice cutané. Dans ces conditions, les matières s'écoulent à peu près complètement à l'extérieur, et la maladie n'offre que peu de tendance à la guérison spontanée.

Pour reconnaître la disposition respective des deux bouts de l'intestin, il faut explorer à l'aide d'une sonde en gomme, ou mieux encore avec le doigt, et, pour pratiquer plus efficacement cette ex-

ploration, il est bon de donner du chloroforme au malade. S'il est, en général, très facile de trouver le bout supérieur, il n'en est pas de même du bout inférieur, surtout lorsque ce dernier est refoulé et, en quelque sorte, oblitéré par la pression du bout supérieur. C'est avec le doigt seulement qu'on se rendra un compte exact des dispositions de l'éperon : est-il très saillant? est-il épais? est-il dur, résistant, ou bien, au contraire, facilement dépressible? On s'assurera en même temps de l'état des deux bouts : se laissent-ils dilater par le doigt? sont-ils rétrécis? Tous ces détails ont une importance capitale pour la détermination que vous aurez à prendre et pour le succès final de l'opération.

Il est fréquent d'observer, surtout lorsque l'anus date déjà d'assez longtemps, un prolapsus plus ou moins considérable de la muqueuse intestinale. La peau du voisinage est rouge, érodée, exulcérée.

Quelle conduite doit-on tenir en présence d'un anus contre nature?

Sachez d'abord que cette affection présente une tendance naturelle à la guérison spontanée; l'orifice se rétrécit peu à peu et, si la disposition des deux bouts est favorable, ou bien si l'éperon se rétracte sous l'action des fibres musculaires mésentériques, de façon à permettre la formation de ce que l'on a appelé l'*infundibulum*, il est possible que l'anus s'oblitère complètement, ou se transforme en une fistule stercorale, qui ne laisse plus passer que les matières liquides, et encore seulement de temps en temps.

Il faut donc, au début, laisser la nature agir seule, et se contenter des soins de propreté les plus minutieux. Il y a cependant une exception, c'est lorsque l'anus siège près de l'estomac et que, l'absorption ne pouvant s'opérer, le malade est menacé de mourir rapidement d'inanition. Si l'on peut exécuter la manœuvre dont j'ai parlé plus haut, c'est-à-dire recueillir à leur sortie du bout supérieur les matières ayant déjà subi le travail digestif des voies supérieures, et les réintroduire tout de suite dans le bout inférieur, il est possible d'attendre, ce qui est toujours préférable. Dans le cas contraire, il faudrait évidemment agir au plus tôt.

Plusieurs mois se sont écoulés depuis l'accident ; l'anus contre nature est définitivement constitué, il n'a plus aucune tendance au resserrement; le moment est venu d'en tenter l'oblitération.

La première condition de réussite, c'est que les matières passent facilement d'un bout dans l'autre après la fermeture de l'anus, et pour cela il faut qu'il n'existe pas d'éperon. Or, cette disposition se rencontre toujours à un degré variable dans un anus contre nature définitivement établi. C'est donc par la destruction de l'éperon que doit commencer l'acte opératoire. On se servait jadis, dans ce but, de l'entérotome de Dupuytren, sorte de compas dont on introduit isolément une branche dans chaque bout et que l'on serre ensuite fortement; un instrument analogue à la pince à phimosis remplit le même but et d'une façon plus simple. La pression exercée sur une hauteur variable, suivant la saillie de l'éperon (de 4 à 6 centimètres environ) détermine le sphacèle de la portion comprimée, et, après quelques jours, l'entérotome tombe de lui-même en entraînant l'escarre. La continuité entre les deux bouts se trouve ainsi largement rétablie et la guérison spontanée peut, à la rigueur, s'opérer par la rétraction graduelle de l'orifice cutané : mais, ce résultat étant, en définitive, exceptionnel, il est préférable de procéder à l'oblitération par une opération autoplastique.

Cette opération présente de sérieuses difficultés et demande, pour être menée à bien, l'emploi des précautions les plus minutieuses. Grâce à son extrême habileté, Denonvilliers avait jadis obtenu un succès remarquable sur une vieille femme qu'il gardait avec complaisance dans son service, mais de semblables résultats étaient fort rares. Ils deviendront de plus en plus fréquents avec la méthode antiseptique, ainsi que l'a prouvé, dans ces derniers temps, mon ami C. Perier.

Les divers temps de l'opération varient un peu suivant le lieu qu'occupe l'anus, en raison de la différence des plans anatomiques de la région, mais il existe des règles communes à tous les cas. Il faut redoubler, en quelque sorte, de précautions antiseptiques, et, le malade étant profondément endormi afin d'éviter toutes contractions musculaires, commencer par oblitérer le bout supérieur de l'intestin avec une éponge, pour qu'aucun liquide intestinal ne vienne souiller la plaie au cours de l'opération.

Voici le procédé opératoire employé par M. Perier :

Le premier temps consiste à mobiliser l'intestin en le détachant de la paroi abdominale à l'aide d'une incision circulaire. La dissection est minutieuse, car il y a un certain intérêt à ce que la cavité abdominale ne soit pas ouverte, à ne pas intéresser le

péritoine, ce qui, cependant, m'est arrivé dans un cas et sans le moindre inconvénient.

Lorsque le pourtour de l'anus est bien mobilisé et légèrement attiré à l'extérieur, il faut pratiquer la suture. Le point essentiel, dans cette suture, et de là dépend, en grande partie, le succès de l'opération, consiste à adosser à elle-même la face externe du cylindre intestinal en repliant le bord libre de l'anus vers la cavité de l'intestin. Il est bien évident que si, en un point quelconque, la surface muqueuse est adossée à elle-même, la réunion manquera. De plus, l'aiguille doit traverser la paroi intestinale sans jamais intéresser la muqueuse, sinon, des liquides et surtout des gaz pénétreront par ces petits orifices et feront manquer la suture.

Les fils de soie très fins conviennent pour cette opération. La suture de Lembert, décrite et figurée plus haut, remplit très bien le but, à condition que les points soient très rapprochés les uns des autres. Afin d'obtenir une fermeture plus hermétique encore, M. Perier a imaginé pour l'anus contre nature un genre spécial de suture, qu'il appelle *suture en bourse entrecoupée*, et que cet habile chirurgien décrit de la façon suivante :

« L'aiguille munie d'un fil assez long est introduite dans l'épaisseur des tuniques intestinales, mais sans traverser la muqueuse; elle pénètre à 1 ou 2 millimètres du bord de la plaie, chemine perpendiculairement à ce bord et ressort à 4 ou 5 millimètres plus loin. L'aiguille, reportée à un demi-centimètre parallèlement à l'axe de la plaie, décrit en sens inverse un trajet semblable et parallèle au premier dans la même lèvre de l'ouverture intestinale. Le fil est alors porté sur l'autre lèvre de l'intestin en face du point par où il vient de sortir; on lui fait suivre de ce côté un trajet semblable et symétrique en le faisant sortir en dernier lieu juste en face du point d'entrée primitif. On obtient ainsi, mieux qu'avec la suture de Lembert, un froncement qui augmente la pression des surfaces, assure leur contact et diminue les chances de redressement des bords infléchis. »

Lorsque la région le permet, s'il existe un plan aponévrotique au pourtour de l'anus, il faut essayer de rapprocher les bords de cet anneau fibreux avec un solide fil de catgut. La suture intestinale se trouve de la sorte soutenue en cas de distension, et on diminue les chances d'éventration ultérieure.

Dans un dernier temps, la peau est réunie par un troisième plan de suture.

Le procédé de suture de M. Chaput diffère de celui de M. Perier en ce que M. Chaput adosse entre elles les deux surfaces muqueuses de l'intestin préalablement avivées avec la curette tranchante, si bien qu'il en résulte une crête saillante à l'extérieur de la cavité intestinale et non à l'intérieur, comme après la suture de Lembert. L'essentiel est donc d'adosser entre elles deux surfaces saignantes.

Diverses conditions des deux bouts de l'intestin s'opposent à l'opération que je viens de décrire : c'est ainsi, par exemple, qu'il peut être impossible de trouver le bout inférieur, malgré les recherches les plus minutieuses et les plus prolongées, parce que ce bout est contourné, dévié, aplati, ou même presque oblitéré. Je ne parle pas ici des cas dans lesquels existe une cavité purulente intermédiaire à l'orifice intestinal et à l'orifice cutané, cas sur lesquels je reviendrai plus loin, et auxquels ne saurait évidemment convenir l'opération précédente.

Le chirurgien ne possède alors d'autres ressources, s'il ne veut pas considérer le malade comme incurable, que la laparotomie. Doit-il conseiller cette opération, qui expose d'une façon sérieuse la vie du malade ? Il est évident qu'on ne saurait faire à cette question une réponse ferme. Si l'existence est menacée par le fait même de la maladie, il n'est pas douteux que la laparotomie est de rigueur. Mais si la santé générale est bonne, si le sujet n'éprouve d'autre inconvénient que les soins spéciaux exigés par une semblable infirmité, il est bien permis d'hésiter à conseiller l'opération. C'est alors surtout qu'il convient de tenir compte de l'âge et des conditions sociales du sujet, et qu'on doit n'opérer que sur sa demande, sans lui dissimuler la gravité de l'intervention, puisque la statistique apportée par M. Bouilly dans son mémoire donne 37,7 p. 100 de mortalité.

Lors donc que la vie est immédiatement menacée, lorsque la simple fermeture de l'anus contre nature a été reconnue impossible, ou lorsque le sujet, bien que jouissant d'une bonne santé générale, ne veut à aucun prix vivre dans ces misérables conditions, le chirurgien est autorisé à pratiquer la laparotomie.

L'opération se compose des temps suivants : ouvrir largement la cavité abdominale au niveau du point où siège l'anus. — Rechercher les deux bouts de l'intestin, les disséquer, les isoler. — En réséquer une portion, si cela paraît nécessaire. — Réunir les deux bouts l'un à l'autre par la suture de Lembert. — Réduire l'intestin dans la cavité abdominale en ayant soin de le maintenir

adossé à la paroi par un fil qui sort à l'extérieur. — Fermer la plaie pariétale, à l'aide de plusieurs plans de suture, si cela est possible.

L'anus contre nature est susceptible de se rétrécir peu à peu au point de ne plus présenter qu'un étroit trajet : c'est alors une *fistule stercorale*. Il est, à la rigueur, possible qu'une fistule s'établisse d'emblée. La défécation se fait d'une façon régulière et les matières ne s'écoulent par la fistule que lorsqu'elles sont liquides. Il est, d'ailleurs, assez facile de s'opposer à leur sortie à l'aide d'un bandage compressif, et on peut observer la guérison spontanée.

La cautérisation au galvanocautère est un bon mode de traitement. Le grattage de la muqueuse, préconisé par M. Chaput, convient également bien. Sur une malade de mon service, que je lui confiai, et qui était atteinte d'une fistule stercorale crurale droite, M. Chaput isola au bistouri le trajet fistuleux, en gratta la surface interne, le lia à sa base et le réséqua. La guérison fut rapide et complète.

A la suite d'un abcès développé au pourtour de l'intestin (c'est presque toujours au niveau du gros intestin et en particulier du cæcum), il peut s'établir une ouverture intestinale en même temps qu'une ouverture cutanée. Entre ces deux ouvertures existe, dans l'épaisseur de la paroi abdominale, une cavité purulente plus ou moins large. Par l'orifice cutané on voit sortir du pus mélangé à des gaz et à des matières fécales, de même qu'il s'écoule du pus par l'anus au moment de la défécation. Cette variété de fistule a été décrite, dans ces dernières années, principalement par Blin (de Bernay), sous le nom de fistule *pyo-stercorale*.

Il est assez difficile d'en établir le diagnostic exact, c'est-à-dire de reconnaître le siège de la perforation intestinale, ses dimensions ; de savoir si elle est unique ou multiple ; d'acquérir une notion précise sur les dispositions de la cavité intermédiaire.

Cet accident est grave en raison de l'épuisement qui peut atteindre le sujet et de la difficulté d'arriver à la guérison. Il est bon cependant, avant d'agir, d'attendre pendant un certain temps pour laisser à la nature le moyen de réparer le désastre, ou tout au moins d'en diminuer l'étendue ; il faut attendre, si toutefois l'état du malade le permet, jusqu'à ce que les choses en soient arrivées à un état stationnaire, en se contentant de soins de propreté, de lavages ou d'injections antiseptiques, mais non toxiques.

Le traitement chirurgical devra être conduit de la manière suivante. Je pense qu'il est préférable de le diviser en deux temps : ne s'occuper d'abord que de la poche purulente, et, à une époque ultérieure, s'il y a lieu, oblitérer la perforation intestinale.

La cavité purulente intermédiaire à l'orifice cutané et à l'orifice intestinal sera largement ouverte, nettoyée, grattée, traitée, en un mot, comme un abcès froid. On saura exactement, de la sorte, à quelle partie de la poche correspond l'orifice intestinal et les dispositions qu'affecte cet orifice. Comme il est indispensable qu'un orifice cutané persiste tant que le trou de l'intestin n'est pas bouché, on fera en sorte de placer ces deux orifices en regard l'un de l'autre, afin de transformer la fistule pyo-stercorale en fistule stercorale simple. Peut-être obtiendra-t-on ainsi la guérison définitive par la compression et quelques cautérisations, sans qu'il soit besoin de recourir à une opération autoplastique.

En cas de persistance de l'orifice, on se comporterait ainsi que je l'ai dit plus haut à propos de l'anus contre nature.

Dans certains cas exceptionnels, d'une gravité particulière, compromettant à bref délai la vie du malade, on serait autorisé à imiter la conduite de quelques chirurgiens, de Julliard (de Genève) en particulier, c'est-à-dire à pratiquer la laparotomie et à exécuter les divers temps opératoires que j'ai énoncés dans le traitement de l'anus contre nature inopérable par les procédés ordinaires.

Occlusion intestinale.

Au point de vue anatomo-pathologique, la définition de l'occlusion intestinale est simple, et il suffit pour cela de s'en rapporter au sens grammatical du mot occlusion : le calibre de l'intestin se trouve oblitéré par une cause quelconque. Mais le praticien doit savoir, et j'insiste sur ce point dès le début de ce chapitre, que les phénomènes produits par l'occlusion intestinale peuvent exister en clinique, sans que cependant le calibre de l'intestin ait disparu ou même qu'il ait diminué, dans certains cas de péritonite, par exemple, ou même d'atonie de l'intestin.

Trois problèmes sont à résoudre en présence d'un malade qui présente les signes d'une occlusion intestinale :

Existe-t-il une occlusion?

A quelle cause doit-on rattacher l'occlusion?

Quel traitement convient-il d'employer?

Existe-t-il une occlusion? — Les signes par lesquels se révèle une occlusion intestinale sont la suppression des selles et l'absence d'évacuation des gaz par l'anus, et c'est à les bien constater que vous vous attacherez tout d'abord. Distinguez soigneusement l'évacuation des matières solides de l'issue des matières liquides : dans le premier cas, en effet, les matières peuvent provenir du gros intestin, et ne prouvent pas que l'intestin grêle soit perméable. L'issue des matières liquides démontre, au contraire, la continuité du calibre du tube digestif.

Informez-vous avec soin auprès du malade, auprès des assistants, si, depuis le début des accidents, il n'a pas été rendu de gaz par l'anus. Tenez grand compte de ceux qui auraient pu être introduits dans le rectum par l'administration d'un lavement. L'absence complète et prolongée de gaz bien constatée est un signe à peu près pathognomonique d'occlusion intestinale ; par contre, si vous acquérez la conviction qu'un gaz a été rendu, vous pouvez affirmer qu'il n'y a pas occlusion, ou du moins qu'elle est incomplète.

Un sujet atteint d'occlusion intestinale présente beaucoup d'autres symptômes, tels que : douleur, ballonnement du ventre, vomissements, etc., etc., mais ces symptômes se rencontrent dans un grand nombre d'affections et n'ont absolument rien de spécial à l'occlusion, si on les considère isolément.

Le diagnostic de l'occlusion intestinale ne repose donc que sur ces deux phénomènes : depuis un temps plus ou moins long, et malgré tous les moyens employés, le malade n'a rendu aucune matière fécale liquide, et depuis le même temps il n'a pas été évacué un seul gaz par l'anus.

A quelle cause doit-on rattacher l'occlusion? — Après avoir établi qu'il s'agit bien d'une occlusion, il faut en rechercher la cause, et le praticien se trouve souvent alors dans le plus grand embarras, à ce point qu'il reste presque toujours dans le doute. La difficulté est si grande, qu'il peut même ne pas y avoir d'occlusion dans le sens propre du mot, bien que le malade ne rende ni matières fécales, ni gaz par l'anus. Une péritonite peut donner lieu aux mêmes phénomènes, non seulement la péritonite chronique, mais encore la péritonite aiguë, et surtout la péritonite par perforation. Il y a quelques années, mon collègue à l'Hôtel-Dieu, M. Bucquoy, dont la compétence est toute spéciale dans ce genre d'affections, me demanda près d'un de ses malades atteint

d'occlusion intestinale. L'apparition brusque des accidents avait fait songer à un étranglement interne beaucoup plus qu'à une péritonite. Pour diverses raisons, je ne jugeai pas à propos de pratiquer la laparotomie, et le malade succomba. Or, l'autopsie démontra qu'il s'agissait d'une péritonite généralisée. Il est vrai que la péritonite s'accompagne d'une augmentation de la température, tandis qu'on observe plutôt de l'hypothermie dans l'étranglement interne, mais la péritonite peut coïncider avec ce dernier accident, et l'embarras est grand pour établir le diagnostic, surtout si, à la suite d'une perforation, déterminée, je suppose, par un corps étranger, les accidents ont débuté brusquement et paraissent localisés en un point de l'abdomen.

Étant admis que le diagnostic de la cause est très difficile, parfois impossible, ce n'est toutefois pas un motif pour négliger d'y parvenir par l'examen minutieux des signes cliniques.

La première question à adresser est celle-ci : Les accidents sont-ils apparus subitement, ou bien se sont-ils développés lentement, progressivement?

Je suppose que le malade vous réponde : J'ai été pris brusquement, au milieu de la santé la plus parfaite. Voici alors ce qui s'est passé. Une violente douleur s'est déclarée tout à coup dans le ventre et presque aussitôt sont apparus des vomissements. Ceux-ci, composés d'abord quelquefois des matières alimentaires prises au dernier repas, deviennent bilieux, puis bientôt fécaloïdes. Le ventre n'a pas tardé à se distendre plus ou moins, à se ballonner. La physionomie du malade s'est profondément altérée et revêt l'expression d'une vive souffrance.

Ce sont là, en définitive, les phénomènes que nous avons décrits comme propres aux hernies étranglées. Eh bien, il est extrêmement probable qu'il s'agit, dans ce cas, d'une occlusion intestinale par étranglement interne. Mais des causes multiples sont susceptibles de produire cet étranglement; nous savons que l'intestin grêle peut se contourner sur lui-même (volvulus); qu'il peut se couder, soit sur lui-même, soit sur une bride péritonéale; qu'il peut être noué par un diverticule; qu'il peut s'engager sous une bride, dans un anneau, dans une fossette; qu'il peut s'invaginer; l'S iliaque est susceptible de se tordre (torsion de l'anse oméga). Je n'insisterai pas ici sur ces divers modes de l'étranglement interne, qui sont décrits et figurés partout, et dont il est, d'ailleurs aisé de comprendre le mécanisme.

Or, peut-on, en présence du malade, reconnaître à laquelle de ces causes on a affaire? Il faut bien dire que non dans la très grande majorité des cas. L'invagination seule peut être soupçonnée, si l'on trouve une tuméfaction douloureuse dans le ventre, surtout dans la fosse iliaque droite, si le malade rend du sang par l'anus et, principalement, s'il s'agit d'un enfant, mais c'est tout. Et, je le répète encore, le diagnostic de la cause est d'autant plus difficile à préciser qu'il peut n'y avoir que de la péritonite.

J'ajoute, ce qui ne simplifie pas le diagnostic, qu'un épithéliome de l'intestin peut révéler sa présence subitement, au cours d'une santé parfaite, par des signes d'obstruction intestinale complète, persistante, ce dont il est malaisé de se rendre compte. J'en ai observé et opéré un cas absolument typique. N'a-t-on pas même signalé un spasme de l'intestin, un rétrécissement spasmodique s'accompagnant des phénomènes de l'occlusion.

Quoi qu'il en soit, lorsqu'un sujet est pris subitement des accidents que je viens de décrire, le praticien est autorisé à porter le diagnostic suivant : occlusion intestinale par étranglement interne. C'est alors qu'il devra explorer avec le plus grand soin les diverses régions où se produisent les hernies décrites plus haut.

Le malade, interrogé sur le début des accidents, n'accuse plus une invasion subite : il était fréquemment atteint de constipation, alternant souvent avec de la diarrhée, quelquefois même de véritable occlusion qui cédait à un purgatif, mais, depuis plusieurs jours, la constipation est devenue complète ; il ne rend plus de gaz par l'anus ; des vomissements sont apparus et le ventre est plus ou moins ballonné ; bref, vous êtes en présence d'une occlusion intestinale à marche relativement chronique.

Le diagnostic de la cause est-il plus aisé que dans le cas précédent? Non, le plus souvent. Il est, à la rigueur, possible qu'une tumeur abdominale comprime suffisamment l'intestin pour en déterminer l'occlusion ; le diagnostic est alors facile, mais le cas est tout à fait exceptionnel, même pour les tumeurs enclavées dans le bassin.

S'agit-il d'une péritonite chronique? d'une invagination chronique? d'une tumeur organique des parois de l'intestin? d'un rétrécissement de l'intestin? d'une obstruction de son calibre par des matières fécales ou par des corps étrangers?

Vous pourrez acquérir des présomptions plus ou moins grandes sur la cause première des accidents, mais il sera, le plus souvent, impossible d'arriver à une certitude. La péritonite chronique donne journellement lieu à des surprises cliniques. Un malade que j'opérai jadis pour un kyste du mésentère avait été soigné, pendant plusieurs semaines, dans le service de M. Millard pour une invagination chronique, et M. Raffinesque (auteur d'un bon travail sur l'invagination chronique de l'intestin) avait souvent examiné ce malade.

Sans doute, un sujet présentant les signes de la cachexie cancéreuse aura de grandes chances d'être atteint d'une lésion organique de l'intestin. Si le malade a été atteint antérieurement de dysenterie, il est vraisemblable qu'il s'agira d'un rétrécissement cicatriciel. Mais l'opérateur rencontre souvent une autre lésion que celle qu'il avait soupçonnée, et n'est-ce pas toujours par hasard que l'on a trouvé les corps étrangers de l'intestin?

A défaut de la cause qui a produit l'occlusion, pouvons-nous au moins en reconnaître le siège? Le degré de distension du ventre fournit à cet égard des indications assez précises : si l'occlusion occupe la partie inférieure de l'intestin grêle, et surtout le gros intestin, le ventre est extrêmement ballonné, puisque toute la partie située au-dessus de l'obstacle est distendue, et l'on voit les anses de l'intestin grêle se dessiner à la surface de la peau, surtout si la paroi est mince. A mesure que le point rétréci se rapproche de l'estomac, le ventre est moins distendu, et ce dernier l'est à peine, si l'obstacle siège au voisinage du duodénum.

Les phénomènes généraux sont loin de présenter la même intensité chez tous les sujets, et surtout de suivre une marche uniforme. Certains malades n'offrent que peu de modifications dans leur habitus extérieur après plusieurs jours d'étranglement, tandis que d'autres, rapidement amaigris et émaciés, ne tardent pas à revêtir l'aspect de ce que l'on a appelé le *choléra herniaire*. Ces derniers phénomènes se rencontrent principalement lorsque l'étranglement siège très haut sur l'intestin grêle et qu'il ne reste plus qu'une très petite surface pour l'absorption. C'est aussi dans ce dernier cas que les vomissements surviennent rapidement et sont incessants.

Le traitement de l'occlusion intestinale ne laisse pas moins de doutes dans l'esprit du praticien que le diagnostic. Quelques

chirurgiens ont, cependant, essayé de donner des règles simples et précises, analogues à celle que formula jadis Gosselin pour les hernies.

Voici en résumé leur raisonnement :

Un sujet, atteint d'occlusion intestinale, abandonné à lui-même, est voué à une mort à peu près fatale. Lorsque l'emploi des moyens médicaux, continué pendant quelques heures, n'a pas réussi à ouvrir les voies, il faut tout de suite recourir au traitement chirurgical, parce que l'opération a d'autant plus de chances de réussir qu'elle est pratiquée à une époque plus rapprochée du début des accidents.

Le raisonnement serait acceptable, s'il était démontré que le traitement médical prolongé pendant plusieurs jours n'a jamais été suivi de résultat et si, d'autre part, l'opération ne présentait pas, malgré l'antisepsie, une gravité exceptionnelle (je parle seulement de la gastrotomie et non de l'entérotomie).

Et, d'ailleurs, n'est-il pas évident qu'il faut tenir compte de la cause probable de l'occlusion ? Si la vraisemblance est pour un rétrécissement de l'intestin, pour un corps étranger, n'y a-t-il pas lieu d'insister sur les purgatifs ? La temporisation n'est-elle pas encore préférable dans l'invagination ?

Les accidents ont débuté brusquement et l'occlusion est complète ; le malade jouissait antérieurement d'une parfaite santé : il s'agit donc, probablement, d'un étranglement vrai. On administre ordinairement un purgatif qui est généralement vomi, mais, s'il n'y a pas grand inconvénient à commencer ainsi le traitement, il n'y faut pas revenir une seconde fois, sous peine de fatiguer inutilement le malade. Les lavements purgatifs n'ont pas le même inconvénient, bien qu'il soit inutile d'y insister quand on a bien constaté que leur effet est nul.

Les moyens auxquels il faut recourir tout de suite sont : les douches gazeuses par l'anus et l'électrisation.

Les douches gazeuses s'appliquent de deux façons : la meilleure consiste à introduire, aussi loin que possible, dans le rectum une sonde œsophagienne et à pousser dans l'intestin par cette sonde le contenu d'un siphon d'eau de Seltz par pressions successives. La distension du gros intestin détermine sans doute sur l'intestin grêle une action mécanique qui suffit à le dérouler, à le dégager de la bride qui l'enserre, de l'anneau où il est introduit, ou le force à se redresser, s'il n'est que coudé. Si le praticien n'a

pas à sa disposition un siphon d'eau de Seltz, il peut insuffler de l'air directement dans la sonde à l'aide d'un soufflet ordinaire, en surveillant la distension de l'intestin.

Cette manœuvre, à laquelle on a dû des succès, peut être répétée un certain nombre de fois sans inconvénient.

L'électrisation est un moyen plus puissant encore que la douche d'air. Le meilleur mode d'administration paraît être celui de Boudet de Paris, qui employait les courants continus et les appliquait de la manière suivante.

Il se servait d'une pile de Gaiffe composée de quatorze à seize éléments. L'appareil est disposé de cette façon : Il y a un pôle rectal et un pôle externe. Le pôle rectal se compose d'une grosse sonde en gomme, que l'on introduit dans le rectum aussi profondément que possible. Cette sonde est munie d'un mandrin métallique tubulaire dont l'extrémité n'atteint pas le niveau de l'œil de la sonde. Ce mandrin est rattaché par un fil conducteur à l'un des fils de la batterie, et, au moyen d'un tube de caoutchouc, on le raccorde avec la canule d'un irrigateur ordinaire plein d'eau salée. Cette eau traverse le mandrin, s'y électrise, et remplit l'intestin en portant l'électricité sur tous les points où elle entre en contact avec la muqueuse ; elle joue le rôle d'un excitateur liquide très étendu.

Le pôle externe consiste en une large plaque de peau de chamois mouillée, posée sur la région dorsale. Le courant est appliqué pendant un quart d'heure. S'il n'y a pas de débâcle, on renouvelle deux ou trois fois la tentative.

Le sens du courant importe peu, cependant le pôle rectal doit être de préférence négatif.

S'il faut obtenir des contractions énergiques, on renverse le courant d'une façon brusque.

Si l'on n'a pas à sa disposition une machine à courants continus, on peut se servir utilement de la machine à courants induits en promenant l'un des pôles sur les divers points de la paroi abdominale, l'autre restant fixe ; il m'a semblé avoir obtenu de bons résultats de ce moyen.

Nous sommes tous d'avis que lorsque ces tentatives ont complètement échoué, il faut recourir à l'opération, et je pense, pour mon compte, que l'opération ne doit pas être tentée, à moins de cas tout à fait spéciaux, avant l'emploi préalable de ces deux modes de traitement. Mais voici où la difficulté commence :

combien de temps convient-il d'en continuer l'usage avant de déclarer qu'ils ont définitivement échoué ? Quelques heures seulement, ou bien un ou deux jours et même plus ? Quel est, en un mot, le moment psychologique où l'on doit proposer l'opération au patient ?

Dans l'hypothèse où nous nous sommes placés d'un étranglement interne vrai, il est évident que la conduite à tenir est d'ouvrir le ventre au plus vite et d'aller à la recherche de l'anse étranglée, afin de la dégager ; mais il faut bien reconnaître que cette opération, même habilement conduite et suivie d'un bon résultat immédiat, présente une extrême gravité ; et j'en suis tellement convaincu, que je ne puis m'empêcher de faire le raisonnement suivant : Sans doute, chaque heure qui s'écoule augmente le danger de l'affection, mais la prolongation de l'emploi des moyens médicaux donne peut-être encore plus de chances de vie au malade qu'une opération rapide, car, en définitive, la guérison a pu survenir alors que tout paraissait commander l'intervention. En voici un exemple :

Un homme atteint d'étranglement interne est envoyé du service de mon collègue et ami M. Mesnet dans le mien. Les phénomènes d'étranglement avaient débuté brusquement à trois heures du matin, dans la nuit du 2 janvier. Il passa dans la salle Saint-Côme le 8 janvier. Les accidents étaient si menaçants que je fis transporter le malade dans la salle spéciale d'ovariotomie, tout en prescrivant les douches gazeuses et l'électrisation de la paroi abdominale. Le 9, les accidents n'avaient pas augmenté et le malade prétendait avoir rendu des vents : il repoussait, d'ailleurs, énergiquement toute opération. Le 10 au matin, même état avec une prostration extrême et vomissements incessants ; température 36°,8 ; dans l'après-midi, c'est-à-dire après huit jours d'occlusion complète, survint une débâcle.

La convalescence fut assez longue, mais le malade a complètement guéri et repris son métier de plongeur.

Est-ce à dire que je repousse la gastrotomie dans l'étranglement interne ? Non, certainement, mais je ne puis me décider à opérer hâtivement, comme dans les hernies, par exemple. J'estime qu'il faut avoir épuisé, et au delà, toutes nos ressources thérapeutiques, et surtout tenir grand compte du degré de résistance du malade. Je suis le premier à reconnaître que ces préceptes ne sont pas très nets, puisqu'il y a là une question d'im-

pression personnelle, mais il faut bien avouer qu'il en est souvent ainsi dans la pratique chirurgicale.

L'opération est résolue : surgit alors un nouveau problème d'une haute importance. Deux genres d'opération peuvent être opposés à l'occlusion intestinale : l'un consiste à ouvrir simplement l'intestin dans un point situé au-dessus de l'obstacle, sans se préoccuper de ce dernier, et à établir un anus contre nature : c'est l'*entérotomie* ; l'autre a pour but d'aller à la recherche de l'étranglement en ouvrant franchement la cavité abdominale : c'est la *gastrotomie*.

A laquelle de ces deux opérations convient-il d'avoir recours?

Nous retrouvons encore ici les mêmes difficultés, les mêmes incertitudes qu'à propos du diagnostic, puisqu'une notion précise de la lésion est nécessaire pour établir de bonnes indications thérapeutiques et que cette notion nous fait le plus souvent défaut.

Nous ne pouvons donc pas dire aujourd'hui d'une façon absolue : Dans telle circonstance vous pratiquerez l'entérotomie et dans telle autre la gastrotomie. Il est certain que cette dernière opération est beaucoup plus rationnelle que la première, puisqu'elle s'attaque directement à la cause et non pas seulement à l'effet, mais elle est aussi infiniment plus grave. Cependant, lorsque les accidents ont pris une allure aiguë, lorsque tout vous fait songer à une occlusion par étranglement interne, c'est à la gastrotomie qu'il convient d'avoir recours. Si, au contraire, l'étranglement est à forme chronique, si, surtout, vous soupçonnez l'existence d'une péritonite, d'un rétrécissement par lésion organique, pratiquez une opération palliative, c'est-à-dire l'entérotomie. Toutefois, si les antécédents du malade, son âge, la marche de son affection, étaient conformes à l'idée d'un rétrécissement cicatriciel purement fibreux, il n'est pas douteux que c'est à la gastrotomie qu'il faudrait avoir recours. Dans l'obstruction de l'intestin par corps étrangers, l'entérotomie est préférable à la gastrotomie, parce que vous parez ainsi aux accidents mortels et donnez le temps à l'intestin de se débarrasser. Dans l'invagination, au contraire, la gastrotomie est préférable. Du reste, cette question de thérapeutique est si obscure que, dans une discussion à la Société de chirurgie sur ce sujet, l'un disait : « Lorsque j'ai des doutes sur la cause de l'occlusion, je

donne la préférence à l'entérotomie, » tandis qu'un autre répondait d'une façon plus rationnelle, au moins en apparence : « C'est surtout en cas de doute qu'il faut ouvrir la cavité abdominale. »

Disons encore en faveur de l'entérotomie que non seulement cette opération est beaucoup moins grave que la gastrotomie, mais qu'elle est aussi d'une exécution plus simple, plus aisée, circonstance qui n'est pas sans valeur pour les praticiens peu familiarisés avec la chirurgie abdominale et insuffisamment outillés. Avec l'entérotomie, vous êtes toujours assuré de remplir une indication, de soulager le malade, de donner à la cause qui a produit l'occlusion le temps de disparaître, si toutefois cela est possible, et, si cette cause persiste, à l'attaquer plus tard directement; avec la gastrotomie vous serez peut-être réduit à refermer la cavité abdominale sans même avoir trouvé l'obstacle.

Je me résume en disant : théoriquement, la gastrotomie est le véritable traitement chirurgical de l'occlusion intestinale, mais, pratiquement, l'entérotomie doit être employée toutes les fois qu'on n'a pas une notion suffisamment précise sur la nature et le siège de l'obstruction.

Entérotomie. — L'incision doit porter sur la partie distendue de l'intestin, dans un point aussi rapproché que possible de son extrémité inférieure. Nélaton, à qui l'on doit la technique de l'entérotomie, fit, à cet égard, une remarque très judicieuse, à savoir qu'en pratiquant l'incision dans la fosse iliaque droite on avait toutes les chances pour tomber sur une portion d'intestin grêle voisine du cæcum, ce que l'expérience a bien des fois permis de vérifier. Quant au siège de l'incision, la formule est donc la suivante : *Incisez au niveau de la fosse iliaque droite, à quelques travers de doigt au-dessus de l'arcade crurale, et ouvrez la première anse d'intestin qui se présente.*

Faites à la peau une incision de 4 à 5 centimètres; divisez méthodiquement les diverses couches de la paroi abdomimale jusqu'à ce que vous arriviez sur une anse intestinale. Laissez cette anse en place, ne l'attirez pas au dehors, ne cherchez pas à la décoller, et surtout ne l'ouvrez pas avant de l'avoir suturée à la paroi abdominale. Pour faire la suture, servez-vous d'une aiguille courbe très fine et de fils de soie. Commencez par fixer l'intestin aux angles supérieur et inférieur de la plaie. Suturez ensuite les lèvres par des points séparés l'un de l'autre de 4 à 5 millimètres

environ. Introduisez l'aiguille juste sur la partie moyenne de l'anse intestinale, traversez la paroi, ressortez à 5 ou 6 millimètres en dehors, et traversez ensuite la paroi abdominale dans le point correspondant ; adossez, autant que possible, les surfaces péritonéales entre elles. Suturez l'autre lèvre de la même façon, en ayant soin de faire pénétrer l'aiguille sur la ligne médiane tout près des points où elle a pénétré pour la suture de la première lèvre, afin d'éviter une perte de substance de la paroi intestinale. Faites vos efforts pour ne pas traverser de part en part la paroi intestinale, ce qui sera, d'ailleurs, souvent difficile, tant elle est parfois distendue et amincie. Les fils étant solidement fixés, ouvrez l'intestin entre les deux rangées de fils.

Gastrotomie. — Lorsqu'on possède des données sérieuses sur le siège de l'étranglement, il est indiqué d'ouvrir l'abdomen dans le point correspondant à l'obstacle : mais, ce renseignement étant exceptionnel, c'est sur la ligne médiane qu'il convient, en général, de pratiquer l'incision, comme nous le faisons pour l'ovariotomie. Il sera bon d'opérer sur le lit spécial qui nous sert pour cette dernière opération, et l'on s'entourera des mêmes précautions antiseptiques.

Aussitôt que l'abdomen est ouvert, l'intestin grêle distendu tend à se précipiter au dehors, et cet accident constitue l'une des principales difficultés opératoires. La recherche de l'agent d'étranglement dans la cavité abdominale n'est pas chose aisée, et voici comment je conseille d'y procéder. Allez tout de suite dans la fosse iliaque droite à la recherche du cæcum en faisant soulever le mieux possible par un aide les anses intestinales distendues. Lorsque vous avez le cæcum sous les yeux, vous acquérez immédiatement une notion capitale : ou bien cet intestin est distendu, ou bien il ne l'est pas : dans la première hypothèse, l'obstacle siège donc sur le gros intestin, et vous n'avez plus qu'à diriger vos recherches dans ce sens. Si le cæcum n'est pas distendu, c'est que l'obstacle gît sur l'intestin grêle, et vous recherchez aussitôt la portion de cet intestin qui s'abouche dans le cæcum. Cette partie est nécessairement rétrécie, ratatinée, blanchâtre. Il faut la saisir dans les doigts et la dévider en quelque sorte : vous ne pouvez manquer, en agissant ainsi, d'arriver sur l'obstacle d'une façon méthodique, et en causant le moins de dégâts possible.

Une fois l'obstacle découvert, vous agirez évidemment d'une

façon différente suivant sa nature : Il faudra dénouer l'intestin, le détordre, le redresser, le dégager d'au-dessous d'une bride. Il est remarquable de voir combien un faible effort suffit souvent, dans ces conditions, pour ce dégagement. Il m'est arrivé même plusieurs fois de ne pas me rendre compte du moment où il s'opérait, le simple dévidage déterminant ce résultat, constaté par le passage immédiat des gaz dans le bout inférieur, qui se gonfle aussitôt. On conçoit que, dans ces cas, le plus petit effort exercé au bon endroit sur l'intestin avant l'opération eût pu amener la guérison ; c'est, sans doute, alors que réussissent principalement les douches gazeuses et l'électrisation, et qu'a pu réussir jadis l'ingestion d'une certaine masse de mercure, moyen aujourd'hui abandonné. On aurait, paraît-il, guéri des étranglements internes par le lavage de l'estomac, sans doute aussi dans les mêmes circonstances. Il est également très probable que, dans ces circonstances, un massage méthodique et très modéré de l'abdomen pourrait avoir le même succès.

Si l'intestin est solidement serré par une bride ou un anneau, le débridement est nécessaire, et on se rend bien compte de l'inutilité de tout autre genre d'intervention.

Dans l'invagination, l'indication est, sans doute, de désinvaginer l'intestin en exerçant de légères tractions aux deux extrémités du cylindre, mais, pour peu que l'affection date de quelques jours, et s'il s'agit surtout d'une invagination chronique, les adhérences seront telles, qu'on ne pourrait obtenir ce résultat et la résection du bout invaginé sera nécessaire.

C'est aussi à la résection qu'on devra recourir s'il s'agit de rétrécissement organique ou inflammatoire, et nous savons que l'étendue de l'affection n'est pas une contre-indication, puisque Kœberlé a réséqué, avec succès, 2 mètres d'intestin rétréci. Après la résection, on suturera les deux bouts l'un à l'autre par la suture de Lembert, en préservant bien la cavité péritonéale. Multipliez les points de suture, afin de pouvoir prendre moins de hauteur de la paroi sans compromettre la solidité, ce qui diminuera d'autant la crête saillante du côté de la cavité intestinale. C'est alors surtout que convient le bouton de Murphy.

Lorsqu'on trouve une lésion organique de l'intestin telle, que l'ablation en est impraticable, il faut faire un anus contre nature ou mieux une *entéro-anastomose*, c'est-à-dire unir la portion d'intestin située au-dessus de l'obstacle à l'*S* iliaque. Il m'est impos-

sible, étant donné le plan de cet ouvrage, de décrire les divers procédés opératoires mis en usage pour pratiquer une entéro-anastomose. Je signalerai, en particulier, le procédé de mon chef de clinique, M. Souligoux, qui établit une large communication latérale sans ouvrir préalablement l'intestin, et écarte ainsi l'une des principales causes d'infection. Je crois ce procédé supérieur à la suture après ouverture de l'intestin, aux boutons de Murphy ou de M. Chaput.

D. — Tumeurs de l'abdomen.

L'étude des tumeurs abdominales a pris, dans ces dernières années, une importance toute particulière en raison des opérations nouvelles auxquelles elles donnent lieu. Depuis que l'ovariotomie est entrée dans la pratique courante de la chirurgie, la laparotomie a été appliquée au traitement des tumeurs de toute nature développées dans d'autres organes, de telle sorte qu'un grand nombre d'affections, qui n'avaient qu'un intérêt purement anatomo-pathologique, sont entrées dans le domaine de la clinique et de la médecine opératoire.

Cette étude est entourée d'extrêmes difficultés, non seulement parce que le nombre de ces tumeurs est considérable, mais encore parce que le diagnostic est souvent des plus obscurs, et même, il faut bien le dire, parfois impossible.

Comme plusieurs de mes collègues, j'ai vu et opéré depuis quelques années un grand nombre de tumeurs abdominales ; les examens techniques, faits publiquement par les élèves de mon service, ont souvent porté sur ce sujet, et j'ai acquis à cet égard une certaine expérience ; aussi, malgré les points nombreux qui restent obscurs, je crois pouvoir fournir au praticien des éléments qui le guideront à travers ce dédale compliqué de la chirurgie abdominale.

Avant d'entrer dans le détail de cette étude, il me semble utile de présenter quelques considérations générales sur la méthode à suivre dans l'examen des malades et sur les signes communs à l'ensemble des tumeurs de cette région.

Sachez d'abord qu'une cause d'erreur, et elle est assez commune, peut résulter de l'accumulation de la graisse dans l'épaisseur de la paroi abdominale. Lorsque le fait se produit sur une femme jeune, dans la partie sous ombilicale, et avec quelque

rapidité, on peut croire, et les malades croient souvent à l'existence d'une grossesse ou d'un kyste de l'ovaire. Mais il est facile de saisir de chaque main entre le bord cubital la masse adipeuse, de la soulever, de la mobiliser en avant de l'aponévrose du grand oblique, même lorsque celle-ci est tendue. De plus, la percussion donne une certaine sonorité.

L'absence de limitation vous fait exclure l'idée d'un lipome sous-cutané.

Un œdème considérable de la paroi pourrait également tromper le praticien, mais l'empreinte des doigts, le déplacement du point œdématié, suivant l'attitude du sujet et la sonorité à la percussion, lèveront tous les doutes, sans parler des autres signes propres à l'affection génératrice de l'œdème.

J'en dirai autant du relâchement de la paroi abdominale qui, chez certaines femmes, succède à la grossesse. La paroi très amincie se laisse distendre par les viscères, et on pourrait croire à première vue à l'existence d'une tumeur : mais il suffit de la plus simple attention pour dissiper l'erreur, puisque partout existe de la sonorité et qu'il n'y a pas de fluctuation.

Il s'agit donc bien d'une tumeur.

La première question à résoudre est celle-ci : La tumeur est-elle développée dans la paroi de l'abdomen, ou bien est-elle contenue dans sa cavité ?

La réponse à cette question est des plus faciles lorsque la tumeur est sous-cutanée : celle-ci fait alors un relief appréciable à la vue, la main en suit nettement les contours et la détache, en quelque sorte, du plan de la paroi : mais voici le signe pathognomonique, si nous supposons la tumeur mobile, ce qui d'ailleurs est la règle : mettez le malade dans la position horizontale, la paroi abdominale étant bien relâchée ; saisissez la tumeur et imprimez-lui des mouvements ; vous la trouverez mobile ; ordonnez alors au malade de se mettre sur son séant et opposez-vous à ce mouvement en appliquant une main au-devant de la poitrine : la paroi abdominale se transforme aussitôt en un plan résistant ; si, à ce moment, la tumeur continue à être mobilisable sous la peau, c'est qu'elle est sous-cutanée. Cette exploration est surtout précieuse lorsque la paroi abdominale est chargée d'une graisse abondante qui masque les contours de la tumeur.

Lorsque celle-ci occupe l'épaisseur de la paroi abdominale, le cas peut devenir beaucoup plus obscur.

L'exploration précédente vous a démontré que la tumeur siège en arrière de l'aponévrose, mais est-elle dans la paroi ou dans la cavité de l'abbomen ?

Si la masse fait une saillie très appréciable à l'œil, si elle est bien circonscrite, si on peut la saisir entre les doigts, passer la main presque au-dessous d'elle, il y a de fortes présomptions pour qu'elle occupe la paroi : mais c'est loin d'être une certitude. En effet, lorsque le sujet est maigre, la tumeur peut être saillante à l'extérieur, bien que située dans la cavité abdominale ; si le sujet est gras, la graisse en dissimule le pourtour, et le toucher en constate moins aisément les caractères.

Voici les autres modes d'exploration : placez-vous de manière à regarder la tumeur de profil et fixez un point quelconque de sa surface, un relief, s'il en existe, et commandez au malade de faire une grande inspiration : si la tumeur s'abaisse d'une façon nettement appréciable pendant l'inspiration en suivant les mouvements du diaphragme, c'est qu'elle siège dans la cavité, car une tumeur de la paroi se porte en avant pendant ce mouvement respiratoire, mais ne descend pas. Toutefois, si la tumeur ne suit pas le mouvement du diaphragme, cela ne prouve nullement qu'elle n'est pas dans la cavité, pour plusieurs raisons : d'abord, elle peut être adhérente à la paroi ; ensuite, elle peut occuper un organe, le rein, par exemple, l'épiploon, etc., qui ne subissent pas le mouvement de descente pendant l'inspiration.

Si la paroi est si épaisse que l'œil ait peine à fixer la tumeur, appliquez à plat la main sur cette dernière pendant que le malade respire, vous pourrez constater le phénomène et, en percevant le mouvement de glissement de haut en bas et de bas en haut, vous aurez même quelquefois l'occasion de percevoir dans cette manœuvre un signe sur la valeur duquel nous reviendrons plus loin : la crépitation.

Mais il est une exploration qui établit le diagnostic d'une façon à peu près certaine, pour peu que la tumeur ait quelque volume. Lorsque la paroi abdominale est molle et détendue, si vous saisissez la tumeur à pleine main, vous en sentez les limites, qu'elle siège ou non dans la cavité. Or, faites tendre la paroi par la manœuvre que j'ai indiquée précédemment : si la tumeur est dans la paroi, nous avons déjà dit qu'elle deviendra immobile de mobile qu'elle était, mais elle n'aura pas disparu, vous la sentirez toujours sous la main, c'est le cas des tumeurs intramusculaires. Si, au con-

traire, elle siège dans la cavité, la paroi abdominale deviendra une véritable muraille à travers laquelle vous ne sentirez plus rien.

Il faut, cependant, faire encore ici une exception, et c'est ce qui rend cette étude difficile; l'exploration précédente donne un résultat pour les tumeurs qui siègent immédiatement sous l'aponévrose ou dans l'épaisseur des muscles, mais, supposez une tumeur occupant la couche celluleuse sous-péritonéale, la distinction devient alors impossible, car la tumeur se trouve masquée par la contraction des muscles de l'abdomen, tout comme si elle occupait la cavité.

Ce que je viens de dire ne s'applique qu'aux tumeurs limitées à un point de la région abdominale, car, lorsque la cavité entière est occupée par une masse volumineuse, le diagnostic s'impose à ce point, qu'on ne songe même pas à la paroi.

L'examen nous a démontré que la tumeur occupe la paroi, nous savons qu'elle est située en avant ou en arrière de l'aponévrose. Pouvons-nous aller plus loin, savoir, par exemple, entre quels plans musculaires elle est placée, si elle est plus ou moins rapprochée du péritoine, circonstance d'une haute importance pour le traitement? Non, nous ne le pouvons pas.

Il faut alors déterminer la nature de la tumeur pariétale. Est-ce une tumeur solide, est-ce une tumeur liquide? S'agit-il d'un lipome, d'un fibrome, etc.? Nous reviendrons plus loin sur ce sujet dans le chapitre consacré à l'étude particulière des tumeurs de la paroi abdominale.

La tumeur est intra-abdominale. Votre premier soin sera d'en déterminer, aussi exactement que possible, le siège précis; ainsi vous direz: La tumeur occupe l'hypocondre droit, le mésogastre, l'hypogastre, etc.; si la tumeur est rigoureusement limitée à l'une de ces régions, sa situation éveillera déjà dans l'esprit des présomptions en faveur du siège anatomique : vous songerez, naturellement, au foie, à la rate, au rein, suivant que la tumeur occupera l'hypocondre droit, l'hypocondre gauche ou l'un des flancs.

Examinez ensuite la conformation extérieure de la tumeur; celle-ci est-elle régulière à sa surface, ou bien est-elle bosselée? Les plus légères inégalités seront notées avec soin, car c'est ainsi, par exemple, que vous reconnaîtrez si un kyste de l'ovaire est uni ou multiloculaire.

Exercez alors la palpation. Pour cela, promenez les deux mains

à plat sur tous les points de la tumeur, vous pourrez de la sorte reconnaître de très légères inégalités qui avaient échappé à la vue seule. Vous apprécierez surtout le degré de consistance de la tumeur, vous saurez si elle dure, molle, ou rénitente. Vous noterez si la consistance est la même dans tous les points.

Ainsi donc, arrivés à cette période de notre examen clinique, nous pourrons résumer les notions acquises en disant : Tumeur intra-abdominale, occupant telle ou telle région, de forme régulière ou irrégulière, de consistance uniforme ou inégale.

La palpation permettra quelquefois de percevoir un bruit de frottement plus ou moins fort, la crépitation propre aux séreuses enflammées. Ce bruit révèle la production d'adhérences entre la tumeur et le péritoine pariétal, ou simplement l'existence de deux surfaces inégales frottant l'une contre l'autre. Ce signe est favorable, car il fournit la preuve d'une péritonite partielle, il prouve ou bien qu'il n'y a pas d'adhérences à ce niveau, ou bien que ces adhérences sont lâches et faciles à détacher.

Recherchez alors s'il existe ou non de la fluctuation. Je renvoie le lecteur à la page 6 du premier volume de cet ouvrage pour la technique à suivre. Du reste, la manœuvre diffère souvent avec chaque cas particulier ; c'est ainsi qu'une tumeur du petit bassin demandera évidemment un autre mode d'exploration qu'une tumeur du foie : nous y reviendrons donc en détail. Disons, toutefois, que la fluctuation est difficile à percevoir dans un ventre entouré d'une masse adipeuse épaisse.

Il peut exister dans la cavité abdominale une tumeur, en même temps qu'une couche de liquide intrapéritonéal qui l'enveloppe. Si la couche liquide est très épaisse, il est impossible de sentir la tumeur, mais, si la couche est mince, on peut la refouler en déprimant brusquement la paroi avec la pulpe des doigts, et l'on arrive alors sur un corps résistant.

Ayez enfin recours à la percussion. Ce mode d'exploration fournit les renseignements les plus précieux pour le diagnostic, et aussi pour le traitement des tumeurs abdominales. C'est à l'aide de la percussion que, le plus souvent, vous distinguez tout de suite, par exemple, une ascite d'un kyste de l'ovaire. Si la percussion vous donne le frémissement hydatique, vous n'avez plus qu'à déterminer le point de départ du kyste.

La percussion a pour but de nous faire reconnaître si la tumeur est mate, ou bien si elle est sonore. Dans le premier cas, la tumeur

est immédiatement en contact avec les parois de l'abdomen, dans le second, des anses intestinales sont interposées entre elles et la paroi. Ce point est si important que je m'en servirais volontiers comme base d'une classification clinique des tumeurs de l'abdomen : *Tumeurs recouvertes par l'intestin, tumeurs non recouvertes par l'intestin.*

Les dispositions anatomiques sont telles, en effet, que les tumeurs parties de certains organes, ou même de certaines parties d'organe, sont nécessairement recouvertes par l'intestin, tandis que d'autres n'en sont jamais recouvertes. On conçoit aisément de quel poids pèse cette considération dans l'établissement du diagnostic. Sans doute, on a signalé des exceptions résultant de rapports anormaux ou d'adhérences pathologiques : on a trouvé, par exemple, l'intestin en avant d'un kyste de l'ovaire ; de même, il se pourrait qu'une tumeur du mésentère arrivât au contact immédiat de la paroi, mais les exceptions, dont il faut, à coup sûr, tenir grand compte en clinique, ne doivent cependant pas empêcher de formuler des règles applicables à la presque universalité des faits.

Il me paraît utile d'entrer à cet égard dans quelques détails anatomiques dont les auteurs ne se sont pas suffisamment occupés jusqu'ici ; ils nous sont indispensables pour arriver au diagnostic de la tumeur dont nous avons entrepris l'examen, pour en déterminer surtout le siège anatomique.

Il est tout un groupe de tumeurs abdominales qui sont toujours recouvertes par l'intestin : ce sont les tumeurs du rein, du pancréas, de l'arrière-cavité des épiploons et du mésentère. Pour qu'une tumeur développée dans ces organes arrivât au contact direct de la paroi, il faudrait une éraillure du péritoine, ce qui est, à la rigueur, possible, mais tout à fait exceptionnel.

Dans un autre groupe, les tumeurs ne sont jamais recouvertes par l'intestin, exemple : les tumeurs du grand épiploon. D'après les rapports anatomiques de ce feuillet séreux, on ne comprendrait pas, en effet, comment une anse d'intestin viendrait se placer en avant. Aussi, lorsqu'une tumeur siège vers le milieu de la cavité abdominale, qu'elle n'offre de connexions ni avec le foie, ni avec le bassin, et qu'elle est mate sur toute son étendue, peut-on affirmer qu'elle occupe le grand épiploon.

Je citerai encore les tumeurs de la face convexe du foie, qui sont toujours en contact immédiat avec la paroi costo-abdomi-

nale. Il en est de même des kystes de l'ovaire. A peine développé, le kyste s'applique contre la paroi antérieure de l'abdomen comme le fait l'utérus gravide; à mesure qu'il augmente de volume, le kyste refoule les viscères en haut et sur les côtés : aussi, faut-il, dans ce cas, pratiquer très soigneusement la percussion de haut en bas et transversalement, et si, en un point de la face antérieure du kyste vous rencontrez nettement une bande de sonorité, concluez-en que l'ovaire n'est pas le point de départ de la tumeur : c'est du moins extrêmement probable.

Je crois devoir établir un troisième groupe dans lequel rentrent les tumeurs qui peuvent être recouvertes par l'intestin, mais ne le sont pas nécessairement. Ce groupe comprend les tumeurs de la face inférieure du foie et celles de la rate.

Occupons-nous d'abord de la face inférieure du foie. Il m'a semblé que les distinctions suivantes jetteraient quelque clarté dans ce sujet obscur. On doit diviser les tumeurs de la face inférieure du foie en celles qui naissent en avant de l'épiploon gastro-hépatique et celles qui naissent en arrière de cet épiploon. A moins de dispositions anatomiques spéciales, produites surtout par des adhérences anormales, les tumeurs qui naissent en avant de l'épiploon arrivent au contact immédiat de la paroi abdominale sans interposition d'intestin. Or, en avant de l'épiploon nous trouvons une partie du lobe droit, tout le lobe gauche, et la vésicule biliaire. Les tumeurs qui naissent en arrière de l'épiploon gastro-hépatique sont nécessairement recouvertes par des portions du tube digestif : nous trouvons en ce point le lobe de Spigel et une partie du lobe droit.

Remarquez, cependant, que la distinction précédente ne saurait s'appliquer à toute l'étendue de la face inférieure du foie, puisque la partie de cette face située à droite de l'hiatus de Winslow ne possède pas d'épiploon qui la divise. C'est en ce point que le foie présente ses rapports intimes avec le rein droit et que se trouve l'empreinte rénale. Il est donc possible, il est même probable, que toute tumeur de la face inférieure du foie développée à droite de l'hiatus de Winslow, là où ne se trouve pas d'épiploon gastro-hépatique, présentera avec la paroi abdominale les mêmes rapports que celle de la face convexe, c'est-à-dire qu'il ne se trouvera pas d'anse intestinale interposée. Si l'on considère qu'en raison de la contiguïté du rein et de cette partie du foie les tumeurs nées de ces deux organes occuperont à peu près exacte-

ment le même siège dans la cavité abdominale, on comprendra que la présence d'une anse intestinale en avant de la tumeur constituerait une très forte présomption en faveur d'une tumeur du rein.

Ce qui ressort de cette étude, c'est que les tumeurs nées du foie seront dans la grande majorité des cas en rapport immédiat avec la paroi abdominale, mais que, cependant, certaines de ces tumeurs, en particulier celles qui tirent origine de la face inférieure de l'organe en arrière de l'épiploon gastro-hépatique, seront séparées de la paroi par une portion du tube digestif : aussi, le diagnostic de ces dernières présente-t-il la plus grande obscurité.

La rate est par sa face externe, de même que le foie par sa face convexe, en rapport direct avec la paroi thoraco-abdominale : aussi, les tumeurs développées dans la rate (et sous ce nom j'entends aussi l'hypertrophie) sont-elles, en général, immédiatement appliquées contre la paroi abdominale. Mais, en supposant que la tumeur ait pris son point de départ sur la face interne de la rate et sur la portion de cette face interne située en arrière de l'épiploon gastro-splénique, on conçoit qu'en se développant la tumeur repousse en avant d'elle le grand cul-de-sac de l'estomac, le côlon transverse, et que la percussion donne, par conséquent, une zone de sonorité en avant d'une tumeur de la rate. De là, une confusion possible avec une tumeur du rein gauche.

Pour achever l'examen clinique de notre malade, il nous reste à étudier les signes physiologiques, à déterminer le siège exact de la tumeur et à en préciser la nature, ce que nous allons faire maintenant en étudiant chacune de ces tumeurs en particulier.

Une division toute naturelle se présente : tumeurs de la paroi abdominale, tumeurs de la cavité.

1° TUMEURS DE LA PAROI ABDOMINALE.

Les tumeurs de la paroi abdominale sont : le lipome et le fibrome. Ce sont, du moins, les seules qui donnent lieu à des considérations particulières. J'étudierai dans un paragraphe spécial les tumeurs de l'ombilic.

a. *Lipome de la paroi abdominale.* — Le lipome de la paroi abdominale peut, à la rigueur, se développer dans l'interstice des

muscles, ou bien dans la couche sous-péritonéale, mais il est, en général, sous-cutané. Deux variétés de lipome méritent d'attirer l'attention du praticien : le *lipome inguinal* et le *lipome de la ligne blanche*.

Le *lipome inguinal* nous a déjà occupés à propos du diagnostic de la hernie inguinale. Pour le comprendre, rappelez-vous les dispositions anatomiques de la région (*Anat. topogr.*, 9e édition, fig. 201, p. 642), le feuillet profond du fascia superficialis adhère à l'arcade crurale : or, le lipome se développant entre ce fascia et l'aponévrose du grand oblique, il en résulte que, s'il se porte librement en haut, il se trouve limité en bas par l'arcade, qu'il ne peut franchir.

Le lipome inguinal se présente donc sous l'aspect d'une tumeur plus ou moins volumineuse, située immédiatement au-dessus de l'arcade crurale et à grand axe parallèle à cette arcade. Mobile sur l'aponévrose sous-jacente, le lipome est indépendant du canal inguinal, ce qu'il est aisé de constater en introduisant un doigt dans l'anneau pendant que l'autre main imprime des mouvements à la tumeur.

Conseillez toujours au malade l'ablation de ce lipome.

Le *lipome de la ligne blanche*, hernie de la ligne blanche, n'est pas aussi simple, ni d'un diagnostic aussi facile que le précédent, car il coïncide très souvent avec une épiplocèle, ainsi que je l'ai déjà fait remarquer plus haut à propos de hernies de la ligne blanche.

Ce lipome peut, sans doute, provenir de la couche graisseuse sous-cutanée, mais il naît presque toujours de la couche sous-péritonéale, et celui-là seul est intéressant. Dans ce cas, un peloton adipeux s'engage par un des orifices de la ligne blanche et vient peu à peu faire saillie sous la peau. Je rappelle que les phénomènes évoluent de la manière suivante, et je l'ai vérifié à plusieurs reprises sur le vivant. Un lobule de graisse sous-péritonéal s'engage à travers la ligne blanche qu'il distend ; il entraîne peu à peu avec lui le péritoine, qui finit par constituer un sac. Un viscère, presque toujours l'épiploon, s'engage dans ce sac : le lipome est donc, en quelque sorte, la première étape de l'épiplocèle. Il est souvent très difficile de dire, au lit du malade, si la tumeur est formée seulement par de la graisse ou par l'épiploon ; la sortie brusque de la tumeur pendant un effort

de toux et un léger bruit de frottement perçu par les doigts plaident toutefois en faveur d'une épiplocèle.

Ces tumeurs n'atteignent, en général, qu'un petit volume, mais elles occasionnent souvent de vives douleurs et des troubles digestifs sympathiques ayant pu faire croire à une hernie de l'estomac. Il faut alors les opérer, et voici ce que l'on trouve ordinairement. D'abord, un peloton adipeux très nettement isolé et s'engageant manifestement par une éraillure de la ligne blanche. On exerce des tractions sur ce lipome et on voit bientôt apparaître une portion d'épiploon contenue dans un sac si mince et si transparent, qu'on a peine à le reconnaître. On peut retrancher cet épiploon après ligature, réduire le pédicule et suturer la plaie; mais le plus sûr moyen de guérir définitivement le malade est de pratiquer une excision franche de la ligne blanche et de suturer hermétiquement les deux lèvres de l'incision.

b. *Fibromes de la paroi abdominale.* — Des fibromes sont susceptibles de se développer dans divers points de la paroi abdominale au même titre que dans les autres régions du corps, mais il en est une variété toute spéciale présentant une haute importance clinique.

Ces tumeurs, sur lesquelles Bodin attira l'un des premiers l'attention, il y a une quarantaine d'années, sous le nom de *tumeurs fibreuses péripelviennes*, sont, en effet, toujours situées au voisinage du bassin, et plus particulièrement au voisinage de la crête iliaque. En outre, elles sont, sinon exclusives, au moins très spéciales à la femme.

Voici les signes cliniques qu'elles présentent, et toutes les observations paraissent calquées sur le même type. On trouve dans l'épaisseur de la paroi abdominale, au niveau de la fosse iliaque droite ou gauche, une tumeur de volume variable, pouvant acquérir de très grandes dimensions. Mobile quand la paroi abdominale est relâchée, cette tumeur est fixée par la contraction des muscles de l'abdomen : donc, elle est intrapariétale. Elle est mobile, dis-je, mais non complètement, car elle semble rattachée à la crête iliaque, au voisinage de l'épine antéro-supérieure, par un court pédicule sur lequel elle paraît pivoter dans le sens vertical. Ce pédicule iliaque semble être l'un des caractères les plus spéciaux de cette affection. La tumeur est ferme et légèrement élastique.

Peu douloureuse au toucher, cette tumeur provoque, cependant, quelquefois des troubles physiologiques suffisants pour que les malades réclament une intervention, et ces troubles ne sont pas en rapport avec le volume de la tumeur, car celle de mes opérées qui souffrait le plus vivement portait la plus petite tumeur (volume d'un gros œuf de pigeon).

Les caractères qui précèdent sont tellement nets, que le diagnostic s'impose tout de suite : une tumeur de la paroi, solide, mobile, rattachée à la crête iliaque par un pédicule court et résistant, ne peut être confondue avec aucune autre affection. J'ai bien vu jadis, pendant mon internat, une de ces tumeurs prise pour une accumulation de matières dans le cæcum, mais c'est qu'alors elles étaient peu connues.

D'où proviennent ces tumeurs? Naissent-elles de la crête iliaque, comme semblerait le faire croire le pédicule qui les y rattache? Pendant longtemps on l'a cru, et le fait est qu'en ne s'en rapportant qu'à la sensation fournie par l'examen clinique, il est impossible de ne pas accepter cette hypothèse, tant l'insertion à la crête iliaque paraît évidente. Pénétré de cette idée que les tumeurs péripelviennes naissaient du périoste de l'os iliaque et que les éléments de nutrition de la tumeur traversaient ce pédicule, Gosselin avait eu l'idée, en 1859, de sectionner ce pédicule avec un fort ténotome et d'abandonner la tumeur, qui devait ainsi cesser de s'accroître, et peut-être même diminuer. Cette conception purement théorique ne donna à Gosselin aucun résultat et ne pouvait pas en donner, car elle reposait sur une donnée inexacte. Le fibrome, en effet, ne prend pas naissance sur la crête iliaque et ne contracte avec elle aucune connexion. La sensation de pédicule fournie par la clinique est une sensation trompeuse, et je crois être en mesure de donner une description absolument exacte du siège anatomique de ces tumeurs et de leurs rapports avec les divers plans de la paroi. Cette description repose sur six opérations que j'ai pratiquées sur six jeunes femmes, dont une de vingt ans, que j'avais, l'année précédente, opérée d'un kyste de l'ovaire. La dissection de ces tumeurs ne peut laisser aucun doute à cet égard, et si cette disposition n'a pas encore été signalée, cela tient, sans aucun doute, au procédé opératoire, ainsi que je le montrerai dans un instant.

Les fibromes péripelviens se développent primitivement dans l'épaisseur de la couche musculaire de l'abdomen, en avant du

muscle transverse, très probablement entre le muscle transverse et le muscle petit oblique, et ils contractent avec ces muscles des adhérences telles, qu'ils paraissent fusionnés avec eux. Comme ils naissent au voisinage de la crête iliaque et que ces muscles prennent leur insertion sur cette crête, voilà pourquoi ils semblent partir de l'os ; la vérité est que ce ne sont pas les fibromes, mais bien les muscles, dont les fibres adhèrent à toute la surface de la tumeur, qui s'attachent sur l'os, et l'on comprend dès lors très bien cette sensation de pédicule qu'une dissection attentive pouvait seule rattacher à sa véritable cause.

Le fibrome est donc primitivement très rapproché de la crête iliaque et enveloppé de tous côtés par les fibres musculaires du transverse en arrière et du petit oblique en avant. En se développant, il se porte vers la ligne médiane et affecte avec les couches de la paroi de nouveaux rapports, qu'il importe fort de connaître au point de vue opératoire. Il est possible qu'il dissocie les fibres du petit oblique, éraille l'aponévrose du grand oblique, et vienne, en définitive, faire saillie dans la couche sous-cutanée : mais, ce qui est beaucoup plus utile à connaître, une évolution analogue se fait en arrière ; la partie antérieure de la tumeur traverse le muscle transverse, éraille le fascia transversalis, et arrive au contact immédiat avec le péritoine, de telle sorte que le fibrome parvenu à un certain volume présente deux parties ; l'une, externe, voisine de la crête iliaque, fusionnée avec les muscles petit oblique et transverse, et, par conséquent, très adhérente ; l'autre, interne, en rapport direct avec le péritoine, et mobile. Voilà pourquoi la tumeur se meut de haut en bas sur un pédicule qui paraît solidement fixé à la crête iliaque, phénomène exact, si l'on ajoute que le pédicule est constitué non par la tumeur elle-même, mais par les muscles qui l'entourent.

Le schéma 106 représente exactement la disposition de la plus volumineuse des tumeurs que j'ai enlevées, et me paraît rendre bien compte de la disposition que je viens de décrire.

Il est nécessaire d'extirper les fibromes péripelviens, et cela le plus tôt possible, car ils peuvent atteindre un volume considérable, ce qui augmente le traumatisme opératoire, et surtout en raison des connexions qu'ils ne tardent pas à contracter avec le péritoine. On conçoit même qu'ils finissent par adhérer à cette membrane, source de complications opératoires aisées à deviner.

L'ablation des fibromes péripelviens est une opération sérieuse,

que l'on hésitait fort à pratiquer avant l'emploi de la méthode antiseptique. Je suis d'avis de ne l'entreprendre qu'avec les précautions exigées pour l'ovariotomie : chambre isolée, petit nombre d'assistants, etc.

L'opération doit être conduite de la manière suivante :

Pratiquer une incision suivant le grand axe de la tumeur, et arriver couche par couche jusqu'à sa face externe. Je considère comme très important de procéder à l'énucléation non pas de

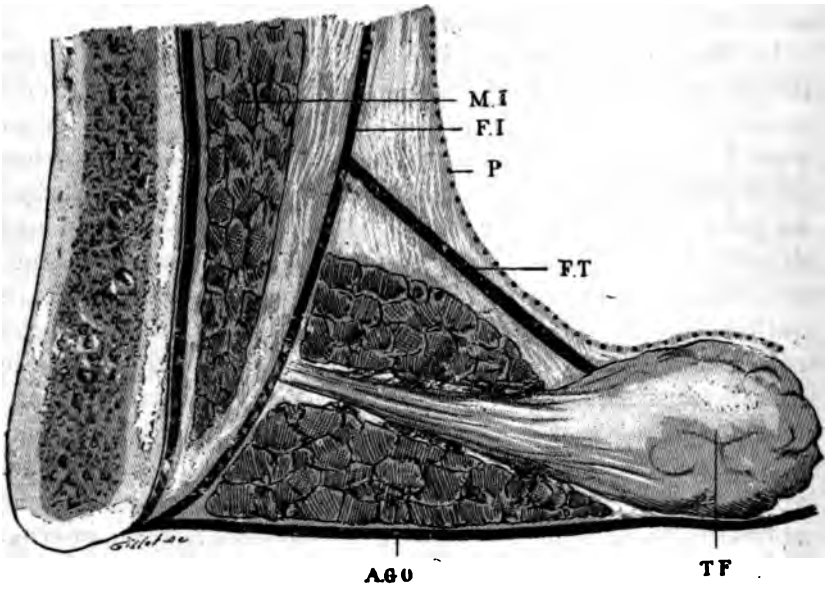

Fig. 106. — Schéma représentant la disposition des fibromes de la paroi abdominale.

AGO, aponévrose du grand oblique.
FI, fascia iliaca.
FT, fascia transversalis.
MI, muscle iliaque.
P, péritoine.
TF, tumeur fibreuse.

dehors en dedans, mais bien de dedans en dehors, c'est-à-dire de ne pas sectionner d'abord le pédicule pour faire ensuite basculer la tumeur en dedans (et c'est en suivant cette méthode que l'on a pu croire à un pédicule iliaque), mais de dégager d'abord la partie interne de la tumeur, c'est-à-dire la partie libre, et de la faire ensuite basculer en dehors.

Donc, une fois la tumeur découverte, soulevez-la avec une érigne, disséquez-en la face profonde en procédant de dedans en dehors, et rappelez-vous que c'est en ce point qu'elle est en contact probable avec le péritoine, surtout si elle est volumineuse. Si elle

n'adhère pas avec la séreuse, l'énucléation est, en général, facile et ne demande qu'un peu d'attention. En approchant de la crête iliaque, l'énucléation devient plus difficile parce que les fibres musculaires adhèrent à sa surface. Divisez ces fibres en rasant toujours de près la tumeur, et bientôt vous enlevez celle-ci en totalité sans avoir besoin de sectionner le moindre pédicule. Si le péritoine avait été intéressé, soit par erreur, soit par suite d'adhérences, on en pratiquerait la suture.

Pansement comme dans l'ovariotomie.

Ces tumeurs sont histologiquement constituées par du tissu fibreux, mais j'ai été frappé de l'aspect vernissé qu'offre la coupe.

c. *Tumeurs de l'ombilic.* — Les tumeurs de l'ombilic ne se rencontrent que très rarement dans la pratique, aussi n'y insisterai-je pas longuement. D'ailleurs, à quoi bon décrire des tumeurs différant seulement par leur siège de celles que l'on rencontre dans les autres points de l'économie : tels, par exemple, l'angiome, le sarcome, les kystes, le carcinome, etc.?

Il ne me paraît utile de signaler à part que trois de ces tumeurs : le granulome, la tumeur diverticulaire et l'épithéliome primitif de l'ombilic.

Granulome de l'ombilic. — Le granulome de l'ombilic, appelé encore fongus ombilical, végétation ombilicale, etc., est une petite tumeur qui apparaît, peu de jours après la naissance, sur la cicatrice ombilicale après la chute du cordon. Son volume varie de celui d'un pois à celui d'une noisette. Elle présente ordinairement l'aspect d'un bourgeon charnu volumineux, c'est-à-dire qu'elle est rouge et un peu inégale à sa surface; on l'a comparée à une fraise, à une framboise, ou à une petite cerise. Sa consistance est molle et elle n'est pas réductible. Très peu douloureuse, elle n'est gênante que par le suintement purulent et quelquefois sanguinolent qui s'en dégage.

Appliquez d'abord à sa surface un peu de poudre d'alun. Si elle persiste et qu'elle soit pédiculée, serrez-la à sa base avec un fil de soie phéniquée et laissez-la se flétrir et tomber. Si elle est sessile, détruisez-la à l'aide de cautérisations successives, ainsi que je l'ai conseillé pour les polypes de l'oreille, avec lesquels cette petite affection offre beaucoup de ressemblance, ou bien emportez-la d'un coup de ciseaux courbes ou de curette tranchante.

Tumeur diverticulaire de l'ombilic. — On rencontre parfois à l'ombilic de petites tumeurs qui présentent les caractères cliniques du granulome, et que l'on a confondues avec lui jusqu'à ces dernières années, mais elles en diffèrent essentiellement par leur structure. En effet, leur tissu ressemble à celui de l'intestin; on y trouve les tuniques muqueuse et musculaire, ainsi que des glandes tubuleuses. La prédominance des glandes dans leur composition a fait donner, par Küstner, à ces tumeurs le nom d'adénome, mais elles ressemblent si peu à ce que nous avons l'habitude de désigner en clinique sous le nom d'adénome que cette expression me semble impropre. Ces tumeurs singulières résultent de la présence, au niveau de l'ombilic, d'un diverticule intestinal constitué par un vestige du canal omphalo-mésentérique, diverticule qui a été sectionné comme les autres parties du cordon. En raison de cette pathogénie, je préfère l'expression de tumeur diverticulaire, qui a le mérite d'indiquer son mode de formation. .

Il est aisé de confondre ce genre de tumeur avec le granulome; cependant, peut-être pourrait-on trouver des éléments de diagnostic dans la consistance, qui est un peu plus grande, et surtout dans le produit qu'elle sécrète, qui n'est pas du pus, mais du mucus épais provenant des glandes de l'intestin.

Les moyens simples, tels que la cautérisation, n'ont aucune chance de réussir, et l'on devra recourir à l'ablation.

Épithéliome de l'ombilic. — J'ai dit plus haut qu'il me paraissait hors de propos de décrire ici séparément le cancer de l'ombilic, qu'il soit primitif ou secondaire, mais on rencontre une variété d'épithéliome tellement spéciale à la région au point de vue de sa pathogénie, que j'en dois dire ici quelques mots (1), d'autant plus que d'après M. le Dr Villar (auteur d'un bon travail sur les tumeurs de l'ombilic), qui fut témoin du fait, ce cas serait unique, jusqu'à présent, dans notre littérature médicale.

Au mois de mars 1887, j'opérai, à l'Hôtel-Dieu, une femme, âgée de quarante ans, portant à l'ombilic une tumeur datant de sept mois seulement. J'avais porté le diagnostic épithéliome. Or, comme résumé de son examen histologique, M. Cornil me transmettait la note suivante : « C'est un épithéliome d'origine glandulaire,

(1) Pour plus de renseignements sur ce sujet, voir une leçon que j'ai publiée dans les *Archives de gynécologie* (n° du 15 juin 1887).

analogue à ceux que l'on trouve dans l'intestin ou le rectum. »

Ne paraît-il pas évident qu'il y a une relation entre ces épithéliomes et la tumeur décrite plus haut sous le nom de tumeur diverticulaire? C'est au moins ce que je pensai. Il est probable qu'une portion de diverticule intestinal est restée emprisonnée dans l'ombilic au moment de la fermeture de l'anneau, et que les glandes ont été plus tard le point de départ du néoplasme.

Ce fait étant exceptionnel, j'ai cru utile d'en mettre le dessin sous les yeux du lecteur.

Lorsqu'une tumeur a envahi l'ombilic, il est important d'en connaître les rapports avec le péritoine et même avec les organes

Fig. 107. — Épithéliome de l'ombilic (face cutanée).

Fig. 108. — Même tumeur vue par la face péritonéale.

sous-jacents, en particulier l'épiploon. Or, c'est un point de diagnostic que je considère comme très difficile, je dirais presque impossible. Je ne parle pas des cas où la tumeur est mobile par sa face profonde et enkystée à la manière des sarcomes ou des adénomes, mais de ceux où elle est fusionnée, où elle fait corps avec la cicatrice ombilicale. Chez la femme à laquelle je viens de faire allusion, la tumeur participait à tous les mouvements de l'ombilic; je la déplaçais facilement dans le sens transversal, mais ne pouvais lui imprimer aucun mouvement dans le sens vertical, et je craignais d'avoir à constater des adhérences profondes, et même des prolongements abdominaux. Or, il n'en était rien, ainsi que le prouve la figure 108.

A quoi donc était due cette sensation? A ce fait, qui n'a peut-être pas suffisamment frappé l'esprit des praticiens : c'est que, normalement, la cicatrice ombilicale, fixée en haut par le cordon

de la veine ombilicale, en bas par l'ouraque et le cordon des artères ombilicales, est maintenue immobile dans le plan vertical et ne peut être déplacée que transversalement. Dans un cas récent (1896) d'épithéliome de l'ombilic, où je me trouvais en désaccord avec deux de mes collègues de la Faculté, cette mobilité transversale absolument nette me permit d'affirmer que la tumeur n'avait pas d'adhérences profondes, ce que l'opération démontra.

Toutes les fois que la tumeur fait corps avec l'ombilic et ne peut être nettement isolée de la paroi par sa face profonde, il faut enlever l'ombilic tout entier, c'est-à-dire pratiquer l'*omphalectomie*. Il s'agit donc là d'une grave opération, puisqu'il faut ouvrir la cavité abdominale, et on doit la pratiquer dans les mêmes conditions de sécurité que l'ovariotomie.

Le manuel opératoire est des plus simples : circonscrire la tumeur par deux incisions semi-elliptiques pénétrant jusque dans la cavité péritonéale.

2° TUMEURS DE LA CAVITÉ ABDOMINALE.

Un premier examen vous a démontré que la tumeur occupait la cavité abdominale et non la paroi. Il faut ensuite en rechercher le point de départ.

Le siège de la tumeur, lorsqu'elle n'est pas très volumineuse, fournit déjà quelques indications, ou plutôt des présomptions : une tumeur de l'hypocondre droit fera songer au foie ; de l'hypocondre gauche, à la rate ; une tumeur des flancs éveillera l'idée du rein. Si elle occupe l'hypogastre, on songera tout de suite à la vessie, à l'utérus, aux ovaires ; proémine-t-elle dans la région ombilicale, l'épiploon ou le mésentère seront probablement en cause, etc., etc.

La meilleure classification des tumeurs de l'abdomen est donc celle qui consiste à les étudier par organe et par région, et je suivrai l'ordre suivant :

Hypocondre droit : tumeurs du foie et de la vésicule biliaire ;

Épigastre : tumeurs de l'estomac et du pylore ;

Hypocondre gauche : tumeurs de la rate ;

Flancs droit et gauche : tumeurs du rein ;

Mésogastre : tumeurs de l'épiploon, du mésentère, de l'arrière-cavité des épiploons et du pancréas ;

Fosses iliaques droite et gauche : tumeurs de l'intestin ;

Hypogastre : tumeurs de l'utérus, des ovaires et des trompes de Fallope.

Je terminerai par l'étude de la péritonite enkystée, affection commune à toutes les régions de la cavité abdominale, et par un chapitre sur la valeur diagnostique de l'ascite dans les tumeurs de l'abdomen.

A. — Tumeurs de l'hypocondre droit (foie, vésicule biliaire).

Tumeurs du foie.

Le siège d'une tumeur franchement située dans l'hypocondre droit, et faisant sur le rebord des fausses côtes un relief appréciable à l'œil et au toucher, constitue déjà une forte présomption en faveur d'une tumeur du foie, mais la percussion seule vous en fournira la certitude.

Percutez de haut en bas en partant du poumon droit, qui se révèle par une ligne de sonorité. Cette ligne vous permet de constater si le foie remonte plus haut qu'à l'état normal, jusqu'à la quatrième, la troisième côte, par exemple ; lorsque vous rencontrez la matité, c'est le foie qui commence ; descendez jusqu'à ce que vous arriviez sur la tumeur. Si la matité du foie se continue avec la matité de la tumeur, il n'y a pas de doute, celle-ci est développée dans le foie. Si, au contraire, au niveau du rebord des fausses côtes, la matité du foie cesse pour être remplacée par une zone de sonorité, et si au-dessous de cette zone sonore vous trouvez de nouveau la matité, c'est que la tumeur est indépendante du foie.

Ainsi donc, une zone de sonorité interposée entre la matité du foie et la matité de la tumeur indique d'une façon à peu près certaine que la tumeur ne fait pas partie du foie, et ce point présente une importance capitale, ainsi que nous le verrons plus loin à propos du diagnostic des tumeurs du rein ou du mésentère. J'ai dit que c'était *à peu près* certain : en effet, il est possible qu'une tumeur développée à la face inférieure du foie soit recouverte par des anses intestinales, et la ligne de matité se trouve alors interrompue, mais c'est exceptionnel.

D'ailleurs, je ferai ici une fois pour toutes la remarque suivante : le diagnostic de certaines tumeurs de l'abdomen présente parfois

des difficultés insurmontables, même pour le praticien le plus exercé : je n'ai donc pas la prétention de fournir au lecteur les éléments de ce diagnostic. J'aurai exclusivement en vue les cas de la pratique courante, dans lesquels un examen attentif et raisonné permet d'arriver à la solution du problème.

La vue et le palper vous avaient révélé l'existence d'une tumeur au niveau de l'hypocondre droit, et la percussion vous a démontré qu'elle est développée aux dépens du foie.

De quelle nature est cette tumeur?

Pour le découvrir, cherchez-en la consistance : ou bien la tumeur est dure, ou bien elle est molle. Si elle est dure, si, en même temps, elle est inégale, irrégulière, bosselée, il s'agit très probablement d'un cancer du foie, contre lequel nous sommes impuissants et dont je ne m'occuperai pas ici. Si la tumeur est molle, élastique, fluctuante, il s'agit d'une collection de liquide, et cette collection ne peut être qu'un abcès ou un kyste.

Les abcès du foie sont très rares dans notre pays, tandis que les kystes, et les kystes hydatiques en particulier, sont relativement fréquents, de telle sorte qu'au point de vue chirurgical l'étude des tumeurs du foie se réduit à peu près exclusivement à celle des kystes hydatiques.

Abcès du foie. — Il ne s'agit pas ici des abcès consécutifs à l'infection purulente, et qui, d'ailleurs, ont disparu de nos services comme cette affection elle-même, mais de ceux qui succèdent surtout à une hépatite, quelquefois à la présence d'un calcul, ou encore à une contusion du foie. L'hépatite est une maladie spéciale aux pays chauds, aussi n'avons-nous que très peu d'occasions d'observer ces abcès dans notre pays; cependant, il est bon de savoir que, même dans nos climats, ils peuvent se développer à la suite d'une dysenterie ou d'une entéro-côlite.

L'abcès du foie est susceptible d'être enfermé pendant assez longtemps dans le parenchyme hépatique, et les symptômes généraux permettent seuls d'en soupçonner l'existence. Il ne devient réellement chirurgical que lorsqu'il se traduit par des signes extérieurs.

Lorsqu'un sujet qui a séjourné dans les pays chauds, ou qui, pendant longtemps, a souffert d'une dysenterie ou d'une entéro-côlite, se plaint de violentes douleurs dans la région hépatique, irradiant dans l'épaule droite; lorsque le foie est augmenté de

volume, lorsqu'il y a de la fièvre à type intermittent ou rémittent, il est vraisemblable que ce sujet est atteint d'un abcès du foie. S'il survient alors de la voussure en un point de la région, si l'on perçoit de la fluctuation, le diagnostic est à peu près certain. Cette voussure peut siéger sous le rebord des fausses côtes, ou plus haut au niveau des derniers espaces intercostaux distendus, et même à la partie postérieure de ces espaces, suivant que l'abcès occupe l'une ou l'autre partie de la face convexe du foie.

La fluctuation est d'abord profonde et demande, pour être perçue, une main exercée, mais, le foyer se rapprochant de plus en plus de la peau, celle-ci finit par rougir, s'amincir, et l'abcès présente alors les caractères d'un foyer superficiel.

On pourrait, cependant, se demander s'il ne s'agit pas d'un abcès de la paroi abdominale, d'une cholécystite ou d'un kyste hydatique suppuré; si l'on s'en rapporte exclusivement aux signes objectifs, le diagnostic peut présenter de sérieuses difficultés.

En effet, un abcès développé dans les couches profondes de la paroi abdominale et situé en regard du foie offre de très grandes analogies avec un abcès de cet organe, d'autant plus que certains abcès de la paroi se développent avec une grande lenteur. Mais le malade accusera comme antécédent un traumatisme de la région, et non le séjour dans les pays chauds ou la dysenterie. Un abcès de la paroi s'accompagnera, il est vrai, de fièvre plus ou moins grande, mais non de symptômes gastriques intenses comme dans l'abcès du foie. Le malade atteint d'abcès du foie souffrira dans l'épaule droite et présentera une teinte jaune toute particulière, qu'on ne trouvera pas dans l'abcès de la paroi. Peut-être, en outre, aura-t-il été atteint d'ictère antérieurement.

J'en dirai autant des tumeurs gommeuses. Lorsqu'une gomme occupant l'hypocondre droit est arrivée à la suppuration et en contact avec les téguments, rien n'est difficile comme de dire si elle s'est primitivement développée à la face convexe du foie ou bien dans les couches profondes de la paroi. On peut même, et cela m'est arrivé, rester dans le doute après ouverture de l'abcès.

La distension de la vésicule biliaire par une collection de liquide pourrait encore en imposer pour un abcès du foie, mais elle est le plus souvent liée à la lithiase biliaire et présente un

siège spécial sur lequel je reviendrai dans le paragraphe suivant.

Quant au kyste hydatique suppuré, la marche de l'affection, les circonstances dans lesquelles elle s'est produite, pourront seules permettre d'arriver au diagnostic. Toutefois, en raison de l'épaisseur du kyste adventice qui entoure et isole l'hydatide, il est exceptionnel qu'un kyste hydatique, même suppuré, détermine du côté des téguments le cortège des signes locaux propres aux abcès, soit du foie, soit de la paroi abdominale.

J'ai déjà dit plus haut qu'un foyer développé non pas dans la paroi abdominale, mais dans la paroi thoracique au niveau du foie, se reconnaîtrait à ce que, dans les grandes inspirations, le foyer thoracique se porte en dehors et tend à s'élever comme les côtes elles-mêmes, tandis que le foyer hépatique tend à s'abaisser avec le diaphragme.

Quoi qu'il en soit, lorsqu'un foyer purulent vaste et profond siège dans l'hypocondre droit au niveau de la face convexe du foie, il est souvent fort difficile d'en établir le point de départ exact, et ce n'est parfois que la qualité du pus ressemblant à une sorte de bouillie brunâtre qui démontre que le parenchyme de la glande est intéressé.

Le pronostic de cette affection est grave, car, indépendamment des troubles profonds qu'un pareil abcès détermine dans le fonctionnement de la glande, le pus peut se répandre dans la poitrine, dans le péricarde, dans l'estomac, dans le péritoine, et déterminer une mort rapide : aussi, faut-il se hâter de lui donner issue dès qu'on en a reconnu nettement la présence.

Dans le doute, on serait autorisé à faire une ponction aspiratrice, mais le véritable traitement des abcès du foie consiste dans une large incision qui permette l'évacuation rapide du foyer et les lavages antiseptiques. Cette incision sera pratiquée dans le point où la collection est le plus proéminente, dans un espace intercostal, si cela est nécessaire. Cependant, si la paroi abdominale était saine et qu'on pût craindre l'absence d'adhérences entre le foie et le péritoine pariétal, il serait préférable de se comporter comme avec les kystes hydatiques, ainsi que je le dirai dans le paragraphe suivant.

Kyste hydatique du foie. — De tous nos organes, le foie est celui dans lequel l'échinocoque établit le plus souvent sa résidence dès qu'il pénètre dans le tube digestif. Autour de ce ver, se

forme une membrane d'une nature tout à fait spéciale, que je n'ai pas à décrire ici, et qui constitue l'hydatide. Cette hydatide elle-même détermine autour d'elle, par irritation, à la manière des autres corps étrangers, la formation d'une paroi kystique adventice plus ou moins épaisse, adhérente au parenchyme hépatique, et le kyste hydatique se trouve constitué. Tontes les parties du foie peuvent être atteintes, mais c'est principalement dans le lobe droit et à la face convexe de l'organe qu'on le rencontre.

Au début, le kyste hydatique détermine peu de troubles dans la santé générale des sujets et ne se révèle non plus par aucun signe physique. Il faut pour cela qu'il ait déjà atteint un certain volume, et ce volume peut être énorme, puisque j'en ai ouvert un qui occupait toute la cavité abdominale et contenait bien une quinzaine de litres de liquide.

Ce qui frappe tout d'abord, c'est l'existence d'une tumeur, ou plutôt d'une tuméfaction dans l'hypocondre droit ; il faut savoir, toutefois, que cette région est souvent débordée, et qu'il est fréquent de trouver jusque dans la région ombilicale, et même la fosse iliaque droite, une tumeur qui paraît *a priori* indépendante du foie, mais que la percussion permet d'y rattacher. L'ensemble est alors irrégulier, bosselé, inégal. Lorsqu'il n'y a qu'une seule saillie, elle est absolument lisse à sa surface.

Cette tumeur est, en général, fluctuante. La fluctuation doit être recherchée, comme pour les foyers profonds, par la pression alternative des quatre doigts de chaque main. Toutefois, ce phénomène peut être difficile à percevoir ; il peut même ne pas exister lorsque la poche ne contient pas de liquide, ce qui, je dois le dire, constitue la grande exception, mais alors apparaît un autre signe : le *frémissement hydatique*.

La fréquence des kystes hydatiques du foie m'engage à placer ici quelques considérations, encore peu connues, sur ce signe dont l'importance clinique est capitale.

L'expression de frémissement serait avantageusement remplacée par celle de vibration, car c'est, en effet, la sensation qu'éprouve l'explorateur. Je l'ai comparée jadis à celle que donne la percussion d'un sommier ou d'un fauteuil élastiques, et, dans quelques cas, la perception du phénomène est aussi nette. Cessons donc de mettre en doute, ainsi que le font encore quelques auteurs modernes, un signe qui offre une telle évidence. Je dois

dire, pourtant, qu'il est loin de se présenter toujours avec la même intensité chez les différents malades, mais, quand une fois on l'a bien perçu, il est rare ensuite de ne pas le trouver, même quand la vibration est légère.

Deux raisons expliquent pourquoi le frémissement hydatique a été si longtemps contesté : c'est qu'il est exceptionnel, et qu'ensuite on ne sait pas le rechercher convenablement. J'en ai eu plusieurs fois la preuve en le constatant sur des malades déjà vus par des cliniciens, cependant expérimentés.

Ce n'est pas en imprimant à l'abdomen une sorte de succussion qu'on perçoit le frémissement, mais en percutant avec un doigt comme pour rechercher la matité. Il faut frapper un coup sec sur le doigt laissé en quelque sorte inerte à la surface de la tumeur.

La vibration hydatique, ai-je dit, existe rarement, mais, lorsqu'on la constate, elle est absolument pathognomonique de l'existence d'un kyste hydatique : aucune autre tumeur ne lui donne naissance, c'est ce qui en constitue la valeur clinique.

Quelle est la cause de ce frémissement, et dans quelles conditions se produit-il ?

Je crois être en mesure de répondre à ces questions. Davaine, qui s'était, d'ailleurs, peu occupé de ce point particulier, et avec lequel je m'en étais entretenu jadis à propos du premier cas où je constatai d'une façon très nette le frémissement, pensait qu'il était dû à la qualité du liquide contenu dans l'hydatide, mais il suffit de prendre dans les mains une de ces poches pour constater que le phénomène est dû aux vibrations de la paroi.

Une malade de mon service était atteinte de kystes hydatiques du grand épiploon occupant toute la cavité abdominale et la masse était constituée par bon nombre de poches indépendantes. Or, l'une de ces poches était très nettement vibrante et les autres ne l'étaient pas. J'opérai cette malade par la gastrotomie et saisis l'occasion de me rendre compte de cette différence. Je constatai, ce que j'avais déjà vu dans le premier cas (et il s'agissait d'un kyste du foie), que la poche vibrante ne contenait pas de liquide, mais une masse d'hydatides-filles pressées entre elles, tandis que toutes les autres contenaient du liquide. Il ne me paraît pas douteux que là est la cause du phénomène : l'hydatide-mère, adhérente de toutes parts à son enveloppe adventice, ne peut vibrer sous la percussion, puisqu'elle n'est pas mobile : donc, lorsque l'hydatide ne contient que du liquide, la vibration ne saurait se

produire, mais si, au contraire, l'hydatide-mère est remplie d'hydatides-filles mobiles dans la cavité et se choquant l'une contre l'autre, alors la percussion met en jeu la propriété vibratoire de toutes ces poches secondaires et le frémissement se produit.

Je crois donc pouvoir déduire de ce qui précède la conséquence clinique suivante, dont l'importance n'échappera point au praticien: Lorsqu'on perçoit le frémissement hydatique, c'est que le kyste ne contient pas ou contient peu de liquide: il ne faudra donc pas être surpris si une ponction reste sans effet dans ces conditions, et croire, par exemple, à une erreur de diagnostic. Vous en pouvez aussi conclure d'emblée que toute ponction est inutile comme moyen de traitement et que, si l'on juge à propos d'intervenir, c'est à une large ouverture du kyste qu'il convient de donner la préférence.

Il me paraît probable que les vibrations atteignent leur maximum quand il n'y a pas trace de liquide dans l'hydatide-mère, et qu'elles sont moins prononcées lorsque les hydatides-filles sont encore baignées par une mince couche qui rend la percussion moins immédiate. De là, je pense, la différence que l'on rencontre chez les divers sujets, et, si la constatation du frémissement hydatique est exceptionnelle, c'est qu'il est exceptionnel aussi de rencontrer une hydatide-mère sans liquide dans sa cavité.

Lorsqu'on conserve des doutes sur la nature de l'affection, la ponction exploratrice est autorisée et peut devenir non seulement un élément de diagnostic, mais encore de traitement. Dans la très grande majorité des cas, s'il s'agit d'un kyste hydatique, le trocart donne issue à un liquide clair, limpide comme de l'eau de roche. De même que le frémissement, la nature de ce liquide constitue un signe absolument pathognomonique d'un kyste hydatique ; on rencontre bien, en effet, dans certaines tumeurs telles que les kystes spermatiques, les kystes parovariens, un liquide aqueux, mais il suffit de le comparer à de l'eau très pure pour constater la différence.

Ce liquide ne contient pas d'albumine ; lorsqu'on trouve cette substance, c'est que l'hydatide est morte, circonstance qui peut avoir sa valeur pronostique. Il renferme du chlorure de sodium.

Lorsqu'au microscope on trouve dans le liquide des scolex ou des crochets d'échinocoque, c'est encore une preuve absolue qu'il s'agit bien d'un kyste hydatique, mais leur absence ne constitue

pas une preuve contraire, car on ne les trouve que dans les hydatides fertiles, et les kystes dits acéphalocystes n'en renferment pas.

En interrogeant avec soin les malades, vous apprendrez souvent qu'ils ont été atteints à une époque antérieure, déjà assez éloignée, d'un traumatisme de la région du foie. C'est qu'en effet le traumatisme, ainsi que je l'ai signalé le premier, constitue presque toujours la cause déterminante, la cause d'appel du kyste. Les larves du *Tænia echinococcus* qui cheminent à ce moment dans les vaisseaux s'échappent au niveau de la partie lésée et s'y greffent.

Ces kystes se développent, en général, avec lenteur. Plusieurs années sont souvent nécessaires pour leur permettre d'acquérir un volume notable. Ils restent pendant longtemps presque indolents et gênent surtout les malades par la compression qu'ils exercent sur les organes voisins, mais de graves accidents surviennent à une période ultérieure, ainsi que nous le verrons dans un instant.

Au résumé, une tumeur faisant corps avec le foie, lisse, régulière, rénitente, fluctuante, indolente, à marche lente, est presque certainement un kyste hydatique. L'existence du frémissement ou l'issue d'un liquide cristallin par la ponction exploratrice constitueront une certitude.

Le praticien a grand intérêt à savoir ce que devient un kyste hydatique du foie abandonné à lui-même. Le kyste peut, à un certain moment, cesser de s'accroître et subir même une période régressive. On trouve de temps en temps, au cours des dissections et par hasard, des résidus de vieux kystes hydatiques qu'on n'avait sans doute pas soupçonnés pendant la vie. La poche adventice s'épaissit, se rétracte, subit une transformation crétacée; les hydatides ne représentent plus qu'une sorte de bouillie graisseuse, de couleur jaunâtre ; elles ont perdu toute espèce d'élasticité. C'est, en somme, une sorte de guérison spontanée.

D'autres fois, le kyste ne cesse de s'agrandir; de nouvelles poches se forment dans les diverses parties de l'organe, les débordent, et finissent par occuper la plus grande partie de la cavité abdominale. Ce n'est plus qu'une grosse masse irrégulière, à bosselures multiples, dont il devient fort difficile de saisir le point de départ, à moins d'en avoir suivi l'évolution. Les malades

éprouvent alors des accidents sérieux du côté du tube digestif ; ils souffrent constamment, peuvent à peine marcher, maigrissent, s'affaiblissent progressivement, et succombent cachectiques.

Enfin, le kyste peut suppurer. Le liquide cristallin se transforme en un liquide épais et jaunâtre. Les malades éprouvent de vives douleurs, des accidents fébriles, s'amaigrissent rapidement, et ne tardent pas à succomber.

Le kyste hydatique suppuré du foie se comporte de temps en temps comme les abcès du parenchyme, c'est-à-dire qu'il peut s'ouvrir dans la plèvre, dans les bronches (et cette dernière solution est relativement favorable), dans le péricarde, l'estomac, l'intestin ou le péritoine, ce qui entraîne des accidents immédiats, faciles à deviner.

Un kyste hydatique du foie constitue donc une maladie grave qui, abandonnée à elle-même, finit presque toujours, après un temps plus ou moins long, par déterminer la mort du sujet.

Le *traitement* des kystes hydatiques du foie est difficile ; un grand nombre de procédés ont été employés, et le praticien éprouve quelque difficulté à faire un choix ; voici ma conduite dans cette circonstance.

Dès qu'on a reconnu l'existence d'un kyste hydatique, il faut pratiquer une ponction à l'aide de l'appareil aspirateur de Dieulafoy, et l'évacuer en totalité. Compression et immobilisation pendant quarante-huit heures. Je suppose que le liquide est sorti clair. Il est possible, à la rigueur, qu'il ne se reproduise pas, l'hydatide subissant un travail de régression.

Si le kyste reparaît, nouvelle ponction, et ainsi de suite tant que le liquide reste limpide, à moins toutefois que la santé générale du sujet ne subisse une altération manifeste. Faut-il, à la suite de l'évacuation de la poche, pratiquer dans le kyste une injection parasiticide (Mesnard de Bordeaux, Debove) soit avec la liqueur de Van Swieten, soit avec le naphtol ou toute autre solution pouvant remplir le même but ? La méthode est certainement recommandable et semble avoir donné de bons résultats, bien que la ponction simple en ait également à son actif. Je n'ai pas eu, jusqu'ici, occasion de l'employer, mais je suis d'avis qu'il faut user avec beaucoup de discrétion de la liqueur de Van Swieten, susceptible de provoquer de graves accidents.

Lorsque le kyste est suppuré, il n'y a plus de doute, il faut ouvrir largement la poche.

Avant d'ouvrir, les chirurgiens se sont préoccupés, avec raison, d'établir des adhérences entre la paroi du kyste et la paroi abdominale, afin de s'opposer à l'issue du liquide dans la cavité péritonéale : mais, comment établir ces adhérences ? La destructine successive, à l'aide des caustiques, de toutes les parties molles jusqu'au kyste est certainement un moyen ingénieux et qui a réussi, mais il est long, douloureux, et surtout il peut manquer son but.

Deux conditions sont à réaliser : obtenir à coup sûr des adhérences péritonéales ; pratiquer à la poche une large ouverture qui favorise la sortie rapide, en quelque sorte immédiate, de son contenu.

Voici comment on peut remplir ces deux indications.

Endormez le malade ; divisez successivement sur la partie culminante de la tumeur, mais autant que possible en dehors du grand droit de l'abdomen, les diverses couches de la paroi abdominale avec le bistouri, dans l'étendue de 4 à 5 centimètres, opération qui nous est très familière depuis que la laparotomie est de pratique courante en chirurgie (j'avais d'abord employé le caustique de Vienne pour exécuter ce premier temps de l'opération, mais je n'y vois, en somme, aucun avantage). Arrivez ainsi jusqu'à la couche cellulo-graisseuse sous-péritonéale, qu'il faut respecter ; introduire ensuite rapidement, comme si c'était un trocart, une flèche de pâte de Canquoin dans le kyste, à une profondeur de 4 à 5 centimètres, et la laisser en place. La flèche doit présenter une longueur d'environ 10 centimètres, une largeur de 15 millimètres dans la partie la plus large ; elle sera dure et résistante ; l'extrémité qui pénètre dans le kyste doit être effilée et pointue.

La flèche ainsi introduite fait bouchon et empêche la sortie du liquide ; des adhérences s'établissent rapidement autour d'elle et une escarre se produit. Après quelques jours, l'escarre se détache spontanément et tout le contenu du kyste s'échappe en bloc par une large ouverture. Dans les trois cas que j'ai guéris de cette façon, et qui étaient de très gros kystes, je me contentai d'appliquer un pansement extérieur et n'eus pas besoin de faire le moindre lavage dans la poche, ni de drainage.

Je dois déclarer toutefois que, dans un quatrième cas, la paroi

du kyste fut sans doute rompue d'une façon inégale, et qu'il s'écoula du liquide dans le ventre : le malade fut emporté par une péritonite aiguë. La difficulté de ce traitement consiste donc à se procurer des flèches de Canquoin très résistantes et bien acérées, mais il est d'une application facile et à la portée de tous.

Verneuil conseilla d'ouvrir le kyste à travers la paroi abdominale à l'aide d'un gros trocart qui servait ensuite à passer une sonde. Ce procédé pourrait à la rigueur être employé, ainsi que je l'ai fait avec succès sur la femme d'un de nos confrères, mais seulement lorsque les accidents sont si pressants qu'il y a danger à attendre pendant quelques jours l'élimination de l'escarre; toutefois, il est très inférieur au précédent, en raison de la difficulté que l'on éprouve à évacuer la poche lorsqu'elle contient un grand nombre d'hydatides, et des lavages qu'il faut pratiquer pendant longtemps.

Depuis l'introduction dans la pratique chirurgicale de la méthode antiseptique, le traitement des kystes hydatiques du foie est entré dans une nouvelle phase.

Volkmann et Lawson Tait pénètrent d'emblée dans la cavité abdominale, ponctionnent le kyste, et, après l'avoir évacué, en suturent les bords à la paroi abdominale.

Voici comment procède Lawson Tait : « Je fais une incision sur la partie la plus saillante de la tumeur, et je sectionne jusqu'à ce que j'aie atteint le péritoine et l'aie ouvert ; j'enfonce alors dans la partie saillante un trocart, avec lequel je vide le contenu de quelques-uns des kystes, de façon à rendre la tumeur flasque. J'ouvre ensuite la cavité au moyen d'un bistouri et j'en maintiens les bords avec des pinces. J'évacue alors autant que possible son contenu et je suture les bords de la plaie au péritoine pariétal, de façon à fermer complètement la cavité séreuse. Enfin, j'y insère un tube à drainage dont la longueur varie avec l'étendue de la cavité. » (Traduct. du Dr Adolphe Olivier.)

Ce procédé pourrait être, ce me semble, modifié avantageusement, et voici comment j'ai procédé plusieurs fois.

Après avoir découvert le kyste, je l'ai fixé en haut et en bas à la paroi abdominale à l'aide d'un point de suture. Je l'ai ensuite fixé aux lèvres de la plaie, et c'est seulement après que la paroi a été bien affrontée avec la paroi abdominale que j'ai ouvert la poche. J'ai appliqué, en somme, à l'ouverture du kyste hydatique le mode de suture employé par Nélaton pour l'entérotomie, et je pense

que cette manière d'agir met à l'abri, mieux que les autres, de la chute du liquide dans la cavité abdominale.

On peut encore traiter le kyste hydatique en deux temps. *Premier temps :* Ouvrir la cavité abdominale sans toucher au kyste, et introduire dans la plaie une boulette de gaze iodoformée. *Deuxième temps :* Après trois ou quatre jours, lorsque des adhérences se sont établies entre la surface de la tumeur et le péritoine pariétal, fendre le kyste directement. Ce procédé présente évidemment de grandes garanties

Au résumé, lorsqu'un kyste hydatique du foie est de petit volume et n'occasionne pas de troubles dans la santé générale, ne faites aucune opération, car il peut disparaître spontanément par régression des poches hydatiques.

Si l'intervention s'impose, commencez par une ponction évacuatrice, avec ou sans injection parasiticide. Si le liquide se reproduit, pratiquez une seconde ponction. Continuez de la sorte tant que le liquide reste clair.

Si le kyste suppure, ou bien si, malgré des ponctions répétées, il survient des accidents sérieux, ouvrez le kyste largement, soit à l'aide d'une flèche de Canquoin, soit par l'incision directe, en suivant, de préférence, la méthode préconisée par Nélaton pour l'entérotomie, soit par la méthode en deux temps.

Tumeurs de la vésicule biliaire.

Les tumeurs de la vésicule biliaire, qu'elles soient produites par la présence de calculs, par l'accumulation de la bile, ou par du mucus, ont donné lieu, dans ces dernières années, à un certain nombre d'opérations intéressantes, qui doivent attirer vivement l'attention des chirurgiens.

Comme pour le foie, je laisserai de côté le cancer de la vésicule biliaire, qui, d'ailleurs, est souvent secondaire, et contre lequel la chirurgie ne possède que de pauvres ressources.

Ainsi que l'avait déjà fait remarquer J.-L. Petit dans son court, mais substantiel mémoire : *Remarques sur les tumeurs formées par la bile retenue dans la vésicule du fiel, et qu'on a souvent prises pour des abcès du foie*, on rencontre dans la vésicule biliaire deux sortes de tumeurs : l'une est dure, constituée par le séjour d'un nombre plus ou moins grand de calculs ; l'autre est molle, et due à l'accumulation de la bile avec ou sans calculs.

Le diagnostic d'une tumeur de la vésicule biliaire présente à résoudre un certain nombre de problèmes :

Déterminer le siège de la tumeur ;

En reconnaître la nature ;

Apprécier l'état des canaux excréteurs.

La tumeur siège-t-elle dans la vésicule biliaire ?

Si, faisant abstraction des symptômes concomitants tirés de la présence des calculs ou de l'obstruction plus ou moins complète des voies biliaires, on ne s'en rapporte qu'aux signes physiques, il est parfois très difficile, et même impossible, de répondre à cette question. La tumeur est-elle relativement petite et bien limitée, située immédiatement au-dessous des fausses côtes droites, et répondant au bord externe du muscle grand droit du même côté ? Oui, dans ce cas, il y a de grandes présomptions pour que la vésicule biliaire en soit le siège, et, si le malade a ressenti antérieurement des attaques de colique hépatique, il y a presque certitude.

Mais, lorsque la tumeur est volumineuse et a dépassé notablement la région qu'occupe normalement la vésicule, et cela est fréquent, puisqu'elle peut contenir plusieurs litres de liquide, lorsqu'elle a gagné la région ombilicale et même la fosse iliaque droite, alors le diagnostic présente toujours une grande obscurité. La percussion permet, en général, d'affirmer que la tumeur dépend du foie, voilà tout, et encore à condition qu'il n'existe pas d'anse intestinale interposée, ce qui, paraît-il, se rencontre quelquefois, mais doit être très rare, ce me semble, en raison des rapports anatomiques normaux.

Dans ce cas, il est impossible de dire, en ne s'en rapportant qu'aux signes physiques, si la tumeur provient du foie, du rein, ou du mésentère, et la présomption même est en faveur de ces deux derniers organes.

De quelle nature est la tumeur ?

Lorsque la saillie occupe exactement le siège de la vésicule biliaire, qu'elle est dure au toucher, inégale, irrégulière et bosselée, ce qu'on pourra parfois reconnaître à travers une paroi abdominale mince, il est vraisemblable qu'il s'agit d'une accumulation de calculs. Si on perçoit à la palpation un bruit de frottement, une série de chocs comparables à ceux que donne un sac de noix, suivant la comparaison de J.-L. Petit, ce sera la certitude.

Le plus ordinairement, la tumeur est molle et fluctuante. Je la suppose de moyen volume et développée manifestement aux dépens du foie. Elle se présente alors dans deux conditions : il existe ou il n'existe pas de phénomènes inflammatoires locaux. Dans ce dernier cas, qui est le plus commun, vous avez à vous prononcer entre un kyste hydatique ou une tumeur de la vésicule; si la tumeur occupe la face convexe du foie, il n'y a pas d'hésitation possible, il s'agit évidemment d'un kyste, mais, si elle répond au siège normal de la vésicule, si le frémissement hydatique fait défaut, si la tumeur est relativement indolente et ne s'accompagne pas des signes de rétention de la bile, le diagnostic est impossible sans le secours d'une ponction exploratrice. J'en dirai autant des abcès du foie à marche lente qui se développent autour d'un calcul.

La région de la vésicule biliaire est, au contraire, le siège d'une inflammation locale assez vive ; on constate de la rougeur et de l'œdème; le malade souffre vivement; il a des frissons et de la fièvre, etc. : de quoi s'agit-il alors? Est-ce un abcès du foie, une cholécystite, un kyste hydatique enflammé, ou simplement un phlegmon profond de la paroi abdominale? Il est impossible de se prononcer d'une manière affirmative sur ces diverses questions en ne s'en rapportant qu'aux symptômes du moment, et encore n'arrivera-t-on qu'à une présomption plus ou moins grande en se basant sur la marche des accidents et sur l'état de santé antérieur du malade.

Lorsque la tumeur est très volumineuse et que l'on hésite à désigner l'organe qui lui a donné naissance, le diagnostic de la nature est *a fortiori* plus difficile encore, à moins de signes pathognomoniques, tels que frémissement hydatique ou phénomènes dus à la cholémie. Hors ces cas, le chirurgien en est réduit à des conjectures plus ou moins vraisemblables, et la laparotomie seule fixe le diagnostic.

La tumeur occupe le siège de la vésicule biliaire; le malade a été fréquemment atteint de coliques hépatiques, il a rendu des calculs par les selles, etc. : nous sommes, par conséquent, autorisés à penser qu'il s'agit d'une distension de la vésicule elle-même et qu'il existe une obstruction des voies biliaires.

Mais lequel des canaux excréteurs est obstrué? le cystique ou le cholédoque? (L'obstruction du canal hépatique, ne donnant lieu

à la production d'aucune tumeur, ne doit pas nous occuper ici.)

La réponse à cette question est, d'ordinaire, facile. Si la vésicule biliaire est distendue et que, cependant, la bile continue à s'écouler dans l'intestin, ce dont il est aisé de se rendre compte, c'est que le canal cystique seul est obstrué. Quant à la cause de l'obstruction, elle n'est reconnue d'une manière certaine que par l'ouverture de la vésicule et l'examen direct, mais il est très probable que c'est un calcul biliaire. La vésicule séparée des voies biliaires constitue alors une sorte de kyste indépendant, et c'est dans ces conditions seulement, je le dis par avance, qu'on en peut faire l'extirpation totale. La bile primitivement contenue dans la poche s'est résorbée et le liquide est constitué par le produit de sécrétion de la muqueuse, ou par du pus. Le malade peut être en proie à des douleurs plus ou moins violentes, mais la vie n'est pas immédiatement menacée, et la santé générale peut rester satisfaisante.

Les phénomènes sont tout autres lorsqu'il s'agit d'une obstruction du cholédoque. L'écoulement de la bile dans l'intestin étant complètement supprimé, le liquide s'accumule au-dessus de l'obstacle, distend la vésicule, et donne naissance à une *tumeur biliaire*; le foie lui-même augmente de volume; il survient de l'ictère; les matières fécales sont décolorées, et les urines, au contraire, très foncées. Bref, il se produit des phénomènes de cholémie décrits dans tous les traités de pathologie interne, et sur lesquels je n'ai pas à insister ici, et le malade ne tarde pas à succomber, si l'obstruction persiste.

Quant aux causes de cette obstruction, elles sont ordinairement impossibles à déterminer. Ce que l'on peut dire de plus général, c'est que les unes sont temporaires : petits calculs, spasmes, compression, etc., et les autres permanentes : gros calculs adhérents, brides, cicatrices, cancer de la tête du pancréas. Il semble que la distension extrême de la vésicule biliaire, coïncide surtout avec cette dernière lésion.

La tumeur biliaire, en raison de la rapidité de son développement et des phénomènes généraux qui l'accompagnent ou la précèdent, pourrait aussi être confondue avec un abcès du foie, et c'est contre cette erreur que J.-L. Petit chercha à prémunir ses contemporains.

Il peut, en effet, survenir une hésitation bien légitime dans l'esprit du praticien, surtout si le malade a habité les pays chauds,

ou bien si l'abcès s'est développé dans l'épaisseur du parenchyme hépatique autour d'un calcul biliaire; cependant, l'existence de coliques hépatiques antérieures, l'ictère, la décoloration des selles, etc., fournissent de fortes présomptions en faveur d'une tumeur biliaire. La marche de l'affection viendrait, sans doute, éclairer le diagnostic, l'abcès se portant le plus souvent vers les téguments, mais la gravité des symptômes ne permet pas, sans danger, de retarder l'intervention. La confusion, d'ailleurs, n'aurait pas une grande importance pratique, car c'est au même procédé opératoire qu'il convient de recourir dans les deux cas.

Le traitement chirurgical des tumeurs de la vésicule biliaire est entré, depuis quelques années, dans une phase tout à fait nouvelle.

Occupons-nous d'abord des cas dans lesquels le canal cystique est seul obstrué.

Ayant remarqué que la nature arrive parfois à se débarrasser spontanément des calculs qui encombrent la vésicule biliaire à l'aide d'un processus ulcératif de la paroi abdominale, J.-L. Petit avait devancé son époque en conseillant d'ouvrir directement la vésicule, lorsqu'on était certain que des adhérences existaient entre celle-ci et la paroi abdominale, et il s'exprimait ainsi :

« La ponction de la vésicule du fiel étant faite avec un trocart cannelé, on laisse sortir une partie de la liqueur qui y est renfermée... Sans ôter la canule, on glisse dans sa cannelure un bistouri bien tranchant et l'on coupe autant que l'on juge à propos pour ouvrir ensemble et les téguments, et la vésicule qui leur est adhérente. On introduit le doigt indicateur de la main gauche jusque dans la cavité de la vésicule ; on touche les pierres ; on introduit à la faveur du doigt une tenette appropriée à cette opération ; on saisit les pierres, on les tire, et on fait une nouvelle perquisition avec le doigt ou avec une sonde. »

Il est difficile de formuler un manuel opératoire plus précis.

Cependant, malgré quelques tentatives isolées faites depuis J.-L. Petit, l'ouverture de la vésicule biliaire était oubliée ou repoussée par l'immense majorité des chirurgiens, et c'est grâce à l'emploi des méthodes antiseptiques qu'elle est entrée de nouveau, et définitivement, dans la pratique.

Je mets à part les cas dans lesquels un calcul biliaire a déterminé la production d'un phlegmon de la paroi abdominale et où la vésicule est ouverte comme un abcès ordinaire.

Lorsqu'un malade est atteint de coliques hépatiques violentes, répétées, ayant résisté à tous les moyens ordinaires de traitement, la chirurgie peut intervenir, même lorsqu'il n'existe pas de tumeur appréciable dans la région de la vésicule, et, à plus forte raison, lorsque cette tumeur existe.

Trois opérations peuvent être pratiquées ; la *cholécystotomie*, c'est-à-dire l'ouverture de la vésicule biliaire avec élimination de son contenu (Lawson Tait), la *cholécystectomie*, c'est-à-dire l'extirpation totale de la vésicule (Langenbuch), et la *cholécystentérostomie* (Winiwarter), c'est-à-dire l'anastomose de la vésicule biliaire avec une anse de l'intestin grêle.

Voici le procédé conseillé par Lawson Tait dans la cholécystotomie, pratiquée déjà un grand nombre de fois.

Il divise couche par couche toute l'épaisseur de la paroi abdominale, et, le péritoine ouvert, il va, à l'aide du doigt, à la recherche de la vésicule biliaire. Celle-ci est ponctionnée avec un trocart, si elle est trop distendue, et attirée le plus possible à l'extérieur. Elle est ensuite ouverte et débarrassée des calculs qu'elle renferme. Si les calculs sont multiples, mobiles, et de petit volume, l'ablation en est facile, mais, lorsqu'il n'existe qu'un ou deux calculs volumineux, adhérents à la muqueuse, enchatonnés, engagés dans le col de la vésicule, l'ablation présente de sérieuses difficultés et exige de grandes précautions pour ne pas arracher en même temps la paroi de la vésicule. Lawson Tait a dû pratiquer, dans certains cas, le morcellement du calcul, afin de l'enlever par fragments. La vésicule étant bien dégagée, les bords de la plaie sont suturés à la paroi abdominale et un drain est introduit dans la poche.

Cette pratique me paraît offrir plus de sécurité que la cholécystotomie dite *idéale*, c'est-à-dire la suture de la plaie de la vésicule, et la fermeture du ventre, et je suis d'avis d'y avoir toujours recours quand elle est possible.

La cholécystectomie exige une division plus grande de la paroi, et je pense qu'il sera le plus souvent préférable d'inciser sur la ligne médiane. Le péritoine étant largement ouvert, on dissèque la vésicule en faisant en sorte de ne pas intéresser le parenchyme hépatique, ce qui est, en général, facile. Le canal cystique est ensuite soigneusement isolé, lié, et sectionné.

La cholécystotomie convient lorsqu'il s'agit seulement d'enlever des calculs biliaires remplissant la vésicule. Si le canal cystique est manifestement oblitéré ; s'il est impossible d'enlever

un calcul enchatonné au niveau du col de la vésicule sans s'exposer à des déchirures périlleuses, il faut recourir à la cholécystectomie. D'après Langenbuch, l'ablation de la vésicule préserverait pour toujours le malade du retour des accidents de la cholélithiase, ce qui constituerait un de ses principaux avantages, mais cela est loin d'être certain, puisque des calculs peuvent se former dans le foie et descendre directement dans le cholédoque.

Quelle conduite doit-on tenir dans le cas d'obstruction du canal cholédoque ?

Les moyens médicaux ont échoué : l'obstruction prend un caractère permanent ; il existe une tumeur biliaire ; outre les douleurs poignantes qu'éprouve le malade, sa vie est menacée à bref délai, qu'il succombe aux accidents de la cholémie ou par suite de la rupture de la vésicule. On est donc autorisé à proposer une intervention chirurgicale rapide. Mais ici nous n'avons aucun doute sur le genre d'opération le mieux approprié à la circonstance : il faut évidemment ouvrir la vésicule, évacuer la bile, et suturer à la paroi abdominale ; la cholécystectomie n'aurait aucun sens dans ce cas, mais il est évident aussi que, si la circulation au moins partielle de la bile ne se rétablit pas dans le cholédoque, une fistule biliaire s'établira définitivement.

Indépendamment des ennuis sérieux qu'occasionne une fistule biliaire, les fonctions digestives se ressentent grandement de l'absence de la bile dans l'intestin : aussi, a-t-on cherché à désobstruer le canal cholédoque en le cathétérisant, en faisant glisser le calcul dans le duodénum, en broyant même à travers les parois du canal un calcul contenu dans son intérieur, en fendant le canal (cholédocotomie) pour extraire le calcul, toutes opérations actuellement à l'étude ; mais on conçoit que si l'obstruction du cholédoque est liée à l'existence d'une lésion organique (ce qui est relativement fréquent) siégeant au niveau ou bien au voisinage de l'ampoule de Vater, aucune manœuvre ne saurait amener de résultat. C'est alors que Winiwarter conçut l'idée de la *cholécystentérostomie* et la pratiqua avec succès. Ainsi que je l'ai dit plus haut, cette ingénieuse opération consiste à anastomoser la vésicule avec une anse de l'intestin grêle, avec le duodénum si cela est possible.

Cette opération a été tentée plusieurs fois, avec des résultats divers, et je l'ai pratiquée à l'Hôtel-Dieu, en 1890. Voici, en

résumé, comment je procédai, avec le concours de M. Chaput. (Voir *Bull. de la Société de chirurgie*, 1890.)

Dans un premier temps, la vésicule fut largement ouverte et fixée à la paroi abdominale. Le même jour, j'attachai à la paroi inférieure de la vésicule une anse d'intestin grêle, la première qui se présenta, sans l'ouvrir.

J'attendis pendant quelques jours afin de me renseigner sur l'état du canal cystique ; je n'étais pas certain qu'il fût perméable. Or, la condition essentielle pour une cholécystentérostomie est évidemment la perméabilité complète du cystique. Il ne tarda pas à s'écouler de la bile par la plaie, et nous fûmes complètement fixés à cet égard.

Le deuxième temps de l'opération consista à établir la communication entre la vésicule et l'anse intestinale que j'y avais préalablement adossée. Un certain nombre de procédés ont été conseillés dans ce but. J'employai le suivant : Je pratiquai à l'intestin une petite incision, ou plutôt une ponction suffisante pour passer la branche d'une pince, j'introduisis l'autre branche de la pince dans la vésicule et serrai fortement entre les deux branches réunies la paroi commune aux deux organes, manœuvre identique à celle de Dupuytren pour couper l'éperon dans l'anus contre nature. Après quelques jours, la pince tomba d'elle-même et la communication était établie. Nous en eûmes la preuve, car les matières fécales, qui jusqu'alors ressemblaient à du plâtre, redevinrent colorées en jaune.

Le troisième temps consista à refermer la vésicule et l'anus contre nature.

Je dois dire que, pour des raisons multiples, le résultat final ne fut pas favorable. Le malade était, d'ailleurs, atteint d'un cancer primitif du pancréas avec propagation au foie.

Je rapporte seulement pour mémoire cette opération, car aujourd'hui on établit la communication par des procédés identiques à ceux de l'entéro-anastomose (bouton de Murphy, suture directe, opération de Souligoux).

Dans les cas de *fistule persistante de la vésicule biliaire*, s'il s'écoulait par la fistule, non de la bile proprement dite, mais un liquide muco-purulent, c'est qu'il y aurait obstruction du canal cystique. Si la fistule résistait aux moyens ordinaires de traitement par les injections, l'indication formelle serait la cholécystectomie.

La fistule biliaire avec obstruction du cholédoque ne serait justiciable que de la cholécystentérostomie, et il serait utile, en attendant que la communication avec l'intestin soit rétablie, de faire ingérer au malade des capsules contenant de la bile de porc.

B. — Tumeurs de l'épigastre (estomac et pylore).

Depuis quelques d'années, les tumeurs de l'estomac et du pylore sont entrées en partie dans le domaine chirurgical, en raison des opérations auxquelles elles ont donné lieu : je ne m'occuperai donc de ces tumeurs qu'au point de vue exclusivement opératoire.

L'estomac peut être le siège de tumeurs diverses : c'est ainsi qu'on y a trouvé des fibromes, des lipomes sous-muqueux, des kystes, etc., mais le plus souvent à l'autopsie, sans que rien ait révélé leur existence pendant la vie du sujet. La plus fréquente de toutes celles dont nous ayons à nous occuper ici est le cancer, surtout lorsqu'il se traduit à nos sens sous la forme d'une tumeur appréciable à travers la paroi abdominale. En effet, lorsque le sujet est atteint des signes habituels du cancer de l'estomac : troubles digestifs, douleurs épigastriques, hématémèse, mélæna, etc., et qu'il n'existe pas de tumeur appréciable, l'affection reste exclusivement médicale, d'autant plus qu'il n'est pas certain qu'il s'agisse d'un cancer et non d'un ulcère simple de l'estomac, par exemple. De plus, une tumeur, même assez volumineuse, peut occuper la paroi postérieure de l'estomac, sans qu'il soit possible de la sentir à travers les parois abdominales.

Je suppose qu'une tumeur occupe la région épigastrique ; il s'agit d'en reconnaître le point de départ et ensuite la nature. Provient-elle de l'estomac ? Le siège est, sans doute, une présomption, mais ce pourrait très bien aussi être une tumeur du lobe gauche du foie, de la partie terminale de ce lobe en contact immédiat avec l'estomac. J. Cruveilhier raconte qu'il prit lui-même une rate déplacée pour un cancer de l'estomac. Par contre, l'estomac peut avoir subi un déplacement considérable, il peut occuper l'ombilic ; dans une observation de Chantreuil, le pylore répondait à l'épine iliaque. Je l'ai trouvé, en 1893, dans la fosse iliaque gauche, et l'idée ne m'était même pas venue avant l'opération que l'estomac pût être en cause. Le siège de la tumeur ne présente donc qu'une importance secondaire.

Le cancer de l'estomac constitue, en général, une tumeur dure, irrégulière, mamelonnée, bien circonscrite et mobile, mais une tumeur du côlon transverse donnerait lieu aux mêmes signes. De plus, quelques-uns de ces caractères disparaissent ordinairement avec le temps : c'est ainsi que la tumeur s'étend, gagne les organes voisins, contracte des adhérences, avec le foie en particulier, et perd sa mobilité, d'où résulte une grande obscurité dans le diagnostic.

La percussion légère fait constater une matité superficielle, et, si l'on percute un peu plus fort, on trouve de la sonorité. Mais, supposez un noyau cancéreux développé dans l'épiploon, par exemple, vous constaterez le même phénomène.

Il résulte de ce qui précède que les signes physiques seuls sont impuissants à faire reconnaître une tumeur de l'estomac : toutefois, avec l'appoint des signes physiologiques, le diagnostic devient à peu près certain.

En effet, le malade présente, depuis quelque temps, des phénomènes qui vous font redouter un cancer de l'estomac, mais vous pouvez croire encore à de la gastralgie, à un ulcère simple, etc. Lorsqu'apparaît une tumeur dure, mamelonnée, douloureuse, en général mobile, et dont le volume s'accroît peu à peu, vous conclurez légitimement à un cancer de l'estomac, même quand la tumeur n'occuperait pas exactement la région épigastrique, car l'organe peut avoir subi un déplacement.

La tumeur peut être agitée de battements, présenter même un bruit de souffle lorsqu'elle repose sur le trépied cœliaque ou sur l'aorte, et faire alors songer à un anévrysme de ces vaisseaux ; c'est encore à l'aide des signes physiologiques propres au cancer de l'estomac que l'on établira le diagnostic.

Peut-on reconnaître la portion de l'estomac qui est atteinte ? Si la tumeur et la douleur siègent un peu à droite de la ligne médiane, là où se trouve normalement le pylore, il est probable que la lésion portera en ce point. Dans ce cas, les vomissements seront plus fréquents, les aliments auront une peine extrême à pénétrer dans l'intestin grêle, et l'estomac sera dilaté. Un cancer développé dans l'épaisseur des parois de l'estomac détermine plutôt une diminution dans la capacité de l'organe.

Que le rétrécissement du pylore soit de nature fibreuse ou de nature cancéreuse, ce qu'il est à peu près impossible de reconnaître à l'avance, il faut tenir grand compte de la dilatation de

l'estomac pour en établir le diagnostic, car elle succède, presque toujours, à ce rétrécissement. Cette dilatation détermine une forme particulière du ventre, à travers les parois duquel se dessinent parfois les contours de l'estomac. Ce viscère peut être si distendu qu'il descend jusqu'au pubis sous forme de besace, suivant l'expression de Duplay père. La succussion détermine alors un clapotement, un bruit de glouglou.

Si j'insiste sur ces divers caractères, c'est que le chirurgien doit se rendre un compte aussi exact que possible de la situation du néoplasme, dans le cas où il se déciderait à intervenir, car l'opération n'est justifiable que dans certaines conditions. Ce n'est pas, en effet, l'une des moindres audaces de la chirurgie moderne que d'avoir osé porter le bistouri sur l'estomac pour en pratiquer la résection partielle.

Dans quelles conditions cette opération est-elle matériellement possible?

La condition nécessaire pour pratiquer la gastrectomie est que le cancer occupe le pylore et soit limité à cette région. Or, le fait est probable, si la tumeur reconnue comme siégeant au pylore, en raison des caractères indiqués plus haut, est circonscrite, isolable, mobile sous les doigts, si elle change de place spontanément par l'ampliation de l'estomac. Dans le cas contraire, il est probable que la tumeur envoie des prolongements dans les parties voisines : le foie, l'épiploon gastro-hépatique, le grand épiploon, et l'opération serait impraticable, car, ici comme dans tous les autres organes, l'ablation d'un cancer n'a de raison d'être que si elle est complète.

D'autres conditions sont tirées de l'état général du sujet, qui doit encore offrir une résistance suffisante à l'action du traumatisme.

En définitive, lorsqu'un malade est atteint d'une tumeur du pylore, même manifestement cancéreuse, et à plus forte raison de nature douteuse; lorsque cette tumeur paraît bien limitée, lorsqu'elle occasionne des douleurs insupportables, le rejet de tous les aliments, et que le malade réclame une intervention, l'opération est indiquée.

Je suis surpris, je l'avoue, du grand nombre de gastrectomies pratiquées actuellement à l'étranger, quand nous avons si rarement occasion d'y recourir en France. Pour mon compte, depuis que mon attention est éveillée sur ce sujet, je n'ai pas encore rencontré un seul cas dans lequel cette opération fût indiquée.

Billroth (Communication au congrès de Berlin de 1890) à lui seul (et tous les chirurgiens allemands en pratiquent également) a fait, depuis 1879, 41 pylorectomies. Il accuse 19 guérisons et 22 décès.

Voici la technique de cette opération :

Le ventre étant ouvert au niveau de la tumeur, celle-ci est attirée à l'extérieur et réséquée de telle sorte que les aliments contenus dans l'estomac ne puissent tomber dans la cavité péritonéale. L'inosculation du bout duodénal et du bout stomacal constitue le temps difficile, en raison du défaut de proportion de ces bouts, le premier étant beaucoup plus large et plus épais que le second : aussi faut-il, si cela paraît nécessaire, commencer par plisser le bout stomacal et par réunir les plis les uns aux autres, en ne pénétrant pas avec l'aiguille jusqu'à travers la muqueuse. On fixe ensuite les deux bouts ensemble à l'aide de plusieurs plans de sutures avec des fils de soie très rapprochés l'un de l'autre, et on réduit le tout dans la cavité abdominale. Pendant quarante-huit heures, aucune substance ne sera introduite dans l'estomac, et on soutiendra le malade à l'aide de lavements nutritifs.

Dans les cas où la tumeur ne peut être enlevée à cause de son étendue, ou pour toute autre raison, on doit pratiquer la *gastro-entérostomie*, c'est-à-dire anastomoser l'estomac avec une portion de l'intestin grêle située au-dessous de l'obstacle, en se rapprochant le plus possible du duodénum (1).

Lorsqu'un sujet présente les signes d'une obstruction du pylore : rejet intégral des aliments liquides et solides, dilatation quelquefois énorme de l'estomac, inanition rapidement croissante, et que, cependant, on ne perçoit pas de tumeur, faut-il néanmoins opérer ? Oui, on est autorisé à proposer l'opération. Pour trouver la région pylorique, on se guidera sur l'estomac dilaté. Si, en place d'une tumeur inégale, irrégulière, telle qu'en présente le cancer, on trouvait au pylore un simple anneau induré, au lieu de le réséquer d'emblée, il serait préférable de le fendre, et, si on le trouvait constitué par du tissu fibreux, on le dilaterait, en retranchant, au besoin, une partie de l'épaisseur de l'anneau.

(1) Pour le procédé opératoire, voir CHAPUT, *Technique et indications des opérations sur l'intestin, l'estomac et les voies biliaires.*

C. — Tumeurs de l'hypocondre gauche (rate).

Lorsqu'une tumeur occupe l'hypocondre gauche, il doit venir immédiatement à l'esprit que la rate en pourrait bien être le point de départ. D'autres organes, cependant, lui donnent parfois naissance, ainsi, par exemple : le lobe gauche du foie, le grand cul-de-sac de l'estomac, mais principalement le rein gauche. C'est, en effet, entre la rate et le rein qu'hésite, en général, le praticien lorsque la tumeur est limitée à l'hypocondre gauche : c'est là, en effet, une distinction clinique importante à établir dans l'étude des tumeurs de la rate, car il se peut que la tumeur franchisse les limites de la région, gagne l'ombilic, la fosse iliaque, et même plonge dans le bassin. Le diagnostic est encore plus compliqué dans ces conditions, puisque des organes éloignés de l'hypocondre, tels que l'utérus et les ovaires, peuvent être mis en cause. Nous y reviendrons en étudiant en particulier chacune des tumeurs de la rate.

Pour le moment, supposons que la tumeur occupe l'hypocondre et plus ou moins le flanc gauches, ce qui, d'ailleurs, se rencontre le plus souvent dans la pratique, et voyons les signes qui nous permettront de dire qu'elle a son point de départ dans la rate.

Je ne fais que mentionner le grand cul-de-sac de l'estomac, dont une tumeur se fusionnerait tellement avec la rate qu'il serait impossible de le distinguer en ne s'en rapportant qu'aux signes physiques. L'existence des symptômes propres au cancer de l'estomac pourrait seulement fournir de fortes présomptions en faveur de ce dernier organe, mais ce fait est absolument exceptionnel.

Une tumeur du lobe gauche du foie en imposerait, à la rigueur, pour une tumeur de la rate, et la difficulté serait très grande si les deux organes arrivaient au contact. Mais il n'en est pas habituellement ainsi, et entre eux reste la portion de l'estomac qui les sépare à l'état normal. On constatera donc, dans ce cas, de la matité au niveau de la tumeur, matité qui se continuera à droite avec celle du foie : on constatera également de la matité au niveau de la rate, et, entre ces deux parties mates, on trouvera une zone sonore due à la présence de l'estomac.

S'agit-il de la rate, s'agit-il du rein gauche ? telle est la question que se pose d'habitude le praticien en présence d'une tumeur occupant l'hypocondre gauche.

Le siège fournit déjà une présomption : si la masse de la tu-

meur paraît plutôt saillante dans le flanc, on pourra songer au rein, mais la présomption est légère.

La rate est attachée au diaphragme par le ligament phrénosplénique, aussi participe-t-elle, jusqu'à un certain point, aux mouvements de ce muscle, tandis que le rein en est tout à fait indépendant. Une tumeur de la rate pourra donc présenter un déplacement correspondant aux mouvements respiratoires, ce qui constitue un signe important en faveur du siège splénique : mais il se peut aussi que la tumeur ait contracté des adhérences qui lui fassent perdre sa mobilité.

Les caractères tirés de la *forme* de la tumeur sont plus importants : la rate, bien qu'augmentée considérablement de volume, conserve, en général, sa forme normale d'un ellipsoïde allongé dans le sens vertical. Son bord antérieur, en quelque sorte tranchant, son extrémité inférieure anguleuse, sont aisément perçus par le palper et se détachent nettement des autres organes abdominaux. La tumeur du rein est, au contraire, plus ou moins sphérique. La forme de la tumeur peut donc constituer un signe pathognomonique. Mais il est des cas où la tumeur de la rate est arrondie comme celle du rein et ne rappelle en rien la conformation normale de l'organe.

Lorsque la forme de la tumeur ne fournit aucun renseignement, c'est à la percussion qu'il faut demander la clef du diagnostic. Je rappelle que la rate est normalement en contact immédiat avec la paroi abdominale, et que son développement exagéré ne saurait qu'augmenter ce contact : donc il n'y a pas d'anse intestinale interposée entre la paroi de l'abdomen et la tumeur : cette dernière est, en conséquence, mate dans toute son étendue. Le rein, au contraire, qui se trouve situé en arrière du péritoine, ne peut se développer sans repousser au-devant de lui, non seulement le feuillet péritonéal qui le recouvre, mais aussi le paquet intestinal. L'intestin grêle, il est vrai, est très mobile et peut s'écarter, mais il n'en est pas de même du côlon descendant, qui est immédiatement en contact avec le rein et fixé, en quelque sorte, à sa face antéro-externe. Aussi trouve-t-on, je dirais volontiers toujours, dans les tumeurs du rein, et du rein gauche en particulier, une anse d'intestin qui le coupe en écharpe et n'est autre que le côlon descendant. Ce caractère est si important que, lorsqu'il est nettement constaté, on peut affirmer, presque à coup sûr, qu'il ne s'agit pas de la rate, mais du rein.

Cependant, je crois, bien que le fait doive être tout à fait exceptionnel, qu'une tumeur de la rate peut être recouverte par des portions du tube digestif. J'examinai, il y a quelques années, un homme atteint d'une tumeur de l'hypocondre gauche, et le palper m'ayant tout de suite révélé l'existence d'un rebord antérieur nettement accusé, je me prononçai aussitôt pour une tumeur de la rate, mais je fus surpris de trouver une sonorité très marquée en avant de la tumeur. Cela est-il possible? Oui, à condition que la tumeur ait pris naissance sur la portion de la face interne de la rate située en arrière du hile : elle repousse alors au-devant d'elle le grand cul-de-sac de l'estomac et l'angle du côlon (ce dernier rattaché à la rate par le ligament spléno-côlique), d'où l'existence d'une sonorité étendue. Mais je ferai observer que, même dans ce cas évidemment difficile, le caractère de la sonorité fournit encore des éléments de diagnostic.

Dans une tumeur de la rate, il est possible, très exceptionnellement, je le répète, de trouver une zone sonore entre la tumeur et la paroi abdominale, mais cette zone est diffuse et ne ressemble pas à celle que donne l'anse d'intestin, souvent appréciable à l'œil et au toucher, qui coupe obliquement la face antérieure de la tumeur rénale ; dans le premier cas, la sonorité varie en étendue, en intensité, selon que l'estomac et le côlon sont plus ou moins distendus par les gaz ; dans le second, la corde intestinale se distend également plus ou moins, suivant les circonstances, mais elle occupe toujours le même point. Nous reviendrons, d'ailleurs, sur ce signe en étudiant les tumeurs du rein.

Il résulte de ce qui précède qu'en se basant sur les seuls signes objectifs, il est le plus souvent possible de reconnaître si une tumeur limitée à l'hypocondre et au flanc gauches appartient à la rate. Si la tumeur est mobile, c'est déjà une présomption ; — si elle est arrondie et présente une matité absolue sur toute la surface, c'est presque une certitude ; — si elle a conservé la forme normale de la rate, c'est une certitude. Lorsqu'on trouve une zone de sonorité intermédiaire à la tumeur et à la paroi, le doute est possible. Mais si, dans ce cas, on constate un rebord saillant en avant, toutes les chances sont, malgré la sonorité, en faveur de la rate. S'il n'y a pas de rebord, mais que la sonorité soit diffuse et inconstante, il est encore probable qu'il s'agit de la rate.

Les signes physiologiques tirés de la fonction rénale, l'état général du malade (leucémie), ses antécédents (paludisme), pour-

ront être invoqués en faveur de tel ou tel diagnostic, mais nous reviendrons sur ce point à propos de chaque cas particulier.

Les tumeurs de la rate les plus fréquentes, et qui doivent, par conséquent, surtout nous occuper, sont l'*hypertrophie* et les *kystes*. Je dirai cependant quelques mots du déplacement et des abcès de la rate.

Les autres tumeurs que l'on rencontre dans cet organe (cancer, dégénérescence amyloïde, lymphadénome) seront signalées, à propos de leur diagnostic, avec l'hypertrophie.

Rate mobile. — La rate n'est, en réalité, solidement fixée qu'à la grosse tubérosité de l'estomac par l'épiploon gastro-splénique. Cet épiploon lui sert comme de pédicule sur lequel elle peut pivoter, et même se renverser complètement de haut en bas. En raison des mouvements incessants d'ampliation et de déplétion que subit l'estomac, la rate est elle-même très mobile, et susceptible, par conséquent, de se déplacer; il suffit pour cela de l'allongement de l'épiploon gastro-splénique : aussi, lorsque la rate est augmentée de volume, est-il fréquent, en raison de son poids, de la voir abandonner l'hypocondre gauche et descendre plus ou moins bas dans la cavité abdominale. Mais, ce qu'il est plus intéressant de savoir, c'est que la rate est susceptible de changer de position, de devenir flottante dans la cavité abdominale, sans que son volume ait augmenté. Dans ces circonstances, elle peut occuper tous les points de l'abdomen. Ce qui la caractérise principalement et la différencie du rein flottant (que l'on observe, d'ailleurs, beaucoup plus fréquemment), ce sont sa forme oblongue et les échancrures de son bord antérieur, tandis que le rein constitue une tumeur plus arrondie. La rate ainsi déplacée fuit sous la pression de la main et peut réintégrer son siège normal, mais pour l'abandonner aussitôt qu'elle est livrée à elle-même.

On conçoit qu'une rate mobile puisse exercer des tiraillements sur l'estomac, provoquer des douleurs et des troubles digestifs.

Le seul traitement consiste à la contenir à l'aide d'une ceinture. Je ne sache pas qu'on ait jamais eu besoin, comme pour le rein, d'intervenir chirurgicalement.

Abcès de la rate. — De même que le foie, la rate peut être le siège d'abcès métastatiques, dont il ne saurait être question ici,

et dont aucune tumeur ne révèle, d'ailleurs, la présence. Ce sont les traumatismes, le surmenage, qui leur donnent surtout naissance, mais le cas est si rare que, pour mon compte, je n'en ai jamais rencontré d'exemple : aussi ne ferai-je guère que les signaler.

L'abcès se traduit par l'ensemble des signes généraux propres à toutes les suppurations profondes, par des accès de fièvre qui peuvent revêtir un caractère intermittent. Les signes locaux sont fort difficiles à percevoir en raison de la profondeur qu'occupe l'organe ; il existe de la douleur à la pression sur la région splénique, et celle-ci peut présenter une certaine tuméfaction au niveau de laquelle on finit par trouver un point fluctuant. L'abcès de la rate peut gagner la peau et s'ouvrir spontanément à l'extérieur, mais il est possible aussi qu'il s'ouvre dans le péritoine et occasionne une péritonite mortelle, ou bien encore dans l'estomac et le côlon.

Le phlegmon périnéphrétique se distingue de l'abcès de la rate par son siège, qui est plus bas, et par le point où se fait sentir la collection purulente, c'est-à-dire le bord externe de la masse sacro-lombaire. Mais je ne vois pas comment on distinguerait un abcès de la rate d'une périsplénite suppurée ou d'un abcès enkysté du péritoine au niveau de la rate. On pourrait aussi songer à un épanchement pleurétique de la base du poumon gauche, qui se traduirait par une ligne de matité située au-dessus de la rate ; mais il serait possible, dans ce cas, que la collection purulente développée dans la rate ou autour d'elle ait refoulé en haut le diaphragme et la base du poumon. Les éléments de diagnostic font donc à peu près défaut dans ces cas difficiles et, heureusement, fort rares.

L'abcès de la rate abandonné à lui-même est à peu près fatalement mortel, aussi convient-il d'intervenir aussitôt que l'indication se présente.

Si l'on pratique une ponction exploratrice, et que la canule ramène du pus jaune, rougeâtre, couleur lie de vin, contenant des débris de bouillie splénique, on sera définitivement fixé sur la situation du foyer. Si les téguments sont rouges et œdématiés, nul doute qu'il y a des adhérences péritonéales, et on pratiquera, dès lors, une large incision au bistouri. Dans le cas contraire, il serait préférable, comme pour les abcès du foie, de vider le foyer avec une grosse canule laissée en place pendant vingt-quatre heures et remplacée ensuite par une sonde en gomme.

Hypertrophie de la rate. — La rate est l'un des organes qui présentent les plus grandes oscillations dans son volume, sous des influences diverses, et, en particulier, sous celle du paludisme. Mais l'hypertrophie n'entre réellement dans le domaine chirurgical que lorsque la rate constitue une tumeur permanente et d'un volume tel, qu'elle est accessible à l'œil et au toucher. L'affection présente alors pour nous un haut intérêt, puisque la question de l'extirpation peut et doit être posée.

Le diagnostic de l'hypertrophie de la rate est, en général, chose facile, et il saute même aux yeux, pour peu qu'on ait déjà observé des cas du même genre. Ce n'est que si la lésion portait sur une rate déplacée et mobile que l'hésitation serait possible, mais, je le répète, ce cas est si exceptionnel qu'on en peut négliger l'éventualité.

La rate hypertrophiée se présente sous l'aspect d'une tumeur ferme au toucher, plutôt dure, lisse, régulière, complètement mate, c'est-à-dire accolée à la paroi abdominale à travers laquelle se dessinent généralement ses contours, en raison de la maigreur habituelle des sujets. C'est dire qu'on la sent aisément, et que l'on peut apprécier les moindres détails de sa surface, ainsi, par exemple, les dépressions ou encoches de son bord antérieur.

La tumeur occupe toujours l'hypocondre gauche, descend dans le flanc, et, suivant son volume, peut arriver à remplir presque toute la cavité abdominale. On a observé, en effet, des rates hypertrophiées atteignant le poids de 15 kilos.

Le signe, en quelque sorte pathognomonique, de cette tumeur est le relief tranchant que fait le bord antérieur de l'organe. On peut quelquefois le voir, ou en tout cas le sentir, et il est même souvent possible de glisser les doigts sous ce bord en l'isolant complètement. On perçoit aussi très nettement l'extrémité inférieure de la masse, qui présente ordinairement une forme conique.

Presque toujours la tumeur est mobile, et on peut la soulever, la déplacer entre les deux mains.

Cette partie du diagnostic, à savoir que la tumeur est constituée par la rate hypertrophiée, est donc facile, puisque la forme normale de la rate est sensiblement conservée. Ce ne serait que dans le cas où elle descendrait dans le petit bassin chez la femme que l'on pourrait, à la rigueur, songer à un fibrome utérin, et il faudrait alors rechercher par le toucher vaginal l'indépendance

de la matrice. Un cas plus embarrassant serait l'existence chez la même femme d'un corps fibreux et d'une hypertrophie de la rate, coïncidence possible, mais bien exceptionnelle.

Mais, s'il est le plus souvent aisé de reconnaître une hypertrophie de la rate, il l'est beaucoup moins de la rattacher à sa véritable cause, et, cependant, cette connaissance est capitale au point de vue du traitement, puisque les indications opératoires en découlent.

S'agit-il d'une hypertrophie simple, que l'on pourrait appeler idiopathique, hypertrophie primitive de l'organe sans altération appréciable des autres viscères?

S'agit-il, au contraire, d'une hypertrophie secondaire liée à un état particulier du sang qui constitue la leucocythémie?

L'hypertrophie serait-elle due à la présence dans la rate de noyaux cancéreux?

La rate serait-elle atteinte de dégénérescence amyloïde?

Serait-ce une rate lymphadénique?

Telles sont les diverses questions que doit résoudre le praticien quand il constate dans l'abdomen l'existence d'une tumeur solide constituée par la rate.

Ce diagnostic ne saurait être posé que par élimination successive. Voyons d'abord le cancer.

Le cancer de la rate est rarement primitif; il résulte de l'extension d'un cancer viscéral du voisinage ou de la généralisation d'un cancer d'une autre partie du corps. Au lieu d'être lisse et régulière, la tumeur présente des bosselures. On observe souvent de l'ascite, phénomène rare dans l'hypertrophie simple, de l'œdème des membres inférieurs, et le malade présente le facies cachectique spécial aux cancéreux.

La dégénérescence amyloïde de la rate coïncide, en général, avec une dégénérescence semblable du foie et des reins, et reconnaît comme cause une débilitation profonde du sujet, une suppuration osseuse prolongée, par exemple, un état cachectique. L'hypertrophie de la rate succède à ces divers états. L'organe hypertrophié a conservé sa forme normale: sa surface est lisse et régulière, mais, au lieu d'être ferme et résistante, la consistance est molle et pâteuse. Toutefois, c'est sur la marche des accidents, sur l'état des autres viscères (surtout foie et reins), qu'il conviendra de s'appuyer pour diagnostiquer la dégénérescence amyloïde.

Lorsque la rate contient des lymphadénomes, sa forme rap-

pelle encore celle que j'ai décrite précédemment, mais on trouve d'autres tumeurs analogues dans divers points du corps et, en particulier, dans les ganglions lymphatiques.

Il est donc possible d'éliminer assez facilement le cancer, l'état amyloïde de la rate et la lymphadénie.

L'hypertrophie de la rate est-elle liée à la leucocythémie? Il est souvent impossible de le savoir en ne s'en rapportant qu'aux caractères extérieurs. C'est ainsi que j'avais, en 1886, dans mon service de l'Hôtel-Dieu, une jeune fille atteinte d'une hypertrophie considérable de la rate, et qui désirait ardemment être opérée. Aucun autre organe ne paraissait atteint et la santé de la malade était relativement bonne, mais l'examen histologique du sang démontra l'existence d'une proportion énorme de globules blancs par rapport aux globules rouges (leucocytose).

Ainsi donc, vous êtes en présence d'une tumeur abdominale manifestement constituée par une augmentation de volume de la rate; le malade n'est pas un paludique; vous ne constatez pas les bosselures du cancer et, d'ailleurs, le malade ne présente nulle part aucune trace de cette affection; ce n'est pas une dégénérescence amyloïde, parce que la tumeur est très résistante et que le foie et les reins sont sains; ce n'est pas de la lymphadénie, parce que l'affection est exclusivement limitée à la rate; ce n'est pas une leucocythémie splénique, parce que la proportion des globules rouges et blancs du sang n'a pas varié: vous en concluez qu'il s'agit d'une hypertrophie essentielle, idiopathique.

Cette hypertrophie s'est, sans doute, développée sous l'influence de splénites à répétition dont nous ne pouvons découvrir la cause, pas plus que celle de tant d'autres lésions spontanées.

Si le traitement médical: électrisation, quinine, arsenic, préparations ferrugineuses, hydrothérapie, exerce une influence favorable sur l'hypertrophie purement congestive de la rate, il reste absolument nul lorsque cet organe a subi une modification dans sa texture. Aussi, les chirurgiens, encouragés par les heureux résultats que donne l'extirpation de la rate chez les animaux, et aussi chez l'homme à la suite des traumatismes, lorsqu'une rate herniée n'a pu être réduite, ont-ils songé à appliquer la *splénectomie* à l'hypertrophie. Cette opération était d'autant plus rationnelle, que les malades éprouvaient une gêne et des douleurs les rendant impropres à tout travail et succombaient fatalement à brève échéance: aussi, réclamaient-ils sou-

vent eux-mêmes, avec insistance, l'intervention. On a donc pratiqué, depuis une vingtaine d'années, un assez grand nombre de splénectomies, indistinctement, sans se préoccuper d'abord de la nature de l'hypertrophie. Or, on n'a pas tardé à remarquer que tous ou presque tous les sujets atteints de leucémie avaient succombé rapidement, en général à la suite d'hémorragies.

Il serait évidemment absurde d'enlever une rate atteinte de cancer secondaire, ou bien de dégénérescence amyloïde et de lymphadénomes, puisque d'autres organes de premier ordre sont en même temps affectés, mais il faut repousser également l'opération, à mon avis du moins, toutes les fois que le malade est leucémique, et ce point est d'autant plus important à signaler que les sujets peuvent présenter les apparences d'une santé générale satisfaisante. On ne pratiquera donc jamais une splénectomie avant d'avoir soigneusement examiné l'état du sang.

Les indications de la splénectomie se trouvent ainsi réduites à cette proposition : l'ablation de la rate ne sera justifiable que dans l'hypertrophie simple, lorsque les autres viscères seront sains et que le sang ne contiendra pas une trop forte proportion de globules blancs.

Je suppose qu'un sujet a été atteint jadis de fièvres paludéennes, et que, sous cette influence, la rate, ayant peu à peu augmenté de volume, s'est modifiée dans sa texture, de telle sorte que l'hypertrophie est acquise ; mais, depuis longtemps, il n'y a plus eu d'accès de fièvre ; tous les viscères sont sains et l'affection paraît maintenant être locale : peut-on intervenir dans ce cas? Je ne fais que poser la question, faute d'éléments suffisants pour la résoudre, mais je serais disposé à répondre par l'affirmative.

Vous avez reconnu une hypertrophie de cause essentielle et la splénectomie est possible ; il se présente cependant encore, à mon avis, une contre-indication tirée du volume de la tumeur. L'opération offre, sans doute, plus de difficultés lorsque la rate pèse 7 à 8 kilogrammes, par exemple, mais ce n'est pas la vraie raison ; la contre-indication résulte de la quantité de sang que l'on soustrait immédiatement au malade. Ainsi, je trouve dans la seconde opération pratiquée par Spencer Wells ce détail : « La tumeur pesait 7 kilos 1/2 immédiatement après l'excision et 5 kilos 1/2 après que tout le sang se fût écoulé. » C'était donc 2 kilogrammes de sang que l'on venait de retirer brusquement de la circulation, ce qui ne fut très probablement pas étranger à

la mort, bien qu'on n'eût pas fait l'examen préalable du sang. Quoique la rate hypertrophiée ait subi des modifications dans sa texture, elle n'a pas pour cela perdu sa propriété contractile, puisqu'elle diminue considérablement de volume après l'extirpation, et toutes les observations en font foi. Il serait donc très important de vider cet organe le plus possible avant de l'enlever. Or, on sait que l'on obtient ce résultat d'une façon évidente sur les animaux en faisant passer dans la rate un courant électrique. C'est donc une manœuvre qu'il faudra employer désormais chaque fois que l'on enlèvera une rate hypertrophiée. Malgré cela, je me déciderais difficilement à tenter l'ablation d'une rate remplissant presque toute la cavité abdominale et pesant de 7 à 8 kilogrammes.

Quant au procédé opératoire, je l'étudierai après avoir parlé des kystes de la rate.

Kystes de la rate. — L'exploration d'une tumeur occupant l'hypocondre gauche et descendant plus ou moins dans le flanc vous a démontré qu'elle était fluctuante : il s'agit donc d'une tumeur liquide et probablement d'un kyste. Mais quel en est le point de départ? Est-ce la rate, le rein, ou le lobe gauche du foie? Ne serait-ce pas une péritonite enkystée? Nous manquons ici d'un élément important de diagnostic, la forme de la tumeur. Nous avons vu, en effet, que dans l'hypertrophie la rate conserve sa forme sensiblement normale, tandis que, quelle que soit son origine, le kyste présente à peu près la même conformation extérieure.

Je commence par déclarer qu'un foyer de péritonite enkystée autour ou au niveau de la rate ne peut être différencié d'une tumeur de l'organe que par l'étude attentive de la marche des accidents et par une ponction exploratrice, ainsi que je l'ai déjà fait remarquer à propos des abcès de la rate.

Quant à savoir si elle provient de la rate, du rein, ou du foie, je ne saurais que répéter ce que j'ai dit en traitant des tumeurs de la rate en général : si la tumeur correspond au foie, et si, entre la matité de cette tumeur et celle de la rate, se trouve une zone sonore, c'est que la tumeur siège dans le foie, mais le diagnostic deviendrait à peu près impossible si la matité se continuait sans ligne de démarcation jusque dans l'hypocondre gauche. Lorsque, entre la tumeur et la paroi abdominale, se rencontre de la sonorité et

surtout se dessine une anse d'intestin, il est extrêmement probable, sinon certain, qu'il s'agit du rein et non de la rate. Il est vrai qu'alors la tumeur pourrait avoir pris son point de départ dans le mésentère, mais je reviendrai plus tard sur le diagnostic différentiel de ces tumeurs avec celles du rein.

Lorsque le kyste a franchi les limites de l'hypocondre et du flanc gauches et qu'il remplit toute la cavité abdominale, le diagnostic du siège devient encore beaucoup plus ardu, car aux difficultés précédentes s'ajoutent celles qui proviennent des kystes de l'ovaire.

Je ne vois que deux éléments de diagnostic différentiel ; lorsque la malade nous affirme que la tumeur s'est développée de haut en bas et non de bas en haut, et lorsque l'on trouve de la sonorité dans la région hypogastrique. Mais, si la tumeur est mate sur toute la hauteur de la cavité abdominale, si le kyste touche d'une part au diaphragme et d'autre part plonge dans le bassin, le diagnostic ne repose plus que sur le mode de développement, et il est toujours dangereux de s'en rapporter, sous ce rapport, au récit des malades, qui, très souvent, n'ont pas prêté une attention suffisante aux débuts de leur affection.

Mais ce cas se rencontrera bien peu dans la pratique ; d'abord, parce que les kystes de la rate sont d'une extrême rareté par rapport à ceux de l'ovaire, et ensuite parce que, en cherchant bien, on trouvera très probablement toujours de la sonorité à la région hypogastrique. Cette sonorité existait dans le fait de M. Péan, puisqu'il le constate dans sa propre observation. D'ailleurs, il faut bien reconnaître, et tous les chirurgiens qui pratiquent fréquemment la chirurgie abdominale en ont fait l'expérience, que certains cas déjouent toutes les prévisions de la clinique, et c'est pour cela que la laparotomie exploratrice a été inventée. Je m'élève toutefois contre cette facilité trop grande qu'apportent certains chirurgiens à négliger les diagnostics différentiels obscurs en disant : « Nous verrons bien quand le ventre sera ouvert. » Ne prenons ce parti qu'après avoir étudié très minutieusement le malade et tenu compte de tous les éléments de diagnostic. La science doit marcher de pair avec l'art.

Après avoir reconnu que le kyste siège dans la rate, il en faut déterminer la nature : est-il séreux ? — est-il sanguin ? est-il hydatique ? Lorsque le frémissement fait défaut, ce diagnostic est impossible sans le secours de la ponction exploratrice.

Le traitement des kystes de la rate présente de sérieuses difficultés. Il sera bon de commencer par une ponction, que l'on répétera, au besoin, si le liquide se reproduit, mais il faudra souvent en arriver à une opération plus radicale. Ces kystes seront ouverts largement comme ceux du foie, et je renvoie le lecteur à ce que j'ai dit à propos du traitement de ces kystes.

Quant aux kystes séreux, il faut leur appliquer le même traitement qu'à ceux de l'ovaire : enlever la poche en même temps que l'organe qui lui donne naissance, c'est-à-dire pratiquer la splénectomie.

Splénectomie. — Cette opération doit être entourée de toutes les précautions usitées pour l'ovariotomie, et conduite à peu près de la même manière. Devant décrire plus loin, avec les détails nécessaires, l'ablation des kystes de l'ovaire, je me contenterai d'indiquer ici les principaux temps de la splénectomie, de signaler les points spéciaux à cette opération.

On pratiquera l'incision de l'abdomen sur la ligne médiane. S'il s'agit d'une hypertrophie de la rate, on devra d'abord aller chercher avec la main l'angle inférieur de la tumeur et l'attirer au dehors, en faisant exécuter à la masse une sorte de mouvement de bascule qui permettra de faire sortir, à travers une incision relativement étroite, une grosse tumeur présentée par son plus petit diamètre. Il faut se garder, toutefois, de faire exécuter à la tumeur un mouvement trop violent sur son pédicule, car Spencer Wells raconte qu'en faisant cette manœuvre il détermina une rupture de la veine splénique. Les observations relatent, en général, la présence de l'épiploon adhérent au niveau de la rate.

S'il s'agit d'un kyste, on le vide d'abord avec un gros trocart et on l'attire à l'extérieur, autant que possible, à mesure que sort le liquide. En cas d'adhérence, on se comportera ainsi que nous le dirons au chapitre Ovariotomie. La rate étant attirée au dehors, il faut sectionner l'épiploon gastro-splénique, qui constitue le pédicule.

Le traitement du pédicule est une des grosses difficultés de la splénectomie, car il ne faut pas oublier qu'il contient des vaisseaux énormes. Saisissez-le avec les longues pinces dites pinces à pédicule, une ou deux, suivant sa hauteur, ayez bien soin de ne pas comprendre dans les pinces la queue du pancréas. J'ai déjà dit, plus haut, que s'il s'agit d'une hypertrophie, et surtout si la tumeur

est volumineuse, vous devrez, avant d'appliquer les pinces sur le pédicule, faire passer un courant électrique à travers la rate, afin de restituer au torrent circulatoire le plus possible du sang qu'elle contient.

Les pinces étant bien en place, sectionnez le pédicule avec un bistouri ou des ciseaux. Ayez soin, à ce moment, de protéger l'entrée de la cavité péritonéale, pour éviter que le sang contenu dans la rate tombe dans le ventre.

D. — **Tumeurs des flancs (rein).**

Lorsqu'un sujet se présente à notre observation avec une tumeur occupant les flancs droit ou gauche, nous devons nous poser les deux questions suivantes : La tumeur est-elle développée aux dépens du rein ? Quelle en est la nature ?

Dans la recherche du diagnostic, je laisse de côté les cas, extrêmement rares d'ailleurs, où une tumeur du rein, une tumeur kystique en particulier, a pris un développement tel, qu'elle remplit l'abdomen et confine à tous les autres organes ; nous y reviendrons, du reste, à propos du diagnostic des kystes de l'ovaire. Je suppose donc une tumeur plus ou moins volumineuse, mais limitée, à contours accessibles, une tumeur, en somme, dont le diagnostic est possible.

Ayez toujours présents à l'esprit les rapports normaux du rein, et, à cet égard, il y a quelques différences à établir entre le droit et le gauche. Le rein droit est en contact immédiat avec le foie, puisque ce dernier en conserve l'empreinte ; aussi les tumeurs propres à ces deux organes présentent-elles des signes communs. Le rein gauche avoisine la rate, et nous avons déjà vu combien il est parfois difficile de faire la part de ce qui revient à l'un ou à l'autre.

Les reins, très profondément situés dans l'abdomen, reposent sur les côtés de la colonne vertébrale, et sont surtout accessibles par la région lombaire : donc lorsqu'une tumeur fait saillie en arrière, au niveau du bord externe de la masse sacro-lombaire, dans l'espace occupé par le carré des lombes, c'est-à-dire entre la douzième côte et la crête iliaque, il y a de grandes présomptions pour que cette tumeur dépende du rein.

A l'encontre des organes dont nous nous sommes occupés dans les chapitres précédents, les reins sont situés en dehors de la cavité péritonéale : le péritoine ne fait que glisser à leur surface

sans les entourer, aussi sont-ils beaucoup moins mobiles que la plupart des autres viscères de l'abdomen, circonstance qui nous fournira un élément important de diagnostic.

Il résulte encore de leur situation profonde que les reins sont recouverts par le paquet intestinal : c'est pourquoi, lorsqu'ils augmentent de volume et se portent du côté de la cavité abdominale, ils repoussent au-devant d'eux l'intestin, qui se trouve appliqué contre la paroi abdominale. Le rapport des reins est surtout intime avec les côlons ascendant et descendant. Le côlon ascendant m'a paru posséder un mésocôlon plus développé que celui du côlon descendant, aussi le rapport de ce dernier est-il plus intime avec le rein gauche que celui du côté opposé avec le rein droit. Il en résulte cette conséquence, que je crois importante, c'est qu'une tumeur du rein droit peut rejeter de côté le côlon ascendant, tandis qu'une tumeur du rein gauche reste beaucoup plus souvent en rapport avec le côlon gauche.

Les troubles pathologiques déterminés par une tumeur rénale peuvent, sans aucun doute, apporter un appoint sérieux dans l'examen, mais ils sont loin d'être constants, et c'est dans les considérations anatomiques précédentes que nous devons chercher les principaux éléments de diagnostic pour établir le siège rénal d'une tumeur de l'abdomen.

Ces éléments sont les suivants :

Une tumeur rénale au début occupe la région lombaire ; en se développant, elle gagne les hypocondres, la fosse iliaque, le mésogastre, mais la partie culminante reste toujours dans la région des lombes. On s'en rend compte par le palper : appliquez une main en avant, l'autre en arrière, et vous intercepterez la masse principale.

Pendant que vous tenez ainsi la tumeur entre les deux mains, cherchez à la mouvoir, ce sera le plus souvent impossible, ou du moins le mouvement sera presque imperceptible. C'est le contraire qui arriverait si la tumeur était, par exemple, développée dans le mésentère ou dans la cavité des épiploons. De même une grande inspiration n'imprime aucun mouvement à la masse. Une tumeur du rein est donc, en général, immobilisée.

La forme est arrondie. Nous avons déjà vu que dans une hypertrophie de la rate la tumeur conserve la forme normale du viscère.

A la percussion, l'ensemble de la tumeur est mate (voir plus

haut *Tumeurs du foie*), mais il est exceptionnel qu'on ne trouve pas une bande sonore en avant de la tumeur. Il est un caractère qui, lorsqu'il se présente, et c'est la règle, constitue un signe pathognomonique des tumeurs du rein. En avant, on voit et on sent une sorte de corde qui coupe obliquement la tumeur en écharpe. Cette corde est formée par le côlon ; elle est plate si le côlon est vide ; elle se distend par les gaz, et le malade vous le dit lui-même quand on appelle son attention sur ce sujet. La corde glisse sous la pression du doigt, se déplace légèrement, ce que l'on voit très nettement, pour peu que la paroi abdominale soit mince.

Donc, une tumeur du ventre arrondie, ayant son maximum de développement dans la région lombaire, immobile et croisée en avant par une anse intestinale, est certainement développée dans le rein.

Si le malade a été antérieurement atteint de coliques néphrétiques, si les urines contiennent du sang ou du pus, le diagnostic se trouve encore confirmé.

Il nous faut maintenant rechercher la nature de la tumeur, mais, auparavant, occupons-nous d'une affection qui, pour n'être pas, à proprement parler, une tumeur du rein, n'en constitue pas moins une tumeur de l'abdomen dont le diagnostic est parfois fort embarrassant.

Le rein, avons-nous dit, est, plus que la plupart des autres viscères de l'abdomen, fixé dans la place qu'il occupe : or, par une contradiction en apparence singulière, c'est l'un de ceux qui se déplacent le plus facilement. En voici, je crois, la principale raison : le rein est enveloppé normalement d'une couche adipeuse abondante ; que cette couche vienne à fondre sous l'influence d'un mouvement de dénutrition, l'organe devenu libre et mobile pourra se déplacer sous le coup d'un effort violent ou d'un traumatisme, et il restera flottant.

Rein mobile ou flottant. — Lorsque l'on constate dans l'abdomen, vers la région des flancs, une tumeur arrondie, régulière, lisse à sa surface, qui se dérobe aisément sous l'influence d'une pression légère, qui glisse brusquement sous les doigts en s'échappant comme le ferait un noyau de fruit, il est extrêmement probable qu'il s'agit d'un rein flottant.

Rare d'une façon absolue, cette affection est beaucoup plus

commune chez la femme que chez l'homme, et se rencontre surtout à droite, en raison de la disposition anatomique des côlons, que j'ai signalée plus haut, et surtout de la présence du foie.

En fuyant, le rein se porte dans diverses directions, suivant le sens de la pression, et, au moment où l'organe s'échappe sous le doigt qui le presse, le malade éprouve une douleur vive et instantanée.

Les symptômes que détermine un rein flottant sont, d'ailleurs, très variables. Le malade peut ne rien éprouver, ou simplement un sentiment de gêne; c'est même ce qui a lieu d'ordinaire. Il est parfois, au contraire, en proie à des douleurs violentes qui le forcent au repos : il est sujet à des troubles digestifs intenses, ce qui tient, sans doute, à l'action différente qu'exerce la tumeur sur le plexus solaire.

Un rein, qui a été flottant pendant des années, peut, à la longue, contracter des adhérences avec des organes de l'abdomen et se fixer en un point, ce qui augmente singulièrement les difficultés du diagnostic, car nous manquons alors des deux signes pathognomoniques : échappement brusque, douleur vive et subite. Il ne faut pas, en effet, du moins à mon avis, trop compter sur la palpation ou la percussion pour constater que la place occupée normalement par le rein est vide. Je ne dis pas que ce soit impossible, mais je n'ai pu atteindre jusqu'ici cette finesse d'exploration.

On n'observe aucun dérangement dans la fonction urinaire.

Vous pourriez, à la rigueur, confondre un rein flottant avec une rate mobile, mais, outre que le rein gauche se déplace plus rarement que le droit, la forme propre aux deux organes vous permettra d'établir la différence, à moins, cependant, que la paroi abdominale ne soit trop épaisse.

Une femme portant dans le flanc droit une tumeur arrondie, mobile, me fut adressée comme atteinte d'un rein flottant : le cas présentait quelques difficultés parce que la tumeur était profonde et la paroi abdominale très épaisse, mais, en m'aidant des signes que j'ai fait connaître plus haut, il me fut possible de démontrer qu'il s'agissait d'une tumeur de la paroi siégeant dans la couche sous-péritonéale. Ce n'est pas, d'ailleurs, la première fois que des tumeurs de la paroi abdominale m'ont été adressées dans ces conditions.

Une accumulation de matières fécales dans le côlon ascendant pourrait aussi en imposer pour un rein flottant, mais il suffit de

songer à la possibilité de cette erreur pour ne pas tarder à vérifier le diagnostic.

Enfin, il y a des cas dans lesquels il faut bien reconnaître que le diagnostic est impossible : Spencer Wells raconte qu'après avoir, durant plusieurs années, diagnostiqué chez une femme une mobilité anormale du rein droit au niveau de la région lombaire, trouva que la tumeur était constituée par l'ovaire droit, attaché au-dessus du rein par un pédicule long de 30 centimètres! Je répète que ce sont là des surprises que nous ménage la chirurgie abdominale, mais qui ne doivent pas nous décourager dans la recherche du diagnostic exact, car, en somme, ce sont des exceptions.

Lorsqu'un rein flottant est douloureux, il faut conseiller le port d'une ceinture spéciale avec pelote rénale.

Si les douleurs persistent et prennent une intensité telle, que les malades déclarent ne pouvoir vivre dans ces conditions et réclament une intervention, pratiquez la *néphrorraphie* ou *néphropexie*, c'est-à-dire la fixation du rein à sa place normale, dans la fosse lombaire, à l'aide de sutures multiples. J'indiquerai plus loin la manière de découvrir le rein à propos de la néphrectomie.

La néphrorraphie a été pratiquée un très grand nombre de fois dans ces dernières années, et ne présente que peu de danger (4 p. 100 de mortalité environ). Cette opération atteint parfois complètement son but. Le rein est fixé et le malade soulagé, mais ne vous portez pas garant à l'avance d'obtenir ce résultat, car maintes fois les phénomènes se sont reproduits, même assez rapidement, ce qui ne saurait surprendre, puisque la néphrorraphie s'attaque bien à l'effet, mais non à la cause qui a produit l'ectopie.

Votre malade continue à souffrir ; la seule ressource est l'ablation du rein, mais ne proposez la néphrectomie qu'à la dernière extrémité.

Après avoir reconnu qu'une tumeur est développée dans le rein, il en faut déterminer la nature. Préoccupez-vous d'abord de savoir si elle est liquide ou solide : c'est, à mon avis, la première division clinique à établir dans les tumeurs du rein. Pour cela, recherchez la fluctuation à l'aide d'une pression alternative avec les deux mains sur la face antérieure de la tumeur, ou encore par l'application d'une main en avant et de l'autre en arrière, de

façon à déterminer la sensation de flot. Il y a, cependant, des causes d'erreur : c'est ainsi, par exemple, qu'un sarcome encéphaloïde du rein chez un jeune enfant vous donnera une sensation absolument nette de fluctuation, et la ponction exploratrice seule pourra lever les doutes.

Si la tumeur est liquide, vous aurez affaire à un *kyste*, à une *hydronéphrose*, ou bien à une *pyélo-néphrite suppurée*.

Si la tumeur est solide, vous aurez à rechercher s'il s'agit d'un *carcinome*, d'un *sarcome*, ou d'un *fibrome*.

Étudions tour à tour ces diverses affections.

1° *Kystes du rein.* — Les kystes du rein sont séreux ou hydatiques, mais, au point de vue où nous nous plaçons dans cet ouvrage, c'est-à-dire au point de vue clinique, on peut ne pas établir cette distinction, qu'il est le plus souvent impossible de faire sur le vivant. En effet, le seul élément de diagnostic différentiel est le frémissement hydatique, et, lorsque ce signe fait défaut, ce qui paraît être la règle (on ne l'a peut-être pas toujours convenablement cherché), il est impossible d'affirmer si le kyste contient ou non des hydatides. Ce ne serait alors possible que si un malade atteint d'une tumeur lombaire rendait par l'urètre des débris de poche hydatique, ce que j'ai vu une fois, pour mon compte, dans un cas qui, d'ailleurs, n'a pas été publié.

Je répéterai ici ce que j'ai déjà dit souvent : il est un certain nombre de circonstances où le diagnostic est à peu près impossible, c'est lorsque le kyste remplit toute la cavité abdominale ; cependant, même alors, il faut rechercher avec un grand soin la présence de l'intestin entre la tumeur et la paroi. Si ce signe existe, nous pourrons éliminer un certain nombre d'hypothèses, mais il y aura encore lieu d'hésiter entre un kyste du rein, du mésentère, du pancréas, de l'arrière-cavité des épiploons, de la partie de la face inférieure du foie située en arrière de l'épiploon gastro-hépatique, de la partie de la face interne de la rate située en arrière de l'épiploon gastro-splénique. L'hésitation sera d'autant plus permise, que l'un des signes indiqués plus haut comme propres aux tumeurs du rein peut manquer : à savoir, la fixité dans la région lombaire. J. Bœckel, en effet, a publié dans la *Gazette médicale de Strasbourg* (1er mai 1887) une intéressante observation de kyste hydatique du rein, dans laquelle la tumeur était absolument mobile et pouvait être portée facile-

ment d'un côté à l'autre de l'abdomen. C'était donc un kyste développé dans un rein flottant, ou devenu flottant. Il est évidemment impossible alors de ne pas songer à une origine mésentérique, et même de ne pas s'y rattacher de préférence, ainsi que nous le verrons plus loin.

Mais, supposons un cas où le diagnostic est possible, celui d'une tumeur localisée à la région rénale, et dont le point de départ a pu être établi à l'aide des signes énumérés précédemment.

Nous apprenons, en interrogeant le malade, que la tumeur s'est développée lentement, d'une façon insidieuse. Or, cette affection est tellement indolente, qu'un très grand nombre de kystes du rein, séreux ou hydatiques, ont été reconnus seulement à l'autopsie sans que le sujet en ait eu conscience pendant la vie. C'est donc là un élément de diagnostic important, car il nous permet d'éliminer les tumeurs liquides du rein d'origine inflammatoire, et même l'hydronéphrose, dont la marche n'est pas aussi lente.

C'est généralement par hasard que le malade s'est aperçu de l'existence d'une tumeur, mais, à mesure que celle-ci augmente, des troubles divers apparaissent, troubles dus principalement à la compression qu'elle exerce sur les organes voisins et qui n'empruntent, d'ailleurs, rien de spécial à sa nature.

De plus, le kyste est susceptible de se rompre de divers côtés, et le plus souvent du côté du bassinet. Les hydatides s'engagent alors dans l'uretère, provoquent les accidents propres à la colique néphrétique et sont finalement expulsées par l'urètre, non sans causer de vives douleurs.

Au résumé, une tumeur du rein, arrondie, lisse, rénitente, fluctuante, s'étant développée très lentement sans réaction inflammatoire, sans douleur locale, sans trouble de la sécrétion urinaire, sera, très probablement, un kyste simple. L'existence du frémissement hydatique ou la sortie des hydatides par l'urètre fixerait définitivement le diagnostic.

Il n'y a, d'ailleurs, pas d'inconvénient, en cas de doute, à faire une ponction exploratrice, à condition de bien déterminer par le palper et la percussion un point précis où on soit sûr de ne pas rencontrer d'intestin.

Abandonné à lui-même, un kyste du rein, pour peu qu'il dure un certain nombre d'années, finit, en général, par occasionner des accidents qui entraînent la mort : aussi, est-on autorisé à intervenir dès qu'il a acquis un volume suffisant pour causer une gêne sérieuse.

Voici, ce me semble, la meilleure ligne de conduite à suivre dans le traitement des kystes du rein. Je laisse encore ici de côté les cas dans lesquels, le kyste occupant toute la cavité abdominale, on a parfois de la peine à le distinguer d'un kyste de l'ovaire ; il est évident qu'il n'y a autre chose à faire que d'ouvrir largement le ventre sur la ligne médiane et d'extirper le kyste, si c'est possible, en même temps que le rein. Si de trop fortes adhérences s'y opposaient, on retrancherait de la poche ce qu'on pourrait, et on fixerait le reste aux lèvres de la plaie abdominale.

Mais, la tumeur est franchement rénale ; elle fait saillie à la fois à la paroi antérieure de l'abdomen et à la région lombaire : je pense qu'on ne doit pas alors pratiquer la néphrectomie. Il faut ouvrir franchement le kyste au bistouri par la région lombaire, le vider, le laver, et drainer. Les caustiques seraient absolument inutiles, puisque l'on suit une voie extrapéritonéale. Je renvoie, d'ailleurs, le lecteur au chapitre où j'étudie les diverses opérations que l'on pratique sur le rein et où j'établis un parallèle entre elles.

2° *Hydronéphrose.* — L'hydronéphrose (je n'entends parler ici que de l'hydronéphrose acquise et non congénitale) est constituée par la distension du bassinet, des calices, quelquefois de l'uretère et de la substance rénale elle-même résultant de l'oblitération permanente ou temporaire de l'uretère. Le liquide contenu dans la tumeur est donc de l'urine, mais, fait important à noter, il semble, d'après des recherches récentes, que l'urée finisse par disparaître dans le liquide, de sorte qu'une ponction exploratrice ne fournirait pas les résultats qu'on serait en droit d'en attendre au point de vue du diagnostic.

Si, quant à sa pathogénie, l'hydronéphrose est essentiellement différente des kystes, il n'en est pas de même pour les symptômes, et l'on conçoit qu'il soit bien difficile d'établir le diagnostic dans certains cas. L'hydronéphrose, en effet, n'est-elle pas elle-même un kyste d'une nature spéciale, qui se présente sous l'aspect d'une tumeur lisse, arrondie, fluctuante, occupant la région lombaire, et pouvant envahir les régions voisines ? On a bien dit que l'hydronéphrose était moins arrondie qu'un kyste, plus allongée dans le sens de l'uretère, mais ce sont là des nuances le plus souvent inappréciables, et, en tout cas, insuffisantes pour faire porter un diagnostic.

La confusion me paraît même tout à fait inévitable lorsque l'hydronéphrose s'est développée lentement, d'une façon insidieuse et indolente, sans amener aucun trouble dans la fonction urinaire, et lorsque l'oblitération de l'uretère est permanente. C'est qu'en effet il n'en est pas toujours ainsi. Supposez un gravier arrêté dans l'uretère, une coudure de ce conduit, le liquide accumulé dans le bassinet s'écoulera après le passage du gravier, le redressement du conduit, et la tumeur disparaîtra, c'est là l'*hydronéphrose intermittente*. Le diagnostic s'impose dans ces conditions.

Des causes multiples peuvent, d'ailleurs, amener l'oblitération de l'uretère : ainsi, un caillot sanguin, une hydatide, une tumeur de voisinage exerçant une compression de plus en plus forte, etc. ; c'est dans ce dernier cas surtout que les accidents revêtent une marche lente et insidieuse. C'est, sans doute, aussi dans ces circonstances que la tumeur peut acquérir le volume des grands kystes de l'ovaire et remplir toute la cavité abdominale; les premières néphrectomies par la voie abdominale ont été faites à la suite d'erreurs de diagnostic : Lawson Tait royait opérer un kyste du mésentère et Esmarch un kyste de l'ovaire, alors qu'il s'agissait d'une hydronéphrose.

Le cathétérisme de l'uretère établirait le diagnostic d'une façon certaine non seulement entre l'hydronéphrose et les autres tumeurs de l'abdomen, mais encore entre cette affection et les kystes du rein : aussi, ne peut-on que féliciter Pawlik (de Vienne) d'être arrivé à exécuter facilement cette manœuvre chez la femme, et nous devrons l'imiter dans notre pays.

En résumé, lorsqu'une tumeur liquide du rein s'est développée assez rapidement, lorsqu'elle a été accompagnée de troubles de la miction, de douleurs néphrétiques, il est extrêmement probable qu'il s'agit d'une hydronéphrose; le diagnostic est certain si la tumeur apparaît d'une manière intermittente. Si elle s'est développée lentement, sans aucun trouble dans la santé du sujet, si elle est *définitive*, *fermée*, rien ne la distingue d'un kyste. On peut facilement la confondre avec certains sarcomes du rein, et même avec des cancers. C'est ainsi qu'un étudiant en médecine me pria d'examiner sa mère atteinte d'une grosse tumeur du rein droit, que je considérai comme un cancer, et ce fut aussi l'avis de M. Guyon. Nous conseillâmes l'abstention. Or, quelques mois plus tard, la tumeur avait totalement disparu. La ponction explora-

trice fixerait, sans doute, le diagnostic; rappelons toutefois la disparition assez rapide de l'urée, signalée par Ludovic (de Vienne). Rappelons aussi que le liquide peut se transformer et devenir purulent, en sorte que la ponction pourrait faire croire à une pyélonéphrite suppurée.

Il n'est pas douteux qu'il faille opérer un sujet atteint d'hydronéphrose, pour les raisons que j'ai déjà exposées à propos des kystes. La ponction, quoique souvent insuffisante, doit, à mon avis, précéder les opérations plus radicales. Lorsqu'on se décide à y recourir, je pense que la néphrotomie est préférable à la néphrectomie ; et, cependant, je ferai remarquer que l'ablation du rein n'a pas ici les mêmes inconvénients que lorsqu'il s'agit d'un kyste ; dans ce dernier cas, en effet, une grande partie du rein est conservée et fonctionne normalement ; de plus, dans l'hydronéphrose la néphrotomie expose à une fistule urinaire consécutive, en sorte que l'on peut faire valoir, en réalité, des raisons valables en faveur de la néphrectomie. Mais, cette opération étant certainement beaucoup plus grave que la néphrotomie, je conseille d'avoir d'abord recours à cette dernière, quitte à pratiquer plus tard une extirpation totale, si une fistule urinaire persistante occasionnait une trop grande gêne au malade.

En cas d'hydronéphrose intermittente, on pratiquera la néphrorraphie, afin de redresser l'uretère.

3° *Pyélo-néphrite suppurée.* — La troisième hypothèse que l'on puisse faire, en présence d'une tumeur liquide développée dans le rein, est celle d'une pyélo-néphrite suppurée, mais il est utile d'établir ici une importante distinction. La pyélo-néphrite est souvent occasionnée par la présence de calculs dans le bassinet ou dans la substance même du rein ; elle peut résulter d'une inflammation simple de ces mêmes parties, ou reconnaître pour cause l'existence de tubercules. Après avoir reconnu qu'il s'agit bien d'une pyélo-néphrite, le praticien devra donc rechercher si elle est *calculeuse*, *inflammatoire simple*, ou *tuberculeuse*.

La pyélo-néphrite suppurée se distingue des kystes du rein et de l'hydronéphrose par plusieurs grands caractères qui en rendent ordinairement le diagnostic assez facile. Ce n'est toutefois pas aux signes locaux qu'il faut demander la différence, car, dans les trois cas, on constate à la région lombaire l'existence d'une tumeur

plus ou moins volumineuse, régulièrement arrondie et fluctuante. Mais la marche de ces affections est loin d'être la même ; les kystes toujours, et souvent l'hydronéphrose, débutent d'une façon lente, insidieuse, sans occasionner de douleurs, et c'est par hasard que l'on trouve la tumeur. La pyélo-néphrite suppurée, au contraire, a été précédée de douleurs souvent violentes, soit du côté des reins, soit du côté de la vessie, et la pression sur la tumeur est souvent douloureuse. On constate, presque toujours, de la fièvre et tout un ensemble de phénomènes généraux. La santé est profondément altérée, le malade maigrit et prend une teinte cachectique.

Lorsque l'hydronéphrose a présenté une marche rapide, à la suite, par exemple, de l'engagement d'un calcul qui a bouché l'uretère, si l'urine retenue dans le poche rénale a subi des modifications, si même elle est devenue purulente, il y a là un ensemble de signes qui pourraient faire confondre ces deux affections, rattachées entre elles, il est vrai, par un certain nombre de liens communs ; la ponction exploratrice elle-même, pratiquée dans ces conditions, éclairerait d'autant moins le diagnostic que le liquide de l'hydronéphrose ne contient plus d'urée après un certain temps. Mais, recherchez avec soin l'état des urines sorties de la vessie, vous les trouverez purulentes dans la pyélo-néphrite : le malade est, en effet, atteint de pyurie, soit continue, soit intermittente, et l'on observe des oscillations dans le volume de la tumeur, suivant qu'il s'écoule plus ou moins de pus. Le sujet présente donc, en même temps que la tumeur lombaire, des symptômes de cystite purulente. Or, la pyurie avec ses conséquences sur l'état de la vessie ne se rencontre pas dans les kystes du rein ni dans l'hydronéphrose, puisqu'il n'existe dans ces deux affections aucune communication entre la tumeur lombaire et la cavité vésicale.

Le cathétérisme de l'uretère fournirait un signe pathognomonique, si on avait une expérience suffisante pour le pratiquer. Je ne ferai que signaler l'exploration directe du rein à l'aide de la main introduite par le rectum, conseillée par Simon (d'Heidelberg), procédé qui m'a toujours paru pour le moins singulier. Je mentionnerai également les tentatives faites pour obturer momentanément l'un des uretères, afin de reconnaître exactement l'état fonctionnel de chaque rein, idée assurément ingénieuse. Il est, en effet, de la plus haute importance, avant de se décider à pratiquer la néphrectomie, de savoir si l'autre rein fonctionne normalement ; cette incertitude est même une des principales contre-

indications à l'ablation du rein malade, car la mort est fatale et rapide, si l'autre rein est altéré. Je ne saurais, toutefois, me prononcer sur la valeur pratique de ce mode d'exploration.

En résumé, lorsqu'un sujet est atteint d'une tumeur liquide développée dans le rein, si le développement de cette tumeur a coïncidé avec l'apparition de phénomènes locaux plus ou moins graves du côté de l'appareil urinaire, et si le malade présente de la pyurie, il s'agit évidemment d'une pyélo-néphrite suppurée.

La pyélo-néphrite est-elle d'origine calculeuse?

Si le malade a rendu préalablement des calculs par l'urètre, s'il a subi des attaques répétées de colique néphrétique, si, à une certaine époque, le palper lombaire a permis de sentir la présence de calculs dans le rein, on peut affirmer la pyélo-néphrite calculeuse.

Lorsque les phénomènes précédents font défaut, lorsque le malade porte depuis de longues années une lésion de l'urètre, un rétrécissement, par exemple, il est très vraisemblable que l'infection s'est propagée des voies inférieures aux supérieures et qu'il s'agit d'une pyélo-néphrite simple.

Je suppose que l'examen du malade ne vous permette pas d'accepter les deux hypothèses précédentes, vous serez autorisé à conclure que l'affection est probablement de nature tuberculeuse.

La présence des bacilles dans le pus permettrait d'affirmer le diagnostic.

Le diagnostic des variétés de la pyélo-néphrite suppurée n'offre, d'ailleurs, qu'une importance secondaire, car le traitement est sensiblement le même dans les trois cas.

C'est encore, selon moi, à la néphrotomie qu'il faut donner ici la préférence sur la néphrectomie, et j'en fournirai un peu plus loin les raisons.

La *lithiase rénale* peut exister sans qu'il y ait en même temps de pyélo-néphrite et sans tumeur lombaire. Je crois, cependant, devoir rattacher ce point intéressant de pratique à la pyélo-néphrite calculeuse, qui n'est, en définitive, qu'une conséquence plus ou moins éloignée de la lithiase rénale. Cette étude mérite d'autant plus d'être faite en particulier que les calculs du rein donnent lieu à une opération spéciale, la *néphrolithotomie*.

Lorsqu'un calcul du rein est disposé de telle sorte, qu'il ne s'op-

pose pas au passage de l'urine dans la vessie et qu'il ne produit, par conséquent, pas d'hydronéphrose, il peut y séjourner longtemps sans donner lieu à des symptômes bien accusés. C'est dire que le diagnostic d'un calcul rénal est souvent fort difficile, et qu'on ne peut même généralement qu'en soupçonner l'existence avec plus ou moins de probabilités.

Un malade qui souffre depuis longtemps dans la région du rein, avec irradiation sur le trajet de l'uretère et du cordon, qui a présenté des attaques plus ou moins répétées de coliques néphrétiques, dont les urines sont parfois sanglantes et purulentes, est, vraisemblablement, atteint de calculs du rein. La douleur localisée au bord externe de la masse sacro-lombaire, au-dessous de la douzième côte, déterminée en ce point par une pression directe et unilatérale, ajoute encore une grande présomption au diagnostic.

Le rein est ordinairement un peu augmenté de volume, mais pas toujours suffisamment pour qu'on le reconnaisse au palper. M. Guyon a appelé l'attention sur un signe nouveau, une sorte de ballottement de l'organe, perçu lorsque la main le soulève.

Il est bien évident qu'on se sera assuré que le malade n'est pas atteint de cystite, qu'il n'a pas de pierre dans la vessie, et surtout qu'il n'est pas tuberculeux, car un tubercule du rein donnerait lieu à peu près aux mêmes signes qu'un calcul. Il en serait de même d'un cancer au début. Mais, il faut remarquer que les malades affectés de calculs du rein souffrent, en général, depuis un certain nombre d'années, quelquefois depuis l'enfance, ce qui n'aurait pas lieu en cas de tubercule ou de cancer.

Lorsqu'un sujet présente les signes précédents et qu'il souffre violemment à plus forte raison s'il survient des phénomènes généraux: fièvre, nausées, vomissements, etc., il faut intervenir.

Tous les opérateurs ont suivi, jusqu'à ce jour, la voie tracée par Simon, c'est-à-dire la voie lombaire.

Voici les grandes lignes du procédé opératoire : mettre le rein à découvert par une incision lombaire, l'isoler sur ses deux faces, le saisir entre les doigts, et rechercher la présence des calculs. S'il en existe un volumineux au niveau du bassinet, on peut le sentir entre les doigts, mais le plus souvent on ne sent rien, même quand on tient le rein dans la main. La plupart des opérateurs, se servant alors d'une aiguille à acupuncture, ont lardé

le rein dans différentes directions, afin de trouver la pierre. Celle-ci étant perçue, pratiquez une incision suffisante pour l'extraire.

Si le calcul était trop volumineux, on le fragmenterait au besoin.

Le temps difficile de cette opération est donc la recherche des calculs dans la substance du rein, et l'on conçoit qu'ils puissent échapper à une exploration, même minutieuse. Aussi existe-t-il toujours quelque incertitude dans les résultats définitifs de la néphrolithotomie.

Pour faire plus facilement cette recherche minutieuse, M. Tuffier a eu l'idée ingénieuse d'appliquer temporairement un clamp sur le pédicule vasculaire du rein.

A la suite des opérations de néphrotomie ou de néphrolithotomie, *une fistule* peut persister dans la région lombaire. La fistule est purulente, si elle est consécutive à l'ouverture d'un kyste ; elle est urinaire lorsqu'on a ouvert une hydronéphrose, une pyélo-néphrite ou la substance elle-même du rein. Ces fistules ne diffèrent pas de celles qui succèdent à certains traumatismes, à la rupture de l'uretère en particulier. Il me paraît inutile d'insister davantage sur ce sujet, devant y revenir à propos de la néphrectomie.

Après avoir reconnu que la tumeur est développée aux dépens du rein, nous avons acquis la conviction qu'au lieu d'être liquide, comme dans les cas précédents, cette tumeur est *solide*.

Quelle en est la nature?

Les tumeurs solides du rein sont : le carcinome, le sarcome et le fibrome.

Si le diagnostic d'un cancer du rein est assez facile lorsque la tumeur est suffisamment développée pour qu'on la saisisse entre les mains, il n'en est pas de même au début. Les deux signes principaux par lesquels se révèle, en effet, cette affection sont : la douleur dans la région lombaire et l'hématurie. Or, nous avons vu qu'il en est de même pour un calcul du rein. Dans les deux cas aussi peuvent se rencontrer des troubles de la miction, une diminution dans la quantité d'urine rendue. Le diagnostic est d'autant plus difficile que dans les reins cancéreux on trouve parfois des calculs, de telle sorte que les deux affections sont confondues. Le signe du ballottement rénal pourrait être utilisé dans le cas de cancer au début pour démontrer que le rein est déjà augmenté de volume.

Plus tard, le diagnostic s'affirme : sujet généralement âgé; tumeur rénale inégale, irrégulière, ferme, ordinairement mobilisable entre les deux mains, peu douloureuse au toucher, mais provoquant des douleurs spontanées irradiantes, d'une extrême violence. Le sujet ne tarde pas à revêtir l'aspect cachectique propre aux cancéreux.

Peut-on reconnaître qu'il s'agit d'un sarcome ou d'un carcinome? Il serait peut-être exagéré de l'affirmer, mais on a de fortes présomptions en se basant sur les signes suivants : le sarcome est beaucoup plus spécial à la jeunesse et même à l'enfance; le sarcome peut occasionner quelques hématuries, mais bien moins que le cancer; le sarcome, s'il n'acquiert pas rapidement un volume trop considérable, ne retentit en aucune façon sur la santé générale du sujet pendant un temps relativement long. C'est surtout, ainsi que je l'ai déjà dit, avec l'hydronéphrose que l'on pourrait surtout confondre le sarcome.

Quant au fibrome ou à l'adéno-fibrome du rein, je ne crois pas qu'il soit cliniquement possible de les différencier du sarcome : c'est affaire d'histologie.

Il est bien évident que le seul traitement chirurgical applicable aux tumeurs solides du rein est la néphrectomie. Cette opération n'a donné que des résultats bien médiocres dans les cas de cancer, cependant ; il n'y a pas à hésiter sur l'emploi de cette suprême ressource, si le malade la réclame, à condition toutefois que les autres viscères, et en particulier le rein opposé, soient sains.

La néphrectomie réussit mieux dans le sarcome, et surtout dans l'adéno-fibrome; toutefois, j'hésite à proposer cette grave opération tant que la santé générale du sujet ne subit pas une sérieuse atteinte.

Dans les pages précédentes, nous avons souvent parlé de *néphrotomie* et *néphrectomie* : je crois utile d'étudier maintenant les indications de chacune de ces opérations et d'en décrire le manuel opératoire.

Établissons d'abord ce point : il est aujourd'hui démontré que l'ablation d'un rein chez l'homme est compatible avec la conservation de la santé.

Il paraît aussi démontré que la néphrotomie, c'est-à-dire la simple incision du rein, est beaucoup moins grave que la néphrectomie, c'est-à-dire l'ablation du rein.

La néphrectomie est plus grave que la néphrotomie, pour plusieurs raisons : d'abord, le traumatisme est plus considérable dans la première que dans la seconde, même en suivant une voie identique, c'est-à-dire la voie lombaire. De plus, la néphrectomie ne peut souvent se pratiquer que par la voie péritonéale, laquelle est certainement plus périlleuse que la voie lombaire, mais, en raison des ressources que nous offre la méthode antiseptique, cette raison n'est pas la principale. La néphrectomie est grave surtout en ce qu'elle supprime complètement un rein dont une partie fonctionne peut-être encore, et surtout pourra fonctionner après la guérison de l'affection qui a nécessité la néphrotomie. Le sujet peut vivre avec un rein, sans doute, mais supposez que le rein qui paraît sain soit lui-même malade, ce qu'il est toujours difficile de vérifier, quelque ingéniosité que l'on mette à le faire, ou supposez qu'il le devienne plus tard : c'est la mort certaine et rapide par urémie.

La néphrotomie est donc infiniment supérieure à la néphrectomie et doit, selon moi, lui être substituée toutes les fois que cela est possible.

Or, dans quels cas est-ce possible? La néphrotomie est applicable aux tumeurs liquides du rein et dans presque tous les cas. Je dis « presque », car il faut mettre à part ceux dans lesquels, en raison de son volume, la tumeur a été prise pour un kyste de l'ovaire, par exemple, et encore, dans cette circonstance, y aurait-il peut-être avantage, lorsque l'erreur a été reconnue, à retrancher de la poche ce que l'on peut et à suturer le reste à la paroi abdominale.

En conséquence, les kystes du rein, l'hydronéphrose et la pyélonéphrite, quelle qu'en soit la nature, devront être traités par la néphrotomie. On choisira de préférence la voie lombaire, mais si la voie abdominale s'imposait pour une cause quelconque, ce ne serait pas une raison pour enlever le rein.

Il y a, sans doute, une objection, c'est qu'à la suite de la néphrotomie une fistule peut s'établir et persister. L'objection est évidemment sérieuse, et serait même capitale si une fistule, et surtout une fistule urinaire, était toujours consécutive à la néphrotomie, mais il est loin d'en être ainsi. La guérison est souvent complète sans fistule; la fistule est plus souvent purulente qu'urinaire et n'apporte, en définitive, qu'une légère entrave à l'existence. Or, combien de malades ne préféreraient-ils pas la perspective d'une fistule, même permanente, avec la presque certitude

de la vie, à une opération qui compromet gravement leurs jours!

Et, d'ailleurs, je suppose l'établissement définitif d'une fistule assez gênante pour que le malade en réclame plus tard la guérison; eh bien, nous ferons alors ce qui a été fait maintes fois dans ces conditions, c'est-à-dire la néphrectomie, et même avec plus de chances de succès que lors de la première opération.

La néphrotomie est donc l'opération de choix dans les tumeurs liquides du rein; elle est peu dangereuse, soulage immédiatement le malade, pare à des accidents souvent menaçants, et procure quelquefois la guérison complète.

La néphrotomie, qui prend alors le nom de néphrolithotomie, est encore le seul traitement applicable au rein calculeux. Lorsque, après avoir retiré un calcul, on craint qu'il n'en reste d'autres dans le rein, on éprouverait une forte tentation d'enlever en totalité cet organe alors qu'on le tient dans la main et que l'ablation serait facile; toutefois, il est préférable de ne pas pratiquer la néphrectomie, car on n'est pas absolument certain que l'autre rein ne contient pas de calculs ou n'en contiendra pas plus tard. Il serait préférable de faire deux fois l'opération sur le même rein, si les accidents apparaissaient de nouveau.

La néphrectomie est, au contraire, la seule opération praticable pour guérir un malade d'une fistule du rein, qu'elle porte sur l'organe lui-même ou sur l'uretère. Il faudrait s'assurer préalablement que le liquide qui s'écoule est bien de l'urine.

Lorsqu'on se décide à intervenir pour une tumeur solide du rein, c'est encore à la néphrectomie qu'il faut avoir recours, puisqu'il s'agit d'enlever la tumeur. Une observation de Reliquet nous montre, toutefois, un fait curieux. Voulant enlever un rein cancéreux par la voie lombaire, notre confrère n'y put réussir, à cause de la friabilité de l'organe, et se contenta conséquemment de la néphrotomie : or, le malade, qui était en proie à d'atroces souffrances, fut tellement soulagé qu'il se crut guéri. Un large débridement avait, sans nul doute, produit ce résultat.

Je crois donc pouvoir, dans l'état actuel de la science et en me basant sur les observations publiées, formuler les propositions suivantes :

La néphrotomie est seule applicable aux kystes du rein, à l'hydronéphrose, à la pyélo-néphrite, et au rein calculeux;

La néphrectomie est réservée à la cure des fistules urinaires et des tumeurs solides du rein.

Manuel opératoire de la néphrotomie. — La néphrotomie doit être pratiquée par la région lombaire et l'incision porter au niveau du bord externe de la masse sacro-lombaire, entre la douzième côte et la crête iliaque. Le sujet reposera donc sur le flanc opposé, le corps soutenu par un coussin. Je rappellerai que le bistouri doit traverser les couches suivantes (Voy. *Anat. top.*, 9e édition, fig. 219, p. 701) : la peau et les couches superficielles, le muscle grand oblique, le muscle petit oblique, l'aponévrose du transverse, le muscle carré des lombes, et enfin le feuillet aponévrotique mince situé en avant de ce muscle. On se trouve alors dans l'atmosphère celluleuse du rein, que l'on fend dans le même sens que l'incision à la peau, jusqu'à ce que l'on arrive sur le rein lui-même.

Pour se donner un jour suffisant l'incision sera légèrement courbe vers la crête iliaque.

S'il s'agit d'une distension du rein par une collection de liquide, on ouvre franchement la poche, de préférence avec le bistouri (quelques chirurgiens préfèrent le thermocautère). Le doigt introduit dans la cavité en reconnaît autant que possible l'étendue, la direction, divise les cloisons qui pourraient s'opposer à l'écoulement du liquide, et recherche la présence des calculs. Une main appliquée sur l'abdomen rend compte de la diminution de la tumeur et permet de reconnaître s'il existe encore des compartiments qui n'auraient pas été ouverts.

La poche est ensuite soigneusement lavée avec une solution phéniquée au vingtième, et drainée avec deux gros tubes en caoutchouc. La plaie est suturée partout où n'existent pas les drains et recouverte d'un large pansement antiseptique.

S'il s'agit d'un rein calculeux, cet organe étant bien dénudé sur ses deux faces, ainsi que je l'ai déjà dit plus haut, on le saisit entre les doigts pour essayer de sentir les calculs à travers la substance rénale. Si on n'y parvient pas, on le transperce de place en place avec des aiguilles fines (cette manœuvre donne, en général, peu de sang), afin d'arriver au contact de la pierre. D'après la sensation éprouvée, on incise le rein au bistouri jusqu'au calcul ; si celui-ci était trop gros pour sortir aisément, ou trop adhérent, on le fragmenterait (*néphrolithotritie*). La plaie est lavée, drainée, et suturée.

Il s'écoule ordinairement un peu d'urine par la plaie dans les jours qui suivent ; cependant, certaines observations portent qu'il

n'est jamais sorti d'urine, ce qu'expliquent l'isolement et l'enkystement de la pierre.

Manuel opératoire de la néphrectomie. — Deux voies se présentent au chirurgien pour enlever le rein : la *voie lombaire* ou extrapéritonéale et la *voie abdominale* ou intrapéritonéale. On a bien proposé une sorte de voie latérale sous-péritonéale dans laquelle on décolle le péritoine jusqu'aux lombes, mais j'estime que cette méthode réunit les inconvénients des deux précédentes sans en présenter les avantages, en sorte que, jusqu'à nouvel ordre du moins, je m'en tiens aux deux premières.

La voie lombaire a l'inconvénient de fournir un champ étroit pour manœuvrer, aussi faut-il dépasser la douzième côte et la crête iliaque dans l'incision cutanée en donnant à celle-ci une direction curviligne. Réséquez, au besoin, un fragment de la douzième côte. Même alors, l'espace est restreint : aussi la voie lombaire doit-elle être réservée à l'ablation des petites tumeurs du rein, et surtout à l'ablation d'un rein sain dans le cas de fistule urinaire.

L'incision est conduite comme s'il s'agissait d'abord d'une néphrotomie. La principale difficulté consiste dans l'énucléation du rein, surtout si l'on cherche à pratiquer cette opération avant d'avoir bien complètement ouvert la capsule plus ou moins épaisse qui l'entoure. Cette capsule, en effet, a souvent contracté des adhérences assez intimes avec les organes voisins. Il faut donc prendre grand soin d'arriver jusque sur la substance propre du rein et de faire ce que M. Ollier a appelé une *résection sous-capsulaire*. Les opérateurs qui ont pris cette précaution relatent que l'énucléation s'est, dès lors, effectuée assez facilement.

Pendant que l'opérateur attire légèrement le rein au dehors, un aide glisse un fil de soie solide jusque sur le pédicule qui comprend l'artère et la veine rénales et le noue. On pourrait y appliquer un clamp, comme sur les pédicules ovariens. Il est bon de mettre aussi un fil sur l'uretère. Le rein est alors retranché. Lorsqu'on s'est assuré que l'hémostase est bien complète, les fils sont coupés au ras du nœud, la plaie lavée, drainée, et fermée par suture.

La voie abdominale, que l'on a encore appelée, très inutilement du reste, transpéritonéale, consiste à pénétrer directement sur le rein en ouvrant l'abdomen, ainsi que nous le faisons pour l'ova-

riotomie. Je répète que cette voie franchement ouverte me paraît préférable à celle qui consiste à faire une incision sur les côtés du ventre jusqu'au péritoine, et à décoller ensuite cette membrane jusqu'à ce qu'on arrive sur le rein. J'ai essayé de cette méthode et j'ai ouvert, malgré moi, le péritoine. D'autres ont, sans doute, été plus heureux, mais je crois bien que semblable accident a dû aussi leur arriver quelquefois.

Je suis donc d'avis que, toutes les fois qu'une tumeur du rein sera trop volumineuse pour être extraite par la voie lombaire, il faudra ouvrir largement et directement la cavité abdominale.

On a conseillé de faire l'incision un peu latéralement, c'est-à-dire en suivant le bord externe du muscle droit, de façon à arriver plus directement sur le rein ; cependant, je crois l'incision médiane préférable : elle permet un écartement suffisant pour donner accès sur le rein malade, et on a l'avantage de pouvoir explorer beaucoup plus facilement l'autre rein, ce qu'il faut faire, car il n'y aurait qu'à refermer le ventre au plus tôt, si on lui trouvait un commencement d'altération.

Une fois la cavité abdominale ouverte, rappelez-vous que la tumeur est tapissée par le feuillet péritonéal pariétal postérieur, qui passe normalement en avant du rein; rappelez-vous aussi que presque toujours, sinon toujours, vous rencontrerez des anses intestinales. Si c'est l'intestin grêle, il glisse à la surface de la tumeur et les aides le refoulent aisément, mais, si c'est le côlon, et surtout le côlon descendant, il adhère à la tumeur et il faut le récliner avec précaution, ce qui, d'ailleurs, est facile quand le feuillet péritonéal qui recouvre la tumeur est ouvert.

La tumeur est alors isolée de toutes parts avec des difficultés plus ou moins grandes, en rapport avec les adhérences qu'elle affecte et qui varient selon chaque cas ; on arrive peu à peu jusqu'au pédicule, qui est lié directement ou bien saisi d'abord avec des pinces suivant son volume. On suit, du reste, à peu près la même conduite que pour le pédicule des kystes de l'ovaire, point qui sera étudié plus loin en détail.

Comment faut-il se comporter ensuite vis-à-vis du feuillet péritonéal postérieur? La technique n'est pas encore fixée à cet égard. On peut le laisser divisé sans s'en préoccuper autrement.

Quelques chirurgiens ont alors fait un drainage lombaire. On peut suturer les bords du péritoine de façon à reconstituer l'espace rétropéritonéal et à le séparer de la cavité péritonéale pro-

prement dite. M. Terrier a proposé un autre moyen, c'est d'attirer en avant les deux lèvres de la plaie péritonéale postérieure et de les suturer au péritoine pariétal antérieur, de façon à créer ainsi un canal qui fasse communiquer directement l'espace péritonéal postérieur avec l'extérieur à travers la cavité péritonéale, tout en isolant cette dernière : c'est un drainage abdominal antérieur substitué au drainage lombaire. Je répète que nous ne sommes pas encore bien fixés sur la valeur respective de ces divers procédés et nous ne le serons sans doute pas de sitôt, car la néphrectomie, qui est déjà une opération rare, le deviendra de plus en plus à mesure que la néphrotomie gagnera du terrain.

E. — **Tumeurs du mésogastre (grand épiploon, mésentère, arrière-cavité des épiploons, pancréas).**

Je comprends sous le nom de tumeurs du mésogastre celles des tumeurs abdominales qui occupent principalement cette région quand elles n'ont pas encore atteint un volume trop considérable, et qui ont pour point de départ les organes situés dans cette partie du ventre. Cette division est, j'en conviens, un peu artificielle, comme les divisions anatomiques elles-mêmes de la cavité abdominale, car les tumeurs en question ne sont pas exactement limitées au mésogastre, mais empiètent sur les parties voisines. Peu importe, d'ailleurs, ce me semble, pourvu que notre étude soit complète et jette une certaine lumière sur des sujets obscurs, considérés jusqu'à nos jours comme étant du domaine de l'anatomie pathologique pure, et qui nous intéressent tant aujourd'hui, depuis l'avènement de la chirurgie abdominale.

Dans ce chapitre, j'étudierai les tumeurs du grand épiploon, du mésentère, de l'arrière-cavité des épiploons et du pancréas.

1° *Tumeurs du grand épiploon.* — Rappelons-nous que le grand épiploon constitue une vaste toile péritonéale, partie de la grande courbure de l'estomac et descendant jusqu'au voisinage du pubis; rappelons-nous surtout, car sur ce détail anatomique reposent les principaux éléments du diagnostic, que le grand épiploon est situé en avant du paquet de l'intestin grêle et se trouve en contact immédiat avec la face profonde de la paroi abdominale antérieure.

Le grand épiploon existe à peine chez l'enfant, aussi n'est-ce que chez l'adulte qu'on y observe des tumeurs.

Une tumeur du grand épiploon est si voisine d'une tumeur développée dans la couche sous-péritonéale de la paroi abdominale, que la confusion est en vérité possible, à moins d'une attention extrême. Dans les deux cas, en effet, la tumeur cesse d'être perçue par l'œil et par la main lorsqu'on met les muscles de la paroi en état de contraction, et nous avons insisté plus haut sur la valeur de cet élément de diagnostic entre les tumeurs pariétales et cavitaires. Le seul signe différentiel est tiré de la mobilité de la tumeur : si cette dernière éprouve des mouvements de locomotion en rapport avec l'acte respiratoire, si on la déplace facilement avec la main en la portant de divers côtés, il est certain qu'elle est cavitaire; mais, supposez une tumeur du grand épiploon adhérente à la paroi, le diagnostic différentiel devient impossible, à moins de renseignements très précis sur la marche de l'affection.

Supposons une collection liquide enkystée et immobilisée dans la région du mésogastre, aurons-nous des signes pour distinguer si elle occupe l'épaisseur de l'épiploon, la cavité péritonéale elle-même, ou bien la couche sous-péritonéale de la paroi ? Non, aucun signe objectif ne nous permettra d'établir le point de départ de la tumeur.

De même, lorsqu'une tumeur, primitivement développée dans l'épiploon, s'étend au loin, envahit les autres régions, et en particulier le petit bassin, il est encore impossible d'en affirmer le point de départ.

Laissons donc de côté ces cas obscurs, souvent difficiles à interpréter, même quand on a les pièces en main, et occupons-nous des tumeurs limitées, diagnostiquables.

Nous avons reconnu que la tumeur occupe la cavité abdominale : siège-t-elle dans le grand épiploon ?

Le principal caractère clinique sur lequel nous devons nous appuyer est le suivant : une tumeur ayant son siège dans le grand épiploon est nécessairement mate à la percussion dans toute son étendue. Or, quelles sont les tumeurs abdominales offrant le même caractère ? D'abord, les kystes de l'ovaire et les fibromes utérins, mais on sent au palper une ligne de démarcation entre la tumeur et l'excavation pelvienne ; — les tumeurs de la face convexe du foie (un kyste du foie peut, en effet, très bien faire saillie dans la région du mésogastre), — mais la matité de ce kyste se continue avec la matité du foie, tandis que, si la tumeur est dans l'épiploon, la

matité de la tumeur est séparée de celle du foie par une zone sonore ; — une tumeur de la rate, mais la matité se continuerait dans l'hypocondre gauche avec celle de la rate, et, d'ailleurs, la rate a conservé sa forme normale, s'il s'agit d'une hypertrophie.

Donc, une tumeur occupant le mésogastre, absolument mate à la percussion sur toute son étendue, et qui n'appartient ni à l'ovaire, ni au foie, ni à la rate, tire à peu près certainement son origine du grand épiploon.

Je signalerai quelques autres caractères moins importants : les tumeurs du grand épiploon sont ordinairement mobiles, la main les déplace facilement en travers, et aussi de bas en haut ; toutefois, en raison de l'insertion de l'épiploon à l'estomac et de la fixité relative de cet organe, les mouvements de haut en bas sont plus limités que ceux de bas en haut.

Un autre caractère propre aux tumeurs épiploïques est tiré des signes subjectifs : ces tumeurs paraissent avoir moins de retentissement que celles des autres organes sur l'état général du sujet ; il semble que le cancer lui-même reste plus longtemps local.

Après avoir reconnu que la tumeur occupe le grand épiploon, il en faut déterminer la nature. Or, on trouve dans cet organe des lipomes, du cancer, des tubercules, et surtout des kystes.

Un lipome de l'épiploon ne pourra être que soupçonné, en raison de la consistance molle de la tumeur, de son indolence, et du défaut de retentissement sur l'état général.

Le cancer est caractérisé par une tumeur dure, irrégulière, bosselée, affectant souvent la forme de noyaux isolés. Si la masse est peu épaisse, on perçoit de la sonorité en percutant avec une certaine force. Ce cancer étant souvent secondaire, on est mis sur la voie du diagnostic par l'existence d'une tumeur de même nature dans d'autres régions, et l'état cachectique ne tarde pas à venir le confirmer.

Les tubercules se déposent, en général, dans le grand épiploon sous la forme d'une plaque dure, assez régulière, suffisamment mince pour laisser percevoir la sonorité des anses intestinales situées en arrière, à moins cependant qu'il n'y ait de l'ascite. Le sujet présente, presque toujours, d'autres signes de tuberculose.

Les kystes nous intéressent davantage, car ils peuvent être opérés avec un succès durable. Il est remarquable que ce soient surtout des kystes hydatiques que renferme le grand épiploon. Si vous constatez dans cet organe la présence d'une tumeur indo-

lente et fluctuante, il est très probable qu'il s'agit d'un kyste, et, si le frémissement existe, comme dans un cas que j'ai opéré, il n'y a pas de doute, c'est un kyste hydatique. J'eus la satisfaction de pouvoir vérifier à l'opération le diagnostic de kyste hydatique du grand épiploon, que nous avions porté en nous appuyant sur les divers signes que je viens d'énumérer.

Tant qu'une tumeur du grand épiploon ne détermine pas d'accidents, le mieux est de n'y pas toucher. Si votre diagnostic est tubercule, il ne faut évidemment pas intervenir.

C'est également l'abstention que je conseille presque toujours dans le cancer. Cependant, si une tumeur de cette nature, paraissant bien limitée, occasionnait d'atroces douleurs et que le malade réclamât instamment une intervention active, il ne faudrait pas blâmer le chirurgien qui céderait à ses sollicitations.

Quant aux kystes, c'est bien différent : l'opération est absolument indiquée du moment où ils provoquent quelque trouble dans la santé générale du sujet, et c'est, d'ailleurs, dans ces cas que nous sommes le plus souvent consultés.

Il n'y a pas d'inconvénient à pratiquer d'abord une ou plusieurs ponctions aspiratrices avec l'appareil Dieulafoy ; mais, si le liquide se reproduit avec ténacité, si surtout il devient purulent, il convient d'ouvrir le kyste. Lorsqu'il n'existe qu'une grande poche, comportez-vous ainsi que je l'ai dit à propos des kystes du foie, mais c'est l'exception. Le plus souvent, la tumeur, inégale, irrégulière, bosselée, est constituée par un grand nombre de poches indépendantes : dans ce cas, c'est à la laparotomie et à l'ablation des kystes qu'il faut recourir. Rien ne s'y oppose dans le cas particulier, puisque nous pouvons réséquer sans danger le grand épiploon, c'est-à-dire l'organe dans lequel sont situées les hydatides.

2° *Tumeurs du mésentère.* — Je crois devoir répéter au commencement de ce chapitre ce que j'ai déjà dit plusieurs fois à propos d'autres organes, à savoir qu'une tumeur du mésentère, arrivée au point de remplir la cavité abdominale, ne présente plus de signes qui permettent d'en établir le diagnostic d'une façon précise. C'est surtout à les différencier d'un kyste de l'ovaire qu'il faut s'attacher dans ces conditions, et nous y reviendrons en étudiant cette dernière affection.

Supposons donc une tumeur d'un volume médiocre, et dont les contours peuvent être délimités.

Rappelons que le mésentère est composé de deux feuillets du péritoine adossés l'un à l'autre, formant une lame quadrilatère dont l'un des bords répond à la colonne vertébrale, tandis que l'autre contient l'intestin grêle. Rappelons encore que le mésentère occupe sensiblement la ligne médiane et présente une grande mobilité. J'engage le praticien à se bien pénétrer de ces quelques détails anatomiques, car ce sont eux qui doivent fournir les principaux, je dirai même les seuls éléments du diagnostic différentiel.

Une tumeur du mésentère, quelle qu'en soit la nature, est donc toujours située entre les deux feuillets péritonéaux qui constituent ce repli, et en arrière du paquet de l'intestin grêle, surtout au début. A mesure qu'elle se développe, elle écarte les deux feuillets et s'en coiffe, en sorte qu'elle ressemble beaucoup, sous ce rapport, à une tumeur du rein. Les tumeurs de ces organes ont, en effet, de commun ces deux circonstances capitales : elles occupent l'espace rétropéritonéal, et sont, en conséquence, recouvertes par le feuillet pariétal postérieur ; elles refoulent l'intestin en avant d'elles.

Les tumeurs du mésentère appartiennent donc au groupe de celles qui ne sont pas complètement mates, mais peuvent présenter entre elles et la paroi abdominale une zone de sonorité. Or, quelles sont les tumeurs qui offrent les mêmes caractères ? D'abord, et surtout, celles du rein — celles nées dans la face inférieure du foie en arrière de l'épiploon gastro-hépatique, — celles nées de la face interne de la rate en arrière de l'épiploon gastro-splénique, — et enfin celles de l'arrière-cavité des épiploons.

Je dirai, plus loin, pourquoi je fais une catégorie à part des tumeurs qui prennent naissance dans l'arrière-cavité des épiploons, mais je dois déclarer, dès maintenant, qu'il me semble impossible de les séparer cliniquement de celles du mésentère.

Comment reconnaître qu'il ne s'agit pas du rein? D'abord au siège: une tumeur du rein occupe le flanc, on la sent à la région lombaire; une tumeur du mésentère occupe le milieu du ventre.

Les rapports de la masse intestinale ne sont pas les mêmes avec une tumeur du rein et avec une tumeur du mésentère. La première est surtout en rapport avec les côlons ascendant ou descendant; la seconde avec l'intestin grêle. Or, les côlons sont à

peu près fixes, en raison du peu de longueur ou de l'absence du mésocôlon, tandis que l'intestin grêle est mobile, vu la longueur du pédicule mésentérique. Il en résulte que ce sont les côlons que l'on trouve principalement en avant d'une tumeur du rein, sous la forme d'une sorte de corde oblique permanente, occupant toujours la même place, visible, palpable, et variant de volume suivant la circonstance. En avant des tumeurs mésentériques se trouve l'intestin grêle mobile, dont les anses glissent, se déplacent, de telle sorte que la zone sonore est loin d'être fixe et peut varier à chaque exploration : situation invariable du gros intestin en avant d'une tumeur du rein ; situation très variable de l'intestin grêle en avant d'une tumeur mésentérique.

Ces deux genres de tumeurs se distingueront encore l'une de l'autre à la mobilité : une tumeur du mésentère est très mobile; elle se porte facilement à droite et à gauche, en haut et en bas. Une tumeur du rein est beaucoup plus fixe. Il est certain que si le rein était devenu flottant, le diagnostic présenterait plus de difficultés. Cependant, même dans ce cas, on constaterait que, s'il s'agit d'un rein flottant, la tumeur ne dépasse pas, en général, la ligne médiane, tandis que la tumeur du mésentère, à cheval en quelque sorte sur le devant de la colonne vertébrale, se porte aussi bien d'un côté que de l'autre. Le rein mobile peut être réintégré à sa place normale et occupe alors la région lombaire, ce qui ne saurait avoir lieu pour l'autre tumeur.

Le praticien devra, en outre, tenir compte des troubles physiologiques apportés dans la fonction urinaire.

Une tumeur venue de la face inférieure du foie sera moins isolable dans le ventre ; on ne pourra pas la saisir, en quelque sorte, entre les mains, à moins qu'elle ne soit rattachée au foie par un pédicule long et étroit, auquel cas le diagnostic serait impossible. Les mouvements respiratoires déplacent notablement une tumeur du foie et n'ont que très peu d'influence sur une tumeur du mésentère. Par contre, cette dernière est très mobilisable au palper, surtout dans le plan transversal, ce qui ne peut exister si la tumeur vient du foie.

Une tumeur sonore venue de la rate est fort rare, et on la différencierait d'une tumeur du mésentère en s'appuyant sur les signes que je viens d'indiquer à propos du foie.

Au résumé, une tumeur dont la partie culminante occupe à peu près le milieu du ventre, c'est-à-dire le mésogastre, dont les

contours sont nettement délimités, très mobile dans tous les sens et surtout de droite de gauche, recouverte par des anses d'intestin grêle, une semblable tumeur doit être rattachée au mésentère.

Ces caractères étaient exactement ceux de la tumeur que j'enlevai, en 1880, à l'hôpital Beaujon, sur un homme que je présentai plus tard à l'Académie de médecine, et dont j'ai rapporté tout au long l'observation dans mon *Traité d'anatomie topographique*.

Il semblerait que les tumeurs du mésentère sont le plus souvent indolentes, mais il n'en est pas toujours ainsi, comme le prouve l'observation qui m'est personnelle, le malade ayant présenté d'atroces douleurs rapportées d'abord à une invagination de l'intestin, en raison de la soudaineté de leur apparition, phénomène dont je présenterai plus loin une explication.

S'il est déjà souvent difficile de préciser le siège d'une tumeur mésentérique, à plus forte raison a-t-on de la peine à en déterminer la nature. On a trouvé dans le mésentère des tumeurs ganglionnaires, des kystes, des lipomes, des fibromes, et des cancers. Il n'y a pas de raison, d'ailleurs, pour que cette région ne donne naissance aux tumeurs que l'on rencontre dans toutes les autres. Les kystes seront le plus aisément reconnus à l'aide de la fluctuation; mais, supposez un contenu épais comme du beurre, ce qui avait lieu dans celui que j'ai opéré, tout diagnostic devient impossible.

La plupart des tumeurs du mésentère ont été opérées sans diagnostic préalable, et c'est ce qui adviendra inévitablement le plus souvent. Il faut, toutefois, savoir que le pronostic de ces opérations est très grave, beaucoup plus grave que celui de l'ovariotomie, par exemple : aussi, est-on en droit de poser la question suivante :

Doit-on faire l'extirpation des tumeurs du mésentère?

Comment y répondre, puisque le diagnostic est presque toujours impossible lorsque la tumeur est très volumineuse? Et, d'ailleurs, le chirurgien n'est-il pas obligé de tenir compte de l'état du malade, de l'intensité des douleurs, et des troubles physiologiques? Il est évident que les accidents sont moins à redouter lorsque la tumeur est de petit volume, et, cependant, il ne faut opérer que si l'existence est devenue insupportable pour le malade.

S'il s'agit d'un kyste, on en pourra faire l'évacuation après avoir pris grand soin d'écarter l'intestin grêle. Mais, supposons que le chirurgien a été conduit à pratiquer la laparotomie, avec ou sans diagnostic préalable, et qu'il se trouve en présence d'une tumeur du mésentère. De deux choses l'une : ou c'est une tumeur solide, ou c'est un kyste. S'il s'agit d'un cancer avec des adhérences et des prolongements multiples, il faut tout de suite refermer le ventre; si l'on trouve une tumeur bénigne, isolable, énucléable, telle qu'un lipome ou un fibrome, il faut poursuivre l'opération jusqu'au bout, car on a quelques chances de sauver le malade. S'il s'agit d'un kyste, l'isolement en est si difficile, si souvent impossible, si dangereux, que je suis d'avis de ne pas le tenter.

J'estime donc qu'en présence d'un kyste du mésentère, diagnostiqué ou non avant l'opération, le chirurgien doit, de parti pris, n'en pas chercher l'énucléation complète. La poche sera largement ouverte, vidée, lavée, réséquée autant que possible dans la portion libre, et suturée ensuite à la paroi abdominale.

3° *Tumeurs de l'arrière-cavité des épiploons.* — Je désigne sous ce nom les tumeurs qui sont développées, non pas dans l'arrière-cavité des épiploons, au sens anatomique du mot, c'est-à-dire entre les feuillets péritonéaux qui vont former le grand épiploon, mais en arrière du côlon transverse, au-devant de la colonne vertébrale, au voisinage du pancréas, du trépied cœliaque, au niveau du plexus solaire. Ce dernier rapport avec le plexus solaire me paraît fournir le caractère clinique distinctif de ces tumeurs, et m'engage à les séparer des autres, de celles du mésentère en particulier, avec lesquelles, cependant, elles ont un certain nombre de points communs.

Indépendamment du siège spécial qu'elles occupent, ces tumeurs peuvent encore offrir un caractère que je ne fais que mentionner actuellement comme un jalon pour l'avenir : c'est de contenir dans leur intérieur des débris d'os, des portions de vertèbres qui tendraient à en faire une sorte de tératome, ainsi que le prouve la figure 109.

Le diagnostic de ces tumeurs présente une grande obscurité, puisqu'elles se trouvent sur les confins du foie, du rein, de la rate, du mésentère, et du pancréas. Je ne répéterai pas ici les signes à l'aide desquels on pourrait tenter d'ébaucher un dia-

gnostic différentiel, les ayant suffisamment indiqués dans les chapitres précédents.

Je dois, néanmoins, insister sur deux points : l'intensité des symptômes éprouvés par les malades et la gravité extrême de l'opération.

Il est certain que les douleurs et les troubles de toute nature qu'éprouvent les malades sont dus à l'action exercée par la

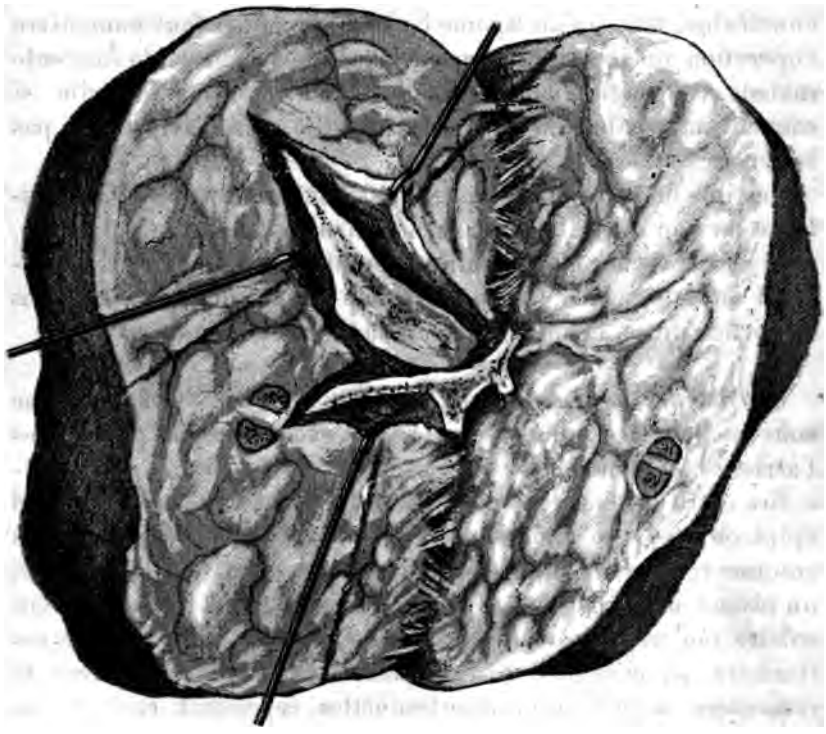

Fig. 109. — Tumeur de l'arrière-cavité des épiploons. Elle a été fendue par son milieu.

tumeur sur le plexus solaire, ce cerveau abdominal des anciens, centre de la vie végétative. Nous avons vu que certaines ectopies rénales déterminent les mêmes phénomènes, ce qui résulte, sans doute, des tractions exercées par le rein sur les branches du plexus, dans des conditions anatomiques qui nous échappent.

Le malade que j'ai opéré d'un kyste du mésentère avait été pris subitement, dans la rue, de douleurs atroces dans le ventre, en même temps qu'apparaissait, pour la première fois, une

tumeur grosse comme le poing. Il me paraît évident que cette tumeur, restée cachée pendant un certain temps derrière le côlon transverse et l'estomac, s'était subitement déplacée et exerçait des tiraillements sur le plexus solaire.

J'estime que l'ablation de ces tumeurs présente une gravité telle, qu'il ne faut opérer qu'à la dernière extrémité. La pièce représentée figure 109 provient d'une jeune femme, âgée de vingt-deux ans, qui me força en quelque sorte la main, et que j'opérai, après beaucoup d'hésitation, le 27 mai 1886, à l'Hôtel-Dieu. L'acte opératoire fut certainement moins compliqué que pour certaines tumeurs ovariennes, et, pourtant, la malade succomba après quarante-huit heures, sans être revenue un seul instant du choc, et à l'autopsie je trouvai le champ opératoire exactement dans l'état où je l'avais laissé, comme si la vie eût été interrompue à partir de ce moment.

Il est bien évident que si, au lieu d'une tumeur solide, il s'agissait d'un kyste, on serait autorisé à l'ouvrir et à le suturer à la paroi abdominale.

C'est ici le lieu de signaler les *kystes hydatiques multiples* de la cavité abdominale. Leur siège primitif est difficile à établir, mais un certain nombre d'entre eux occupe certainement l'espace rétropéritonéal, au niveau du plexus solaire. Les kystes sont en quantité innombrable, l'abdomen en est farci. Les uns ont le volume d'une bille, les autres celui d'une tête d'adulte. Les uns sont simplement mats à la percussion ; d'autres présentent le frémissement hydatique. Quelquefois indolents, surtout au début, ils peuvent devenir l'occasion de douleurs très violentes et de troubles digestifs intenses, à ce point qu'une opération s'impose. Attendez que le malade la réclame, car elle est extrêmement grave, et sachez, en outre, que l'opération sera incomplète. Même alors, vous pourrez encore apporter un soulagement à l'état du malade, ainsi que cela m'est arrivé sur une femme que j'opérai, à l'Hôtel-Dieu, dans ces conditions.

4° *Tumeurs du pancréas.* — Les tumeurs développées dans le pancréas sont fort rares, et les signes cliniques à l'aide desquels elles se révèlent tellement obscurs, que le diagnostic en est à peu près impossible. La profondeur où elles siègent empêche, au début, qu'on s'aperçoive de leur existence, et, lorsqu'elles sont volumineuses, bien peu de caractères les distinguent des tumeurs

du mésentère, de l'arrière-cavité des épiploons, ou de la face inférieure du foie. Comme ces dernières, en effet, les tumeurs du pancréas sont recouvertes par l'intestin ; elles sont à peu près médianes, et donnent lieu à des troubles physiologiques sensiblement identiques.

Cependant, une extrême mobilité de la tumeur dans tous les sens devrait plutôt faire songer à une tumeur du mésentère, car une tumeur du pancréas atteindrait difficilement le même degré de mobilité.

Lorsque l'ampoule de Vater se trouve comprimée, il en peut résulter de l'ictère, des coliques hépatiques, etc., mais les tumeurs du foie donnent lieu aussi aux mêmes phénomènes; cependant, la distension extrême de la vésicule biliaire pourrait plutôt faire croire à un cancer de la tête du pancréas.

Il n'y a guère qu'un signe, lorsqu'il existe, susceptible de faire admettre une tumeur du pancréas. On sait que cette glande a pour principale fonction d'émulsionner les graisses : or, lorsqu'elle n'agit plus, les graisses, n'étant pas émulsionnées, ne sont pas digérées, et il en résulte la production de selles huileuses, de *stéarrhée*. La graisse sort mélangée aux matières fécales sous forme de gouttes, et l'on aurait même constaté des déjections complètement graisseuses. Mais, une tumeur développée dans le voisinage pourrait, à la rigueur, comprimer, atrophier la glande, et produire les mêmes effets.

Il serait donc très hasardeux de porter le diagnostic : tumeur du pancréas. On en reconnaîtrait plus aisément la nature en se basant sur les signes que nous avons déjà invoqués bien des fois. L'existence de la fluctuation permettrait de dire qu'il s'agit probablement d'un kyste, et d'un kyste hydatique, si l'on constatait le frémissement.

Une tumeur cancéreuse, et c'est celle qu'on a le plus souvent rencontrée dans le pancréas (ordinairement à l'autopsie), se manifesterait par sa dureté, ses bosselures, sa marche rapide, et l'apparition de phénomènes généraux.

Quant au traitement, je répéterai ce que j'ai dit dans les chapitres précédents : n'intervenez activement que sous la pression d'accidents rendant la vie impossible ou insupportable, et encore à condition que vous ne soyez pas convaincu qu'il s'agit d'un cancer. Si c'est une tumeur bénigne, pratiquez-en de votre mieux l'énucléation, et drainez largement le champ opératoire.

En cas de kyste, mettez-le à découvert, fixez-en les parois à la plaie de l'abdomen, et drainez la poche.

Les kystes du pancréas paraissent reconnaître, le plus ordinairement, pour cause un traumatisme. Ils sont fort rares, et je crois devoir reproduire en note le cas très remarquable que j'ai observé et dont je dois la relation à mon interne, M. Gosset (1).

(1) Jean B..., âgé de seize ans, ayant toujours eu une bonne santé, fait, le 29 septembre 1895, une chute d'une hauteur de trois mètres : il tombe d'un arbre et l'abdomen vient heurter sur une grosse racine saillant hors de terre. La douleur immédiate fut très vive, cependant le malade put se relever et accomplir, courbé en deux, un trajet de deux cents mètres. Cette chute, qui marque bien nettement le début de la maladie, eut lieu une heure après le repas et provoqua le rejet immédiat des aliments. Le repos au lit fut nécessaire.

Pendant les cinq premiers jours, se manifesta un peu de réaction péritonéale, avec ballonnement du ventre, constipation, vomissements verdâtres. Les vomissements cessèrent spontanément et le seul phénomène morbide observé, et qui a persisté pendant toute la durée de l'affection, a consisté en crises douloureuses.

Ces crises, provoquées par l'ingestion des aliments, survenaient immédiatement après et duraient parfois près d'une heure. Elles se reproduisaient sans régularité aucune ; il n'était pas rare de voir plusieurs jours se passer sans la moindre douleur, alors que d'autres fois les crises pouvaient, pendant huit jours consécutifs, se reproduire après chaque repas.

M. le professeur Tillaux constate, six semaines après l'accident, une légère voussure au niveau de la région épigastrique, et, en l'espace de quinze jours, la voussure se transforme en une tumeur des plus nettes.

Les crises douloureuses étaient de plus en plus pénibles; il n'y avait pas d'ictère, mais l'amaigrissement faisait des progrès rapides, et c'est alors que M. Tillaux, se refusant à une ponction, propose la laparotomie exploratrice. L'opération fut pratiquée le 15 décembre, c'est-à-dire deux mois et demi après la chute, début de tous les accidents.

Voici, dans les quelques jours qui ont précédé l'opération, quels étaient les signes constatés.

En examinant la paroi abdominale, on voyait une voussure épigastrique des plus nettes, rendue encore plus apparente par l'amaigrissement si marqué du malade et l'aplatissement des autres parties de l'abdomen.

La tumeur, qui s'étendait à droite et à gauche de la ligne médiane, débordait cependant un peu plus à gauche. Elle était de la grosseur d'une tête de fœtus, arrondie, lisse, régulière, et rénitente, sans souffle, ni battements. Absolument indépendante de la paroi abdominale, et très légèrement mobile avec la respiration, elle était mate à la percussion et la matité se continuait à droite sans aucune bande de sonorité avec la matité hépatique. A gauche, la tumeur était séparée du rebord des fausses côtes par un espace large de trois travers de doigt. En bas, elle affleurait l'ombilic. Mais, ce qui frappait surtout à l'examen clinique, c'était la variabilité des symptômes suivant le moment de l'observation, particulièrement dans les deux ou trois jours qui ont précédé l'intervention.

La percussion donnait parfois de la sonorité au même endroit où, la veille, le doigt avait révélé de la matité; on retrouvait bien la tumeur avec sa matité, mais seulement dans la portion située à droite de la ligne médiane. A gauche, l'estomac semblait s'être interposé entre la tumeur et la paroi abdominale.

L'examen du liquide stomacal a révélé un suc gastrique normal. L'examen du

F. — Tumeurs des fosses iliaques (intestin).

Les fosses iliaques peuvent être le siège de tumeurs variées : on y trouve des tumeurs ganglionnaires, des anévrysmes, des sarcomes, et des cancers, ordinairement secondaires, etc., mais ces tumeurs ne diffèrent pas sensiblement de celles du même genre que l'on rencontre dans les divers points du corps et n'empruntent rien de spécial à la région. Il n'en est pas de même des tumeurs développées aux dépens de l'intestin, du cæcum en particulier. Je crois donc devoir étudier exclusivement ces dernières. Comme l'intestin grêle n'occupe pas, en définitive, dans l'abdomen une région bien déterminée, il m'a semblé préférable de grouper dans ce chapitre ce que je crois utile de dire sur les tumeurs de l'intestin en général.

sang a montré que les globules, blancs et rouges, étaient en proportion régulière, sans augmentation du nombre de ceux-là; les urines étaient également normales.

Le diagnostic de kyste pancréatique ne fut pas posé ; le malade avait été vu par MM. les professeurs Potain, Hayem et Hanot, et les hypothèses de kyste hydatique du foie, d'abcès du foie, de tumeur maligne du foie, furent émises.

Opération. — Pratiquée le 15 décembre, sous l'anesthésie chloroformique, par M. le professeur Tillaux. Laparotomie médiane sus-ombilicale. Le péritoine pariétal incisé laisse découvrir une tumeur venant de la profondeur, sans connexion aucune avec le foie, tumeur recouverte par un second revêtement péritonéal, et encadrée à sa partie supérieure et latérale droite par la première et la seconde portions du duodénum. Faisant saillie entre le duodénum et le côlon transverse, elle refoule l'estomac vers la gauche. A sa surface, rampent des veines saillantes et volumineuses, dont quelques-unes grosses comme la saphène interne. Le diagnostic de kyste du pancréas est alors posé et la ponction pratiquée avec un fin trocart. On retire 800 grammes d'un liquide citrin, puis la poche est largement ouverte, suturée à la paroi et drainée. Sa surface intérieure est lisse, rouge, et son épaisseur de quelques millimètres seulement. Elle ne contient que du liquide, sans fausses membranes ni vésicules hydatiques.

Les suites opératoires furent simples, mais un écoulement très abondant de liquide limpide et transparent se faisant continuellement par les drains, obligea de changer le pansement plusieurs fois par jour. Au quinzième jour, le malade se lève, et porte une ceinture de caoutchouc avec réservoir pour recueillir le liquide. Dans les deux mois qui ont suivi l'opération, l'écoulement a atteint jusqu'à 100 gr. par jour.

Le liquide retiré par ponction au cours de l'opération n'a pu être examiné, mais l'analyse du liquide s'écoulant par la fistule a montré qu'il s'agissait d'un liquide limpide, faiblement alcalin, ne contenant pas d'albumine et ne digérant pas l'albumine.

L'état général est excellent, la croissance continue, l'opéré présente tous les signes d'une excellente santé, mais la fistule persiste encore à l'heure actuelle, (février 1897) c'est-à-dire quatorze mois après l'opération et laisse écouler chaque jour de cent à cent cinquante grammes de liquide.

Un certain nombre de tumeurs intestinales : tumeur hypertrophique, polypes, épithéliome, etc., ne se traduisent par aucun signe extérieur appréciable, et rentrent dans l'étude que nous avons faite précédemment de l'occlusion intestinale. Je ne m'en occuperai donc pas. Il ne sera question ici que des tumeurs faisant une saillie appréciable soit à l'œil, soit au toucher, présentant, par conséquent, des signes physiques. Je ferai toutefois remarquer que, contrairement à ce que nous avons vu pour les autres organes de l'abdomen, les tumeurs de l'intestin n'atteignent jamais un grand volume, au point, par exemple, de remplir la cavité abdominale, ni même une grande partie de cette cavité.

Il est une division importante à établir : parmi ces tumeurs, les unes naissent aux dépens des tuniques de l'intestin, les autres sont constituées par la présence de corps qui occupent le canal intestinal et le distendent au point de former tumeur : ces dernières sont même, au point de vue pratique, les plus intéressantes.

Les tumeurs proprement dites de l'intestin (je laisse de côté le rectum, qui fera l'objet d'une étude spéciale), assez développées pour être perçues à travers la paroi abdominale, sont presque toujours des cancers. Elles présentent comme caractère commun d'être superficielles et facilement saisissables entre les doigts, pour peu que la paroi abdominale soit mince. Elles sont mates à la percussion légère, et deviennent sonores si l'on percute un peu fort. On voit que ces caractères se rapprochent beaucoup de ceux que nous avons attribués aux tumeurs de l'épiploon : aussi, les confond-on très facilement ensemble lorsqu'elles occupent la zone ombilicale. Je rappellerai, toutefois, que les tumeurs épiploïques restent fort longtemps silencieuses et indolentes, sans retentissement général, ce qui est loin d'exister pour les tumeurs intestinales.

Un autre caractère fort important des tumeurs intestinales est leur extrême mobilité, surtout lorsqu'il s'agit de l'intestin grêle. La tumeur occupe successivement les divers points de la portion sous-ombilicale de l'abdomen ; un jour elle est très superficielle, le lendemain elle a disparu, occupe une autre région, et se trouve masquée par des anses intestinales saines. Les tumeurs du gros intestin sont évidemment beaucoup moins mobiles, sauf cependant celles de l'*S* iliaque. Lorsqu'une tumeur s'est développée au niveau de l'angle des côlons, les signes objectifs seuls

ne permettent pas, le plus souvent, de reconnaître s'il s'agit du côlon ou du foie à droite, et de la rate à gauche. Il en est de même d'une tumeur du côlon transverse par rapport à l'estomac.

Les signes subjectifs présentent donc une grande importance dans le diagnostic des tumeurs de l'intestin ; cette importance est telle, qu'il est presque toujours possible d'affirmer l'existence d'une tumeur en l'absence de tout autre signe.

Ces signes consistent d'abord en une douleur, souvent très vive, apparaissant sous forme de coliques, c'est-à-dire d'une façon intermittente ; des alternatives de constipation opiniâtre et de diarrhée, de temps en temps des vomissements, du ballonnement du ventre, et quelquefois des selles sanguinolentes ou sanglantes. Lorsque ces accidents, qui sont ceux d'une obstruction intestinale incomplète, persistent depuis plusieurs mois, par exemple, alternant avec des périodes de plus en plus courtes de retour à la santé, il est extrêmement probable qu'il existe une tumeur de l'intestin de nature cancéreuse. On en acquiert la certitude si la tumeur devient perceptible et si le malade présente une teinte cachectique.

Il ne faut extirper un cancer de l'intestin que s'il paraît bien limité, car d'autres viscères sont souvent intéressés en même temps, et les ganglions mésentériques sont rapidement envahis. Notre seule ressource alors, quand les moyens médicaux sont épuisés, est le traitement que nous avons indiqué à propos de l'occlusion intestinale.

Les tumeurs de l'intestin reconnaissent parfois pour cause l'existence dans leur intérieur de substances variées : des gaz, des matières fécales, des calculs, des lombrics, ou des corps étrangers venus du dehors.

L'accumulation des gaz dans l'intestin, ou tympanite, est un phénomène commun, transitoire, dont il n'y a pas lieu de nous occuper ici. Disons toutefois que, lorsque, sous l'influence d'une cause quelconque, la tympanite atteint un degré tel qu'elle gêne la respiration et fait craindre l'asphyxie, il faut, sans hésiter, pratiquer sur le ventre, avec une aiguille tubulée, une série de ponctions dans les points où l'intestin est le plus distendu. Mais ce n'est pas, à proprement parler, une tumeur.

Il n'est pas très rare de rencontrer, exclusivement chez la

femme, je pense, une tumeur plus ou moins volumineuse, bien limitée, occupant d'abord la région hypogastrique, s'élevant peu à peu vers l'ombilic, constituée exclusivement par des gaz, et que l'on peut appeler *tumeur tympanique de l'abdomen.*

J'avoue ne pas comprendre, jusqu'à présent, l'histoire de cette tumeur bizarre, dont voici un exemple. En 1887, une dame m'amena à l'Hôtel-Dieu sa fille, âgée de quinze ans, dont le ventre avait pris depuis quelque temps un développement anormal. Je constatai, en effet, dans l'hypogastre l'existence d'une tumeur lisse, régulière, arrondie, remontant jusqu'à l'ombilic, limitable en haut avec le bord cubital de la main, et ma première pensée fut qu'il s'agissait d'une grossesse. Cette hypothèse étant écartée par l'examen de la malade, je songeai à un kyste de l'ovaire, mais la tumeur était sonore à la percussion. Bref, cette jeune fille est restée dans mon service pendant plusieurs mois; la tumeur a persisté en présentant des oscillations de quelques centimètres dans son volume, déterminant un malaise général, des douleurs dans le ventre, bien que les règles soient venues plusieurs fois. Il n'y a jamais eu de crises nerveuses. L'état était encore sensiblement le même un an au moins après le début des accidents.

Quelle est donc cette affection? On ne peut pas accepter une distension de l'utérus ou des trompes; la tumeur contient des gaz, donc elle ne peut guère avoir pour siège que l'intestin : mais alors pourquoi la distension est-elle limitée à une section de l'intestin? pourquoi est-elle lisse, régulière, comme un utérus gravide ou un kyste uniloculaire de l'ovaire, au lieu de présenter des bosselures comme en offre l'intestin distendu par des gaz? Enfin, pourquoi ces gaz persistent-ils dans le même point, pendant des mois, sans être évacués sous l'influence de purgatifs répétés? Je ne saurais répondre à ces diverses questions. On dit bien que c'est un phénomène nerveux, de nature hystérique, mais, d'abord, cette hypothèse n'explique rien, et, d'ailleurs, elle n'est pas exacte. La tumeur tympanique a encore été désignée sous le nom de *fausse grossesse*, de *grossesse fantôme*, parce qu'on la rencontre quelquefois chez des jeunes femmes, au début de leur mariage, ce qui donne toujours lieu, par parenthèse, à des incidents bizarres. Après quelques mois, la tumeur disparaît sans cause connue pour ne plus reparaître à l'avenir, et tout rentre dans l'ordre. Je connais une femme chez laquelle ce phénomène s'est produit il y a quelques années; tout le monde crut à une grossesse, y compris le confrère :

Il est donc réellement bien difficile d'éviter cette cause d'erreur, et aucun signe objectif ne saurait alors éclairer le diagnostic.

Je répète qu'un grand point est d'y songer et d'interroger soigneusement le malade sur la marche de son affection. On apprendra qu'il était sujet à une constipation habituelle et opiniâtre; que les matières qu'il rendait étaient dures, marronnées, et noirâtres, souvent depuis de nombreuses années, sans que la santé générale en soit manifestement altérée, ce qui exclut l'idée d'une lésion organique. Ces renseignements suffisent pour faire porter le diagnostic de tumeur fécale, et il y a d'autant moins de danger à le faire que le traitement ne peut guère aggraver la situation, même dans l'hypothèse d'un néoplasme.

Ces tumeurs sont susceptibles de déterminer des accidents graves allant jusqu'à la mort. Tantôt, ce sont des phénomènes d'occlusion intestinale, et, chose singulière, assez difficile à comprendre, ainsi d'ailleurs que tant d'autres phénomènes pathologiques, les accidents peuvent débuter brusquement, comme s'il s'agissait d'un étranglement interne par bride : douleur violente, subite, vomissements, etc. On conçoit combien il est rationnel, dans ces cas, de songer à une invagination, puisqu'il y a en même temps tumeur, et que cette tumeur occupe de préférence la fosse iliaque droite dans les deux affections.

Tantôt, ce sont des phénomènes inflammatoires que détermine la tumeur fécale : péritonite ou phlegmon. La typhlite et la pérityphlite ne reconnaissent souvent pas d'autre cause. S'il s'agit d'un enfant, en particulier, la douleur peut irradier dans l'aine, dans le membre inférieur, et il serait désastreux de confondre cet état avec une coxalgie au début. C'est alors aussi qu'il faut distinguer la coprostase d'une tumeur inflammatoire consécutive à l'appendicite, dont je vais m'occuper dans un instant.

Le traitement des tumeurs fécales de l'intestin est tout indiqué : il faut administrer des purgatifs jusqu'à disparition de la tumeur.

Je ne ferai que mentionner la présence dans l'intestin d'un calcul biliaire, assez gros pour provoquer des phénomènes d'occlusion. Des matières peuvent s'accumuler autour de ce calcul, se durcir, et donner naissance à une variété de tumeur fécale, dont le diagnostic est si obscur qu'il ne saurait être soupçonné que par l'observation la plus rigoureuse de la marche de la maladie.

Je mentionnerai également les tumeurs de l'intestin formées

par un amas de lombrics. Bien que cet accident soit extrêmement rare, il y faut cependant songer en présence d'un enfant atteint d'occlusion intestinale. On serait mis sur la voie du diagnostic en apprenant que le malade a rendu un de ces vers par l'anus.

Une autre variété de tumeur de l'intestin est produite par les corps étrangers venus du dehors. Ce sont, en général, des substances indigestes qui s'accumulent dans un point de l'intestin, et en particulier dans le cæcum. On connaît un certain nombre de cas d'occlusion intestinale produits par une masse de noyaux de cerises. Le diagnostic présente les mêmes difficultés que dans les cas précédents. Je répète que le point important est d'y songer en présence du malade.

Appendicite.

L'appendicite est une affection que nous connaissons seulement depuis quelques années et dont les manifestations cliniques avaient été, jusqu'alors, rattachées à la typhlite, à la péri ou paratyphlite. Est-ce à dire que ces dernières maladies n'existent pas et que tous les accidents inflammatoires évoluant dans la fosse iliaque droite doivent être rapportés exclusivement à l'appendicite? Non, sans doute, la coprostase détermine quelquefois une tumeur cæcale et, par suite, une inflammation de voisinage ; mais la vérité est que l'appendice est beaucoup plus souvent la cause première des accidents, notion d'une importance capitale, ignorée absolument il y a quelques années, et qui nous a conduits à la pratique d'opérations d'un haut intérêt.

L'appendicite se manifeste par une douleur subite, extrêmement vive, parfois syncopale, ressemblant beaucoup aux coliques hépatiques ou néphrétiques, et justement désignée sous le nom de colique appendiculaire. Le siège de la douleur, dans la fosse iliaque droite au niveau du cæcum, permettra, le plus souvent, d'établir le diagnostic. En même temps que la douleur, apparaît une tuméfaction profonde pouvant acquérir le volume du poing. Cet état s'accompagne de fièvre.

Dans la grande majorité des cas, la situation ne tarde pas à s'améliorer, les accidents diminuent, finissent par disparaître, et tout rentre dans l'ordre. Il se peut qu'après un temps plus ou moins long, quelquefois plusieurs années, les mêmes phéno-

mènes se reproduisent au milieu de la santé la plus parfaite : c'est une *appendicite récidivante*. Mais il n'en est pas toujours ainsi, et c'est un des points les plus importants de l'histoire de cette affection. Les accidents aigus disparaissent, mais la santé ne revient pas absolument parfaite ; le malade continue à éprouver un certain malaise, un peu d'embarras dans la fosse iliaque, et le palper révèle même parfois la présence d'une petite tumeur profonde. Cet état persiste plus ou moins longtemps, puis apparaît une nouvelle poussée aiguë analogue à la première. Nous avons alors affaire à une *appendicite à rechute*.

Au lieu de se terminer par résolution, l'appendicite peut évoluer vers la suppuration. Après trois ou quatre jours, les accidents locaux et généraux augmentent, et la péritonite périappendiculaire, au lieu d'être plastique, devient suppurative. L'abcès se localise parfois, s'enkyste, et nous avons affaire à une variété d'abcès de la fosse iliaque ; mais, si la suppuration s'établit rapidement, avant que des adhérences aient pu s'établir, le pus se répand dans la cavité abdominale et produit une péritonite aiguë, généralement mortelle. Il est possible que le pus, sans envahir toute la cavité péritonéale, fuse au loin du côté du côlon ascendant et remonte dans le flanc. Enfin, l'appendicite peut se terminer d'une manière encore plus funeste : l'appendice se perfore, et il en résulte une péritonite suraiguë, mortelle souvent dans les vingt-quatre ou quarante-huit heures. Nous ne savions pas jadis expliquer ces cas de péritonite foudroyante apparaissant au cours d'une santé relativement bonne, et que l'on attribuait volontiers à l'action du froid.

Le diagnostic de l'appendicite est, en général, facile. La tumeur fécale du cæcum, ainsi que je l'ai déjà dit, ne présente pas la même allure : Elle s'est développée lentement, sur un sujet atteint de constipation opiniâtre ; elle n'a pas débuté par une sorte de colique violente ; la tumeur est moins douloureuse au toucher, et lorsque les accidents apparaissent, ce sont plutôt ceux de l'obstruction intestinale que de la péritonite aiguë. On conçoit toute l'importance du diagnostic différentiel, puisque le traitement est absolument opposé dans les deux cas : les purgatifs répétés conviennent, en effet, à la tumeur fécale, tandis qu'il faut en éviter l'emploi dans l'appendicite.

S'il est généralement aisé de reconnaître qu'il s'agit d'une appen-

exemple, doit-on conseiller l'opération? Bien que celle-ci ne s'impose pas, il est cependant plus prudent de la pratiquer.

Le malade est guéri et a repris ses occupations, mais il conserve un certain embarras dans la fosse iliaque droite; on sent même parfois un petit noyau d'induration qui persiste. Au bout de quelques mois, une nouvelle poussée aiguë apparaît, se calme, et ainsi de suite. Il s'agit alors non d'une appendicite récidivante, mais d'une appendicite à rechutes. L'organe est resté malade ; la vie du sujet est menacée, car une perforation peut survenir et provoquer les accidents décrits plus haut. Là, pas de doutes, il faut intervenir. — Attendez une période d'accalmie et opérez *à froid*.

Pratiquez une incision légèrement courbe de 7 à 8 centimètres en regard de la fosse iliaque, à deux travers de doigt au-dessus de l'arcade crurale, sensiblement parallèle à cette arcade. Il est quelquefois assez difficile de trouver l'appendice. Rappelez-vous qu'il naît de la face interne et postérieure du cæcum, à peu de distance au-dessous de l'embouchure de l'intestin grêle. C'est donc cet intestin qui doit vous servir de principal point de repère dès que vous êtes arrivé sur le cæcum. Isolez doucement l'appendice en le libérant de ses adhérences, s'il en existe; appliquez une ligature à la soie tout près de son orgine au cæcum, et réséquez-le en prenant soin que le contenu ne tombe pas dans le péritoine. Touchez au thermocautère la surface de section. On peut suturer pardessus les deux lèvres du péritoine, pour plus de précaution.

G. — Tumeurs de l'hypogastre (ovaire et parovarium) utérus, trompes de Fallope.

Il est possible de rencontrer chez l'homme des tumeurs occupant l'hypogastre, mais elles sont très rares et ne présentent aucun caractère particulier ; je n'aurai donc en vue dans ce chapitre que les tumeurs de l'hypogastre chez la femme.

Il en existe un certain nombre, telles, par exemple : une tumeur formée par la vessie distendue, une hématocèle péri-utérine, auxquelles le praticien doit penser, ne fût-ce que pour les éliminer d'emblée : mais ce sont l'ovaire et le parovarium, l'utérus et la trompe de Fallope qui leur donnent à peu près constamment naissance : aussi, ces organes feront-ils l'objet spécial de notre étude.

1° *Tumeurs de l'ovaire et du parovarium.*

Les ovaires ainsi que le parovarium sont atteints d'affections chirurgicales que nous étudierons plus loin dans la partie de ce livre consacrée aux maladies des organes génitaux de la femme; nous ne comprenons dans ce chapitre que celles qui se rattachent directement à la chirurgie abdominale proprement dite, c'est-à-dire les tumeurs.

Les tumeurs dont nous avons surtout à nous occuper sont les kystes. On rencontre, sans doute, dans l'ovaire d'autres produits que le cystome, tels que des tumeurs fibreuses, des sarcomes et du cancer, mais, outre que ces dernières tumeurs sont relativement très rares, c'est par la même route qu'on arrive au diagnostic, et elles nécessitent la même intervention.

Je n'insisterai pas ici sur l'anatomie et la physiologie pathologiques des kystes de l'ovaire, qui ne rentrent pas dans le plan de cet ouvrage. Je me contenterai de rappeler qu'ils siègent dans l'ovaire lui-même ou dans le parovarium, c'est-à-dire dans les organes immédiatement en contact avec l'ovaire : trompe de Fallope, ligament large : d'où la distinction en *kystes ovariens* et *kystes parovariens*. Les premiers, arrivés à un certain développement, sont toujours constitués par plusieurs loges, dont une principale plus grande et d'autres en quantité variable, quelquefois innombrables, plus petites; il sont *multiloculaires*; les seconds sont presque toujours, sinon toujours, *uniloculaires*.

Les kystes multiloculaires seraient d'origine épithéliale, et, d'après M. Malassez, leur revêtement épithélial ressemblerait à celui des muqueuses normales, d'où le nom d'épithéliome mucoïde qui leur a encore été donné (1); les kystes uniloculaires se déve-

(1) Quelques auteurs soutiennent encore cette opinion, très séduisante évidemment *a priori*, que les grands kystes de l'ovaire ont pour point de départ les follicules de de Graaf. Mais la théorie qui prévaut en ce moment dans la science est celle de MM. Malassez et de Sinéty. D'après ces auteurs, les kystes se développent de la manière suivante : « Si les grands kystes de l'ovaire ne résultent pas de l'hypertrophie des follicules de de Graaf, ces deux productions anatomiques nous semblent cependant avoir une origine commune, l'*épithélium germinatif de la surface de l'ovaire*. Seulement, dans les cas de kystes, la néoformation épithéliale, au lieu de constituer les tubes de Pflüger, puis les follicules primordiaux, enfin, en dernier lieu, les follicules de de Graaf, cette formation, disons-nous, se serait engagée dans une direction moins spéciale et moins élevée, et n'aurait abouti qu'au type vulgaire d'épithélium de revêtement, donnant naissance à des tubes et à des cavités plus ou moins sphériques, n'ayant qu'une bien vague similitude avec les

lopperaient, le plus souvent, dans les débris du corps de Wolff, représenté par l'organe de Rosenmüller.

Cette division est importante : quelle que soit, en effet, l'origine réelle de ces diverses productions, il existe certainement des différences cliniques entre elles, et le diagnostic doit, autant que possible, en être établi à l'avance, car le procédé opératoire n'est pas absolument le même dans les deux espèces de kystes.

Indépendamment des kystes multiloculaires et uniloculaires, il existe une troisième variété infiniment plus rare, c'est le kyste de Rokitanski, désigné encore sous le nom de *kyste multiple* de l'ovaire. Au lieu d'être constitué par une poche principale, aux dépens de laquelle se sont développées une quantité plus ou moins grande de cavités accessoires, celui-ci est formé par l'agglomération d'un certain nombre de poches complètement indépendantes les unes des autres et formant une sorte de grappe.

Cette variété de kystes ovariens se développe très réellement aux dépens des follicules de de Graaf, car le microscope décèle la présence d'un ovule dans quelques-unes des poches.

Au point de vue clinique, les kystes multiples sont remarquables en ce qu'ils n'atteignent jamais un volume considérable et que les deux ovaires ont toujours été trouvés atteints en même temps. Telle est, du moins, la description qu'en donnent les auteurs et j'ai pu en vérifier l'exactitude. Il n'en est cependant pas toujours ainsi, car le kyste le plus volumineux que j'aie extirpé (60 kilogrammes) appartenait à cette variété. De plus, l'autre ovaire était si peu malade que la femme était devenue enceinte pendant qu'elle portait cette énorme tumeur et qu'elle a fait un nouvel enfant après l'opération.

Les kystes de l'ovaire se développent à tous les âges et dans toutes les conditions sociales ou physiologiques de la femme. Nous ne connaissons absolument rien des causes éloignées ou prochaines qui en déterminent ou en favorisent l'évolution.

Comment reconnaîtrons-nous un kyste de l'ovaire ? Je ferai

tubes de Pflüger et les follicules... On voit d'abord se produire des invaginations épithéliales, comparables à des glandes en tubes. La nature de cet épithélium varie et passe des cellules calciformes aux cellules cylindriques simples, ou à cils vibratiles. En pénétrant plus profondément dans le stroma ovarien, ces néoplasies se dilatent sur certains points, la sécrétion épithéliale distendant de plus en plus les espaces dilatés kystiques, qui continuent à s'accroître jusqu'à produire ces énormes tumeurs que nous connaissons sous le nom de kystes de l'ovaire. » (De Sinéty, *Traité de Gynécologie*. 2e édition, p. 312.)

or depuis cette époque cette dame se porte très bien, n'a pas eu d'enfants, il est vrai, mais jouit du tempérament le plus calme et le moins nerveux que l'on puisse rencontrer.

Il paraît, au dire de Spencer Wells et de C. Perier (je n'en ai pas fait l'expérience), que la tumeur s'affaisse tout de suite si on endort la malade, pour se reproduire aussitôt après le réveil. C'est là, sans doute, un très bon élément de diagnostic différentiel, mais qui n'éclaire pas d'un jour bien vif la pathogénie de cette affection.

Une accumulation de matières fécales peut se produire dans un point quelconque de l'intestin et donner naissance à une tumeur, dont le diagnostic présente parfois de grandes difficultés. Toutes les parties de l'intestin y sont sujettes, mais c'est au niveau de l'*S* iliaque, et surtout du cæcum, qu'on les observe. C'est pourquoi je formule volontiers ce précepte : toutes les fois que vous trouvez dans une des fosses iliaques internes une tumeur solide, songez toujours à la possibilité d'une tumeur fécale et agissez en conséquence.

Ces tumeurs diffèrent peu de celles dont nous avons indiqué précédemment les caractères, c'est-à-dire qu'elles sont fermes, bien isolées, et mobiles, tant qu'elles n'ont pas déterminé d'inflammation à leur voisinage; la consistance fournit parfois un élément de diagnostic si important, qu'il peut être considéré comme pathognomonique : la tumeur se laisse déprimer sous le doigt comme le ferait du mastic. Mais ce signe est loin d'être constant, d'abord parce qu'à l'inverse de ce qui a lieu pour le rectum on manque souvent de point d'appui, la tumeur fuyant sous les doigts, et ensuite parce que la masse peut avoir acquis une dureté pierreuse.

La constipation est, sans doute, l'une des conséquences habituelles de la présence d'une tumeur fécale dans l'intestin, mais, et c'est là ce qui peut surtout causer l'erreur du praticien, il se peut aussi qu'il existe de la diarrhée et même une diarrhée abondante, de telle sorte que la pensée de tumeur fécale ne vient pas même à l'esprit. Il arrive que les fèces soient accumulées dans le cæcum au-dessous de l'embouchure de l'iléon ; des matières liquides passent alors entre la paroi et la tumeur; on a même vu cette dernière perforée à son centre d'une sorte de canal par lequel s'engageaient les matières liquides ; enfin, il est possible que l'accumulation se soit faite dans un diverticulum de l'intestin.

Il est donc réellement bien difficile d'éviter cette cause d'erreur, et aucun signe objectif ne saurait alors éclairer le diagnostic.

Je répète qu'un grand point est d'y songer et d'interroger soigneusement le malade sur la marche de son affection. On apprendra qu'il était sujet à une constipation habituelle et opiniâtre; que les matières qu'il rendait étaient dures, marronnées, et noirâtres, souvent depuis de nombreuses années, sans que la santé générale en soit manifestement altérée, ce qui exclut l'idée d'une lésion organique. Ces renseignements suffisent pour faire porter le diagnostic de tumeur fécale, et il y a d'autant moins de danger à le faire que le traitement ne peut guère aggraver la situation, même dans l'hypothèse d'un néoplasme.

Ces tumeurs sont susceptibles de déterminer des accidents graves allant jusqu'à la mort. Tantôt, ce sont des phénomènes d'occlusion intestinale, et, chose singulière, assez difficile à comprendre, ainsi d'ailleurs que tant d'autres phénomènes pathologiques, les accidents peuvent débuter brusquement, comme s'il s'agissait d'un étranglement interne par bride : douleur violente, subite, vomissements, etc. On conçoit combien il est rationnel, dans ces cas, de songer à une invagination, puisqu'il y a en même temps tumeur, et que cette tumeur occupe de préférence la fosse iliaque droite dans les deux affections.

Tantôt, ce sont des phénomènes inflammatoires que détermine la tumeur fécale : péritonite ou phlegmon. La typhlite et la pérityphlite ne reconnaissent souvent pas d'autre cause. S'il s'agit d'un enfant, en particulier, la douleur peut irradier dans l'aine, dans le membre inférieur, et il serait désastreux de confondre cet état avec une coxalgie au début. C'est alors aussi qu'il faut distinguer la coprostase d'une tumeur inflammatoire consécutive à l'appendicite, dont je vais m'occuper dans un instant.

Le traitement des tumeurs fécales de l'intestin est tout indiqué : il faut administrer des purgatifs jusqu'à disparition de la tumeur.

Je ne ferai que mentionner la présence dans l'intestin d'un calcul biliaire, assez gros pour provoquer des phénomènes d'occlusion. Des matières peuvent s'accumuler autour de ce calcul, se durcir, et donner naissance à une variété de tumeur fécale, dont le diagnostic est si obscur qu'il ne saurait être soupçonné que par l'observation la plus rigoureuse de la marche de la maladie.

Je mentionnerai également les tumeurs de l'intestin formées

par un amas de lombrics. Bien que cet accident soit extrêmement rare, il y faut cependant songer en présence d'un enfant atteint d'occlusion intestinale. On serait mis sur la voie du diagnostic en apprenant que le malade a rendu un de ces vers par l'anus.

Une autre variété de tumeur de l'intestin est produite par les corps étrangers venus du dehors. Ce sont, en général, des substances indigestes qui s'accumulent dans un point de l'intestin, et en particulier dans le cæcum. On connaît un certain nombre de cas d'occlusion intestinale produits par une masse de noyaux de cerises. Le diagnostic présente les mêmes difficultés que dans les cas précédents. Je répète que le point important est d'y songer en présence du malade.

Appendicite.

L'appendicite est une affection que nous connaissons seulement depuis quelques années et dont les manifestations cliniques avaient été, jusqu'alors, rattachées à la typhlite, à la péri ou paratyphlite. Est-ce à dire que ces dernières maladies n'existent pas et que tous les accidents inflammatoires évoluant dans la fosse iliaque droite doivent être rapportés exclusivement à l'appendicite? Non, sans doute, la coprostase détermine quelquefois une tumeur cæcale et, par suite, une inflammation de voisinage ; mais la vérité est que l'appendice est beaucoup plus souvent la cause première des accidents, notion d'une importance capitale, ignorée absolument il y a quelques années, et qui nous a conduits à la pratique d'opérations d'un haut intérêt.

L'appendicite se manifeste par une douleur subite, extrêmement vive, parfois syncopale, ressemblant beaucoup aux coliques hépatiques ou néphrétiques, et justement désignée sous le nom de colique appendiculaire. Le siège de la douleur, dans la fosse iliaque droite au niveau du cæcum, permettra, le plus souvent, d'établir le diagnostic. En même temps que la douleur, apparaît une tuméfaction profonde pouvant acquérir le volume du poing. Cet état s'accompagne de fièvre.

Dans la grande majorité des cas, la situation ne tarde pas à s'améliorer, les accidents diminuent, finissent par disparaître, et tout rentre dans l'ordre. Il se peut qu'après un temps plus ou moins long, quelquefois plusieurs années, les mêmes phéno-

mènes se reproduisent au milieu de la santé la plus parfaite : c'est une *appendicite récidivante*. Mais il n'en est pas toujours ainsi, et c'est un des points les plus importants de l'histoire de cette affection. Les accidents aigus disparaissent, mais la santé ne revient pas absolument parfaite ; le malade continue à éprouver un certain malaise, un peu d'embarras dans la fosse iliaque, et le palper révèle même parfois la présence d'une petite tumeur profonde. Cet état persiste plus ou moins longtemps, puis apparaît une nouvelle poussée aiguë analogue à la première. Nous avons alors affaire à une *appendicite à rechute*.

Au lieu de se terminer par résolution, l'appendicite peut évoluer vers la suppuration. Après trois ou quatre jours, les accidents locaux et généraux augmentent, et la péritonite périappendiculaire, au lieu d'être plastique, devient suppurative. L'abcès se localise parfois, s'enkyste, et nous avons affaire à une variété d'abcès de la fosse iliaque ; mais, si la suppuration s'établit rapidement, avant que des adhérences aient pu s'établir, le pus se répand dans la cavité abdominale et produit une péritonite aiguë, généralement mortelle. Il est possible que le pus, sans envahir toute la cavité péritonéale, fuse au loin du côté du côlon ascendant et remonte dans le flanc. Enfin, l'appendicite peut se terminer d'une manière encore plus funeste : l'appendice se perfore, et il en résulte une péritonite suraiguë, mortelle souvent dans les vingt-quatre ou quarante-huit heures. Nous ne savions pas jadis expliquer ces cas de péritonite foudroyante apparaissant au cours d'une santé relativement bonne, et que l'on attribuait volontiers à l'action du froid.

Le diagnostic de l'appendicite est, en général, facile. La tumeur fécale du cæcum, ainsi que je l'ai déjà dit, ne présente pas la même allure : Elle s'est développée lentement, sur un sujet atteint de constipation opiniâtre ; elle n'a pas débuté par une sorte de colique violente ; la tumeur est moins douloureuse au toucher, et lorsque les accidents apparaissent, ce sont plutôt ceux de l'obstruction intestinale que de la péritonite aiguë. On conçoit toute l'importance du diagnostic différentiel, puisque le traitement est absolument opposé dans les deux cas : les purgatifs répétés conviennent, en effet, à la tumeur fécale, tandis qu'il faut en éviter l'emploi dans l'appendicite.

S'il est généralement aisé de reconnaître qu'il s'agit d'une appen-

dicite, le praticien est, par contre, très souvent embarrassé pour savoir si la maladie marche vers la suppuration et si même un foyer est déjà formé autour du cæcum. L'incertitude est, sans doute, levée lorsque l'on perçoit la fluctuation, mais il ne serait pas prudent d'attendre la manifestation de ce signe, sans compter qu'il n'est pas toujours facile d'en affirmer l'existence. J'ai dit que les accidents aigus du début diminuaient après trois ou quatre jours; si, au contraire, ils augmentent plutôt encore, si la douleur est plus vive à la pression, la température de plus en plus élevée, la tuméfaction plus considérable, concluez-en qu'il se produit de la suppuration.

Le traitement de l'appendicite a donné lieu a de grandes discussions, mais je me contenterai de dire celui que je conseille et que je mets en pratique.

Éliminons d'abord les cas dans lesquels la suppuration existe. Si le chirurgien est convaincu de la présence d'un foyer, et c'est là, je le répète, un des points délicats du traitement, il faut donner issue au pus le plus tôt possible; pas de discussion à ce sujet.

Mais l'affection est récente, date de quelques jours seulement, et c'est la première attaque. Faut-il se hâter d'opérer? Je ne le crois pas, et je partage à cet égard l'avis de beaucoup de médecins qui pensent, avec raison, que la maladie guérit le plus souvent spontanément. Il faut cependant surveiller attentivement le sujet si les symptômes, au lieu de diminuer ou de rester stationnaires vers le quatrième ou cinquième jour, augmentent d'une manière appréciable: tuméfaction plus grande, douleur plus vive, température plus élevée, il faut ouvrir la cavité abdominale, réséquer l'appendice s'il se présente, mais ne pas s'acharner à une recherche qui pourrait être infructueuse et, partant, nuisible. Contentez-vous d'ouvrir le foyer et de le drainer avec une mèche de gaze iodoformée, que vous laisserez en place pendant quarante-huit heures.

Je suppose que le malade est guéri sans opération; la santé est redevenue absolument parfaite et il ne reste aucune trace de cette attaque. Faut-il conseiller la résection de l'appendice pour éviter une récidive? Je ne le pense pas, car cette récidive, si même elle survient, peut mettre des années à apparaître et vous vous comporterez alors comme lors de la première atteinte. La récidive est survenue au bout de six mois ou d'un an, par

exemple, doit-on conseiller l'opération? Bien que celle-ci ne s'impose pas, il est cependant plus prudent de la pratiquer.

Le malade est guéri et a repris ses occupations, mais il conserve un certain embarras dans la fosse iliaque droite; on sent même parfois un petit noyau d'induration qui persiste. Au bout de quelques mois, une nouvelle poussée aiguë apparaît, se calme, et ainsi de suite. Il s'agit alors non d'une appendicite récidivante, mais d'une appendicite à rechutes. L'organe est resté malade ; la vie du sujet est menacée, car une perforation peut survenir et provoquer les accidents décrits plus haut. Là, pas de doutes, il faut intervenir. — Attendez une période d'accalmie et opérez *à froid.*

Pratiquez une incision légèrement courbe de 7 à 8 centimètres en regard de la fosse iliaque, à deux travers de doigt au-dessus de l'arcade crurale, sensiblement parallèle à cette arcade. Il est quelquefois assez difficile de trouver l'appendice. Rappelez-vous qu'il naît de la face interne et postérieure du cæcum, à peu de distance au-dessous de l'embouchure de l'intestin grêle. C'est donc cet intestin qui doit vous servir de principal point de repère dès que vous êtes arrivé sur le cæcum. Isolez doucement l'appendice en le libérant de ses adhérences, s'il en existe; appliquez une ligature à la soie tout près de son orgine au cæcum, et réséquez-le en prenant soin que le contenu ne tombe pas dans le péritoine. Touchez au thermocautère la surface de section. On peut suturer pardessus les deux lèvres du péritoine, pour plus de précaution.

G. — Tumeurs de l'hypogastre (ovaire et parovarium) utérus, trompes de Fallope.

Il est possible de rencontrer chez l'homme des tumeurs occupant l'hypogastre, mais elles sont très rares et ne présentent aucun caractère particulier ; je n'aurai donc en vue dans ce chapitre que les tumeurs de l'hypogastre chez la femme.

Il en existe un certain nombre, telles, par exemple : une tumeur formée par la vessie distendue, une hématocèle péri-utérine, auxquelles le praticien doit penser, ne fût-ce que pour les éliminer d'emblée : mais ce sont l'ovaire et le parovarium, l'utérus et la trompe de Fallope qui leur donnent à peu près constamment naissance : aussi, ces organes feront-ils l'objet spécial de notre étude.

par un amas de lombrics. Bien que cet accident soit extrêmement rare, il y faut cependant songer en présence d'un enfant atteint d'occlusion intestinale. On serait mis sur la voie du diagnostic en apprenant que le malade a rendu un de ces vers par l'anus.

Une autre variété de tumeur de l'intestin est produite par les corps étrangers venus du dehors. Ce sont, en général, des substances indigestes qui s'accumulent dans un point de l'intestin, et en particulier dans le cæcum. On connaît un certain nombre de cas d'occlusion intestinale produits par une masse de noyaux de cerises. Le diagnostic présente les mêmes difficultés que dans les cas précédents. Je répète que le point important est d'y songer en présence du malade.

Appendicite.

L'appendicite est une affection que nous connaissons seulement depuis quelques années et dont les manifestations cliniques avaient été, jusqu'alors, rattachées à la typhlite, à la péri ou paratyphlite. Est-ce à dire que ces dernières maladies n'existent pas et que tous les accidents inflammatoires évoluant dans la fosse iliaque droite doivent être rapportés exclusivement à l'appendicite? Non, sans doute, la coprostase détermine quelquefois une tumeur cæcale et, par suite, une inflammation de voisinage ; mais la vérité est que l'appendice est beaucoup plus souvent la cause première des accidents, notion d'une importance capitale, ignorée absolument il y a quelques années, et qui nous a conduits à la pratique d'opérations d'un haut intérêt.

L'appendicite se manifeste par une douleur subite, extrêmement vive, parfois syncopale, ressemblant beaucoup aux coliques hépatiques ou néphrétiques, et justement désignée sous le nom de colique appendiculaire. Le siège de la douleur, dans la fosse iliaque droite au niveau du cæcum, permettra, le plus souvent, d'établir le diagnostic. En même temps que la douleur, apparaît une tuméfaction profonde pouvant acquérir le volume du poing. Cet état s'accompagne de fièvre.

Dans la grande majorité des cas, la situation ne tarde pas à s'améliorer, les accidents diminuent, finissent par disparaître, et tout rentre dans l'ordre. Il se peut qu'après un temps plus ou moins long, quelquefois plusieurs années, les mêmes phéno-

lopperaient, le plus souvent, dans les débris du corps de Wolff, représenté par l'organe de Rosenmüller.

Cette division est importante : quelle que soit, en effet, l'origine réelle de ces diverses productions, il existe certainement des différences cliniques entre elles, et le diagnostic doit, autant que possible, en être établi à l'avance, car le procédé opératoire n'est pas absolument le même dans les deux espèces de kystes.

Indépendamment des kystes multiloculaires et uniloculaires, il existe une troisième variété infiniment plus rare, c'est le kyste de Rokitanski, désigné encore sous le nom de *kyste multiple* de l'ovaire. Au lieu d'être constitué par une poche principale, aux dépens de laquelle se sont développées une quantité plus ou moins grande de cavités accessoires, celui-ci est formé par l'agglomération d'un certain nombre de poches complètement indépendantes les unes des autres et formant une sorte de grappe.

Cette variété de kystes ovariens se développe très réellement aux dépens des follicules de de Graaf, car le microscope décèle la présence d'un ovule dans quelques-unes des poches.

Au point de vue clinique, les kystes multiples sont remarquables en ce qu'ils n'atteignent jamais un volume considérable et que les deux ovaires ont toujours été trouvés atteints en même temps. Telle est, du moins, la description qu'en donnent les auteurs et j'ai pu en vérifier l'exactitude. Il n'en est cependant pas toujours ainsi, car le kyste le plus volumineux que j'aie extirpé (60 kilogrammes) appartenait à cette variété. De plus, l'autre ovaire était si peu malade que la femme était devenue enceinte pendant qu'elle portait cette énorme tumeur et qu'elle a fait un nouvel enfant après l'opération.

Les kystes de l'ovaire se développent à tous les âges et dans toutes les conditions sociales ou physiologiques de la femme. Nous ne connaissons absolument rien des causes éloignées ou prochaines qui en déterminent ou en favorisent l'évolution.

Comment reconnaîtrons-nous un kyste de l'ovaire? Je ferai

tubes de Pflüger et les follicules... On voit d'abord se produire des invaginations épithéliales, comparables à des glandes en tubes. La nature de cet épithélium varie et passe des cellules calciformes aux cellules cylindriques simples, ou à cils vibratiles. En pénétrant plus profondément dans le stroma ovarien, ces néoplasies se dilatent sur certains points, la sécrétion épithéliale distendant de plus en plus les espaces dilatés kystiques, qui continuent à s'accroître jusqu'à produire ces énormes tumeurs que nous connaissons sous le nom de kystes de l'ovaire. » (De Sinéty, *Traité de Gynécologie*. 2e édition, p. 312.)

d'abord remarquer que, dans bon nombre de cas, la tumeur occupe si nettement les régions hypogastrique et ombilicale et paraît si bien partir de l'excavation pelvienne, que, pour un œil un peu exercé, le diagnostic se trouve rapidement limité aux tumeurs pelviennes. Dans d'autres circonstances, la tumeur occupe entièrement la cavité abdominale, confine à tous les organes, en sorte qu'il peut rester quelques doutes dans l'esprit sur le point de départ réel de la tumeur, mais, en définitive, c'est l'exception, et, me basant sur une expérience déjà longue, j'affirme qu'à l'aide d'un examen méthodique et complet on arrive, presque toujours, à diagnostiquer un kyste de l'ovaire.

C'est la méthode de diagnostic par élimination que nous suivrons.

Assurez-vous d'abord que le ventre renferme bien réellement une tumeur. Éliminez ensuite les tumeurs du foie, du rein, de la rate, du mésentère, etc., vous arriverez à cette conclusion : la tumeur part du bassin, elle est d'origine pelvienne. Le problème se trouvera dès lors singulièrement circonscrit : il consistera à rechercher si la tumeur est utérine ou ovarienne et à en reconnaître la nature.

L'ordre à suivre dans la recherche d'un kyste de l'ovaire, les diverses hypothèses que le praticien devra se poser et résoudre peuvent donc se résumer ainsi :

1° Existe-t-il une tumeur dans le ventre ?

2° La tumeur est-elle d'origine pelvienne, ou provient-elle d'une des autres régions de la cavité abdominale?

3° La tumeur étant d'origine pelvienne, dépend-elle de l'utérus ou de l'ovaire?

4° La tumeur étant ovarienne, quels en sont la nature et les caractères propres ?

J'ai déjà fait remarquer que certaines femmes jeunes présentent un embonpoint si rapidement développé et localisé à la paroi abdominale qu'elles se croient enceintes ou atteintes d'une tumeur. Assez souvent même des confrères y sont trompés et nous adressent des malades dans ces conditions. J'ai indiqué plus haut les éléments du diagnostic.

Je ne reviendrai pas non plus sur la tumeur tympanique (fausse grossesse, grossesse imaginaire, tumeur fantôme des Anglais), dont j'ai parlé précédemment, ni sur la distension exagérée de la paroi abdominale chez quelques femmes à la suite de l'accouchement.

La cavité abdominale est donc bien le siège d'une tuméfaction réelle : mais s'agit-il d'une ascite ou d'une véritable tumeur?

A lire certains auteurs classiques, rien ne serait plus facile à résoudre que cette question; évidemment, l'expérience leur manquait. Oui, sans doute, le diagnostic d'une ascite est parfois si aisé qu'il saute en quelque sorte aux yeux, mais quelques cas présentent une difficulté si grande, qu'il est peu de chirurgiens, je pense, parmi ceux dont la pratique est déjà longue en ovariotomie, qui n'aient trouvé une ascite alors qu'ils s'attendaient à trouver un kyste. Cela m'est arrivé deux fois, pour mon compte, presque trois fois (j'expliquerai ce *presque* plus loin).

Il est évident que l'erreur ne peut se faire que si la tumeur est liquide et fluctuante, une tumeur solide permettant d'éliminer l'ascite d'emblée. L'erreur n'est également possible que si la tumeur occupe la partie antéro-inférieure de l'abdomen; on ne songera évidemment pas à une ascite s'il s'agit d'un kyste du foie ou du rein, à moins que la tumeur ne remplisse toute la cavité abdominale.

A première vue, la forme du ventre fournit de précieuses indications, surtout la femme étant couchée; dans l'ascite, le ventre est aplati en avant, élargi, au contraire, dans la région des flancs, là où va s'accumuler le liquide; dans le kyste, le ventre est saillant, proéminent en avant, et aplati sur les côtés.

Mais ce signe ne constitue qu'une présomption : c'est à la percussion qu'il faut demander la certitude. Dans l'ascite, les intestins remplis de gaz surnagent dans le liquide et viennent se porter dans le point le plus saillant de la tumeur, c'est-à-dire au contact de la paroi abdominale : donc, la percussion exercée en ce point donne de la sonorité. Dans le kyste, on trouve de la matité.

Dans l'ascite, la percussion des flancs donne de la matité; dans le kyste, la percussion au même point donne de la sonorité, car les intestins y sont refoulés par la tumeur. Si on place la malade sur un côté, le côté opposé, se trouvant alors le point le plus élevé de la tumeur, devient sonore, de mat qu'il était tout à l'heure dans la position horizontale. Dans le kyste, les mêmes points restent toujours mats ou sonores, quelle que soit l'attitude que l'on donne à la malade. Lorsque ces divers phénomènes sont nettement perçus, il n'y a pas de doute sur l'existence de l'ascite.

Nous avons dit que certaines tumeurs hépatiques peuvent présenter de la sonorité à leur partie antérieure, et nous avons déter-

1° *Tumeurs de l'ovaire et du parovarium.*

Les ovaires ainsi que le parovarium sont atteints d'affections chirurgicales que nous étudierons plus loin dans la partie de ce livre consacrée aux maladies des organes génitaux de la femme; nous ne comprenons dans ce chapitre que celles qui se rattachent directement à la chirurgie abdominale proprement dite, c'est-à-dire les tumeurs.

Les tumeurs dont nous avons surtout à nous occuper sont les kystes. On rencontre, sans doute, dans l'ovaire d'autres produits que le cystome, tels que des tumeurs fibreuses, des sarcomes et du cancer, mais, outre que ces dernières tumeurs sont relativement très rares, c'est par la même route qu'on arrive au diagnostic, et elles nécessitent la même intervention.

Je n'insisterai pas ici sur l'anatomie et la physiologie pathologiques des kystes de l'ovaire, qui ne rentrent pas dans le plan de cet ouvrage. Je me contenterai de rappeler qu'ils siègent dans l'ovaire lui-même ou dans le parovarium, c'est-à-dire dans les organes immédiatement en contact avec l'ovaire : trompe de Fallope, ligament large : d'où la distinction en *kystes ovariens* et *kystes parovariens*. Les premiers, arrivés à un certain développement, sont toujours constitués par plusieurs loges, dont une principale plus grande et d'autres en quantité variable, quelquefois innombrables, plus petites; il sont *multiloculaires*; les seconds sont presque toujours, sinon toujours, *uniloculaires*.

Les kystes multiloculaires seraient d'origine épithéliale, et, d'après M. Malassez, leur revêtement épithélial ressemblerait à celui des muqueuses normales, d'où le nom d'épithéliome mucoïde qui leur a encore été donné (1); les kystes uniloculaires se déve-

(1) Quelques auteurs soutiennent encore cette opinion, très séduisante évidemment *a priori*, que les grands kystes de l'ovaire ont pour point de départ les follicules de de Graaf. Mais la théorie qui prévaut en ce moment dans la science est celle de MM. Malassez et de Sinéty. D'après ces auteurs, les kystes se développent de la manière suivante : « Si les grands kystes de l'ovaire ne résultent pas de l'hypertrophie des follicules de de Graaf, ces deux productions anatomiques nous semblent cependant avoir une origine commune, l'*épithélium germinatif de la surface de l'ovaire*. Seulement, dans les cas de kystes, la néoformation épithéliale, au lieu de constituer les tubes de Pflüger, puis les follicules primordiaux, enfin, en dernier lieu, les follicules de de Graaf, cette formation, disons-nous, se serait engagée dans une direction moins spéciale et moins élevée, et n'aurait abouti qu'au type vulgaire d'épithélium de revêtement, donnant naissance à des tubes et à des cavités plus ou moins sphériques, n'ayant qu'une bien vague similitude avec les

lopperaient, le plus souvent, dans les débris du corps de Wolff, représenté par l'organe de Rosenmüller.

Cette division est importante : quelle que soit, en effet, l'origine réelle de ces diverses productions, il existe certainement des différences cliniques entre elles, et le diagnostic doit, autant que possible, en être établi à l'avance, car le procédé opératoire n'est pas absolument le même dans les deux espèces de kystes.

Indépendamment des kystes multiloculaires et uniloculaires, il existe une troisième variété infiniment plus rare, c'est le kyste de Rokitanski, désigné encore sous le nom de *kyste multiple* de l'ovaire. Au lieu d'être constitué par une poche principale, aux dépens de laquelle se sont développées une quantité plus ou moins grande de cavités accessoires, celui-ci est formé par l'agglomération d'un certain nombre de poches complètement indépendantes les unes des autres et formant une sorte de grappe.

Cette variété de kystes ovariens se développe très réellement aux dépens des follicules de de Graaf, car le microscope décèle la présence d'un ovule dans quelques-unes des poches.

Au point de vue clinique, les kystes multiples sont remarquables en ce qu'ils n'atteignent jamais un volume considérable et que les deux ovaires ont toujours été trouvés atteints en même temps. Telle est, du moins, la description qu'en donnent les auteurs et j'ai pu en vérifier l'exactitude. Il n'en est cependant pas toujours ainsi, car le kyste le plus volumineux que j'aie extirpé (60 kilogrammes) appartenait à cette variété. De plus, l'autre ovaire était si peu malade que la femme était devenue enceinte pendant qu'elle portait cette énorme tumeur et qu'elle a fait un nouvel enfant après l'opération.

Les kystes de l'ovaire se développent à tous les âges et dans toutes les conditions sociales ou physiologiques de la femme. Nous ne connaissons absolument rien des causes éloignées ou prochaines qui en déterminent ou en favorisent l'évolution.

Comment reconnaîtrons-nous un kyste de l'ovaire? Je ferai

tubes de Pflüger et les follicules... On voit d'abord se produire des invaginations épithéliales, comparables à des glandes en tubes. La nature de cet épithélium varie et passe des cellules calciformes aux cellules cylindriques simples, ou à cils vibratiles. En pénétrant plus profondément dans le stroma ovarien, ces néoplasies se dilatent sur certains points, la sécrétion épithéliale distendant de plus en plus les espaces dilatés kystiques, qui continuent à s'accroître jusqu'à produire ces énormes tumeurs que nous connaissons sous le nom de kystes de l'ovaire. » (De Sinéty, *Traité de Gynécologie*. 2e édition, p. 312.)

d'abord remarquer que, dans bon nombre de cas, la tumeur occupe si nettement les régions hypogastrique et ombilicale et paraît si bien partir de l'excavation pelvienne, que, pour un œil un peu exercé, le diagnostic se trouve rapidement limité aux tumeurs pelviennes. Dans d'autres circonstances, la tumeur occupe entièrement la cavité abdominale, confine à tous les organes, en sorte qu'il peut rester quelques doutes dans l'esprit sur le point de départ réel de la tumeur, mais, en définitive, c'est l'exception, et, me basant sur une expérience déjà longue, j'affirme qu'à l'aide d'un examen méthodique et complet on arrive, presque toujours, à diagnostiquer un kyste de l'ovaire.

C'est la méthode de diagnostic par élimination que nous suivrons.

Assurez-vous d'abord que le ventre renferme bien réellement une tumeur. Éliminez ensuite les tumeurs du foie, du rein, de la rate, du mésentère, etc., vous arriverez à cette conclusion : la tumeur part du bassin, elle est d'origine pelvienne. Le problème se trouvera dès lors singulièrement circonscrit : il consistera à rechercher si la tumeur est utérine ou ovarienne et à en reconnaître la nature.

L'ordre à suivre dans la recherche d'un kyste de l'ovaire, les diverses hypothèses que le praticien devra se poser et résoudre peuvent donc se résumer ainsi :

1° Existe-t-il une tumeur dans le ventre ?

2° La tumeur est-elle d'origine pelvienne, ou provient-elle d'une des autres régions de la cavité abdominale?

3° La tumeur étant d'origine pelvienne, dépend-elle de l'utérus ou de l'ovaire?

4° La tumeur étant ovarienne, quels en sont la nature et les caractères propres ?

J'ai déjà fait remarquer que certaines femmes jeunes présentent un embonpoint si rapidement développé et localisé à la paroi abdominale qu'elles se croient enceintes ou atteintes d'une tumeur. Assez souvent même des confrères y sont trompés et nous adressent des malades dans ces conditions. J'ai indiqué plus haut les éléments du diagnostic.

Je ne reviendrai pas non plus sur la tumeur tympanique (fausse grossesse, grossesse imaginaire, tumeur fantôme des Anglais), dont j'ai parlé précédemment, ni sur la distension exagérée de la paroi abdominale chez quelques femmes à la suite de l'accouchement.

La cavité abdominale est donc bien le siège d'une tuméfaction réelle : mais s'agit-il d'une ascite ou d'une véritable tumeur?

A lire certains auteurs classiques, rien ne serait plus facile à résoudre que cette question; évidemment, l'expérience leur manquait. Oui, sans doute, le diagnostic d'une ascite est parfois si aisé qu'il saute en quelque sorte aux yeux, mais quelques cas présentent une difficulté si grande, qu'il est peu de chirurgiens, je pense, parmi ceux dont la pratique est déjà longue en ovariotomie, qui n'aient trouvé une ascite alors qu'ils s'attendaient à trouver un kyste. Cela m'est arrivé deux fois, pour mon compte, presque trois fois (j'expliquerai ce *presque* plus loin).

Il est évident que l'erreur ne peut se faire que si la tumeur est liquide et fluctuante, une tumeur solide permettant d'éliminer l'ascite d'emblée. L'erreur n'est également possible que si la tumeur occupe la partie antéro-inférieure de l'abdomen; on ne songera évidemment pas à une ascite s'il s'agit d'un kyste du foie ou du rein, à moins que la tumeur ne remplisse toute la cavité abdominale.

A première vue, la forme du ventre fournit de précieuses indications, surtout la femme étant couchée; dans l'ascite, le ventre est aplati en avant, élargi, au contraire, dans la région des flancs, là où va s'accumuler le liquide; dans le kyste, le ventre est saillant, proéminent en avant, et aplati sur les côtés.

Mais ce signe ne constitue qu'une présomption : c'est à la percussion qu'il faut demander la certitude. Dans l'ascite, les intestins remplis de gaz surnagent dans le liquide et viennent se porter dans le point le plus saillant de la tumeur, c'est-à-dire au contact de la paroi abdominale : donc, la percussion exercée en ce point donne de la sonorité. Dans le kyste, on trouve de la matité.

Dans l'ascite, la percussion des flancs donne de la matité; dans le kyste, la percussion au même point donne de la sonorité, car les intestins y sont refoulés par la tumeur. Si on place la malade sur un côté, le côté opposé, se trouvant alors le point le plus élevé de la tumeur, devient sonore, de mat qu'il était tout à l'heure dans la position horizontale. Dans le kyste, les mêmes points restent toujours mats ou sonores, quelle que soit l'attitude que l'on donne à la malade. Lorsque ces divers phénomènes sont nettement perçus, il n'y a pas de doute sur l'existence de l'ascite.

Nous avons dit que certaines tumeurs hépatiques peuvent présenter de la sonorité à leur partie antérieure, et nous avons déter-

miné, avec soin, les dispositions anatomiques qui rendent compte de ce fait. Il en peut résulter quelque trouble dans l'esprit du chirurgien. Toutefois, ce signe se rencontre si exceptionnellement dans les kystes de l'ovaire qu'on peut le négliger. Si les tumeurs du rein ou du mésentère, par exemple, qui sont ordinairement recouvertes par l'intestin, ne descendent pas jusque dans le bassin, la confusion avec l'ascite n'est pas possible, et supposons même qu'ils y pénètrent, on peut encore établir la différence, car la sonorité ne présente pas les mêmes caractères. Dans l'ascite, en effet, toute la partie antérieure du ventre est sonore, tandis que dans un kyste une partie seulement offre de la sonorité, le reste est mat; il n'existe dans ce dernier cas qu'une zone ou une bande de sonorité. De plus, la sonorité se déplace dans l'ascite, ce qui n'a pas lieu dans le kyste, l'intestin étant appliqué et maintenu par la poche contre la paroi abdominale.

La dilatation du réseau veineux sous-cutané de l'abdomen, l'œdème des membres inférieurs, etc., fournissent seulement des présomptions, car les gros kystes peuvent produire les mêmes effets.

Un cas plus difficile est celui dans lequel l'ascite coïncide avec une tumeur, circonstance assez fréquente dans le cancer, le sarcome, et aussi dans certains kystes multiloculaires de l'ovaire. S'il y a beaucoup de liquide avec une petite tumeur, le diagnostic d'ascite s'impose, et on ne peut que soupçonner l'existence du néoplasme à l'aide des signes généraux. Si, au contraire, une grosse tumeur est entourée d'une mince couche de liquide, il n'y a pas de sonorité en avant, et l'ascite peut passer inaperçue. Déprimez alors brusquement la paroi abdominale avec la pulpe des doigts, et, en chassant le liquide, vous arriverez à sentir la résistance de la tumeur.

Il n'est pas rare de voir le liquide ascitique distendre la cicatrice ombilicale, et former une petite tumeur réductible. Il ne faudrait pas confondre cette tumeur avec une hernie graisseuse de l'ombilic, laquelle, d'ailleurs, n'est pas réductible. Dans un kyste, le nombril n'est pas distendu, mais il peut être déplissé et aplati.

Pourquoi l'ascite donne-t-elle quelquefois de la matité à la percussion en avant? La principale cause doit être la brièveté absolue ou relative du mésentère. L'intestin ne peut se porter en avant qu'autant que le permet la longueur de ce repli péritonéal. Or, présente-t-il les mêmes dimensions chez tous les sujets? C'est

un point d'anatomie que je n'ai pas élucidé. On conçoit, d'ailleurs, qu'avec une dimension normale le mésentère devienne relativement trop court, si la cavité abdominale est trop distendue, et, dans ce cas, les anses intestinales ne pouvant arriver au contact de la paroi, il n'existe pas de sonorité. On comprend donc qu'une divergence d'opinion s'élève entre deux chirurgiens, suivant qu'ils ont examiné la malade à une époque plus ou moins avancée de son affection.

Une seconde cause réside dans des adhérences de l'intestin, qui empêchent ce dernier de se porter en avant.

Il en est, je crois, une troisième. L'intestin grêle ne contient pas toujours des gaz, nous en avons la preuve dans certaines opérations ; après avoir largement ouvert le ventre et enlevé la tumeur, nous apercevons les anses intestinales aplaties revenues sur elles-mêmes, en quelque sorte ratatinées sur la colonne vertébrale ou dans les flancs. Je pense que, dans ces conditions, l'intestin ne flotterait pas à la surface du liquide. Une jeune femme vient un jour dans mon cabinet pour une tumeur du ventre, mais très bien portante d'ailleurs. Je l'examine avec le soin nécessaire et, constatant de la matité sur toute la hauteur de la tumeur avec un ventre saillant en avant, je n'hésite pas à diagnostiquer un kyste de l'ovaire et à conseiller l'opération. Celle-ci est acceptée, et je me rends en province pour la pratiquer. La malade étant endormie, au moment de commencer l'incision, j'ai l'idée de percuter de nouveau, bien qu'il n'y eût pas le moindre doute dans mon esprit, et je suis stupéfait de trouver la tumeur sonore sur toute sa hauteur. C'est la troisième erreur dont je parlais précédemment et que je faillis commettre. Or, je ne puis expliquer ce fait que par l'absence et la présence des gaz dans l'intestin grêle, au moment de chacun de mes examens. On conçoit que, dans ce cas encore, deux chirurgiens puissent différer d'opinion en ayant examiné consciencieusement la malade.

Je n'ai en vue, actuellement, que le diagnostic de l'ascite avec un kyste quelconque de la cavité abdominale, et, par conséquent, je laisse de côté l'hydropisie enkystée du péritoine, dont je m'occuperai plus loin à propos des kystes de l'ovaire en particulier.

Dans les cas difficiles, douteux, est-il permis de se baser sur l'examen chimique et microscopique du liquide extrait du ventre par une ponction pour distinguer s'il s'agit d'une ascite ou d'un kyste ? Je puis, dans l'état actuel de la science, et malgré les nom-

breux travaux faits sur ce sujet, répondre d'une façon formelle que ce n'est pas possible. J'en ai eu la preuve dans un fait qui m'est personnel. Le cas était si obscur que plusieurs analyses furent confiées à Méhu, le chimiste le plus compétent peut-être de Paris en cette matière. Sur son affirmation absolue qu'il s'agissait d'un liquide de kyste de l'ovaire, je pratiquai la laparotomie et trouvai une énorme ascite, occasionnée, sans doute, par une petite tumeur de l'épiploon, que j'enlevai.

Je suis loin de dire qu'il n'y a pas de différences chimiques entre le liquide sécrété par le péritoine et le liquide d'un kyste, mais, dans la grande majorité des cas, cette analyse nous est inutile, puisque nous opérons presque toujours sans ponction préalable, et, dans les cas difficiles, les résultats n'en sont pas assez certains pour fixer le diagnostic et guider notre détermination.

Nous savons donc que notre malade est atteinte d'une tumeur de l'abdomen et que cette tumeur n'est pas une ascite. Continuons notre élimination. Provient-elle des organes situés dans le bassin ou des organes qui occupent les autres régions de l'abdomen? Si le lecteur veut bien se rappeler ce que nous avons dit, avec quelques détails, dans les chapitres précédents, cela nous permettra d'être court et de n'indiquer ici que les grandes lignes du diagnostic différentiel.

Il est d'abord évident que si la tumeur, quel qu'en soit le volume, ne descend pas jusqu'au détroit supérieur du bassin et laisse à la partie inférieure un vide dans lequel peut pénétrer le bord de la main, il est évident, dis-je, qu'elle n'est pas d'origine pelvienne, ou bien il faudrait accepter, ce qui est à la rigueur possible, mais tout à fait exceptionnel, l'hypothèse d'un pédicule ovarien ou utérin très long et très étroit. Supposons que la tumeur occupe toute la hauteur de la cavité abdominale : si la percussion démontre une zone de sonorité entre la matité du foie et la matité propre à la tumeur, c'est que le foie n'est pas en cause. — Si la tumeur ne présente en aucun point de sa surface de zone sonore ou de bande d'intestin, ce qui est toujours le cas des tumeurs d'origine pelvienne, vous êtes en droit d'éliminer le rein dont les tumeurs présentent ces caractères. — Par la même raison, vous éliminez le mésentère, le pancréas, et l'arrière-cavité des épiploons. — Si la tumeur conserve la forme normale de la rate, comme dans l'hypertrophie, par exemple, le diagnostic sera facile. S'il

s'agit, au contraire, d'un grand kyste de la rate ou du foie plongeant dans le bassin, le diagnostic est impossible. — Il en serait de même d'un kyste du grand épiploon.

Il y a donc des cas, et nous l'avons, d'ailleurs, déclaré plusieurs fois, dans lesquels il est cliniquement impossible de dire si la tumeur est d'origine pelvienne, ou bien si elle ne descend pas dans le bassin en venant de la rate, du foie, ou de l'épiploon.

Nous avons reconnu que la tumeur avait pris naissance dans le bassin. Il faut maintenant savoir si elle provient de l'utérus ou des ovaires. C'est, en général, à l'aide du toucher bimanuel, c'est à-dire du toucher vaginal combiné au palper hypogastrique, que l'on arrive à acquérir cette notion. Si les mouvements imprimés à la tumeur au niveau de l'hypogastre sont très nettement perçus par le doigt appliqué sur le col, c'est que la tumeur est utérine. Ce signe est surtout très appréciable dans la plupart des fibromes utérins, et il ne laisse aucun doute dans l'esprit. Lorsque les mouvements imprimés sont peu prononcés, ils peuvent tenir à la présence d'une tumeur péri-utérine. D'autre part, il ne faudrait pas, de l'absence complète de mouvements communiqués au col, conclure que la tumeur n'est pas utérine. Ce sont là des points de détail que nous retrouverons en étudiant les fibromes utérins.

Je suppose que le toucher bimanuel ne nous prouve pas d'une façon évidente que la tumeur est utérine, il y a donc de fortes raisons de croire qu'il s'agit de l'ovaire, bien que ce ne soit pas encore certain, et nous arrivons ainsi au fond même de la question, c'est-à-dire à l'examen de la tumeur présumée ovarienne.

Après vous être informé de l'âge, de la profession, des antécédents physiologiques et pathologiques de la malade, essayez d'acquérir des notions sur le mode de développement de la tumeur, ce qui n'est pas toujours facile. Les femmes ignorent souvent à quelle époque remonte le début de leur affection. Une malade portait dans le ventre une tumeur ayant le volume d'une tête d'adulte, dont elle ne soupçonnait pas l'existence.

La femme sera placée dans la position horizontale, la tête un peu basse; je conseille de se mettre de préférence à sa droite.

La tumeur a-t-elle commencé à droite, à gauche, ou au milieu?

Procédez à l'*inspection* du ventre. La tumeur est-elle lisse, régulière, ou présente-t-elle des inégalités et des bosselures?

Cette observation est si importante qu'elle peut, à elle seule, vous faire reconnaître la variété d'un kyste de l'ovaire. Le ventre vous paraît-il symétrique, ou bien plus développé d'un côté que de l'autre? Vérifiez tout de suite votre impression par une mensuration exacte. Passez ensuite à la *palpation*. Promenez d'abord légèrement les mains à la surface de la tumeur et contrôlez ce que la vue vous avait déjà indiqué; recherchez avec soin les bosselures, les plus légers reliefs, et même les simples sillons qui souvent indiquent la séparation des deux loges et prouvent, par conséquent, qu'il s'agit d'un kyste multiloculaire. Exercez ensuite une palpation plus forte destinée à vous faire apprécier la consistance de la tumeur. Celle-ci est-elle dure, simplement ferme, ou molle?

Recherchez soigneusement si la consistance est la même dans tous les points de la masse, si elle est dure dans un endroit et molle dans un autre. Notez le lieu où la consistance est plus ferme, car il pourrait se faire que vous ne constatiez plus le phénomène dans un examen ultérieur, ce qui aurait une grande valeur diagnostique, ainsi que je l'indiquerai plus loin.

Recherchez ensuite la *fluctuation*; exécutez successivement les diverses manœuvres que j'ai décrites en détail à la page 6 du tome Ier de cet ouvrage. Si la paroi abdominale est chargée d'une épaisse couche de graisse, le phénomène est difficile à percevoir. Il n'a, d'ailleurs, dans l'espèce qu'une importance secondaire, car des tumeurs solides de l'ovaire ou de l'utérus peuvent fournir cette sensation d'une manière si nette, que les chirurgiens les plus expérimentés s'y sont trompés et s'y tromperont encore. La fluctuation permet de conclure à l'existence d'une grande poche, quand le flot est transmis d'un côté à l'autre du ventre, mais il faudrait bien se garder pour cela de déclarer qu'il s'agit d'un kyste uniloculaire.

La *percussion* d'une tumeur de l'ovaire exige la plus grande attention. Commencez par percuter de haut en bas en partant de l'appendice xiphoïde. Vous trouverez ordinairement à ce niveau une sonorité tympanique ; dès que vous arrivez sur la tumeur, vous en êtes prévenu par un son mat; descendez lentement en percutant de centimètre en centimètre sur votre doigt qui glisse à la surface du ventre, car il ne faut pas que la plus petite zone de sonorité puisse vous échapper. Exécutez ensuite la manœuvre dans le sens transversal et sur plusieurs points

de l'abdomen. L'existence d'une matité absolue sur toute la surface de la tumeur est l'un des signes diagnostiques les plus importants des tumeurs ovariennes.

L'*auscultation* fournit peu de renseignements; j'y reviendrai cependant, à propos des tumeurs utérines, lesquelles donnent parfois naissance à un bruit de souffle et à du thrill qui pourraient faire croire à un anévrysme.

Voilà donc une tumeur d'origine très probablement ovarienne, et très probablement aussi de nature kystique, mais ce n'est pas certain, et nous devons la différencier d'un certain nombre d'autres tumeurs, de celles de l'utérus en particulier.

Ce pourrait être une tumeur solide de l'utérus, une tumeur fibro-kystique, une grossesse, une hydramnios, une hydrométrie, une môle hydatique.

Diagnostic avec une tumeur solide de l'utérus. — J'ai dit plus haut que, dans la grande majorité des cas, le toucher bimanuel permettait de reconnaître si la tumeur de l'abdomen faisait corps avec l'utérus, mais il n'en est pas toujours ainsi. Pour que la transmission du mouvement imprimé de haut en bas, ou de bas en haut, s'opère d'une main à l'autre, il faut que la tumeur soit mobile : or, supposez des adhérences, elle sera immobile. Supposez-la encore absolument enclavée dans le bassin, quoique non adhérente, vous obtenez le même résultat. Si la tumeur est extrêmement volumineuse et fortement serrée par une paroi abdominale résistante et contractile, le mouvement ne se transmettra pas, ou si peu que vous ne pourrez en tirer de conséquence, car une tumeur contiguë à la matrice produirait le même effet.

Enfin, lorsque la tumeur présente un pédicule long et étroit, il peut s'établir un mouvement d'inflexion à l'union du corps de l'utérus avec ce pédicule, si bien que l'utérus reste absolument immobile quand on imprime des mouvements à la masse située au-dessus, et réciproquement.

Si nous ajoutons que certains fibro-myomes utérins sont infiltrés de liquide et fournissent la sensation la plus nette de fluctuation, on concevra que le diagnostic différentiel soit impossible sans la ponction exploratrice. J'observai longuement, dans mon service, une femme qui se refusait à une ponction et auprès de laquelle je discutai à maintes reprises le diagnostic différentiel

entre un kyste de l'ovaire et une tumeur utérine, sans pouvoir arriver à la certitude. En raison du volume, je penchai cependant pour un kyste et trouvai une tumeur utérine du poids de 8 kilos; la malade guérit, d'ailleurs, très bien.

Diagnostic avec une tumeur fibro-kystique de l'utérus. — Ce diagnostic ne peut ordinairement être que soupçonné, en se basant sur la consistance différente de la tumeur en divers points et sur sa continuité avec l'utérus. Ce genre de tumeur s'observe, du reste, rarement. Le diagnostic n'offre, au surplus, qu'une importance secondaire, puisque le traitement est le même que celui des kystes.

Diagnostic avec la grossesse. — Le chirurgien ne saurait trop songer à la possibilité d'une grossesse chaque fois qu'il se trouve en présence d'une tumeur pelvienne. Ce doit être pour lui un principe. N'ayant pas à rappeler ici tous les signes de la grossesse, je dirai seulement: tenez le plus grand compte de la suppression des règles: laissez la main appliquée un certain temps sur la tumeur, et vous sentirez, à un moment donné, un mouvement et le déplacement d'une partie fœtale. Auscultez et recherchez les bruits du cœur, etc. La forme de la tumeur, la sensation qu'elle donne au toucher, fournissent déjà de fortes présomptions en faveur d'une grossesse : mais, sachez que les plus habiles praticiens ont commis des erreurs, sachez que certains cas sont si difficiles, si obscurs, que plusieurs accoucheurs de premier mérite ont pu différer d'opinion au sujet d'une même femme. En conséquence, pour peu que vous ayez le moindre doute, suspendez, jusqu'à nouvel ordre, toute action chirurgicale, si minime soit-elle. Il n'est pas de praticien qui n'ait rencontré des cas où tout paraissait mis en œuvre pour le tromper.

Une dame veuve et enceinte me pria un jour d'émettre sur ma consultation l'avis qu'il pouvait s'agir d'un kyste de l'ovaire : c'était une question de diagnostic et je le fis volontiers, mais elle me demanda ensuite de pratiquer un simulacre d'ovariotomie en incisant seulement la peau du ventre, ce que je crus devoir refuser. J'ai su que cette pseudo-opération avait été pratiquée. Je rapporte ce fait parce qu'il se reproduira évidemment de temps en temps et que la complaisance du chirurgien ne doit pas, ce me semble, aller jusque-là.

La grossesse peut survenir chez une femme atteinte en même temps de kyste de l'ovaire ou de tumeur utérine, et le diagnostic présente alors parfois de sérieuses difficultés. En voici un exemple : Une femme vient me trouver avec un kyste de l'ovaire volumineux et me dit qu'elle croit en même temps être enceinte de trois mois. Malgré ses instances, je refuse d'opérer. Survint une perte très abondante constituée par des caillots, et qui fut considérée comme une fausse couche, mais, n'ayant pas vu moi-même les parties expulsées, je me tins sur la réserve et attendis. Un mois après apparaissent les règles avec leur caractère habituel. Dès lors, ne doutant plus, je fais l'ovariotomie et trouve, en même temps que le kyste, un utérus gravide.

L'utérus et le kyste forment parfois deux tumeurs dont on constate nettement l'indépendance à l'œil et au toucher : mais supposez un fibrome occupant la paroi antérieure de l'utérus et une grossesse par derrière, le diagnostic est encore possible, sans doute, mais ne reposera que sur les signes physiologiques et la marche de l'affection. Plus tard, lorsque les signes certains de la grossesse apparaissent, c'est l'existence du fibrome dont la constatation peut être des plus difficiles, à moins de renseignements très précis.

Cette coexistence de la grossesse avec les tumeurs utérines ou ovariennes donne lieu, au point de vue opératoire, à des considérations intéressantes, sur lesquelles je reviendrai à propos des indications de l'ovariotomie.

Diagnostic avec l'hydramnios. — Si l'on ne possède pas de notions exactes sur la marche de l'affection, on conçoit que le diagnostic soit des plus difficiles entre une hydramnios et un kyste uniloculaire de l'ovaire, car dans les deux cas on trouve une tumeur plus ou moins volumineuse, pouvant occuper toute la cavité abdominale, lisse, régulière, très fluctuante, et complètement mate à la percussion. J'ai, cependant, découvert un signe que je crois pathognomonique, et voici dans quelle circonstance. Une femme me fut envoyée, à l'Hôtel-Dieu, avec une tumeur abdominale si volumineuse qu'elle refoulait le diaphragme et gênait fortement la respiration. Je constatai les caractères que je viens de signaler, c'est-à-dire ceux d'un kyste uniloculaire de l'ovaire. Mais la malade nous dit être enceinte de quatre mois. Je me posai alors cette question : S'agit-il d'un kyste compliquant une gros-

sesse, ou s'agit-il d'une hydramnios ? La tumeur était si volumineuse (elle contenait bien une vingtaine de litres de liquide), qu'il était difficile de croire que l'utérus eût pu se distendre ainsi en quatre mois ; les parents de la malade et la malade elle-même affirmaient que le ventre était déjà un peu développé avant la grossesse ; de plus, en examinant attentivement la tumeur par le palper, je constatai une partie plus dure, comme il s'en trouve à la surface des kystes multiloculaires de l'ovaire, ce qui me confirma dans l'opinion qu'il s'agissait d'un kyste compliquant une grossesse et non d'une hydramnios. Cependant, j'attendis les événements ; mais, un matin, je trouvai la malade assise dans son lit, la figure violacée, ne respirant plus que très péniblement et asphyxiant. L'intervention s'imposait. Je recherchai la partie la plus ferme de la poche que j'avais sentie auparavant, afin d'éviter de faire la ponction à ce niveau, et je manifestai ma surprise de ne pas la retrouver, d'autant plus que je l'avais fait percevoir aux élèves. Je pratiquai une ponction avec le trocart ordinaire. Le liquide très limpide, un peu jaunâtre, qui s'écoula, souleva d'abord des doutes dans mon esprit ; tenant une main appliquée sur la tumeur, je sentis celle-ci durcir en masse : c'était donc l'utérus que j'avais ponctionné, il s'agissait d'une hydramnios. Après avoir retiré 7 litres de liquide, afin de soulager la malade, j'enlevai la canule. Les suites furent très favorables : aucun accident, soulagement immédiat. La femme demandait à rentrer chez elle quelques jours plus tard. Je ne puis fournir de renseignement sur la manière dont s'est terminée cette grossesse anormale. Il est probable que, comme dans les cas analogues, il s'agissait de deux jumeaux qui ont été expulsés avant terme.

Ce fait me paraît important à plusieurs titres : il démontre donc que la ponction d'une hydramnios par l'abdomen est, peut-être, la meilleure pratique à suivre lorsque l'intervention est indispensable, mais il nous fournit surtout un élément précieux de diagnostic : cette partie plus ferme de la poche, que j'avais d'abord sentie sous la main et qui avait disparu au moment de la ponction, c'était évidemment l'utérus qui se contractait partiellement sous l'influence de l'excitation produite par le palper : or, l'utérus est le seul organe qui puisse donner lieu à un phénomène semblable : donc, lorsqu'une tumeur liquide de la cavité abdominale présentera à sa surface des alternatives de dureté et de mollesse, sur une partie ou sur la totalité de la masse, c'est qu'il s'agira de l'utérus distendu.

Diagnostic avec l'hydrométrie. — Une accumulation de liquide dans la cavité utérine, en quantité suffisante pour la distendre en dehors de la grossesse, est un accident si rare que je le mentionne seulement pour mémoire. Cette sorte d'ascite utérine ne peut guère se produire que chez les femmes qui ne sont plus réglées, sans quoi c'est du sang qui s'accumulerait dans la matrice. La condition anatomique nécessaire à la production de cette maladie est l'oblitération du col utérin. L'existence d'une tumeur fluctuante, faisant corps avec l'utérus, coïncidant avec une fermeture du col, permettrait d'arriver au diagnostic. Si l'utérus était très distendu, il est probable que l'on percevrait le signe que j'ai indiqué à propos de l'hydramnios.

Diagnostic avec la môle hydatique. — Les môles utérines résultent toujours de l'altération d'un produit de la conception : aussi, les femmes qui en sont atteintes ont-elles présenté au début de leur maladie les signes de la grossesse. Au bout de quelques mois, ces signes disparaissent pour faire place à un ensemble de phénomènes qui rappellent plutôt ceux que déterminent certains fibromes intra-utérins : douleurs hypogastrique et lombaire ; douleurs expulsives accompagnées de leucorrhée sanguinolente, et souvent hémorragies abondantes qui menacent la vie de la malade, jusqu'à ce que la matrice se soit débarrassée de son produit ou qu'on l'en ait débarrassée.

C'est en me basant sur cette marche tout à fait typique de l'affection, que, dans une circonstance, je repoussai absolument l'opinion de kyste de l'ovaire qui avait été émise.

Nous devons encore différencier une tumeur ovarienne (et je comprends également sous ce nom celles du parovarium) d'autres tumeurs développées dans son voisinage, parmi lesquelles je mentionnerai principalement la péritonite enkystée et la grossesse extra-utérine.

Diagnostic avec la péritonite enkystée. — Lorsqu'une péritonite enkystée s'est développée dans le bassin à la suite d'un accouchement, par exemple, ou bien lorsque le liquide s'est épanché dans une ancienne poche d'hématocèle, il se produit une tumeur dont les caractères se confondent tellement avec ceux des kystes de l'ovaire, que le diagnostic différentiel ne saurait être établi sur les signes objectifs, et ce cas est, à mon avis, le plus difficile de

tous. C'est seulement par l'examen attentif de la marche de la maladie, dont le début a été accompagné des signes propres à la péritonite ou à l'hématocèle, tandis que le kyste de l'ovaire se développe d'une façon indolente, que l'on pourra soupçonner la vérité. Je dis soupçonner, car, en définitive, une femme peut être atteinte d'un kyste de l'ovaire qui évolue après la guérison des deux autres affections.

La ponction même ne fournit pas de renseignements bien positifs : l'issue d'un liquide purulent constituera, sans doute, une présomption en faveur de la péritonite enkystée, mais certains kystes de l'ovaire peuvent suppurer. D'autre part, si le liquide est séreux, ce n'est pas non plus une preuve en faveur d'un kyste de l'ovaire, car il peut exister une hydropisie enkystée du péritoine. Je répète que la question me paraît le plus souvent insoluble, et que l'évolution seule de la maladie fournit des présomptions en faveur de l'une ou de l'autre hypothèse. L'erreur de diagnostic n'aurait pas, d'ailleurs, une grande importance, car la laparotomie convient également à ces divers cas.

Diagnostic avec la grossesse extra-utérine. — Il est souvent fort difficile, dans les trois ou quatre premiers mois, de savoir si une grossesse est utérine ou extra-utérine, mais c'est, à cette période, affaire d'accoucheurs. Le chirurgien n'intervient, en général, que plus tard, lorsque le terme de la grossesse est passé, lorsque l'utérus est reconnu libre et que le diagnostic n'est plus douteux. A défaut des parties fœtales que l'on sent quelquefois à travers la paroi abdominale, nous avons pour nous guider la marche de la maladie, c'est-à-dire l'existence non douteuse d'une grossesse qui n'a pas abouti.

L'examen auquel nous nous sommes livrés nous a donc démontré qu'il s'agissait bien d'une tumeur ovarienne, soit liquide, soit solide. Acceptons, ce qui est vrai dans la très grande majorité des cas, que nous sommes en présence d'un kyste de l'ovaire, et recherchons maintenant les caractères propres à cette tumeur.

Il nous faut résoudre les questions suivantes :

Le kyste est-il uniloculaire ou multiloculaire ? (Il me paraît impossible de diagnostiquer le kyste multiple.) Est-il ovarien ou parovarien ?

Est-il libre, ou bien a-t-il contracté des adhérences?

Quelles en sont les connexions avec le petit bassin et les organes qu'il renferme?

Il est ordinairement très facile de constater si un kyste de l'ovaire est multiloculaire : à la simple vue on aperçoit, dans certains cas, les inégalités et les bosselures de la surface qui est comme vallonnée. On s'en rend également compte par la palpation et par la recherche de la fluctuation.

La palpation permet de constater les reliefs que l'œil avait déjà indiqués, mais il n'est même pas nécessaire que la tumeur forme relief pour faire porter le diagnostic : chaque poche est séparée par une cloison qui se traduit au palper par une consistance plus ferme que celle des parties adjacentes. Il est un caractère susceptible de tromper les praticiens qui n'ont pas encore une habitude suffisante de l'exploration des kystes de l'ovaire. Un kyste multiloculaire se compose, en général, d'une poche principale à laquelle sont annexées des poches secondaires qui font saillie soit à sa face interne, soit à sa face externe. Or, ces tumeurs secondaires, de volume variable, sont elles-mêmes constituées par l'assemblage d'une multitude de kystes conglomérés, qui en font ressembler la coupe à celle d'un rayon de miel ; il en résulte que la consistance de ces poches secondaires est absolument différente de celle de la poche principale : tandis que cette dernière est rénitente, les autres sont fermes au palper ; la poche principale est fluctuante ; les autres, loin d'être fluctuantes, présentent plutôt une consistance dure, si bien qu'on est disposé à diagnostiquer des tumeurs solides groupées autour d'une tumeur liquide.

Les cloisons interposées entre les poches d'un même kyste s'opposent à la transmission du flot de liquide : si donc, on perçoit la fluctuation d'une extrémité à l'autre de la poche et dans tous les sens, est-on autorisé à conclure que le kyste est uniloculaire? Non, pas absolument ; la seule conclusion à tirer de cet examen, c'est qu'il y a une poche principale très vaste et très peu de poches secondaires, mais un certain nombre de ces dernières peuvent naître de la paroi postérieure du kyste et n'être pas reconnaissables. Nous savons, d'ailleurs, qu'un kyste de l'ovaire arrivé à un certain développement n'est jamais uniloculaire.

C'est, au contraire, l'un des caractères cliniques propres aux

kystes parovariens, qui sont presque toujours, sinon toujours, constitués par une poche unique. Lorsque le palper révèle une tumeur absolument régulière, sans saillies ni dépressions, sans cloisonnements, il y a des présomptions en faveur d'un kyste parovarien. — Dans un certain nombre de cas, j'ai trouvé que le kyste parovarien était moins plein, moins tendu que le kyste de l'ovaire. — On a considéré, pendant quelque temps, l'existence d'un liquide aqueux se rapprochant de celui que contiennent les kystes hydatiques comme une preuve de kyste parovarien : j'ai acquis, plusieurs fois, la preuve que ce n'est pas exact. On ne peut non plus se baser sur l'analyse chimique du liquide.

Une poche absolument régulière, modérément tendue, fluctuante dans toutes ses parties, contenant un liquide aqueux, se rapportera donc probablement à un kyste du parovarium, mais ce n'est pas certain. Aucun caractère clinique ne permet d'affirmer à l'avance ce diagnostic.

Il n'en est pas ainsi des *kystes dermoïdes de l'ovaire*. Si la femme est jeune, si le kyste est de petit volume, quoique de date ancienne, et s'il est douloureux, on devra songer à un kyste dermoïde, car les présomptions seront grandes en faveur de ce diagnostic.

J'ai enlevé à l'Hôtel-Dieu (novembre 1887), sur une jeune fille de seize ans, un kyste dermoïde exceptionnellement volumineux, car il pesait 15 kilos. J'en donne ici (fig. 110) un dessin fait d'après une photograghie de M. Mouchet, alors élève du service.

La question des adhérences du kyste avec les parties voisines préoccupe beaucoup plus les chirurgiens que la variété du kyste, et à juste raison ; malheureusement, nous ne pouvons obtenir à cet égard que des notions bien incomplètes.

Regardez le ventre de profil, en fixant un point plus saillant, s'il en existe, et recherchez si le kyste se déplace de haut en bas dans les mouvements respiratoires : ce sera une preuve qu'il n'y a pas d'adhérences avec la paroi antérieure de l'abdomen.

En palpant le ventre, si vous constatez un bruit de frottement à la surface du kyste, c'est encore une preuve qu'il n'y a pas d'adhérences en ce point, ou bien que ce sont des adhérences lâches et récentes.

Si vous constatez qu'une couche de liquide péritonéal baigne la surface du kyste et se déplace avec la malade, c'est un excellent signe au point de vue de l'absence d'adhérences.

Si le kyste est récent, si la malade n'a pas éprouvé de poussées

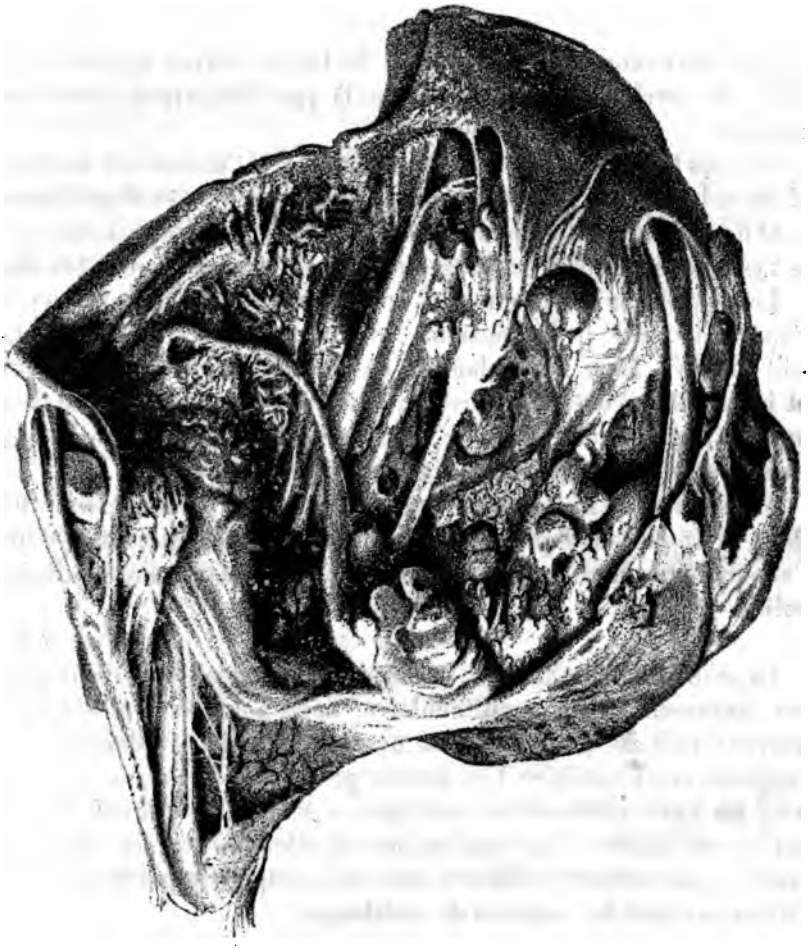

Fig. 110. — Kyste dermoïde de l'ovaire, remarquable par son volume, enlevé sur une jeune fille de seize ans (cavité du kyste).

de péritonite, il est encore vraisemblable qu'il n'y a pas d'adhérences. Par contre, l'existence de douleurs antérieures violentes et prolongées ne prouve pas qu'on doive en rencontrer, car les douleurs peuvent tenir à l'inflammation de la face interne du kyste, et non à celle du péritoine.

En somme, avant de commencer l'opération, nous pouvons espérer ne pas rencontrer d'adhérences avec la paroi abdominale antérieure, mais aucun signe ne saurait nous révéler les adhérences épiploïques, et surtout, ce qui serait plus important, les adhérences intestinales.

Les connexions du kyste avec le bassin seront appréciées à l'aide du toucher vaginal, et c'est par là que doit se terminer notre examen.

Si vous trouvez le col à sa place normale, si l'utérus est mobile, si les culs-de-sac sont libres, vous en conclurez que les dispositions sont des plus favorables pour l'opération, car il est très probable que le kyste ne présente ni prolongement, ni adhérences dans le bassin.

Les conditions inverses ne doivent cependant pas trop préoccuper l'opérateur, car il est possible qu'un prolongement du kyste soit enclavé, fasse relief dans le cul-de-sac postérieur, repousse et immobilise l'utérus contre le pubis, et ne présente cependant aucune adhérence. Mais le contraire peut malheureusement exister aussi, sans qu'aucun signe clinique le révèle.

S'il s'agit d'un kyste multiloculaire, et que la partie perceptible dans le vagin soit l'une des poches secondaires résistantes, dont j'ai parlé plus haut, le toucher peut donner l'illusion d'une tumeur solide.

Le pronostic d'un kyste de l'ovaire est très variable, suivant qu'il est uniloculaire ou multiloculaire, nous pourrions plutôt dire suivant qu'il est parovarien ou ovarien, puisque ce dernier est toujours multiloculaire. Une femme peut vivre de longues années avec un kyste uniloculaire sans que sa santé générale en soit notablement altérée ; c'est tout au plus si elle éprouve des douleurs locales qui varient, d'ailleurs, suivant les rapports particuliers de la tumeur avec les organes du voisinage.

Il n'en est pas de même des kystes multiloculaires. Les femmes n'ont pas devant elles plus de trois ou quatre années d'existence, et, pendant ce temps, elles traînent une vie misérable. Il ne faut donc pas seulement conseiller l'opération à ces dernières, il faut l'imposer, et dans le délai le plus rapproché.

Les kystes de l'ovaire sont susceptibles d'éprouver un phénomène assez imprévu, qui peut rendre l'opération impérieuse, sous

peine de voir apparaître les accidents les plus graves : c'est la *torsion du pédicule*. Lorsque la tumeur ne subit qu'un demi-tour de torsion il n'en résulte pas de modification bien sensible, si ce n'est une sensation spéciale de déplacement éprouvée par la femme ; en même temps, surviennent une douleur subite et, quelquefois, des vomissements, ce qui peut faire songer à une péritonite. Si le tour est complet et si la torsion persiste, les vaisseaux se trouvent comprimés, les veines d'abord ; le sang continuant à arriver dans les artères et ne trouvant plus d'écoulement déchire le kyste et s'épanche dans la cavité ; si l'hémorragie est abondante, la malade présente les symptômes d'une hémorragie interne, et peut même succomber. Les artères se trouvent-elles comprimées en même temps que les veines, une nouvelle circulation peut, à la rigueur, s'établir par l'intermédiaire d'adhérences, ainsi que M. C. Perier l'a constaté, mais la gangrène survient généralement, et rien, si ce n'est une ovariotomie hâtive, ne peut sauver la malade.

Un autre accident, dont il est bon d'être prévenu, est la *rupture spontanée de la poche* : on observe, en effet, des kystes de l'ovaire déhiscents. L'ouverture peut se faire dans la vessie ou l'intestin, et le ventre s'affaisse en même temps que le liquide s'écoule au dehors. C'est probablement là le secret de certaines guérisons par le massage. Mais le kyste se rompt aussi dans le péritoine, et, en même temps que le ventre change de forme en s'aplatissant, la femme éprouve une violente douleur et les signes d'une péritonite ; la mort est parfois la conséquence de cet accident. Le plus souvent le liquide se résorbe, le ventre diminue et revient peu à peu à l'état normal. Quelque temps après, le kyste se remplit de nouveau et les mêmes phénomènes peuvent se reproduire.

Dans une circonstance de ce genre, une femme fut accusée d'avortement par tout son voisinage, et je dus délivrer une attestation pour rétablir la vérité.

Que penser de la ponction? La plupart des chirurgiens conseillent aujourd'hui de s'en abstenir. Il est certain que la ponction est non seulement inutile, mais dangereuse dans un kyste multiloculaire, car la paroi peut se fendiller autour du trocart et le liquide s'écouler dans le péritoine. Une seule circonstance la justifie, c'est lorsque, l'ovariotomie étant retardée pour un motif

quelconque, il est urgent de soulager la malade et de la faire respirer. On ponctionne alors la poche principale.

Quant aux kystes parovariens ou du ligament large, il n'y a pas d'inconvénient à les ponctionner, soit pour établir le diagnostic, soit en vue du traitement, mais il vaut mieux s'en abstenir. Les injections iodées sont complètement abandonnées.

Une ponction simple peut-elle guérir à tout jamais un kyste parovarien? Quelques chirurgiens le pensent, mais ce n'est pas absolument démontré. Nous admettons aujourd'hui que l'ovariotomie est indiquée dans tous les cas de kystes ovariens ou parovariens. Les seules contre-indications sont tirées de l'état général de la malade, qui fait craindre qu'elle ne succombe au cours de l'opération, ou de la coexistence d'autres affections organiques qui rendraient l'opération inutile : c'est ainsi que la présence de l'albumine dans l'urine est une contre-indication.

Peut-on pratiquer l'ovariotomie sur une femme enceinte ?

De nombreuses observations permettent de répondre à cette question par l'affirmative ; la grossesse n'en suit pas moins son cours régulier. Je me suis, d'ailleurs, déjà expliqué à ce sujet au commencement de cet ouvrage. Règle générale : on doit s'abstenir de toute opération sur une femme enceinte : en conséquence, si le kyste ne gêne pas l'évolution de la grossesse, il n'y faut pas toucher. C'est ainsi qu'en 1887 nous avons pu suivre, à l'Hôtel-Dieu, la marche progressive d'une grossesse sur une femme affectée d'un volumineux kyste de l'ovaire. Après l'accouchement, qui fut normal, je débarrassai la malade de son kyste.

Je suppose que la femme présente des accidents menaçants pour elle ou pour l'enfant : si le kyste est uniloculaire, contentez-vous d'une ponction ; s'il est multiloculaire et que la ponction de la poche principale ne suffise pas à soulager la malade, pratiquez l'ovariotomie.

Ovariotomie. — Le manuel opératoire de l'ovariotomie, tel que je vais l'indiquer, s'applique dans ses grandes lignes à l'ablation des tumeurs abdominales qui nécessitent l'ouverture du ventre. Je m'efforcerai, tout en y apportant le plus de concision possible, à ne laisser dans l'ombre aucun détail important. Fidèle à mon programme, je décrirai seulement le procédé dont je fais usage.

Nous passerons successivement en revue : les soins préliminaires, l'acte opératoire, les soins consécutifs.

Soins préliminaires. — Choisissez une période intermédiaire aux règles. Il est important que la femme n'ait pas d'affection intercurrente, et surtout qu'elle ne tousse pas. Elle sera énergiquement purgée. J'attache beaucoup d'importance à ce point. Je donne une forte purgation l'avant-veille de l'opération, une plus légère la veille, et un lavement simple le matin même. Les intestins, étant complètement vides, ont beaucoup moins de tendance à s'échapper au dehors pendant l'opération, et la femme pourra rester plusieurs jours de suite dans un repos absolu, si utile au succès définitif. Le ventre sera savonné, brossé, lavé avec la liqueur de Van Swieten; il sera bon que deux ou trois jours avant l'opération la malade fasse des injections vaginales avec la même liqueur coupée par moitié. On rasera le pubis.

La malade sera enveloppée d'un grand peignoir de flanelle, qu'elle devra garder ensuite pendant plusieurs jours; aussi faut-il, autant que possible, éviter de le salir pendant l'opération.

Quelques instants avant l'anesthésie, on entourera les deux membres inférieurs avec une épaisse couche d'ouate, que l'on maintiendra à l'aide de bandes. Le tout peut être recouvert d'une longue botte en flanelle. C'est dans cet état que la malade, préalablement sondée, sera amenée dans la chambre de l'opération et couchée sur le lit.

La chambre sera aussi vaste que possible, ne contiendra que les meubles indispensables, et sera bien éclairée, par la lumière du nord, de préférence. Un point capital, c'est qu'elle puisse être bien chauffée. Pendant l'opération, la température doit atteindre de 23 à 25°. Cependant, une trop haute température est mauvaise pour la malade, surtout dans les jours qui suivent l'opération : c'est pourquoi je refuse d'opérer pendant les jours caniculaires. Il est bien entendu qu'on opérera dans une chambre spéciale, et que dans les hôpitaux, par exemple, on ne choisira pas l'amphithéâtre qui sert aux opérations ordinaires.

L'appareil instrumental se composera des pièces suivantes :

Autant que possible, un lit spécial, mais ce n'est pas indispensable. Sonde de femme, bistouri, ciseaux, pinces à disséquer, nombreuses pinces hémostatiques de plusieurs formes, petites et grandes pinces en T; pinces à pédicule, pinces à kyste, fils de soie, fils de catgut, aiguilles à suture.

On fera préparer la solution phéniquée au vingtième et de la liqueur de Van Swieten. Eau chaude filtrée et bouillie, bassins,

cuvettes, seaux. Draps, alèzes, nombreuses serviettes, neuves si c'est possible. Il est très important d'avoir toujours à sa disposition du linge chaud. Si on n'a pas d'étuve ou un autre moyen de chauffage, on peut faire bouillir des serviettes-éponges de toilette dans de l'eau légèrement phéniquée, et s'en servir après les avoir complètement exprimées.

Les éponges seront neuves, fines, blanchies, et tenues constamment dans une bassine d'eau phéniquée chaude. On en préparera au moins une douzaine et il sera bon d'en connaître le nombre exact. Quelques-unes devront être plates et larges. Cependant, nous avons une grande tendance aujourd'hui à remplacer les éponges par des tampons d'ouate hydrophile ou des compresses stérilisées.

Comme pièces de pansement, on préparera : de la gaze iodoformée, de l'ouate hydrophile, un bandage de corps en flanelle et des épingles à maillot.

L'assistance sera peu nombreuse, et on devra exiger des personnes présentes la propreté la plus irréprochable. Dans tous les cas, nul autre que le chirurgien et ses aides ne devra toucher la malade.

Comme personnel, on aura : deux aides principaux placés de chaque côté de la malade, un aide pour le chloroforme, un aide pour passer les éponges et le linge chaud ; un ou deux serviteurs pour préparer et nettoyer ces objets ; enfin, un aide pour passer les instruments. Ce dernier doit être très au courant de l'appareil instrumental.

La malade est apportée sur le lit et endormie au chloroforme. Pendant ce temps, avec des serviettes pliées en cravates, on fixe les membres inférieurs dans les gouttières annexées au lit, si toutefois on se sert d'un lit spécial. Les jambes sont écartées, maintenues immobiles dans cette position, et l'opérateur s'assied entre les jambes de la femme. Les deux aides sont assis de chaque côté. A partir de ce moment, la porte de la chambre est irrévocablement fermée et tout doit être silencieux.

Près du chirurgien se trouve un vase rempli de liqueur de Van Swieten dans lequel il pourra tremper ses mains lorsqu'il le jugera nécessaire.

Opération. — Pratiquez une incision verticale située exactement sur le raphé de la ligne blanche. L'incision doit commencer un peu au-dessous du nombril et se terminer

à 4 ou 5 centimètres au-dessous du pubis. Divisez couche par couche, et appliquez des pinces sur les petits vaisseaux qui donnent, afin que le sang ne puisse tomber dans le péritoine quand le ventre va être ouvert. Reconnaissez l'aponévrose du grand oblique et incisez-la en connaissance de cause. Cela est surtout indispensable quand la paroi abdominale est chargée d'une épaisse couche de graisse : l'aponévrose constitue alors un point de repère important. En arrière d'elle, divisez le fascia transversalis, si variable dans son épaisseur, la couche celluleuse sous-péritonéale, souvent infiltrée de graisse, et, enfin, le péritoine. Celui-ci est soulevé avec une pince, ouvert avec le bistouri, et incisé ensuite avec des ciseaux dans toute la hauteur de la plaie. Ce temps est très simple lorsque le péritoine n'est pas adhérent à la tumeur; mais, dans le cas contraire, on éprouve parfois une grande incertitude pour savoir si on est bien réellement sur la tumeur, surtout lorsqu'il s'agit d'un kyste du ligament large. Il est arrivé maintes fois que des opérateurs ont décollé le péritoine pariétal en croyant détacher des adhérences. Divisez donc anatomiquement la paroi abdominale en comptant les couches.

Le ventre étant ouvert, vous apercevez la tumeur, et cela suffit quelquefois à modifier le diagnostic, ce qui a d'autant plus d'importance que la conduite ultérieure se trouve également modifiée. Si la couleur est d'un blanc grisâtre, brillant comme le tissu fibreux, c'est qu'il s'agit bien d'un kyste ; si elle est, au contraire, d'un gris brunâtre, sans éclat, il est bien probable que c'est une tumeur solide de l'utérus. Enfin, si vous apercevez une nouvelle couche péritonéale, après être bien certain que le ventre est ouvert, couche renfermant souvent des vaisseaux volumineux, vous serez en présence d'une tumeur du ligament large.

Le parti à prendre dépend donc de ce que vous trouverez après l'ouverture du ventre ; mais laissons de côté, pour le moment, le cas de tumeur solide de l'utérus, sur lequel nous reviendrons dans le chapitre suivant, et supposons que c'est bien un kyste.

Le procédé opératoire n'est pas le même s'il s'agit d'un kyste de l'ovaire ou d'un kyste du parovarium.

L'opération est encore différente pour un kyste, suivant qu'il existe ou qu'il n'existe pas d'adhérences, suivant que le kyste est pauciloculaire ou multiloculaire. Étudions donc les procédés opératoires applicables au kyste pauciloculaire sans adhérences, au

kyste multiloculaire sans adhérences, à ces deux variétés de kystes avec adhérences, et, enfin, au kyste du parovarium.

Un temps opératoire commun à toutes les variétés : c'est la ponction du kyste. La difficulté de ce temps consiste à empêcher le liquide de couler sur les côtés du trocart et de tomber dans le péritoine. Une bonne précaution est d'insinuer, avant la ponction, entre la paroi du kyste et la symphyse pubienne, une éponge ou une compresse maintenues avec une pince courbe construite à cette intention.

Les aides doivent tenir les mains appliquées bien à plat sur les côtés de l'incision, de façon à maintenir le contact entre la paroi abdominale et celle du kyste à mesure que celui-ci se vide.

Beaucoup d'instruments ont été imaginés pour s'opposer à l'écoulement du liquide, mais, il faut bien le dire, sans succès. La ponction est faite à l'aide d'un trocart qui communique par un tube de caoutchouc avec un grand vase placé au pied du lit, mais, presque toujours, un peu de liquide s'écoule à la surface du kyste, sans pénétrer dans le ventre si les précautions que j'indique ont été bien prises.

S'il s'agit d'un kyste pauciloculaire non adhérent, aussitôt que la poche est devenue un peu flasque saisissez-la avec une pince à kyste appliquée de chaque côté du trocart, et exercez sur elle une légère traction pour l'attirer au dehors. A mesure que le liquide s'écoule, la poche s'affaisse et s'engage de plus en plus à travers la plaie jusqu'à ce qu'elle sorte en totalité et ne tienne plus que par le pédicule. Saisissez celui-ci avec les pinces dites pinces à pédicule ; appliquez-en une ou deux suivant la largeur, et réséquez le kyste avec un bistouri. L'ovariotomie, pratiquée dans ces conditions, devient l'une des opérations les plus simples de la chirurgie.

Nous verrons, plus loin, comment il convient de traiter le pédicule.

Lorsque le kyste est multiloculaire, une seule ponction, même faite dans la poche principale, ne suffit pas, en général, à obtenir un affaissement suffisant pour qu'il sorte, et la plaie de la paroi est elle-même trop étroite. Retirez le trocart, et appliquez sur le trou une pince à kyste, afin de l'oblitérer. Agrandissez ensuite l'incision abdominale. Pour cela, introduisez l'index et le médius de la main gauche entre la paroi du kyste et la paroi abdominale et fendez celle-ci d'un seul coup avec de forts ciseaux, en contour-

nant de préférence l'ombilic. La section, un peu contuse, donne très rarement du sang.

Il est possible que l'incision, même très agrandie, soit encore insuffisante pour laisser sortir le kyste. Si une seconde ou une troisième poche font saillie à l'extérieur du kyste, ponctionnez-les comme la première. Mais si l'obstacle à la sortie provient, ce qui a fréquemment lieu, de la présence de poches secondaires formant relief dans la poche principale, et surtout d'une masse de petites poches réunies, une nouvelle manœuvre est nécessaire.

Fendez alors largement, avec le bistouri ou les ciseaux, la poche principale qui n'avait été que ponctionnée et introduisez l'une de vos mains dans son intérieur. Avec l'extrémité des doigts, pénétrez de vive force dans les poches secondaires, écrasez-les, broyez-les sur place avec la main en ayant soin de ne pas arracher les cloisons, ce qui pourrait donner du sang. Pendant ce temps, le liquide s'écoule au dehors, et les aides ont toujours bien soin de tenir leurs mains hermétiquement appliquées à la surface du ventre. Quand le kyste a été suffisamment réduit de volume pour qu'il puisse sortir, introduisez l'autre main dans le ventre en contournant le kyste jusqu'à ce que vous arriviez à son extrémité supérieure. Combinez alors le mouvement de traction opéré par la main qui est à l'intérieur du kyste avec un mouvement de bascule exécuté par l'autre main, et vous parvenez enfin à faire sortir la masse entière. Les aides doivent faire grande attention, à ce moment, à contenir l'intestin. Prenez encore la précaution de soutenir le kyste et de ne pas le laisser pendre au dehors, car, s'il est volumineux, il pourrait arracher le pédicule. Ayez bien soin de ne pas toucher le péritoine avec la main qui avait brisé les cloisonnements intérieurs du kyste avant de l'avoir complètement lavée.

Les adhérences constituent la principale, presque la seule complication de l'ovariotomie. Elles présentent, d'ailleurs, des variétés infinies, depuis une symphyse complète jusqu'à de simples fausses membranes cédant à la moindre traction. Il est difficile de donner au praticien des règles précises sur la manière dont il doit alors se comporter. Doit-on persister dans l'opération? Faut-il, au contraire, refermer le ventre en établissant un drainage? C'est une grosse détermination à prendre, et aucun raisonnement ne peut remplacer la pratique dans cette circonstance : l'expérience seule indique le moment où il convient de s'arrêter plutôt que de causer des désordres irréparables.

Si les adhérences sont molles, détachez-les avec les doigts ou une spatule : si elles sont résistantes, coupez-les avec des ciseaux entre deux pinces hémostatiques ou entre deux pinces en T suivant leur largeur, réséquez, au besoin, des portions plus ou moins grandes de l'épiploon. C'est là une œuvre de temps et de patience ; le grand point est de ne pas laisser de vaisseau ouvert et saignant dans le péritoine. Si vous avez le malheur d'ouvrir l'intestin ou la vessie, faites la suture de ces organes. C'est le plus souvent par surprise que se font ces blessures ; si vous constatiez bien nettement l'adhérence, il serait préférable de découper le kyste et d'en laisser une petite portion adhérente. Les adhérences pelviennes sont de toutes les plus terribles, car on voit mal ce que l'on fait. Si vous constatez qu'elles sont invincibles, retranchez le plus possible du kyste et suturez le reste à la plaie abdominale, en procédant de la manière que nous indiquerons plus loin.

L'ablation des kystes du parovarium présente, presque toujours, des difficultés sérieuses. Dans un cas, je trouvai un grand nombre de kystes disséminés à la surface du bassin, dont un assez volumineux adhérent à la face postérieure de la vessie. Aucun de ces kystes n'avait de pédicule. La femme ayant succombé quelques années plus tard à la suite d'une affection médicale, je pus en faire l'autopsie et trouvai les organes du bassin dans un état absolument normal. Mais les cas de ce genre sont d'une rareté extrême et le kyste parovarien est, on peut dire toujours, enveloppé par les deux feuillets du ligament large. Or, si on veut l'extraire en totalité, il est indispensable de le décortiquer de sa coque séreuse, et s'il est fusionné avec cette coque, l'ablation en est impossible. J'ajoute que, si le péritoine pariétal adhère à la surface du kyste, on éprouve un véritable embarras pour reconnaître le moment où l'on a pénétré dans la cavité abdominale. L'une des principales difficultés consiste, en effet, à distinguer l'enveloppe péritonéale de l'enveloppe propre du kyste ; quand on est arrivé sur cette dernière, l'ablation marche assez vite, pourvu qu'il n'y ait pas trop d'adhérences. Ces dernières seront divisées entre deux pinces, et peu à peu on finit par obtenir la poche intégrale sans aucun pédicule.

Il arrive même que c'est à ce caractère seulement que l'on reconnaît la nature du kyste enlevé.

Une condition plus favorable encore peut se présenter. Bien

que le kyste soit contenu dans le ligament large, il se pédiculise quelquefois suffisamment pour qu'on puisse l'extraire intégralement avec les feuillets péritonéaux qui l'enveloppent, comme s'il s'agissait du kyste de l'ovaire le plus simple. J'ai observé le fait en 1893, avec Notta, mais il est malheureusement très exceptionnel.

Si le diagnostic était porté dès le début de l'opération et que le kyste ne fût pas très volumineux, il faudrait en tenter la décortication avant la ponction, et même sans le ponctionner. J'ai trouvé dans un cas la paroi d'un de ces kystes, que la femme avait gardé de longues années avant de se décider à l'opération, parsemée de plaques crétacées très épaisses.

Dans le cas où les adhérences avec l'enveloppe péritonéale ne pourraient pas être détachées, on fendrait le kyste et on en suturerait les bords à la plaie abdominale; c'est encore une bonne opération, bien préférable à une énucléation trop laborieuse ou incomplète.

Il n'y a pas à se préoccuper du pédicule des kystes parovariens puisqu'il n'existe pas ; quant aux lambeaux de péritoine décollés et détachés, il est indiqué de les lier en une ou plusieurs masses avec de la soie et de les réséquer. Si les feuillets étaient bien intacts, on devrait les rapprocher l'un de l'autre et faire une suture en surjet, de manière à reconstituer le ligament large.

Quant au pédicule des kystes ovariens, le traitement en est bien simplifié depuis qu'on a pris le parti de le réduire dans la cavité abdominale, au lieu de le fixer à la paroi. Nous avons laissé notre pédicule tenu à l'aide d'une ou deux pinces suivant sa largeur. S'il est mince, une seule ligature suffit, mais c'est l'exception; il en faut ordinairement deux ou trois. Pour passer les fils, on se sert d'une aiguille mousse présentant un chas à son extrémité. Cette aiguille est poussée à travers le pédicule d'avant en arrière, immédiatement au-dessous des pinces. Un fil introduit dans le chas de l'aiguille est attiré de telle sorte qu'il soit double : on coupe l'anse au niveau de l'aiguille.

Employez un gros fil de soie plate. Les fils sont serrés en même temps par chacun des aides, et il faut prendre la précaution d'enlever la pince pendant qu'ils tendent le fil, de telle sorte qu'ils continuent à le serrer après l'ablation de la pince. C'est alors seulement qu'est fait le dernier nœud. Les fils ont été croisés avant

de les nouer. Excisez maintenant avec des ciseaux la portion du pédicule qui a été mâchée par les pinces ; touchez la surface de section avec la solution phéniquée forte. Coupez les fils au ras et laissez tomber le pédicule dans le bassin.

Assurez-vous alors si l'autre ovaire est sain; dans le cas contraire, enlevez, suivant le procédé que je viens de décrire.

Il faut ensuite procéder à ce que l'on a appelé la toilette du péritoine. Il est évident que, si l'on a affaire à un kyste pauciloculaire non adhérent, il n'y a, le plus souvent, besoin d'aucune toilette, à moins qu'un peu de liquide ne soit tombé dans le ventre.

La première toilette doit consister à enlever les corps étrangers que l'on a pu introduire au cours de l'opération. Les personnes seules qui n'auront pas pratiqué ou vu pratiquer d'ovariotomies difficiles seront surprises qu'on ait pu laisser dans le ventre des pinces, des éponges, et même des serviettes.

C'est pour cela que certains opérateurs tiennent absolument à connaître exactement d'avance le nombre de pinces et d'éponges dont ils devront se servir et ne ferment le ventre que lorsqu'ils ont retrouvé leur compte. Je n'ai pas l'habitude d'employer cette précaution, que je considère cependant comme bonne. En tous cas, ne mettez jamais une éponge dans le ventre sans la fixer à une pince spéciale. Au surplus, vous seul, l'opérateur, devez porter les éponges ou les pinces dans la cavité abdominale, car, parmi les conditions multiples qui assurent le succès de l'ovariotomie, l'une des plus importantes est que chacun ait un rôle déterminé, dont il ne doit pas sortir.

Les pinces seront retirées à mesure que l'on mettra un fil de catgut sur un vaisseau ou les adhérences qu'elles enserraient Ne craignez par de multiplier les ligatures.

Nettoyez alors le péritoine et les intestins, surtout si du liquide kystique est tombé dans le ventre. Enlevez soigneusement les caillots dans le bassin, dans les fosses iliaques, d'où ils peuvent glisser jusque sous la face inférieure du foie. Lavez ensuite à grande eau la cavité abdominale en y faisant passer, si cela est nécessaire, jusqu'à 15 et 20 litres d'eau tiède filtrée et bouillie (nous avons pour cela dans nos services une installation spéciale, mais elle n'est pas indispensable).

La cavité abdominale étant propre, étalez, autant que possible, l'épiploon au-devant de la masse intestinale et refermez le ventre.

La suture doit être faite de telle sorte que les deux surfaces péritonéales soient adossées l'une à l'autre dans une certaine étendue ; ne comprenez dans la suture qu'une petite largeur de péritoine, 5 à 6 millimètres, par exemple, de chaque côté, vous mettrez ainsi, je crois, plus sûrement, la femme à l'abri des éventrations. Nous nous servons aujourd'hui de l'aiguille de Reverdin et de fils de soie. Les points de suture profonds seront distants l'un de l'autre de 1 centimètre 1/2 environ, et, entre chacun d'eux, on mettra un point superficiel au crin de Florence pour bien affronter les bords de la peau. Je continue à comprendre à la fois le péritoine, les muscles et la peau, sans faire plusieurs plans de suture, l'expérience m'ayant démontré que les résultats ultérieurs sont excellents, et j'ai la conviction, et je dirai même la certitude, d'éviter les éventrations ultérieures aussi bien qu'avec les sutures à plans séparés. Ce mode de suture présente, en outre, le grand avantage d'abréger notablement la durée de l'opération, et aussi de ne pas laisser dans la plaie des fils qui, n'étant pas suffisamment aseptiques, provoquent la suppuration, ce qu'il n'est pas très rare d'observer.

La suture est pratiquée dans toute la hauteur de la plaie lorsque le kyste a été enlevé en totalité, mais elle n'est que partielle si l'on doit fixer une portion du kyste à la paroi. C'est généralement à l'angle inférieur de la plaie que la poche est fixée. On adosse au péritoine pariétal la face externe du kyste, dont il est nécessaire de froncer plus ou moins les bords suivant leur étendue. On place ensuite dans la poche deux gros tubes en caoutchouc.

Appliquez sur la plaie de la gaze iodoformée, une très épaisse couche d'ouate, et serrez le tout avec un bandage de corps en flanelle qui prenne les hanches. La compression exercée sur le ventre doit être aussi forte que possible ; fixez le bandage avec des épingles à maillot.

La malade, étant sondée de nouveau, est alors reportée dans son lit, et un coussin est placé sous les jarrets.

Soins consécutifs. — Le réveil se fait plus ou moins bien, suivant l'intensité du choc opératoire. Si la femme reprend vite l'aspect normal de sa physionomie, c'est un très bon signe pronostique. Nous donnons ordinairement un peu de champagne, du grog par cuillerées, dans les premières vingt-quatre heures, mais il faut résister aux désirs des malades, atteintes souvent

d'une soif ardente, et ne donner à boire que le moins possible, et même pas du tout, afin d'éviter les vomissements. Si des douleurs un peu vives surviennent, on fera une piqûre de morphine.

On pratiquera le cathétérisme suivant les besoins, tout en engageant les malades à uriner seules aussitôt qu'elles le pourront, ce qui arrive parfois très rapidement.

Les femmes sont très souvent tourmentées par les gaz qu'elles ne peuvent rendre, ce qui tient, je crois, en grande partie à leur immobilité absolue sur le dos, l'anus touchant le lit. Un coussin troué en faciliterait beaucoup la sortie. On introduira une sonde dans le rectum, si c'est nécessaire.

On commence à donner un peu de nourriture le troisième jour. Un purgatif est administré le quatrième ou le cinquième jour.

A moins d'indications spéciales, il ne faut pas toucher au pansement jusqu'à l'enlèvement des fils. Je les enlève le huitième jour, et la malade peut commencer à se lever le douzième ou le treizième.

Il est, à la rigueur, possible que la plaie abdominale se désunisse après l'ablation des sutures, et les intestins font alors irruption au dehors : c'est pour ce motif que quelques chirurgiens n'enlèvent les fils que le douzième ou le treizième jour : aussi, après le pansement, faut-il envelopper le ventre absolument comme au premier jour.

Je crois que cet accident (je ne l'ai jamais observé, mais il est arrivé à une de mes opérées en province) se rencontre principalement chez les femmes dont le ventre contenait beaucoup de liquide ascitique. Il est probable que, dans les jours qui suivent l'opération, le liquide se reproduit, s'insinue entre les points de suture, et empêche l'accolement des bords de la plaie ; aussi, lorsque la laparotomie a été pratiquée dans ces conditions, je conseille de multiplier les points de suture et de les laisser en place une douzaine de jours.

La complication la plus redoutable qui puisse survenir après l'ovariotomie est la péritonite. Celle-ci s'annonce le deuxième ou le troisième jour par une élévation de température, de la douleur fixe dans le ventre, et des vomissements. En même temps, le pouls devient abdominal, c'est-à-dire fréquent et petit ; le facies subit une altération profonde. Nous sommes malheureusement impuissants contre cet accident, et, quand il se développe, on peut dire que la partie est perdue, à moins qu'il ne s'agisse d'un

foyer inflammatoire circonscrit et non d'une péritonite septique généralisée.

L'hémorragie s'observe plus rarement et résulte, en général, de ce qu'un fil a cédé au niveau du pédicule ou d'une adhérence. On pourrait, sans doute, ouvrir de nouveau le ventre pour se rendre maître du sang, mais, outre qu'il est difficile de rapporter les accidents à leur véritable cause, la mort survient souvent avant qu'on ait pris une décision.

Les soins consécutifs consistent donc surtout à maintenir l'opérée dans un repos complet du corps et de l'esprit, à soulager ses douleurs par les piqûres de morphine, à veiller à l'évacuation des urines et des gaz ; ces soins sont certainement très utile et doivent être confiés à une garde intelligente qui s'opposera aux imprudences possibles de la malade, mais, en somme, ils ne jouent qu'un rôle secondaire dans le résultat final ; la femme meurt ou guérit suivant qu'elle est ou non atteinte d'accidents septiques, sans que nous puissions, le plus souvent, en trouver la raison.

De deux femmes opérées dans le même milieu, par le même chirurgien, les mêmes aides, avec les mêmes soins, l'une, dont l'opération avait été simple, meurt, tandis que l'autre, dont l'opération avait présenté les plus grandes complications, guérit : voilà ce que nous observons de temps en temps. Peut-être existe-t-il des susceptibilités spéciales; peut-être aussi a-t-on, dans le premier cas, commis une faute inconsciente contre les règles de l'antisepsie, et c'est évidemment dans ce sens qu'il convient de poursuivre nos recherches, afin de diminuer de plus en plus la mortalité de cette merveilleuse opération.

2° *Tumeurs de l'utérus.*

Les tumeurs de l'utérus se divisent en deux catégories, quelle qu'en soit la nature ; les unes sont volumineuses, font saillie dans la cavité abdominale, et doivent être différenciées d'un certain nombre de celles que nous avons décrites dans les chapitres précédents. Elles se rattachent, en réalité, par leurs symptômes, leur développement et la thérapeutique qui leur est applicable, aux tumeurs de l'abdomen. Les autres sont petites, à peine appréciables à l'œil et au toucher, ne dépassent guère le détroit supérieur du bassin, et ne sont pas justiciables de la laparotomie. Ces dernières font partie de la pathologie utérine proprement dite.

Je m'occuperai donc exclusivement des premières dans ce chapitre. J'y annexerai cependant l'ablation des ovaires sains, appelée *oophorectomie,* qui se rattache directement aux tumeurs utérines, puisqu'elle en constitue un mode de traitement.

Les tumeurs utérines susceptibles d'acquérir un volume considérable sont à peu près constamment des myomes, ou plutôt des fibro-myomes : elles sont, en effet, constituées par du tissu musculaire et du tissu fibreux assemblés dans des proportions variables, avec prédominance de l'un ou de l'autre de ces tissus suivant les cas.

En étudiant le diagnostic différentiel des kystes de l'ovaire, j'ai déjà signalé quelques-uns des caractères qui appartiennent aux fibro-myomes utérins; je compléterai cette étude en y ajoutant quelques détails.

Les fibro-myomes peuvent acquérir des dimensions énormes, le poids de 20 kilos, par exemple, le volume ne peut donc nous fournir *a priori* aucune indication précise sur le diagnostic, bien qu'il soit plus fréquent, cependant, de voir les kystes de l'ovaire atteindre de semblables proportions.

Leur surface peut être très régulière, comme aussi présenter de nombreuses bosselures.

La consistance des fibro-myomes est, en général, ferme, le plus souvent élastique, quelquefois dure, quelquefois même pierreuse, puisque ces tumeurs sont susceptibles de subir une transformation crétacée. Par contre, elles peuvent être fluctuantes, à ce point qu'une ponction exploratrice seule permet de les distinguer d'une tumeur liquide. Ce dernier caractère se rencontre surtout dans les fibro-myomes myxomateux ou infiltrés de sérosité, dans ceux où prédomine notablement le tissu musculaire.

Le palper de l'abdomen révèle parfois un signe d'une grande valeur diagnostique : la mobilité de la tumeur. Celle-ci glisse avec facilité de droite à gauche, ce qu'on ne rencontre pas dans les kystes de l'ovaire. Toutefois, ce signe disparaît lorsque la tumeur présente des adhérences, est enclavée dans le petit bassin, ou bien lorsque, en raison de son volume, elle est hermétiquement appliquée contre la paroi de l'abdomen.

Certains fibro-myomes présentent des oscillations dans leur volume : aujourd'hui, par exemple, leur fond dépasse l'ombilic;

demain il siège à deux ou trois travers de doigt au-dessous, ce qui dénote une grande vascularité.

Le développement de ces tumeurs est ordinairement très lent : il demande plusieurs années, à l'inverse des kystes de l'ovaire, des multiloculaire en particulier, qui prennent parfois rapidement un volume considérable ; cependant, les myomes utérins présentent aussi, parfois, une marche rapide, ce qui contribue à fausser le diagnostic.

La percussion fournit de la matité sur toute l'étendue de la tumeur, surtout lorsque celle-ci est très volumineuse : en cas de moyen volume, des anses d'intestin grêle peuvent venir recouvrir une partie du fond du fibro-myome.

L'auscultation permet quelquefois de découvrir un bruit de souffle ou même un thrill, dus à la compression des gros vaisseaux du bassin ou à la présence d'artères volumineuses dans la tumeur, ce qui pourrait faire croire à un anévrysme. J'ai, plusieurs fois, rencontré ce signe sur lequel insiste Spencer Wells ; dans mon dernier cas, le souffle était dû à la présence de vaisseaux énormes occupant le ligament large droit, ce qui nécessita la formation d'un second pédicule.

Le principal élément du diagnostic des fibro-myomes utérins est tiré du toucher vaginal, et surtout du toucher combiné avec le palper hypogastrique : aussi, éprouve-t-on quelque embarras chez les femmes dont l'hymen ne permet pas de pratiquer le toucher. Je fus absolument trompé, ainsi que plusieurs collègues, dans un cas de ce genre où j'opérai une tumeur utérine pour un kyste de l'ovaire. Il est vrai que la tumeur était lisse, régulière fluctuante, à développement rapide, et que j'avais négligé la ponction exploratrice, tant je me croyais certain du diagnostic.

Le toucher vaginal démontre d'abord que le col est souvent remonté, caché derrière la symphyse pubienne, et l'on a grand'-peine à le trouver. Il permet aussi de reconnaître la présence d'artères volumineuses qui battent sous le doigt. Pratiquez alors le toucher bimanuel. Pendant que le doigt est sur le col, appliquez l'autre main à plat sur l'hypogastre, et imprimez à la tumeur des mouvements dans tous les sens, vous constaterez alors une solidarité absolue entre les deux parties. Si la tumeur est trop volumineuse et que vous ne puissiez la mouvoir avec une seule main, priez un aide de la saisir entre les deux mains et de la mobiliser.

J'ai déjà fait remarquer, au chapitre des kystes de l'ovaire, que

ce signe pathognomonique des tumeurs utérines fourni par le toucher bimanuel, tout en étant très fréquent, n'était malheureusement pas constant : certaines tumeurs d'origine utérine paraissent, en effet, indépendantes de l'utérus, tandis que les kystes ovariens enclavés dans le petit bassin semblent faire corps avec la matrice.

Il résulte, cependant, de l'ensemble des signes précédents que le diagnostic d'un fibro-myome utérin est facile dans la très grande majorité des cas. Le diagnostic différentiel que j'ai assez longuement établi entre les kystes de l'ovaire et les autres tumeurs de l'abdomen ou du bassin est applicable aux fibro-myomes utérins, et je n'ai pas à le reproduire ici.

Les fibro-myomes utérins donnent naissance à des troubles physiologiques très différents, suivant la variété à laquelle ils appartiennent. Il est donc rationnel de commencer par l'exposé de ces variétés elles-mêmes, étude d'autant plus importante qu'elle nous fournira les principales indications opératoires.

On divise généralement les fibro-myomes en trois grande classes, suivant le siège qu'ils occupent dans l'épaisseur de la matrice : ils sont désignés en *sous-muqueux, interstitiels*, et *sous-péritonéaux*. Toutefois, cette division ne me paraît pas répondre absolument aux besoins de la pratique, ni même à la réalité des choses. Comment, par exemple, distinguer un fibrome sous-muqueux d'un autre situé dans le tissu utérin, mais au voisinage de la muqueuse? Je propose donc la classification suivante : Le fibrome est développé dans la paroi utérine, il est *pariétal* ; ou bien il fait saillie dans la cavité à laquelle il est attaché comme un battant de cloche il est *cavitaire* ; ou bien, enfin, il est *sous-péritonéal*, c'est-à-dire indépendant et de la paroi et de la cavité utérines. J'ajoute que le fibro-myome pariétal doit-être divisé lui-même en *unique* et *multiple*.

Les schémas 111, 112, 113 et 114 donneront, je pense, au lecteur une bonne idée de ces diverses variétés.

Le plus grave et le plus fréquent des troubles apportés par les fibro-myomes à la santé de la femme, c'est l'hémorragie. Les pertes sont le plus souvent intermittentes, correspondent aux époques menstruelles, et apparaissent sous forme de caillots. Elles peuvent devenir continues et prennent alors un caractère tel, que la vie de la femme est compromise. Au lieu de sang, ce

peut être une sérosité sanguinolente plus ou moins abondante. Or, ces pertes, résultant de l'irritation incessante causée par le néoplasme sur la muqueuse utérine, se rencontrent principalement, on pourrait dire exclusivement, dans les fibro-myomes pariétal et cavitaire.

Un second symptôme est la douleur. Certaines femmes éprouvent des douleurs si violentes, qu'elles réclament du soulagement et une intervention à n'importe quel prix. Le phénomène douleur est principalement produit par le fibro-myome interstitiel ou

Fig. 111. — Fibrome utérin pariétal, sous-muqueux.

pariétal. Quant à la variété sous-péritonéale qui n'occasionne jamais de pertes, elle ne provoque pas non plus de douleur, mais seulement de la gêne.

D'autres symptômes résultent de l'action exercée par la tumeur sur la vessie, le rectum, sur les vaisseaux et nerfs du bassin. Or, il est bien évident que le fibrome sous-péritonéal ne saurait agir sur ces organes, puisqu'il est presque toujours situé hors du bassin et trouve dans la cavité abdominale un espace suffisant pour son développement. Tout au plus, lorsqu'il atteint un volume excessif, pourrait-il déterminer des troubles du côté des viscères abdominaux, mais le fait est rare.

Les deux autres variétés, au contraire, peuvent comprimer la

vessie et le rectum, ainsi que les vaisseaux et nerfs du bassin, surtout s'ils sont enclavés dans l'enceinte pelvienne. La vessie se ressent beaucoup plus que le rectum du voisinage des fibro-myomes utérins, et on le comprend aisément en se rappelant la disposition anatomique de ces deux organes par rapport à l'utérus. Ce dernier ne peut guère remonter et se distendre sans entraîner en même temps la vessie et la comprimer contre le pubis, tandis qu'il n'exerce que peu d'influence sur le rectum. Ce viscère ne peut être tiraillé, et grâce au mésorectum, il se soustrait, en

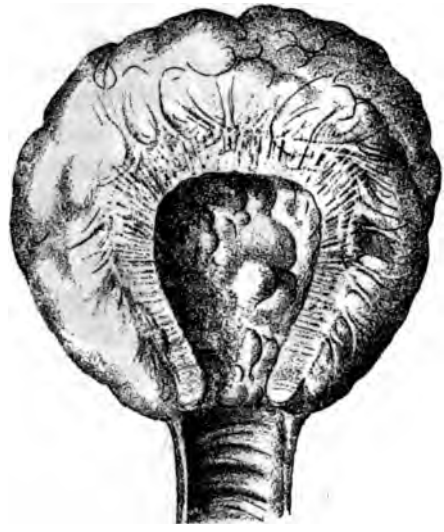

Fig. 112. — Fibrome utérin pariétal interstitiel.

général, à la compression. Cependant, il arrive que l'enclavement de la tumeur est si complet, que le rectum lui-même se trouve aplati au point de ne plus livrer passage aux matières fécales.

C'est principalement le fibro-myome pariétal qui produit les troubles vésicaux, puisque l'utérus tout entier, et non seulement la tumeur, remonte vers la cavité abdominale. Il faudra tenir le plus grand compte de ce détail au cours de l'opération.

De l'examen des signes et des symptômes qui précèdent, il résulte que nous pourrons reconnaître, le plus souvent, non seulement la présence d'un fibro-myome dans l'utérus, mais encore la variété. L'emploi de l'hystéromètre donnerait, au besoin, des renseignements sur la disposition, l'étendue de la cavité utérine, ainsi que sur le point d'attache de la tumeur dans le

cas de fibrome cavitaire. Le doigt, introduit dans le col dilaté, permettrait même de contourner la tumeur dans ce dernier cas.

Le praticien peut avoir à résoudre une question embarrassante : Une jeune fille atteinte d'un fibro-myome utérin peut-elle se marier? Bien que de nombreuses observations démontrent que la grossesse est susceptible d'évoluer normalement dans ces

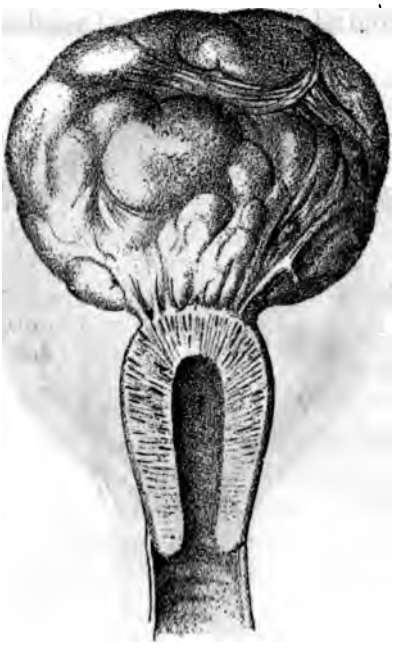

Fig. 113. — Fibro-myome utérin sous-péritonéal.

conditions, je suis d'avis qu'il est plus sage de répondre par la négative.

Traitement des fibro-myomes. — Le traitement des fibro-myomes utérins est entré, depuis quelques années, dans une phase tout à fait nouvelle.

Se basant sur les résultats merveilleux de l'ovariotomie, les chirurgiens ont fini, après beaucoup d'hésitation, par porter le bistouri sur l'utérus lui-même, et ont pratiqué l'extirpation de ces tumeurs par la voie abdominale. Le succès a couronné ces tentatives hardies, mais je pense que certains chirurgiens sont allés trop avant dans cette voie, car il faut accepter tout d'abord

ce point de départ, c'est que l'*hystérectomie* (1) est infiniment plus grave que l'ovariotomie.

Indépendamment de la gravité de l'opération, il est un autre motif qui ne permet pas d'assimiler l'ablation des fibromes utérins à celle des kystes de l'ovaire : c'est le pronostic de ces deux affections.

La vie d'une femme atteinte d'un kyste de l'ovaire est toujours compromise, même à bref délai, s'il s'agit d'un kyste multiloculaire : il est, au contraire, un très grand nombre de femmes dont

Fig. 114. — Fibro-myome utérin cavitaire.

la santé générale ne souffre en aucune façon de la présence d'un fibro-myome utérin. Cette affection est extrêmement fréquente, puisque, d'après certains auteurs, une femme sur cinq en serait atteinte, et que, selon d'autres, la proportion serait de 40 p. 100. Il s'agit souvent, il est vrai, de tumeurs petites dont on ne reconnaît la présence qu'à l'autopsie, mais, en comptant seulement celles qui font actuellement l'objet de notre étude, c'est-à-dire les tumeurs proéminentes dans la cavité abdominale,

(1) Je crois pouvoir rappeler que j'ai, le premier, proposé l'expression *hystérectomie* pour l'opposer à celle d'*hystérotomie*, jusqu'alors employée (Académie de médecine, octobre 1879). Je crois juste de dire aussi que je composai ce mot avec mon interne Letousey.

le nombre en est encore très grand. Or, nous avons tous rencontré des femmes atteintes de corps fibreux, même volumineux, et qui n'en soupçonnaient pas l'existence, tant elles étaient peu incommodées. Est-ce que nous proposerons une opération à ces femmes-là? Ce serait, à mon sens, un acte blâmable.

D'autres femmes éprouvent de la gêne, un peu de fatigue, sont moins aptes au travail, ou se préoccupent surtout du côté plastique, mais leur vie n'est en rien compromise. On ne doit pas conseiller l'opération, ni même accepter de la faire dans ces conditions. C'est aux fibro-myomes sous-péritonéaux que s'appliquent surtout ces considérations, car ce sont eux qui atteignent, en général, le plus grand volume.

Malgré l'opinion opposée d'un certain nombre de chirurgiens, qui conseillent d'opérer tous les fibromes, je persiste à formuler d'une manière absolue dans mon enseignement le précepte suivant :

Le chirurgien ne doit enlever un fibro-myome utérin que si la vie de la femme est menacée, ou rendue insupportable. — Des hémorragies incoercibles, des douleurs vives, incessantes, des troubles profonds dus à la compression de l'intestin ou de la vessie, telles sont les causes qui amènent ordinairement ce résultat. Et, d'ailleurs, les femmes sont les premières à réclamer alors une intervention chirurgicale, même lorsqu'elles sont pénétrées de sa gravité.

Une considération qui doit entrer pour beaucoup dans la détermination du chirurgien, c'est l'âge de la malade. Tous les praticiens ont, depuis longtemps, observé que ces productions, dont la structure est, en définitive, sensiblement la même que celle du tissu utérin, participent à l'atrophie, à la régression que subit ce tissu à l'époque de la ménopause. Un fibro-myome est, par conséquent, d'autant moins grave que la femme approche davantage de la cinquantaine : insistez donc alors sur le traitement médical. Si la femme est jeune, vous devrez vous décider plus vite à l'intervention chirurgicale, puisqu'il n'y a pas à compter sur la nature.

Voici, en résumé, ma ligne de conduite chaque fois que je me trouve en présence d'un fibro-myome utérin, et je ne l'ai pas modifiée depuis la première édition de cet ouvrage : s'il n'existe pas d'accident grave, j'engage la malade à ne pas se faire opérer; je lui affirme (surtout s'il s'agit de la variété sous-péritonéale) que sa vie ne court aucun danger, ni pour le présent, ni pour l'avenir,

et lui fais entrevoir la perspective d'une guérison spontanée à mesure qu'elle avancera en âge.

Si la vie est devenue impossible dans les conditions où se trouve la femme, je conseille l'opération.

Lorsque les accidents ne sont pas pressants, ou bien lorsque la femme se refuse à toute opération, il faut avoir recours à un traitement médical. Le traitement est dirigé contre le fibrome lui-même, ou contre les accidents qu'il détermine. En cas de pertes trop abondantes, on emploiera le traitement de la métrorragie, que n'ai pas à décrire ici (glace sur le ventre — ergotine — injections chaudes — tamponnement, etc.), on agira contre la douleur par des opiacés. — Quant aux phénomènes dus à la compression, je les ai plusieurs fois combattus avantageusement, tant du côté de la vessie que du rectum, en couchant la malade la tête renversée, le bassin fortement incliné. Le fibrome se dégage parfois suffisamment pour libérer les réservoirs.

C'est dans ce même ordre d'idées que l'on a tenté de repousser la tumeur vers la cavité abdominale à l'aide des doigts introduits dans le vagin ou dans le rectum.

Quelques femmes se trouvent bien du séjour à certaines eaux minérales (Salins, Salies-de-Béarn).

Contre le fibro-myome lui-même, on peut employer deux médications : les injections sous-cutanées d'ergotine ou d'ergotinine et les courants continus.

Les préparations d'ergot ne paraissent pas donner des résultats bien évidents, mais il n'en est pas de même de l'électrisation. On a sans doute, d'une façon générale, exagéré l'action des courants continus, mais il est certain qu'ils peuvent être très efficaces, et je suis d'avis qu'on peut y recourir, si c'est possible, avant de se décider à pratiquer l'hystérectomie. Malheureusement, l'outillage est dispendieux et ne saurait guère être employé dans la pratique courante. Il faut une machine électrique puissante, composée de 25 à 30 éléments. Un excitateur est introduit dans le vagin jusqu'au col utérin, et même dans la cavité utérine, pendant qu'une plaque est appliquée sur le ventre. Il faut avoir soin d'intervertir souvent les courants pour éviter la production des escarres (1).

(1) M. le Dr Apostoli a obtenu des résultats très satisfaisants dans la cure des fibro-myomes utérins par sa méthode d'application des courants continus.

L'ablation des fibromes utérins constitue, pour le moment, une question de médecine opératoire très complexe, et l'on en peut juger par les diverses communications qui ont été faites au Congrès français de chirurgie de 1893. On pourrait presque dire : autant d'opérateurs, autant de méthodes ou de procédés, et l'on a quelque peine à se guider dans ce véritable labyrinthe. Les uns, continuant à suivre la voie abdominale, font un pédicule aussi bas que possible sur la tumeur et laissent ce pédicule au dehors : c'est la pratique des premiers temps de l'hystérectomie. D'autres réduisent le pédicule dans le ventre, à la manière des pédicules ovariens. D'autres, une fois le ventre ouvert, détachent les ligaments larges autour de la tumeur, désinsèrent le vagin, et enlèvent l'utérus entier avec son contenu. D'autres font une opération dont le résultat est sensiblement le même que le précédent, mais suivent la voie vaginale en morcelant la tumeur pour la faire sortir. D'autres combinent la voie abdominale avec la voie vaginale pour arriver à une extirpation complète. D'autres, enfin, évident la cavité utérine en enlevant patiemment, morceau par morceau, tout son contenu. Mentionnons encore l'énucléation de la tumeur par la voie vaginale après hystérotomie.

Il est évident que chaque chirurgien finit par adopter une certaine technique qui lui est familière et tend à la généraliser à la plupart des cas. Je vais essayer de juger la question d'une manière impartiale, et donner au praticien les indications que je considère comme les meilleures.

Il n'est pas rationnel de suivre de parti pris, soit la voie abdominale, soit la voie vaginale. Il existe des fibromes que vous ne pourrez jamais enlever par le vagin, il en est d'autres que vous ne pourrez jamais enlever par l'abdomen, et j'estime que la méthode de morcellement imaginée par M. Péan nous a, pour ces derniers, rendu un véritable service.

Citons d'abord les fibromes sous-péritonéaux, plus ou moins pédiculés ; il est clair que la voie abdominale est la seule possible. N'en est-il pas de même pour ces énormes fibromes remplissant presque complètement la cavité abdominale comme un kyste de l'ovaire ?

Voici un fibrome moyen, du volume d'une tête d'adulte, par exemple ; il est interstitiel ou pariétal. Eh bien, j'estime que la voie abdominale est la meilleure à suivre. Sans doute, il est, à la rigueur, possible de l'extraire par le vagin, mais c'est une opéra-

tion longue, difficile, pénible, exigeant, il faut bien le dire, une expérience et une habileté particulières. Or, le résultat définitif, en suivant la voie vaginale, est-il donc supérieur à celui que donne la voie abdominale, beaucoup plus à la portée de la grande majorité des praticiens? Je ne le crois pas.

Nous constatons que ce fibrome est mobile dans le ventre ; le col utérin est remonté, le petit bassin est libre ; donc, il n'y a pas d'enclavement; ce sont autant de raisons qui plaident en faveur de la voie abdominale.

Mais ce fibrome présente des conditions opposées à celles qui précèdent : il est immobile, l'utérus est abaissé, les culs-de-sac sont remplis, le petit bassin paraît complètement occupé par la masse qui est enclavée. Il semble y avoir autant de la tumeur au-dessous qu'au-dessus du pubis. Je conçois que, dans ce cas, on puisse songer au morcellement par la voie vaginale ; ce n'est pas, toutefois, la pratique que je conseille. Une fois le ventre ouvert, essayez de dégager l'utérus, de faire sortir la masse tout entière par la plaie abdominale: quelquefois vous y réussirez, et vous rentrez dans ce cas précédent. Mais, si la tumeur n'est pas en quelque sorte énucléable en totalité, vous ne pourrez pas placer le pédicule assez bas, vous laisserez une portion de la tumeur dans le moignon, et l'opération sera certainement incomplète. Il est préférable alors de suivre la conduite de M. Doyen : sectionner le péritoine tout autour de la tumeur, désinsérer le vagin et enlever l'utérus en totalité, ou bien, après avoir enlevé le plus possible par l'abdomen, enlever le reste en pratiquant une hystérectomie vaginale.

Voici un autre cas : le fibrome est de petit volume, une tête d'enfant je suppose ; c'est à peine s'il fait saillie au-dessus du pubis. Le petit bassin est absolument occupé par la tumeur ; l'enclavement est complet. Il est aisé de comprendre que cette variété de fibrome est de toutes la plus douloureuse, et les femmes réclament instamment une opération quelconque qui les soulage. Or, il n'y en a pas d'autre à pratiquer que celle de Péan : le fibrome ne peut être enlevé que par morcellement. Après avoir fendu le col utérin sur les deux côtés, il faut attirer le plus possible la matrice avec une pince tire-balle implantée dans la lèvre antérieure et attaquer ensuite le fibrome avec des pinces et des ciseaux appropriés. La manœuvre est pénible, surtout au début car les instruments dérapent, mais enfin on en vient à bout et

le résultat est excellent, d'autant meilleur, je le répète, qu'aucune autre opération n'est applicable à ce cas particulier.

Je ne crois donc pas qu'on puisse adopter un procédé unique d'hystérectomie.

Au début de l'hystérectomie, nous avons traité le pédicule en le fixant à la plaie abdominale, après l'avoir préalablement traversé avec des broches de fer disposées en croix. J'ai été longtemps fidèle à ce procédé, auquel j'ai dû, en définitive, de nombreux succès. Mais j'y ai renoncé, comme tous mes collègues, dans l'espoir de mieux faire encore, et j'ai réduit le pédicule dans le ventre. Mais on est allé plus loin, on a supprimé le pédicule en enlevant l'utérus en totalité, en pratiquant l'*hystérectomie abdominale totale.*

J'ai déjà dit plus haut que ce procédé était le seul applicable à certains cas déterminés, mais convient-il de l'appliquer à tous les cas? C'est une pratique que je ne saurais accepter. Comment, vous pouvez enlever le fibrome en totalité, une portion de l'utérus est absolument saine, et, de parti pris, vous en voulez faire l'extirpation? Mais cela me semble contraire aux règles d'une bonne chirurgie.

M. le docteur Témoin (de Bourges) a adopté un procédé auquel je serais beaucoup plus disposé à me rallier pour la grande majorité des cas.

Voici, dans ses grandes lignes, ce procédé que j'ai mis en usage, et que je me propose de suivre désormais dans ma pratique, au moins jusqu'à nouvel ordre, car cette grosse question de thérapeutique est toujours à l'étude.

Le fibrome étant découvert et rendu saillant au dehors à travers l'incision abdominale, appliquer de chaque côté une grande pince sur les ligaments larges. Fendre l'utérus sur la ligne médiane; — décortiquer rapidement le fibrome avec les mains. — S'il y en a plusieurs, les énucléer successivement jusque dans l'excavation pelvienne lorsque cela est nécessaire. Reste alors une large coque utérine dont on retranche une partie avec des ciseaux. On applique ensuite un surjet au catgut sur le tissu utérin, de manière à reconstituer une cavité utérine, un second surjet sur le péritoine qui recouvre ainsi la couche musculaire, si bien que la cavité abdominale se trouve indépendante de la plaie opératoire. L'opération terminée, le bassin a repris un aspect sensiblement normal. M. Témoin, déclare que son procédé est applicable à tous les

cas, même aux cas de fibromes enclavés, ce qui ne me surprend pas. Je suis d'autant plus disposé à adopter le procédé de M. Témoin, que ce jeune et habile chirurgien ne compte guère que des succès.

Je dois rapprocher de l'hystérectomie appliquée au traitement des fibro-myomes utérins une opération de nature très différente, qui a pour but de supprimer les accidents tout en conservant la tumeur et, par conséquent, la matrice : c'est l'ablation des deux ovaires, désignée encore sous le nom d'*opération de Battey* ou *oophorectomie*.

L'idée qui a présidé à la conception de cette opération est très ingénieuse. Nous avons dit plus haut que les fibromes utérins avaient une tendance marquée à diminuer après la ménopause : or, on se propose, en enlevant les ovaires, de déterminer une ménopause anticipée.

La menstruation est, sans aucun doute, liée à l'ovulation : en annulant cette dernière fonction, on espère que la femme, n'étant plus réglée, n'aura plus de pertes.

L'ablation des ovaires a donc pour but d'enrayer la marche du fibro-myome et d'en obtenir ensuite le retrait graduel ; de supprimer les hémorragies, ainsi que les autres accidents que détermine sa présence dans l'utérus.

S'il en était ainsi, l'opération de Battey serait incontestablement supérieure à l'hystérectomie, car elle est moins grave. Ces idées, d'abord théoriques, ont été, jusqu'à un certain point, confirmées par la pratique; cependant, plusieurs observations démontrent aussi que cette opération n'a pas toujours rempli son but, et c'est là une grave objection, si l'on songe au désespoir d'une femme qui s'est soumise inutilement à l'ablation des ovaires. Il est également pénible pour le chirurgien de ne pouvoir affirmer à sa malade qu'elle sera guérie, ou même notablement améliorée, dans le cas où l'acte opératoire serait couronné de succès.

Il est évident, d'ailleurs, que l'opération de Battey ne doit pas être appliquée indifféremment à tous les fibro-myomes utérins.

Lorsqu'un fibrome sous-péritonéal volumineux détermine dans la cavité abdominale des accidents de compression nécessitant une intervention, il ne faut pas recourir seulement à l'ablation des ovaires. — Lorsqu'il s'agit d'un fibro-myome douloureux, l'hystérectomie est encore préférable.

Je serais disposé à réserver l'opération de Battey aux fibromyomes sous-muqueux donnant lieu à des hémorragies utérines incoercibles, à cette variété qui atteint rarement un gros volume et tire sa principale gravité des pertes de sang. Il me semble encore que l'ablation des ovaires serait plutôt indiquée lorsque la femme atteint l'âge de la ménopause.

En tout cas, si le chirurgien, disposé à pratiquer l'hystérectomie, rencontrait dans sa route des difficultés insurmontables, il devrait faire tous ses efforts pour enlever au moins les deux ovaires.

La technique opératoire est des plus simples, puisqu'il suffit de pédiculiser les ovaires avec un fil de soie et de les réséquer ensuite. La difficulté consiste parfois à les trouver. — On rencontre, en général, facilement celui d'un côté, mais, en raison d'un mouvement de bascule subi par la tumeur, le second est quelquefois très profondément caché dans le bassin.

3° *Tumeurs des trompes de Fallope.*

Les trompes utérines peuvent être le siège de kystes volumineux; il est possible que l'œuf fécondé se greffe dans leur cavité, ce qui constitue une variété de grossesse extra-utérine connue sous le nom de *grossesse tubaire.*

Je ne ferai que mentionner les kystes qui ne diffèrent pas, au point de vue symptomatique, de ceux de l'ovaire ou du ligament large. C'est en les enlevant, et parfois même après les avoir enlevés, que l'on en constate l'origine tubaire, car je ne sache pas qu'aucun signe puisse les faire reconnaître cliniquement. L'ovariotomie leur est donc applicable.

Quant à la grossesse tubaire, dont l'histoire a pris de nos jours une importance considérable, j'y reviendrai à propos des maladies des organes génitaux de la femme.

H. — Péritonite enkystée

Il m'a semblé utile de dire quelques mots de la péritonite enkystée, dont nous nous sommes déjà occupés à propos du diagnostic différentiel avec les tumeurs liquides des divers organes de la cavité abdominale. C'est qu'en effet cette affection n'a pas de siège particulier et peut s'observer dans toutes les

régions de l'abdomen. On la rencontre, cependant, plus spécialement au niveau du foie, de la rate, ou dans la région hypogastrique.

La cavité peut contenir de la sérosité, comme celle de l'ascite, mais on y trouve plus souvent du pus.

Le diagnostic en est toujours difficile; souvent même il est impossible avec le secours seul des signes objectifs. Comment différencier, par exemple, un abcès du foie d'une péritonite enkystée périhépatique? Un abcès sous-péritonéal de la paroi n'offrirait-il pas des caractères identiques à ceux d'une collection purulente de l'épiploon, etc. ? C'est seulement par l'examen attentif de la marche de la maladie et des conditions dans lesquelles s'est affectué son développement que l'on pourra trouver les éléments du diagnostic différentiel, et ces éléments seront, parfois, eux-mêmes insignifiants. Voici, par exemple, deux jeunes femmes chez lesquelles une tumeur liquide occupant l'hypogastre s'est développée à la suite de l'accouchement, et consécutivement à des symptômes de péritonite. L'une des tumeurs ne dépasse pas l'ombilic, l'autre occupe toute la cavité abdominale. Les signes physiques sont identiquement ceux d'un kyste de l'ovaire. J'ai ponctionné ces deux tumeurs : la première contenait de la sérosité et la seconde du pus : toutes deux sont en voie de reproduction. Eh bien, de quelle affection s'agit-il? Je suis, je l'avoue, fort embarrassé. La vraisemblance, d'après la marche et le mode d'apparition de la maladie, est en faveur d'une péritonite enkystée : mais, comment prouver que ces deux femmes n'étaient pas atteintes, au moment de leur accouchement, d'un kyste de l'ovaire, surtout d'un kyste parovarien peu volumineux qui a pris une extension rapide? La laparotomie me paraît seule capable de résoudre le problème.

Je pense que, dans le doute, le praticien doit commencer par évacuer la poche, car il se pourrait que, dans le cas de péritonite enkystée, le liquide ne se reproduisît pas. Revenez plusieurs fois à la ponction si le liquide est séreux. S'il est purulent, ouvrez largement la cavité abdominale.

Ce n'est pas, en effet, l'un des moindres avantages de la méthode antiseptique que de nous avoir permis de soigner chirurgicalement la péritonite. N'a-t-on pas traité le péritoine atteint d'une inflammation puerpérale généralisée comme une simple séreuse articulaire? Ces tentatives sont justifiées par le pronostic fatal

de la maladie abandonnée à elle-même. Il en est à peu près ainsi des péritonites traumatiques consécutives à une contusion ou à la pénétration d'un corps étranger, d'une balle de revolver, par exemple. L'indication me paraît toutefois plus douteuse dans cette dernière circonstance, ainsi que je l'ai déjà fait remarquer plus haut, en raison de l'ignorance où nous sommes du siège du projectile et du nombre des perforations intestinales.

Mais, si le traitement chirurgical de la péritonite généralisée est discutable, il n'en est pas de même de celui de la péritonite enkystée, et surtout de la péritonite tuberculeuse. Les résultats que donne la laparotomie, dans ce dernier cas, sont surprenants et même incompréhensibles. Il suffit d'ouvrir le ventre, d'évacuer le liquide, de laver le péritoine avec de l'eau boriquée, ou simplement de l'eau filtrée bouillie, et de refermer la plaie abdominale sans se préoccuper des granulations tuberculeuses qui recouvrent le péritoine. Le malade éprouve une amélioration locale et générale qui peut donner l'illusion de la guérison. Il semble même que la guérison puisse devenir définitive, surtout chez les enfants.

I. — De la valeur diagnostique de l'ascite dans les tumeurs de l'abdomen.

Nous avons précédemment étudié avec quelque soin le diagnostic différentiel entre l'ascite et un kyste ovarique. L'hydropisie du péritoine est trop souvent purement médicale, c'est-à-dire liée à une affection du foie, du cœur, des reins ; de celle-là nous n'avons rien à dire. Mais l'ascite se développe aussi assez souvent sous l'influence d'une des tumeurs multiples signalées dans les chapitres précédents. Parmi ces tumeurs, quelles sont celles qui donnent ordinairement lieu à ce phénomène? Quelle valeur diagnostique, et par conséquent pronostique, en devons-nous tirer?

Le liquide se présente dans deux conditions différentes : tantôt, il n'en existe qu'une mince couche n'empêchant pas de sentir et d'explorer la tumeur; d'autres fois, la quantité est si abondante qu'on ne perçoit aucune saillie anormale, et une ponction est nécessaire pour porter le diagnostic.

Règle générale, l'ascite est surtout fréquente et abondante dans les tumeurs de mauvaise nature : sarcome ou cancer. Il est rare, au contraire, de l'observer dans les fibromes de l'utérus, dans les kystes développés aux dépens des divers viscères et, en particu-

lier, de l'ovaire. Cependant, les kystes multiloculaires peuvent être enveloppés d'une légère couche liquide, ce qui est même très rassurant pour le chirurgien, car il est alors probable que le kyste n'est pas adhérent.

Lors donc qu'une tumeur abdominale, quel qu'en soit le siège, détermine la production d'une ascite considérable, il y a de fortes présomptions pour qu'il s'agisse d'une tumeur de mauvaise nature. Si, au lieu d'être citrin, le liquide est de coloration brunâtre, la présomption est encore plus grande, bien que, néanmoins, la sérosité puisse être peu colorée en cas de cancer.

Une circonstance capable de fausser le diagnostic et aussi l'examen chimique ou microscopique du liquide, c'est l'ouverture d'une des poches kystiques dans la cavité abdominale, de telle sorte que les deux produits soient mélangés.

Si l'existence d'une hydropisie abondante du péritoine plaide en faveur d'un cancer ou d'un sarcome, ce n'est cependant pas une preuve absolue, car un papillome développé sur un point quelconque de la surface péritonéale est susceptible de causer une irritation de la séreuse telle, qu'il en résulte une sécrétion profuse de liquide. C'est ce qu'on observe en particulier dans certaines formes végétantes de kyste multiloculaire de l'ovaire. Il semble qu'on ait affaire à un kyste retourné, dont la surface intérieure, devenue extérieure, donne naissance à des masses plus ou moins considérables de végétations qui rappellent l'aspect d'un choufleur. Le liquide peut être alors jaune, comme huileux, et se reproduit avec une grande rapidité.

Il ne faudrait donc pas absolument conclure, et c'est là le côté pratique de ces courtes réflexions, d'une ascite volumineuse se reproduisant vite, à l'existence d'une tumeur maligne. Pour peu que le chirurgien ne soit pas convaincu du diagnostic, il sera autorisé à pratiquer une laparotomie exploratrice. J'ajoute que, d'après M. Hayem, une lésion organique quelconque ne saurait exister sans qu'il y ait en même temps de la leucocytose. C'est donc là un élément diagnostique d'une haute valeur, dont il faudra toujours tenir compte.

SEPTIÈME SECTION

AFFECTIONS CHIRURGICALES DU BASSIN

Nous étudierons dans six parties différentes :

1° Les affections des parois du bassin ;
2° Les affections des organes urinaires de l'homme ;
3° Les affections des organes urinaires de la femme ;
4° Les affections des organes génitaux de l'homme ;
5° Les affections des organes génitaux de la femme ;
6° Les affection de l'anus et du rectum.

PREMIÈRE PARTIE

AFFECTIONS DES PAROIS DU BASSIN

Les parois du bassin nous présentent à étudier successivement : — des traumatismes, — des lésions inflammatoires, — des affections organiques.

A. **Traumatismes des parois du bassin.** — Je n'ai rien de spécial à dire sur les *plaies des parois* du bassin : elles ne diffèrent ni par le diagnostic, ni par le traitement, de celles des autres régions.

Il n'en est pas de même des *fractures.*

Le mécanisme suivant lequel se produisent les fractures est identique à celui qui détermine les luxations et, en particulier, la luxation de la symphyse sacro-iliaque. J'ajoute qu'il est rare d'observer une luxation sans fracture : aussi, devons-nous confondre l'étude de ces deux genres d'affection dans un même chapitre.

Ce qu'il importe surtout de bien connaître dans les fractures du bassin, afin d'en apprécier les diverses variétés, c'est le mécanisme de leur production, dont l'analyse est, d'ailleurs, assez délicate. C'est en cela surtout qu'elles diffèrent des fractures des autres régions et méritent une description spéciale.

Rappelons-nous d'abord que le bassin représente un anneau osseux complet, dont la résistance est loin d'être égale dans tous les points. Le segment antérieur, qui est le plus mince, se compose de la réunion des deux pubis formés eux-mêmes de deux branches peu résistantes, l'une horizontale, l'autre verticale. De plus, ces branches circonscrivent entre elles un large orifice ovalaire, le trou sous-pubien, ce qui diminue encore la solidité du bassin en ce point. En arrière, l'anneau est fermé par le sacrum. Rappelons aussi que ce dernier os, quoique très épais, est composé, en grande partie, de tissu spongieux, qu'il est creusé de chaque côté de quatre larges trous destinés au passage des nerfs sacrés, et traversé à son centre par le canal sacré.

Sur les côtés, le bassin offre sa plus grande résistance; l'os iliaque présente, en effet, vers la partie moyenne du détroit supérieur une remarquable épaisseur.

Sur les bords de l'anneau pelvien se trouvent des portions osseuses en quelque sorte détachées; ce sont : la tubérosité de l'ischion, le coccyx, l'épine sciatique, le sommet du sacrum, et surtout la portion de l'os correspondant à la fosse iliaque. Ces diverses parties peuvent être atteintes isolément sans que la ceinture pelvienne proprement dite soit intéressée, sans que l'anneau qu'elle forme soit brisé. Les chocs portés directement sur une petite surface produisent d'ordinaire ces résultats : ainsi, un coup de pied de cheval peut écorner la crête iliaque, détacher même une grande partie de la fosse. Ce fragment est isolé, on peut le saisir entre les doigts et le mouvoir; il est parfois assez mobile pour être attiré en haut dans l'épaisseur de la paroi abdominale et y rester fixé définitivement.

L'épiphyse marginale tout entière peut être décollée dans des

cas analogues; le coccyx est quelquefois fracturé par un coup de pied, un coup de poing, une chute directe. Il en est de même de l'ischion : cependant, la fracture de ce prolongement est beaucoup plus rare que celle des deux précédents, à cause de sa solidité plus grande, et aussi de la difficulté que les projectiles éprouvent à l'atteindre; la tubérosité de l'ischion est même si résistante que, dans les chutes d'un lieu élevé, ce n'est pas elle, en général, qui se fracture, bien qu'ayant directement supporté le choc. M. Walther a démontré, par de récentes expériences sur le cadavre, qu'on peut alors observer des fractures de la branche ischio-pubienne et de la cavité cotyloïde.

La fracture des prolongements de la ceinture pelvienne ne présente donc rien de spécial au point de vue du mécanisme : ce sont des fractures directes, se produisant au point percuté et n'offrant que peu de gravité.

Il n'en est pas de même des fractures proprement dites du bassin, de celles qui brisent la *ceinture pelvienne* et s'accompagnent ordinairement de lésions viscérales graves, souvent mortelles.

Les fractures du bassin se produisent dans deux conditions différentes : tantôt, et le plus fréquemment, c'est à la suite d'une violente pression exercée à sa surface : ainsi, par exemple, le passage d'une roue de voiture, la pression entre deux tampons de wagon, un éboulement de terre, le choc direct d'une pierre volumineuse, etc. ; tantôt, c'est à la suite d'une chute d'un lieu élevé sur les pieds ou sur les ischions. Dans tous les cas, l'enceinte pelvienne ne peut être forcée que par un traumatisme puissant, et c'est là ce qui constitue la gravité de l'accident, car par elles-mêmes les fractures du bassin, en tant que fractures, ne sont pas plus graves que celles des autres parties du squelette; leur gravité résulte des lésions viscérales immédiates ou consécutives.

Voyons comment cède le bassin dans le premier cas, c'est-à-dire dans celui d'une pression directe.

La pression s'exerce dans le sens de l'axe antéro-postérieur du bassin ou dans le sens de l'axe transversal : dans le premier cas, elle tend à augmenter la courbure des deux arcs de cercle qui, par leur réunion, constituent l'anneau pelvien; dans le second cas, elle tend à en diminuer ou à en redresser la courbure.

La pression suivant l'axe antéro-postérieur s'exerce d'abord sur le pubis; cet os fléchit et cède d'autant mieux qu'il consti-

tue la partie la plus faible du bassin; là peut être limité le traumatisme. Les fractures du pubis présentent peu de variétés; presque toutes se ressemblent; la branche horizontale est fracturée généralement en dedans de l'éminence ilio-pectinée, immédiatement au-devant de l'attache de la capsule coxo-fémorale, sans que celle-ci soit intéressée. Cette même branche peut être également fracturée au voisinage de l'épine pubienne, et de cette double fracture résulte la production d'un fragment intermédiaire souvent pointu, anguleux, qui se porte parfois en arrière et blesse la vessie. En 1874, à l'hôpital Lariboisière, je trouvai un fragment semblable dans la cavité de cet organe. Lenoir a rapporté le cas d'un calcul vésical qui avait pour noyau un fragment osseux, chez une femme atteinte antérieurement de fracture du pubis. On observe presque toujours en même temps une fracture de la branche ascendante de l'ischion. Elle peut donner naissance à un fragment intermédiaire, qui déchire la portion membraneuse de l'urètre, ou bien détermine seulement la compression du canal; la miction est alors impossible, ainsi que le cathétérisme. En déplaçant le malade, en le changeant de côté, on pourra peut-être réussir à dégager le fragment et à rendre à l'urètre sa perméabilité. Chez la femme, il est quelquefois possible de saisir ce fragment entre les doigts à travers le vagin; Nélaton retira même par cette voie un fragment qui avait perforé et la vessie et le vagin.

En même temps que la fracture des branches horizontale et verticale, on observe presque constamment une disjonction plus ou moins complète de la symphyse du pubis, en sorte que le corps de cet os se trouve à peu près isolé.

Les lésions précédentes n'existent le plus souvent que d'un côté, mais on peut les rencontrer des deux côtés à la fois; le bassin se trouve alors divisé en deux segments, l'un pubien, l'autre ilio-sacré.

La fracture du pubis guérit toujours si les voies urinaires sont intactes; elle est presque toujours mortelle lorsque la vessie ou l'urètre ont été déchirés.

La pression exercée sur le bassin dans le sens du diamètre antéro-postérieur produit donc d'abord une fracture du pubis, et peut ne produire que cela. Mais si la cause vulnérante continue d'agir, elle s'exerce alors sur le segment postérieur du bassin

devenu mobile : l'arc tend à s'ouvrir, l'os iliaque est violemment repoussé en dehors, et il en résulte une distension de la symphyse sacro-iliaque, une déchirure de ses ligaments antérieurs et, enfin, la luxation, lorsque l'écartement est porté très loin. On observe aussi l'arrachement de la portion du sacrum sur laquelle s'attachent les ligaments, ce qui constitue la fracture par *arrachement*, décrite par Voillemier.

Une pression considérable exercée d'avant en arrière sur le bassin produit donc une fracture du pubis, accompagnée souvent de diastasis de l'articulation sacro-iliaque avec ou sans fracture du sacrum ; cette curieuse lésion a été appelée par Malgaigne : *double fracture verticale du bassin.* Cette double fracture peut même se trouver à droite et à gauche, de telle sorte que le sacrum en arrière, le pubis en avant, sont complètement séparés des os iliaques, et qu'il existe une quadruple fracture verticale.

Supposons maintenant que la pression s'exerce latéralement, dans le sens du diamètre transversal du bassin. Bien que l'application de la force n'ait plus lieu sur le pubis, ce n'en est pas moins encore cet os qui cède ordinairement le premier, en raison de sa moindre résistance, et l'on observe à la région pubienne les mêmes lésions que dans le cas précédent. Si l'effort continue, le fragment iliaque, fortement repoussé en dedans, bascule autour d'un axe qui aurait pour centre la symphyse sacro-iliaque, en sorte que celle-ci se trouve encore distendue comme précédemment, mais en sens inverse. C'est par la partie postérieure, en effet, qu'elle tend à s'ouvrir ; toutefois, les surfaces osseuses sont maintenues au contact en arrière par un ligament interosseux doué d'une si grande puissance, que c'est la base d'implantation elle-même qui s'arrache ; en même temps, l'aile du sacrum se laisse écraser et pénétrer par sa partie antérieure. Ce mécanisme a été bien indiqué par Voillemier, qui a donné à ce genre de fracture le nom de *fracture de l'aile du sacrum par écrasement.* Dans une observation publiée par cet auteur, la pénétration était de 9 millimètres.

En résumé, quel que soit le point de la circonférence du bassin où porte le choc, il résulte de la disposition anatomique de son squelette que les lésions sont à peu près identiques : il se fait d'abord une fracture du pubis ; si l'effort n'est pas épuisé, le

fragment iliaque est porté soit en dehors, soit en dedans, suivant le point d'application de la force, et détermine une distension de la symphyse sacro-iliaque. Il se produit alors un diastasis, où bien des ligaments arrachent la portion d'os sur laquelle ils s'implantent.

Comment se produit la fracture du bassin à la suite d'une chute d'un lieu élevé? La chute peut avoir lieu sur les pieds ou sur les ischions. Comme dans le cas de pression directe sur les diamètres transversal et antéro-postérieur du bassin, la pression dans le sens de son diamètre vertical produit d'abord une fracture des branches horizontale et verticale du pubis, de manière que le bassin présente un fragment iliaque. Ce dernier tend à être repoussé en haut par le fémur, et la symphyse sacro-iliaque est distendue de bas en haut, mais les ligaments résistent le plus souvent. Si le choc est suffisamment violent, les ligaments arrachent toute la partie latérale du sacrum sur laquelle ils s'implantent, en sorte que le fragment iliaque remonte, en entraînant avec lui une bande verticale. Cette fracture ainsi que son mécanisme ont été bien étudiés par Voillemier sous le titre de *fractures verticales du sacrum*. On conçoit que cette lésion ait pu être confondue avec une luxation sacro-iliaque. Le diagnostic entre ces deux affections présente même de si grandes difficultés, qu'il me paraît à peu près impossible de les distinguer l'une de l'autre; du reste, le traitement serait le même : tenter la réduction et mettre le malade dans une gouttière de Bonnet. Une précaution importante consiste à maintenir longtemps les malades dans la position horizontale, et à ne pas les laisser marcher sans béquilles, longtemps encore après la guérison apparente. La direction de la symphyse sacro-iliaque étant, en effet, sensiblement verticale, on conçoit que la pression exercée dans la marche par le poids du corps puisse vaincre la résistance d'un cal nouveau, fasse glisser les surfaces l'une contre l'autre, en reproduisent finalement le déplacement, ainsi que Malgaigne l'a observé.

Dans la luxation sacro-iliaque en haut, avec ou sans fracture verticale du sacrum, le membre inférieur est raccourci, impuissant, quelquefois tourné en dehors; le grand trochanter remonte : on conçoit donc que d'habiles praticiens aient pu confondre cette affection avec la fracture du col du fémur, mais on constatera, entre autres signes, que dans la luxation les rapports du grand

trochanter avec l'épine iliaque antéro-supérieure sont normaux, et que la longueur réelle du membre est la même que celle du côté opposé.

La disjonction simple des symphyses pelviennes, en dehors de l'état puerpéral, c'est-à-dire la disjonction sans fracture, est très rare. La symphyse sacro-iliaque ne peut se disjoindre sans fracture que dans une seule circonstance, c'est lorsque le sacrum est luxé en avant. En effet, cet os, taillé en double coin et enclavé solidement entre les deux os iliaques, ne peut, sans fracture, être projeté ni en bas ni en arrière, mais il peut être projeté directement en avant, ainsi que Malgaigne en rapporte trois exemples.

La symphyse pubienne peut se luxer à la suite d'un violent écart des membres inférieurs ; les exemples en sont toutefois très rares. Je rappellerai le cas curieux, cité par Murville, d'un cavalier qui, projeté en l'air par un cheval indocile, retomba lourdement sur le périnée. On pouvait mettre le doigt entre les pubis ; en même temps, la symphyse sacro-iliaque gauche était le siège d'une violente douleur. Il est impossible, en effet, ainsi que l'ont démontré les expériences de Baudelocque relatives à la symphyséotomie, d'écarter sensiblement les deux pubis sans faire éprouver immédiatement à la symphyse sacro-iliaque un certain degré de distension, qui peut aller jusqu'au diastasis complet.

Les trois symphyses peuvent être simultanément luxées sans fracture, mais ces faits sont tout à fait exceptionnels. Dolbeau en observa un en 1868 ; une lourde voiture était passée sur le bassin d'un homme couché à plat ventre. D'après ce que je viens de dire du mode d'union du sacrum, il me paraît vraisemblable que c'est la seule attitude dans laquelle une pareille lésion puisse se produire.

Les fractures du bassin sont faciles à reconnaître lorsqu'il existe un déplacement appréciable des fragments, mais il n'en est plus de même si ces derniers sont restés en contact; on ne peut, le plus souvent, alors qu'en soupçonner l'existence. Une douleur vive dans un point fixe, augmentée par la pression directe ou par la pression exercée à l'aide des deux mains sur les faces latérales du bassin, la présence d'une ecchymose très accusée et se prolongeant à distance, fourniront de fortes présomptions en faveur d'une fracture.

J'ai déjà mentionné les graves complications que la fracture

du pubis entraîne souvent du côté de la vessie ou de l'urètre; il en est une autre que je crois devoir signaler : c'est la déchirure des vaisseaux artériels au moment de leur sortie du bassin par l'échancrure sciatique. J'ai observé un cas de blessure de l'artère ischiatique par un fragment détaché de l'épine sciatique. En raison de la profondeur où siège la lésion, le diagnostic est à peu près impossible. Dans le cas qui m'est personnel (l'observation a été relatée dans mon *Traité d'anatomie topographique*, p. 978, 9e édition) je ne soupçonnai même pas l'existence de la fracture. Il se produisit à la suite un anévrysme *faux consécutif* que j'ouvris largement, croyant avoir à faire à un abcès.

Le traitement des fractures du bassin consiste dans une immobilisation suffisamment prolongée. Je reviendrai plus loin sur le traitement des plaies de la vessie ou de l'urètre lorsque ces organes sont intéressés.

B. **Affections inflammatoires des parois du bassin.** — Je me contenterai de mentionner le phlegmon et les abcès de la région fessière, qui n'offrent rien de spécial à noter.

J'en dirai autant des ostéites chroniques, ainsi que des abcès froids et des fistules qui en sont souvent la conséquence. La région ne leur imprime pas de caractère particulier susceptible d'être signalé.

Deux affections me paraissent devoir surtout appeler l'attention du praticien : l'*ostéite aiguë de l'épiphyse marginale de l'os iliaque* et l'*inflammation de la symphyse sacro-iliaque* ou *sacro-coxalgie*.

Le bord supérieur de l'os iliaque est recouvert d'une crête qui se développe par un point d'ossification indépendant de ceux du corps de l'os. Ce point apparaît vers l'âge de quinze à seize ans, et l'épiphyse ne se soude que de vingt à vingt-quatre ans. Cette partie de l'os est donc, pendant l'adolescence, le siège d'une nutrition fort active, et, si l'on considère qu'elle est superficielle, mal protégée contre les violences extérieures, on concevra qu'elle puisse être le point de départ d'une ostéite épiphysaire.

Survient alors l'appareil symptomatique propre à ce genre d'affections : fièvre intense, état général grave, rappelant celui de la fièvre typhoïde, en même temps qu'un gonflement local et de la douleur. De vastes abcès ne tardent pas à apparaître, et l'on trouve l'épiphyse marginale décollée. Dans les cas les plus favorables,

c'est-à-dire lorsque la mort ne succède pas à cette affection, des trajets fistuleux s'établissent et durent pendant des mois ou des années, jusqu'à ce que les parties nécrosées aient été éliminées.

L'âge du sujet, le siège de la maladie, la rapidité et l'intensité des accidents rendent le diagnostic facile, pourvu que le praticien songe à la possibilité de cette affection, heureusement rare.

Le traitement doit consister dans une large ouverture du foyer aussitôt que la présence du pus est constatée. Plus tard, on facilitera la sortie des séquestres, s'il en existe.

De même que l'affection précédente, la *sacro-coxalgie* est une maladie rare.

Elle peut constituer une manifestation rhumatismale; plusieurs fois elle m'a paru se rattacher à une blennorragie; elle peut être consécutive à l'accouchement, mais, ainsi que la fémoro-coxalgie, cette affection reconnaît, le plus souvent, pour cause la tuberculose.

On conçoit donc que, suivant la cause qui l'a produite, la maladie s'accompagne au début de symptômes d'une acuité variable. Le premier est, en général, une douleur plus ou moins vive occupant la région de l'articulation. Il présente une grande importance diagnostique lorsqu'il est bien constaté. Recherchez l'épine iliaque postéro-supérieure, pressez avec le doigt en suivant le trajet de l'interligne articulaire, et constatez si la douleur suit bien exactement cet interligne et ne siège à aucun degré dans les parties adjacentes. La douleur irradie parfois en suivant le trajet du nerf crural ou du nerf sciatique, en sorte qu'on pourrait croire à une névralgie de ces nerfs, du dernier en particulier, mais le siège précis du point douloureux supérieur vous fera éviter l'erreur. La même exploration vous permettra de conclure qu'il ne s'agit pas d'un simple lombago.

Vous déterminerez encore souvent de la douleur par une exploration indirecte : saisissez les parties latérales du bassin entre les mains et exercez une certaine pression; le malade accusera une sensation plus ou moins pénible, qu'il rapportera à l'interligne articulaire sacro-iliaque, ce qu'on n'observera pas dans la sciatique, le lombago, la coxalgie, ou le mal de Pott.

Au lieu d'une douleur, le malade pourra n'éprouver au début qu'une grande lassitude, une extrême difficulté dans la marche.

En raison de la pression que la colonne vertébrale exerce sur le sacrum, c'est principalement dans l'attitude debout ou assise que le malade accusera cette fatigue ; la position horizontale, au contraire, amènera un grand soulagement et sera impérieusement réclamée.

Il survient rapidement de la claudication ; le membre inférieur semble raccourci, et l'on pourrait songer à une coxalgie ; toutefois, outre que la sacro-coxalgie n'existe guère chez les enfants, mais seulement sur les sujets âgés de vingt à trente-cinq ans, on pourra s'assurer que les mouvements de l'articulation coxo-fémorale sont libres dans tous les sens.

Lorsque l'affection est d'origine tuberculeuse, il se produit souvent des abcès qui siègent soit en avant, soit en arrière de la symphyse sacro-iliaque ou sur ces deux points à la fois Dans ce dernier cas, bien que les deux foyers communiquent évidemment entre eux, il est impossible de faire refluer le pus d'une poche dans l'autre, tant sont serrées entre elles les surfaces articulaires. L'abcès peut descendre dans le bassin, sortir par l'échancrure sciatique, envahir la fesse, ou même fuser dans la cuisse.

La sacro-coxalgie suppurée pourrait être confondue avec une psoïtis, mais, dans ce dernier cas, le membre est fléchi et porté dans la rotation en dedans, ce qui n'a pas lieu dans le premier.

Il serait beaucoup plus difficile, impossible même, si ce n'est en s'appuyant sur la marche de la maladie, de différencier ces abcès de ceux qui résultent d'un foyer de carie limité à la crête iliaque ou au sacrum.

Le pronostic de la sacro-coxalgie varie suivant la cause qui l'a produite. S'il s'agit d'une arthrite rhumatismale ou blennorragique, après un temps plus ou moins long, l'affection se terminera, en général, par ankylose. Mais, lorsqu'elle est d'origine tuberculeuse et qu'il se forme des abcès circonvoisins, le pronostic est celui de toutes les suppurations osseuses de cette nature, c'est-à-dire que si la guérison est possible, la mort en est souvent aussi la conséquence.

A la première période de la maladie, le traitement consiste dans le repos, l'immobilisation du bassin et l'emploi des révulsifs. A la période des abcès et des fistules, il sera nécessaire d'ouvrir le foyer, de gratter, d'enlever les parties fongueuses, les portions d'os nécrosées, etc., c'est-à-dire d'employer les méthodes que

nous appliquons aujourd'hui à la cure des affections osseuses chroniques, surtout lorsque le siège du mal est facilement accessible.

Est-ce ici le lieu de signaler la singulière affection qui a reçu le nom de *coccyodynie* ou *coccygodynie* ? Cette expression, qui signifie *douleur au niveau du coccyx*, prouve que les auteurs ne sont pas très avancés sur la pathogénie de la maladie, et j'avoue, pour mon compte, qu'après en avoir observé de très près, et pendant longtemps, un certain nombre de cas j'ignore absolument à quelle cause il convient de la rattacher. Ce que nous savons, c'est que les femmes y sont à peu près exclusivement sujettes et que l'accouchement paraît en être la cause déterminante habituelle.

L'affection consiste en une douleur variable, mais dont l'intensité est parfois telle, que les malades ne goûtent plus aucun repos et sont incapables de se livrer à un travail quelconque. La douleur siège principalement au niveau de l'articulation sacro-coccygienne et se fait surtout sentir dans la position assise, qui devient parfois intolérable. Elle est permanente, mais exagérée par la pression. Avec cela, aucun phénomène de réaction locale ou générale, ce qui porte à croire qu'il s'agit bien d'une névralgie.

Le massage de la région coccygienne, à l'aide du doigt introduit dans le rectum, a soulagé souvent les malades, mais ne les a pas guéries ; les révulsifs, le bichlorure de méthyle, n'ont pas été plus heureux. J'ai employé la section des sphincters, la résection du coccyx (que j'ai trouvé sain), avec une amélioration momentanée, mais sans obtenir la guérison. Bref, dans la plupart des cas, j'ai, de guerre lasse, dû abandonner le traitement, quand les malades n'y renonçaient pas elles-mêmes, et attendre l'effet du temps.

C. **Affections organiques des parois du bassin.** — Les tumeurs développées aux dépens des parois pelviennes, qu'elles proviennent des parties molles ou du squelette, ne diffèrent pas, pour la plupart, de celles que l'on rencontre dans les autres points de l'économie et ne méritent, par conséquent, pas de description particulière. Il faut toutefois faire une exception pour celles qui naissent au niveau de la région sacro-coccygienne.

Les tumeurs *sacro-coccygiennes* présentent deux variétés : les unes sont acquises, font saillie dans le bassin, et remplissent plus ou moins la cavité pelvienne ; les autres sont congénitales et, le

plus souvent, sous-cutanées. Il est possible que quelques tumeurs fassent à la fois relief en dedans et en dehors du bassin, mais c'est exceptionnel.

Comme exemple de tumeur intra pelvienne sacro-coccygienne, je rappellerai le cas que j'ai publié, en 1875, à la Société de chirurgie. Il s'agissait d'un homme atteint de fibro-myome énorme remplissant l'excavation pelvienne à ce point que les fonctions de la vessie et du rectum étaient gravement compromises. Il est aisé, d'ailleurs, de se rendre compte des phénomènes de compression exercée par ces tumeurs sur les viscères et sur les troncs nerveux. La tumeur était implantée par un pédicule du volume du doigt au voisinage de l'articulation sacro-coccygienne, et ne put être enlevée qu'au prix d'assez grands efforts. Si, au lieu d'une tumeur molle, il s'agissait d'un chondrome (genre de tumeur relativement fréquent dans cette région), les difficultés d'extraction seraient presque insurmontables, et il faudrait recourir au morcellement de la masse, afin de dégager les viscères.

On devra pratiquer une incision parallèle à la branche ischio-pubienne, qui permettra d'arriver sur la tumeur sans intéresser les organes pelviens.

Une affection tout à fait spéciale à la région qui nous occupe est la *tumeur sacro-coccygienne congénitale*. Malgré des recherches récentes, il est bien difficile de se rendre encore un compte exact de la pathogénie de cette tumeur. On a établi une classification basée sur son contenu : quand on trouve des débris de fœtus, c'est une inclusion fœtale ; s'il n'y a que du liquide, c'est un kyste ; si le contenu est principalement du tissu fibreux, de la graisse, du tissu embryonnaire, on mettra l'étiquette fibrome, lipome, ou sarcome. Est-ce à dire que la tumeur sacro-coccygienne congénitale présente réellement ces diverses variétés de néoplasme ? Je ne le crois pas. A part les caractères tirés du volume et de la consistance, qui sont essentiellement variables, ces tumeurs se ressemblent tellement entre elles par leur siège, qu'elles doivent reconnaître la même origine et être rattachées à un même processus d'évolution présentant divers degrés. L'hypothèse qui me paraît la plus satisfaisante est celle d'un second germe plus ou moins développé, depuis un simple kyste jusqu'à la production de masses fœtales. On ne peut guère, ce me semble, comprendre autrement l'assemblage si complexe des éléments qui ont été parfois trouvés

dans ces tumeurs. Si le canal rachidien est quelquefois ouvert, ce n'est pas qu'il s'agisse d'un spina-bifida analogue à ce que nous avons décrit plus haut, cela résulte de ce que la tumeur, en s'interposant entre les lames vertébrales, s'est opposée à leur réunion.

Il faut toutefois se rappeler, avant de songer au traitement, que des hernies congénitales de la vessie et de l'intestin ont été constatées dans la région sacro-coccygienne.

Que faire en présence de ces tumeurs? Doit-on les enlever? On a bien signalé quelques exemples de survie ; toutefois presque

Fig. 115. — Tumeur sacro-coccygienne.

tous les enfants meurent, si on les abandonne à eux-mêmes; c'est donc une raison pour tenter une opération. Mais, d'autre part, il faut que l'opération présente des chances de succès, et parfois elle est si grave que le chirurgien hésite, avec raison, à l'entreprendre. Voici, par exemple, la tumeur que je représente figure 115; mon ami le Dr Notta (de Lisieux) me pria d'examiner avec lui cette enfant dans son service, et nous fûmes d'avis qu'il n'y avait qu'à la laisser mourir.

Le volume de la tumeur, ses prolongements pelviens, la largeur de son point d'implantation, le degré de vitalité de l'enfant seront les principaux éléments sur lesquels le praticien basera sa décision; mais ici, comme dans beaucoup d'autres cas d'ailleurs, on ne saurait donner de règles précises; c'est au tact

et à la prudence du chirurgien qu'il convient de faire appel.

Une fois l'opération décidée, qu'elle soit radicale: ne faites ni ponction, ni incision, mais l'ablation totale. Le thermocautère me paraît être, dans le cas particulier, le meilleur agent de diérèse, afin d'éviter le plus possible la perte de sang.

DEUXIÈME PARTIE

AFFECTIONS DES ORGANES URINAIRES DE L'HOMME

Les affections chirurgicales du rein ayant été étudiées à propos de l'abdomen, je n'y reviendrai pas ici. Nous nous occuperons successivement des affections de la vessie, de la prostate, et de l'urètre ; viendront ensuite les accidents communs aux maladies de ces divers organes, c'est-à-dire : la rétention et l'incontinence d'urine, les abcès urineux, l'infiltration d'urine, et les fistules urinaires.

Mais, auparavant, il me paraît nécessaire de décrire en particulier une opération qui joue un rôle capital dans le diagnostic et le traitement des affections des voies urinaires de l'homme, le cathétérisme.

CHAPITRE PREMIER

CATHÉTÉRISME NORMAL.

Le cathétérisme est une manœuvre qui a pour but d'introduire dans l'urètre et dans la vessie soit une sonde, soit une bougie. Laissant de côté, pour le moment, les indications de cette opération, je m'occuperai exclusivement du manuel opératoire.

La première condition, pour éviter les accidents survenus parfois d'une manière foudroyante à la suite du cathétérisme, c'est de se servir d'instruments absolument propres. Ils seront toujours préalablement lavés dans une solution phéniquée au vingtième.

Assurez-vous bien de leur résistance avant de les introduire

Rappelez-vous que la plupart des corps étrangers de la vessie proviennent de l'usage de bougies et de sondes usées ou de mauvaise qualité. Les sondes en caoutchouc, particulièrement (sondes de Nélaton), lorsqu'elles sont vieilles, perdent en grande partie leur propriété élastique, deviennent rigides et cassantes.

Le cathétérisme doit être pratiqué avec la plus grande douceur : arrêtez-vous au premier obstacle, sans jamais *forcer* ; revenez sur vos pas, ou bien attendez un instant sur place avant d'imprimer un nouveau mouvement à l'instrument. Cette opération est essentiellement une œuvre de patience. Certains sujets éprouvent, dès le début de l'introduction, une douleur si violente qu'il est impossible d'aller plus loin. Remettez alors la séance à un autre jour : le malade prendra un grand bain, un peu de bromure de potassium à l'intérieur, ou encore on lui fera quelques instillations de cocaïne avant de recommencer. Cette sensibilité s'émousse, d'ailleurs, assez rapidement, et disparaît dans les séances ultérieures en même temps que l'impressionnabilité du malade.

Le cathétérisme se pratique avec des instruments mous et flexibles, ou bien avec des instruments rigides. Je n'ai guère de règles à formuler lorsqu'on se sert d'instruments flexibles, qui se prêtent et s'adaptent eux-mêmes aux diverses courbures de l'urètre. Il suffit de pousser peu à peu sans violence ; cette précaution est surtout indispensable si l'on se sert de fines bougies en baleine, et je conseille de n'employer ce dernier moyen, qui rend parfois de véritables services, qu'après avoir acquis déjà une grande expérience du cathétérisme, car une fausse route serait vite faite.

Étudions donc le véritable cathétérisme de l'urètre, celui que l'on pratique avec des instruments rigides qu'il faut diriger dans le sens des courbures du canal, et supposons que nous avons affaire à un homme adulte et sain dont l'urètre est normal.

La principale, on pourrait dire l'unique difficulté du cathétérisme consiste à passer de l'urètre antérieur dans l'urètre postérieur, c'est-à-dire de la portion spongieuse dans la portion membraneuse ; à ce niveau, en effet, se trouve la partie courbe du canal et siègent les obstacles (Voy. fig. 116). Si l'urètre de l'homme était rectiligne, le cathétérisme serait aussi simple que chez la femme. Le milieu de la courbe répond au bord inférieur de la symphyse pubienne, contre laquelle peut venir buter le bec de l'instrument en suivant de trop près la paroi

supérieure du canal. Du bord inférieur de la symphyse pubienne part un ligament (ligament de Carcassonne) ayant la forme d'un diaphragme traversé par l'urètre, et contre lequel peut également porter le bec de la sonde. D'autre part, sur la paroi opposée à l'urètre, c'est-à-dire sur la paroi inférieure, se trouve, au niveau de la racine du bulbe, une dépression en forme de cul-de-sac, variable suivant les sujets, et souvent assez profonde, dans



Fig. 116.

A, symphyse pubienne.
B, ligament de Carcassonne.
C, paroi inférieure de l'urètre.
D, paroi supérieure de l'urètre.
E, bulbe de l'urètre.
F, cul-de-sac du bulbe.
G, espace ou cavité de Retzius.

laquelle vient très souvent s'engager l'extrémité des instruments. C'est même à cette disposition anatomique que sont dues la plupart des fausses routes (F, fig. 116).

Le sujet étant couché bien à plat, les jambes allongées, placez-vous de préférence à sa droite et exécutez la manœuvre suivante :

Tenez la verge de la main gauche et de la droite la sonde préalablement enduite d'un corps gras. Dans un premier temps, pénétrez jusqu'à la symphyse pubienne. Le canal étant libre dans toute cette partie, peu importe la direction que vous donnez à la sonde. J'ai l'habitude de la tenir parallèlement au pli inguinal droit. Lorsqu'on l'introduit, la concavité de la sonde regardant directement en bas, cela constitue le *tour de maître,* manœuvre à laquelle il est bon de s'habituer pour acquérir dans les doigts une plus grande dextérité, mais rarement nécessaire. J'ai, cependant, rencontré des sujets chez lesquels le cathétérisme était ainsi rendu plus facile.

Ramenez alors la sonde vers l'axe du corps, de telle sorte qu'elle soit parallèle à la ligne blanche.

Le second temps consiste à franchir les portions membraneuse et prostatique, c'est-à-dire la partie fixe de l'urètre. Pour cela, abaissez doucement le corps de la sonde entre les jambes du malade et dans un plan exactement vertical. Si vous êtes bien engagé, la sonde pénètre directement dans la vessie sans trouver d'obstacle.

En pratiquant le mouvement d'abaissement, on rencontre quelquefois tout de suite, et cela arrive à peu près constamment aux débutants, une résistance absolue : la sonde n'est pas alors suffisamment enfoncée sous la symphyse et le bec bute contre la face antérieure du pubis : on s'en aperçoit à ce que l'instrument oscille en tous sens.

Vous avez exécuté une partie du mouvement d'abaissement, la sonde est engagée sous la symphyse, mais vous éprouvez de la résistance. A ce moment, l'instrument fait à peu près son angle droit avec l'axe du corps, mais vous ne pouvez abaisser davantage le pavillon entre les jambes du malade. C'est l'instant difficile et périlleux du cathétérisme ; alors surtout il faut se garder d'employer la force. D'après ce que j'ai dit plus haut, la résistance provient du ligament de Carcassonne ou du cul-de-sac du bulbe. Au lieu d'insister, retirez légèrement la sonde de quelques millimètres et pressez de nouveau en suivant la paroi inférieure du canal ; si l'obstacle est vaincu, il siégeait bien réellement en haut du côté du pubis ; s'il persiste, exécutez la même manœuvre, mais en portant le bec de la sonde en haut contre la paroi supérieure du canal, pour le dégager du cul-de-sac du bulbe dans lequel il s'était évidemment engagé. Lorsque ce pas est franchi, il suffit d'abaisser le pavillon de la sonde jusqu'à ce que le bec pénètre dans la cavité vésicale, ce qui ne présente aucune difficulté sur un sujet dont le col est sain. Nous verrons plus loin qu'il en est tout autrement dans certains cas d'hypertrophie de la prostate.

Les *fausses routes* se font principalement sur des organes malades, soit au niveau de la prostate, soit au niveau du bulbe ; j'y reviendrai en étudiant les affections de l'urètre et de la vessie. Mais un accident de ce genre peut se produire sur un sujet dont l'urètre est sain. La relation succincte du fait suivant le fera mieux comprendre. Un chirurgien *habile* faisait une taille périnéale. Il exécute méthodiquement les divers temps, sectionne avec le lithotome double ce qu'il croit être le col de la vessie, introduit les tenettes, et ne trouve pas de pierre. Après des recherches infructueuses, l'exploration attentive faite par l'un des

assistants démontre que la vessie n'était pas ouverte, et cependant il semblait bien qu'on manœuvrât dans une cavité. L'explication me paraît être la suivante : dans le mouvement d'abaissement du cathéter, le bec de l'instrument, au lieu de pénétrer dans la vessie, avait traversé la paroi supérieure de l'urètre en arrière du pubis et s'était engagé dans l'espace antévésical, décrit encore sous le nom de cavité de Retzius (G, fig. 116) d'où la mobilité relative dont jouissaient les instruments, et l'erreur de l'opérateur.

CHAPITRE II

AFFECTIONS CHIRURGICALES DE LA VESSIE.

La vessie peut être atteinte de traumatismes : plaies, ruptures, corps étrangers venus du dehors et plus souvent nés dans son intérieur ; elle peut être affectée d'inflammations aiguës ou chroniques, de diverses affections organiques, et présenter des vices de conformation.

Bien que solidement maintenue dans sa position par le péritoine et par l'ouraque, la vessie est susceptible de déplacement. Les *hernies de la vessie* sont toutefois très rares, et j'en ai, pour mon compte, observé un seul cas jusqu'ici : le viscère s'était engagé par l'anneau crural, et l'on conçoit que dans ces conditions la hernie ne présente pas de sac. On a rencontré aussi des cystocèles inguinales, périnéales. Il n'est pas très rare d'apercevoir la vessie au cours de la cure radicale d'une hernie inguinale. J'ai dit plus haut qu'on avait trouvé la vessie dans les tumeurs congénitales de la région sacrée.

Je ne crois pas devoir insister plus longuement sur ce sujet curieux, mais peu susceptible d'applications pratiques.

1° TRAUMATISMES DE LA VESSIE.

A. **Plaies de la vessie.** — Les plaies de la vessie reconnaissent trois causes différentes : elles sont produites par un instrument piquant ou tranchant ; elles résultent de l'action d'un fragment osseux à la suite d'une fracture du bassin, et en particulier du pubis ; elles sont dues à un projectile de guerre.

Les plaies de la vessie par instrument piquant ou tranchant sont tellement rares, que je n'ai pas souvenir d'en avoir observé un seul exemple (nous laissons à part, bien entendu, les plaies chirurgicales). Les nombreux cas de ponction de la vessie pratiquée sans accidents, grâce à l'aspirateur de Dieulafoy, prouvent que les piqûres de cet organe ne sont pas dangereuses. Ainsi que cela a lieu pour l'intestin, les fibres musculaires écartées par l'instrument se rapprochent aussitôt qu'il est retiré, et ferment l'orifice. C'est qu'en effet la gravité des plaies de la vessie résulte principalement de l'issue de l'urine dans les cavités pelvienne ou abdominale, bien qu'à la rigueur une piqûre du péritoine avec un instrument septique puisse amener des accidents, ce qui, d'ailleurs, n'a rien de spécial à la vessie.

Il résulte de l'enveloppement presque complet de la vessie par le péritoine que l'urine s'épanchera presque toujours dans la cavité péritonéale et non dans le tissu cellulaire du bassin. Ce dernier cas ne se présenterait que si la vessie était surprise en état de forte distension et si la plaie portait immédiatement au-dessus du pubis. Sans doute, un instrument pénétrant par le bas-fond produirait le même résultat, mais on ne voit pas bien dans quelle circonstance un semblable traumatisme pourrait se produire.

Si la plaie est large et que l'urine sorte au dehors, le diagnostic s'imposera d'emblée, mais si la plaie est étroite, on se trouvera tout d'abord fort embarrassé. Le blessé aura ressenti une violente douleur, qui n'a fait qu'augmenter depuis l'accident, et il présentera tous les signes d'une péritonite aiguë : mais, comment affirmer qu'il ne s'agit pas d'une plaie de l'intestin avec issue des matières fécales dans le péritoine? Une seule circonstance permettra de le reconnaître, c'est la sortie par l'urètre d'une certaine quantité de sang mélangé à l'urine que l'on ramènera par la sonde introduite dans la vessie, et encore faudra-t-il s'informer si le malade n'était pas déjà atteint d'hématurie. L'absence complète d'urine dans le réservoir urinaire, constatée longtemps après la miction, serait encore une preuve à peu près certaine de blessure de la vessie. Toutefois, il sera toujours impossible d'affirmer qu'il n'y a pas, en même temps, une plaie de l'intestin.

Si, au lieu de s'épancher dans le péritoine, l'urine s'infiltrait dans le tissu cellulaire péripubien, le diagnostic immédiat de la lésion serait encore plus difficile, puisque les signes de péri-

tonite feraient défaut. Un peu plus tard, une violente poussée inflammatoire et la production d'un abcès urineux au-dessus du pubis fixeraient le diagnostic.

Quoique présentant une gravité extrême, une plaie de la vessie n'est pas nécessairement mortelle, contrairement à l'aphorisme ancien : *Cui persecta vesica, lethale.* Elle est moins grave si elle n'intéresse pas le péritoine : le pronostic est également en rapport avec l'étendue de la plaie et la quantité d'urine épanchée.

Que faire à un sujet atteint de plaie de la vessie?

Cela dépend évidemment de la période à laquelle vous êtes appelé auprès du blessé. S'il est atteint d'une péritonite suraiguë généralisée et que la mort soit imminente, vous n'avez qu'à adoucir le plus possible ses souffrances; s'il existe un phlegmon de la paroi abdominale, il faut l'ouvrir largement. Mais l'accident vient de se produire : commencez par passer une sonde, afin d'affirmer le diagnostic, et aussi pour faciliter la sortie de l'urine au dehors. Et ensuite? Il ne me paraît pas douteux que le devoir du chirurgien est de faire la laparotomie, d'aller à la recherche de la plaie vésicale, d'en pratiquer la suture, de nettoyer aussi complètement que possible le péritoine avec de l'eau filtrée bouillie tiède et de refermer le ventre. Faites à la vessie une suture à deux ou même à trois étages : sur la muqueuse, la musculeuse, et la séreuse.

A la suite d'une fracture du pubis un fragment de la branche horizontale de cet os peut se détacher, contusionner, déchirer la vessie plus ou moins largement, et pénétrer même dans sa cavité, ainsi que j'en ai vu un exemple. La blessure occupe alors la face antérieure de l'organe et se trouve presque toujours située en dehors du péritoine. L'état de collapsus profond dans lequel est, en général, plongé le blessé éloigne toute idée d'intervention active. Il faut introduire une sonde dans la vessie et attendre les événements.

J'en dirai autant des blessures de la vessie par projectile de guerre. Il est d'ailleurs très rare, dans ce cas, que cet organe seul soit intéressé, et, à moins de circonstances tout à fait spéciales, telles, par exemple, que la reconnaissance par le cathétérisme de la présence du corps étranger, je suis plutôt disposé à l'abstention, et je renvoie le lecteur à ce que j'ai dit sur ce sujet à propos des blessures de l'intestin.

Si le projectile était manifestement dans la vessie, il serait indiqué d'en faire l'extraction, en agrandissant au besoin la plaie des parties molles, et de suturer ensuite, à moins qu'on ne préfère se comporter ainsi que je le dirai plus loin en traitant de la taille hypogastrique.

B. **Ruptures de la vessie.** — La première condition pour que la vessie se rompe, c'est qu'elle soit distendue par l'urine. Dans cet état, deux circonstances principales déterminent la rupture : la rétention du liquide, ou bien la pression sur le ventre d'un corps volumineux et pesant, tel qu'une roue de voiture, par exemple. La chute d'un lieu élevé sur la vessie produit le même résultat. L'ébranlement de l'organe à la suite d'une chute sur les pieds paraît susceptible de le rompre, mais je n'en comprends pas bien le mécanisme.

La rétention d'urine est une affection très commune, et, cependant, la rupture de la vessie est heureusement un accident fort rare : c'est qu'arrivé à un certain degré de distention, le col de la vessie forcé laisse écouler le trop-plein et le malade urine par regorgement. Mais si un obstacle quelconque s'oppose à la production du phénomène, la rupture est fatale. On a recherché la force nécessaire pour déterminer cet accident ; je l'ai moi-même expérimentée plusieurs fois dans mes cours de Clamart, mais il n'y a rien de fixe à cet égard, certaines vessies étant plus résistantes que d'autres ; cela dépend aussi de l'arrivée plus ou moins rapide du liquide dans le réservoir. La rupture est le plus souvent intrapéritonéale ; néanmoins, elle peut également être sous-péritonéale.

Les signes de la rupture vésicale sont : une douleur subite et violente ; quelquefois une sensation de craquement ressentie par le malade ; l'affaissement brusque de la tumeur qui occupait l'hypogastre ; l'absence d'urine dans la vessie et l'issue du sang par l'urètre, si on pratique le cathétérisme.

Lorsque la rupture est consécutive à une rétention d'urine, le diagnostic est facile, parce que le malade ou les assistants vous racontent eux-mêmes qu'il existait depuis quelque temps une grande difficulté dans la miction, et que la région hypogastrique, fort distendue, s'est tout à coup affaissée ; mais, lorsqu'elle succède à un coup ou bien à une chute, le diagnostic immédiat est à peu près impossible, et la marche seule des accidents vous éclairera à cet égard.

On soupçonnera que la rupture est intrapéritonéale, s'il se déclare tout de suite des phénomènes de péritonite ; si la douleur reste limitée à la cavité pelvienne, et si, par le palper de l'hypogastre ou le toucher rectal, on constate des signes d'infiltration, il est probable que la rupture est extrapéritonéale, mais on conçoit combien ce diagnostic, qu'il serait pourtant important de faire au point de vue thérapeutique, présente d'obscurité.

Bien qu'on ait constaté quelques cas de guérison à la suite de la rupture extrapéritonéale de la vessie, on peut dire que cet accident est à peu près fatalement mortel : le blessé succombe soit à une péritonite suraiguë, soit à la gangrène du tissu cellulaire pelvien consécutif à l'infiltration ; cependant il est possible, dans ce dernier cas, si la rupture est de petite dimension, que la guérison puisse être obtenue à l'aide de grandes incisions et d'une sonde à demeure, ainsi que nous le dirons plus loin en étudiant l'infiltration d'urine.

Que faire à un sujet atteint de rupture de la vessie?

Je répéterai ici ce que j'ai dit à propos des plaies : cela dépend de la période à laquelle vous serez appelé à voir le blessé. Ainsi, par exemple : Je fus demandé auprès d'un malade atteint de rupture spontanée de la vessie à la suite de rétention d'urine ; le sujet n'avait plus de connaissance, il était plongé dans un collapsus profond : je ne crus pas devoir recourir à l'intervention active.

Mais si l'accident est récent, s'il n'existe pas encore de lésions consécutives telles que la mort vous paraisse imminente, il n'y a pas de doute qu'étant donnée l'issue fatale de l'affection abandonnée à elle-même, il faille proposer la laparotomie et se comporter comme en cas de plaie de la vessie par instrument tranchant.

C. **Corps étrangers de la vessie.** — Les corps étrangers de la vessie sont, le plus souvent, constitués par les fragments d'une sonde qui s'est rompue pendant le cathétérisme, ou par des bougies mal maintenues et, en quelque sorte, dégluties par l'urètre. On y a rencontré un grand nombre d'autres corps introduits dans un but d'excitation génésique. La vessie peut encore contenir des projectiles de guerre, des portions de vêtement, des fragments d'os.

Un caractère commun à tous ces corps étrangers, c'est qu'après

un certain temps ils s'incrustent de sels calcaires et constituent une variété de calculs vésicaux.

A quels signes reconnaîtra-t-on un corps étranger de la vessie ? Il est bon de savoir qu'en général il ne trahit d'abord sa présence par aucun phénomène particulier ; le sujet ne souffre pas, la miction s'opère régulièrement, et sans les renseignements il serait même impossible de songer à son existence. Cet état d'indolence est susceptible de persister pendant de longues années, si le corps est de petit volume et reste fixé dans le bas-fond de la vessie ; mais c'est l'exception. A la longue, en effet, apparaissent des phénomènes de cystite d'une violence extrême et des signes analogues à ceux que nous étudierons dans le paragraphe suivant, à propos des calculs vésicaux. On est amené à pratiquer le cathétérisme, et le diagnostic revêt alors seulement le caractère de certitude, grâce au contact d'un corps dur. Sans le secours des commémoratifs, il sera cependant presque toujours impossible de savoir s'il s'agit d'un calcul simple ou d'un corps étranger incrusté d'éléments calcaires.

A l'aide du cathétérisme, on essayera de reconnaître aussi exactement que possible la situation précise et la forme du corps étranger, de savoir s'il est mobile ou fixé aux parois vésicales. On devra remplir la vessie pour pratiquer cette exploration.

A mesure que l'organe se vide, le sommet se rapproche du col, tandis que le diamètre transversal ne change pas sensiblement : aussi lorsque le corps est long et étroit, se place-t-il ordinairement en travers dans la vessie vide ou modérément remplie.

Dès que vous serez certain de la présence du corps étranger, il en faudra débarrasser l'organe le plus tôt possible. Vous éviterez de la sorte l'incrustation et les adhérences à la paroi vésicale, qui rendent l'opération plus difficile et plus grave ; les cystites, qui peuvent, à la longue, amener une pyélo-néphrite ; les abcès, les ulcérations, et même les perforations de la vessie.

L'opération de choix est celle qui consiste à extraire par l'urètre le corps étranger, mais ce dernier présente rarement les conditions requises pour que l'on puisse mener à bien la manœuvre : pour cela, il doit être de petit volume, ou flexible, comme une bougie, par exemple, et le chirurgien n'est souvent appelé à intervenir qu'à une époque éloignée de l'introduction, alors que le corps a perdu ses caractères primitifs par suite de l'incrustation.

Je ne décrirai pas ici les nombreux et ingénieux instruments

imaginés pour extraire les corps étrangers de la vessie par les voies naturelles : ils sont figurés partout. Je rappellerai que les uns sont destinés à ramener le corps dans l'axe du canal quand il a été saisi par un point quelconque de sa surface : ce sont les *redresseurs* ; les autres sont les *duplicateurs*, et destinés surtout à l'extraction des sondes ou des bougies flexibles. Il y a encore les *sécateurs*. Toutes ces manœuvres sont fort délicates et exigent une grande habitude du cathétérisme.

Si le corps ne peut être enlevé par les voies naturelles, la taille s'impose, soit la taille périnéale, soit la taille hypogastrique.

D. **Calculs de la vessie.** — Les divers problèmes qui se posent au praticien en présence d'un sujet soupçonné d'être atteint d'un calcul vésical sont les suivants :

La vessie renferme-t-elle une pierre?

Quels sont les caractères particuliers de cette pierre?

Dans quel état se trouvent les organes urinaires?

Quel genre d'opération convient-t-il de pratiquer?

La vessie renferme-t-elle une pierre? — Les signes par lesquels se révèle la présence d'une pierre dans la vessie ont été, avec raison, divisés en signes de présomption et signes de certitude : les premiers sont tirés de l'interrogatoire du sujet; les seconds de l'exploration directe de l'organe.

Commencez donc par interroger très soigneusement le malade. Vous rencontrerez parfois à cet égard un obstacle insurmontable : c'est l'âge du sujet. Comment, par exemple, tirer des renseignements d'un enfant de vingt-sept mois, tel que celui à qui je pratiquai jadis la taille avec M. Brouardel? Lorsque les parents vous diront que chaque miction détermine chez leur enfant des accès douloureux se traduisant par des cris, des pleurs, des mouvements désordonnés, et que le pauvre petit tient pendant ce temps sa verge entre ses mains, il y a de grandes vraisemblances pour qu'il y ait une pierre, et vous devez pratiquer le cathétérisme.

Le premier des signes rationnels est la *douleur*. Mais la douleur est un phénomène qui se rencontre dans beaucoup d'autres affections : aussi, faut-il en spécifier les caractères. Faisons toutefois remarquer que ce symptôme ne se rencontre pas chez tous les calculeux. En voici, entre autres, un exemple typique : un homme,

étant à la chasse, saute un fossé et éprouve subitement une douleur vive dans la région hypogastrique. Je pratique le cathétérisme quelques jours après et je trouve une pierre de 4 centimètres. Or, le sujet avait joui jusqu'alors de la santé la plus parfaite et ne fut pas modérément surpris d'apprendre qu'il portait dans la vessie une pierre volumineuse. L'extraction seule amena la conviction dans son esprit et dans celui de la famille, qui surveilla de près l'opération. Pour qu'un fait semblable se produise, il faut une vessie saine et un calcul immobilisé dans le bas-fond en arrière du lobe moyen de la prostate, ou encore dans une lacune. Certains calculs occupent même une cavité diverticulaire ne communiquant avec le réservoir que par un orifice rétréci, et ne révèlent leur présence par aucun signe physiologique ou physique appréciable.

Règle générale, les calculeux éprouvent de la douleur. L'intensité du phénomène est extrêmement variable suivant les sujets ; à peine marqué chez les uns, la douleur devient intolérable chez les autres. Un malade, qui était de Saint-Pol-de-Léon, ne cessait pas un seul instant d'endurer des souffrances atroces ; le calcul que je retirai (je n'ai pu malheureusement en obtenir l'examen chimique) était recouvert de petites aspérités brillantes, micacées, comme s'il eût été saupoudré de verre pilé. Il ne ressemblait pas pour cela aux calculs mûraux, et je n'ai pas souvenir d'en avoir observé un pareil.

Les promenades en voiture, surtout en voiture mal suspendue, sont difficilement supportées par le malade et provoquent souvent des douleurs, alors qu'il n'en existe pas à l'état de repos. Ce signe présente une très grande valeur diagnostique, car il n'y a guère que la présence d'une pierre dans la vessie qui lui donne naissance.

La douleur occupe des points variables : celle de l'extrémité de la verge est typique, sinon pathognomonique : il en résulte que les malades portent fréquemment la main à cet endroit et exercent sur l'organe des tiraillements dans l'espoir d'obtenir quelque soulagement. La douleur se produit principalement lorsque la pierre occupe le voisinage du col, et la position horizontale suffit souvent à la faire disparaître. On y réussit encore mieux en recommandant au malade de soulever le bassin à l'aide d'un coussin placé sous le siège, de façon que le calcul abandonne le trigone et vienne occuper le bas-fond.

Rarement la douleur se fait sentir à l'hypogastre, mais il est très commun de l'observer à l'anus ; beaucoup de malades se plaignent même surtout de cette dernière région. La douleur à la fin de la miction prouve peu de chose en faveur de la présence d'une pierre, car c'est plutôt un symptôme de cystite du col.

Lorsque la douleur occupe la région lombaire, il est probable qu'il s'agit d'une complication rénale.

On observe aussi des *troubles de la miction.*

Celle-ci est, en général, beaucoup plus fréquente pendant le jour. Elle l'est moins pendant la nuit, par un motif analogue à celui qui cause la diminution de la douleur, c'est-à-dire que la pierre abandonne la région du col vésical lorsque le sujet occupe la position horizontale. Cette fréquence de la miction n'a qu'une valeur très secondaire comme élément de diagnostic, car on la rencontre plus fréquemment encore dans les cystites du col, et nous verrons qu'elle est incessante dans la cystite aiguë, au point de constituer une sorte d'incontinence.

Les envies très fréquentes et persistantes d'uriner, chez un sujet atteint de calcul vésical, prouvent qu'il y a en même temps de la cystite ; elles ont cependant une certaine importance lorsqu'elles se font sentir surtout pendant le jour.

Un signe d'une haute valeur, s'il se présente d'une façon nette, c'est la *suppression brusque du jet de l'urine pendant la miction.* Ce phénomène peut, à la rigueur, se rencontrer sur un sujet atteint de cystite et de contracture du col, mais il est alors accompagné d'une douleur vive. Lorsque le jet de l'urine se supprime brusquement et complètement pour reparaître un instant après, et cela pendant une miction normale, non douloureuse, on peut affirmer à peu près à coup sûr l'existence d'un calcul, et d'un calcul mobile qui vient de temps en temps obturer le col.

La qualité de l'urine doit être examinée soigneusement. La présence du pus ou du muco-pus est, sans doute, fréquente dans l'affection calculeuse, mais elle est loin de prouver que la vessie contienne une pierre, parce que c'est l'un des signes constants de la cystite non calculeuse.

Il n'en est pas de même de l'*hématurie.* Un certain nombre d'affections de la vessie et des reins, le cancer en particulier, donnent lieu à un écoulement d'urines sanguinolentes. De même que lorsqu'il s'agit d'une pierre le sang est intimement mélangé à l'urine, de même aussi ce caractère s'observe pendant toute la durée de la

miction et non seulement au commencement ou à la fin, comme dans certaines maladies du col; mais l'hématurie est alors à peu près continue et non intermittente ; elle se produit sans cause appréciable. Si, au contraire, elle est occasionnée par une pierre, ce n'est guère qu'à l'occasion d'une secousse, d'une promenade en voiture, par exemple, qu'on voit apparaître le sang, et elle ne se reproduit pas les jours suivants après un repos convenable.

Au résumé, lorsqu'un sujet présente des envies fréquentes d'uriner plutôt pendant le jour : lorsqu'il souffre à l'extrémité de la verge et dans la région anale, lorsque la douleur est surtout provoquée par les promenades en voiture et que ces promenades sont suivies d'hématurie ; lorsque le jet de l'urine se supprime brusquement pendant la miction pour reparaître presque aussitôt, il est extrêmement probable que la vessie renferme une pierre.

Recourez alors à l'exploration directe. Je dois dire que le toucher rectal m'a été rarement utile. Il faut pour cela un sujet très jeune ou une pierre très volumineuse. Sur un homme que j'ai opéré, en 1890, la pierre formait une saillie considérable du côté de l'ampoule rectale, mais elle était immobile, adhérente aux parois vésicales, et pesait environ 180 grammes (c'est la plus volumineuse que j'aie rencontrée). Lorsque l'on sent facilement une pierre par le toucher rectal, il faut se défier, car il est possible qu'elle occupe non la cavité vésicale, mais la région prostatique. C'est donc au cathétérisme qu'il convient surtout d'avoir recours.

La sonde métallique de trousse peut servir à cet effet, mais il est préférable d'employer l'instrument dit *explorateur*. L'extrémité de cet instrument est coudée presque à angle droit et son manche muni d'un tambour qui en augmente la résonance. Ce genre de sonde est indispensable s'il s'agit d'un vieillard dont le lobe prostatique moyen est très développé ; lui seul permet d'explorer convenablement la région du trigone, car un calcul pourrait, sans être perçu, occuper la concavité de la sonde ordinaire.

La vessie doit contenir une certaine quantité de liquide au moment de l'exploration, surtout lors de la première, et, si le malade a uriné peu de temps auparavant, ce qui arrive presque toujours lorsqu'il n'a pas été prévenu et que l'heure de la visite a été fixée à l'avance, il convient d'introduire préalablement dans la vessie une centaine de grammes environ d'une solution boriquée tiède.

Le malade étant couché, le bassin sera fortement relevé

avec un coussin, de manière à obtenir une assez grande distance entre le pubis et le plan du lit : le chirurgien exécutera ainsi beaucoup plus aisément la manœuvre d'abaissement du pavillon de la sonde entre les jambes du patient. Si la pierre était logée derrière le lobe prostatique, elle pourrait, dans cette attitude du sujet, abandonner sa place et venir, en suivant un plan déclive, occuper le bas-fond où elle sera beaucoup plus accessible à l'instrument. Il sera également plus aisé de saisir le bassin entre les deux mains et de lui imprimer des secousses, si on le jugeait nécessaire pour mobiliser la pierre.

Le plus ordinairement, à peine la sonde est-elle introduite dans la vessie que l'on éprouve la sensation produite par la pierre. Si vous ne la trouvez pas, exécutez la manœuvre suivante : portez la sonde directement en arrière jusqu'au contact de la paroi postérieure de la vessie; ramenez ensuite doucement l'instrument vers le col en exécutant alternativement un mouvement de rotation à droite et à gauche; au niveau du col, retournez la sonde de façon que le bec regarde en arrière et vienne arc-bouter contre le lobe moyen de la prostate. Exécutez, au besoin, deux ou trois fois la même manœuvre, et si vous ne sentez aucun contact c'est qu'il n'y a pas de pierre, ou du moins pas de pierre tangible.

La sensation que donne le contact d'un corps métallique avec la pierre n'a pas besoin de description, tant elle est pathognomonique et évidente : non seulement l'explorateur la perçoit avec la main, mais il *entend* le choc, les assistants et le malade lui-même peuvent l'entendre. Il est très important de ne pas constater seulement la sensation d'un frottement rugueux, mais de *percevoir un bruit,* car il est probable qu'il s'agit, dans le premier cas, d'une incrustation de la paroi vésicale par des éléments calcaires et non d'une pierre isolée.

Le problème est donc résolu : la vessie renferme une pierre.

Caractères particuliers de la pierre. — Après avoir reconnu la présence d'un calcul vésical, il faut en étudier les caractères. Quels en sont le volume et la forme ? Quelle en est la nature? Est-il unique, ou bien y en a-t-il plusieurs ?

Avec une certaine habitude du cathétérisme, il est possible de se faire, à l'aide de l'explorateur, une idée, approximative il est vrai, mais suffisamment exacte, du volume de la pierre. On l'apprécie à la durée du contact de l'instrument quand on le ramène d'arrière

en avant. Si on sent constamment la pierre, quel que soit le point de la vessie que l'on explore, c'est qu'elle est évidemment très volumineuse. Toutefois. le mode d'exploration qui fournit une certitude sur le volume du calcul se fait à l'aide du brise-pierre explorateur : ce n'est qu'en le saisissant entre les deux branches de l'instrument que l'on peut en mesurer exactement les dimensions, inscrites en centimètres sur le manche.

En prenant plusieurs fois la pierre dans divers sens, on arrivera à connaître l'étendue de son grand diamètre, de son petit diamètre, et on en déduira la forme d'une façon assez précise : on saura si elle est sphérique, ou bien aplatie comme un galet.

Quant à la nature, les pierres présentent trois espèces principales : elles sont constituées par des urates, par de l'oxalate de chaux, ou par des phosphates ammoniaco-magnésiens. Les deux premières sont dures, la troisième est très friable. Lorsque la pierre est saisie entre les mors du brise-pierre, il est possible, en les rapprochant et les serrant l'un contre l'autre, d'en apprécier la consistance. Le son que donne l'instrument en percutant la pierre renseigne également à cet égard ; s'il s'agit d'une pierre dure, uratique ou oxalatique, le son est sec, éclatant, d'un timbre clair : une pierre phosphatique donne un son plus sourd. Touchez avec un corps métallique un caillou ou un morceau de craie, vous obtiendrez la même différence.

De plus, les pierres phosphatiques prennent naissance dans la vessie et sont toujours liées à une altération profonde de cet organe, ainsi que des urines, qui sont fortement ammoniacales : aussi, indépendamment des douleurs que ressent le malade, l'état général est-il souvent très mauvais.

Le noyau des deux autres variétés provient du rein, descend dans la vessie, où il s'accroît par superposition de couches concentriques, et ce travail s'accomplit lentement. A cetto période, la vessie est saine et les urines sensiblement normales : aussi, la santé générale du sujet reste-t-elle intacte peudant longtemps.

Peut-on reconnaître à l'avance s'il s'agit d'une pierre uratique ou oxalatique ? Il y aurait un certain intérêt à le faire au point de vue du traitement, parce que les pierres composées d'oxalate de chaux présentent une dureté tout à fait spéciale, contre laquelle peuvent échouer les brise-pierre. Ces dernières affectent, en outre,

des caractères physiques particuliers : elles sont, en général, noirâtres, sphériques, et recouvertes d'aspérités qui les font ressembler à une mûre : aussi les désigne-t-on encore sous le nom de *calculs mûraux*.

Il me paraît difficile de distinguer les deux variétés entre elles à l'aide du cathétérisme, bien que la forme sphérique dûment constatée plaide fortement en faveur d'un calcul mûral, les pierres uratiques étant ordinairement aplaties. Mais le meilleur caractère distinctif est le suivant, et je ne m'y suis jamais trompé jusqu'ici. Le noyau des calculs mûraux remonte à la première enfance, si même il n'est pas dans la vessie dès la naissance, et c'est avec une très grande lenteur que les couches concentriques se déposent autour de ce noyau primitif. Il en résulte que la jeunesse du sujet est déjà une présomption en faveur de la variété mûrale. Ce n'est toutefois qu'après de nombreuses années, vingt, vingt-cinq, trente ans, que le calcul atteint un volume suffisant (et ce volume n'est jamais très considérable) pour gêner beaucoup le sujet et l'obliger à venir réclamer des soins. Aussi, vous apprenez (et c'est là le caractère en quelque sorte pathognomonique), de la part du malade ou de ses parents, que les troubles de la miction remontent à l'enfance. Du plus loin qu'il me souvienne, disent les malades, j'ai toujours plus ou moins souffert en urinant. Il s'agit alors, à coup sûr, d'une pierre mûrale.

Lorsque, pendant l'exploration de la vessie, vous ramenez la sonde d'arrière en avant en lui imprimant des mouvements de rotation, si vous sentez une pierre non seulement à droite (c'est de ce côté qu'elle se trouve le plus souvent placée), mais encore à gauche, il en existe alors au moins deux. Une sorte de cliquetis produit par l'instrument vous autorisera à penser qu'il y en a, sans doute, un plus grand nombre.

État des organes urinaires du sujet. — Occupez-vous d'abord de l'état de l'urètre, car pour pratiquer la lithotritie, surtout d'après le procédé moderne, il est nécessaire que le canal présente ses dimensions normales. S'il n'en était pas ainsi, il faudrait en opérer d'abord la dilatation avant de rien entreprendre.

Lorsque le sujet présente des envies fréquentes d'uriner pendant la nuit, lorsque la miction est toujours accompagnée de douleurs violentes, surtout lorsque l'urine est chargée de pus, il n'est pas douteux que la pierre provoque le développement d'une cystite

opérations chirurgicales les plus graves, il n'est pas douteux, et les statistiques le prouvent, que la taille est plus grave que la lithotritie, d'autant plus que cette dernière opération bénéficie elle-même de la méthode antiseptique.

La plupart des reproches qu'on pouvait jadis adresser à la lithotritie : durée du traitement, séances multipliées, irritation de la vessie produite par le séjour prolongé des débris de la pierre, engagement de graviers pointus dans l'urètre, ces reproches, dis-je, ont disparu avec la lithotritie rapide et complète en une séance, tandis que la taille est toujours passible des mêmes objections, abstraction faite toutefois de la sécurité due à l'antisepsie.

Quels sont donc les cas auxquels ne convient pas la lithotritie ? Ce sont d'abord ceux dans lesquels l'urètre n'est pas suffisamment large pour laisser passer des instruments volumineux. Mais, ainsi que je l'ai déjà dit, on pourrait commencer par restituer au canal son calibre normal, en sorte que l'objection n'est pas très sérieuse.

La principale contre-indication à la lithotritie est tirée de la consistance de la pierre. Or, des trois variétés de calculs signalées plus haut, l'une présente une dureté extrême : c'est la variété mûrale. Les calculs mûraux seront donc, en général, soustraits à l'action de la lithotritie. Il n'y a, d'ailleurs, aucun inconvénient à la tenter, et, si la pierre présente une trop grande résistance, on aura recours à la taille.

Une seconde contre-indication est tirée du volume du calcul Il convient, toutefois, de distinguer encore à cet égard une pierre dure d'une pierre molle. Il est évident que la lithotritie sera beaucoup plus applicable à une pierre phosphatique, même volumineuse, mais s'écrasant facilement, comme un pain de craie, qu'à un calcul formé d'urates. Il est, du reste, assez difficile de fixer une limite à ce sujet. La difficulté de broyer une pierre volumineuse provient du temps nécessaire au broiement de chaque fragment, mais on conçoit que cela dépende beaucoup de l'habileté et de l'habitude de l'opérateur. N'a-t-on pas, d'ailleurs, prolongé des séances pendant plus de trois heures sans inconvénient ? Quelques chirurgiens donnent comme limite à la pierre 3 centimètres de diamètre, d'autres 5 centimètres. Il semble bien, en effet, que cette dernière dimension soit la limite extrême des calculs justiciables de la lithotritie.

Notons encore quelques autres contre-indications; ainsi, par exemple, lorsque la vessie est tellement irritable qu'elle ne peut, malgré l'anesthésie, supporter le contact prolongé des instruments : mais ce cas doit être évidemment bien exceptionnel.

La lithotritie ne saurait convenir à certaines vessies fongueuses et très saignantes : la taille, en débarrassant rapidement l'organe sans froisser la paroi, est alors préférable.

Quant aux sujets atteints de cystite intense ou de néphrite, vaut-il mieux les lithotritier que les tailler? L'opinion des praticiens est variable sur ce point; cependant, si la pierre est de petit volume, surtout si elle est de nature phosphatique, je pencherais, pour mon compte, vers la lithotritie.

Si donc nous considérons que les calculs d'oxalate de chaux constituent, en définitive, l'exception, que les pierres atteignent rarement 5 centimètres de diamètre, que les vessies irritables ou fongueuses sont loin de s'observer fréquemment, nous en conclurons que la lithotritie est l'opération applicable à la grande majorité des calculs vésicaux.

Étudions maintenant cette opération en elle-même, nous verrons ensuite quels sont les meilleurs procédés de taille.

Manuel opératoire de la lithotritie rapide. — Les chirurgiens qui nous ont appris jadis la lithotritie recommandaient expressément des séances courtes et multipliées. Les débris du calcul étaient abandonnés dans la vessie et leur expulsion confiée aux contractions du réservoir lui-même. L'anesthésie (qui n'existait pas encore lorsque Civiale pratiqua en 1824 sa première opération), était considérée par Nélaton comme un auxiliaire dangereux, et ce chirurgien n'y avait jamais recours.

L'opération de Bigelow, appelée par son auteur *litholapaxie* (λίθος, pierre; λάπαξις, évacuation), consiste à broyer le calcul tout entier dans une même séance et à opérer tout de suite l'évacuation. L'anesthésie est indispensable pour arriver à ce résultat. La moyenne des séances est d'une demi-heure : elles peuvent être prolongées une heure et même davantage.

Les instruments de Bigelow sont une sonde évacuatrice et une poire en caoutchouc destinée à faire l'aspiration des fragments. Je ne crois pas devoir décrire ces instruments, dont le praticien comprendra très aisément le mécanisme lorsqu'il les aura sous les yeux.

Ce qui frappe tout d'abord, c'est le volume considérable de la sonde évacuatrice, et il serait, je crois, assez difficile de la faire pénétrer dans la vessie d'un sujet éveillé; mais il ne faut pas oublier que l'anesthésie abolit toute résistance de la part du canal, et la sonde franchit aisément un urètre sain.

Un purgatif a été administré la veille et un lavement le matin même de l'opération.

Le sujet étant endormi, le siège soulevé par un coussin, commencez par évacuer l'urine de la vessie et remplacez ce liquide par une solution boriquée tiède à 40 grammes pour 1000 grammes d'eau. Remplacez la sonde par le brise-pierre. Recherchez la pierre, comme je l'ai dit précédemment à propos de l'exploration de la vessie. Je suppose que vous la trouviez à droite : ramenez alors l'instrument de façon que sa concavité regarde directement en avant ; ouvrez le bec de l'instrument et inclinez du côté droit où est la pierre. Maintenez de la main gauche la branche femelle immobile, pendant que de la droite vous faites glisser la branche mâle jusqu'à ce que vous sentiez la pierre saisie entre les deux branches. Fixez alors ces dernières et exécutez le broiement. Si la pierre glisse, vous la saisissez de nouveau, et un bruit particulier vous en signale l'éclatement.

Une précaution importante est de ne jamais serrer les deux branches du brise-pierre l'une contre l'autre qu'après avoir fait subir à l'instrument un mouvement de rotation qui le ramène sur la ligne médiane, la concavité regardant en avant. Il faut également s'assurer que l'instrument est toujours mobile dans la vessie. C'est ainsi que vous éviterez le pincement de la paroi vésicale.

La même manœuvre sera exécutée autant de fois qu'il sera nécessaire, en portant le bec du brise-pierre à droite, à gauche, ou directement en arrière sur le trigone.

Le calcul étant complètement fragmenté, retirez le brise-pierre et introduisez la sonde évacuatrice, à laquelle vous adaptez la poire en caoutchouc remplie de liquide. Quand on la comprime, cette poire joue le rôle d'une pompe foulante, et quand on cesse de la comprimer elle reprend sa forme et joue le rôle d'une pompe aspirante. Il s'établit donc entre l'instrument et la vessie un courant alternatif d'entrée et de sortie d'eau boriquée, qui entraîne au dehors tous les graviers, et l'on voit ces derniers tomber par leur propre poids dans le récipient en verre annexé à la poire de

plus ou moins intense. Recueillez donc dans un grand vase en verre les urines de vingt-quatre heures, et faites-en l'examen chimique et microscopique.

Si, en même temps, le sujet se plaint de douleurs dans la région lombaire, si les reins sont douloureux à la pression, s'il survient des frissons, des accès de fièvre, un ensemble de signes pouvant aller jusqu'à rappeler un état typhoïde, vous conclurez à une néphrite concomitante. Vous penserez que le calcul est peut-être situé au niveau de l'un des uretères qu'il obture, comme cela avait lieu dans un cas que j'ai observé à l'Hôtel-Dieu.

Traitement des calculs vésicaux. — Établissons d'abord ce point : lorsque vous aurez reconnu la présence d'un calcul dans la vessie, il faut conseiller de l'enlever, et cela le plus tôt possible. Sans doute, les organes peuvent conserver pendant longtemps leur intégrité malgré l'existence d'une pierre, mais celle-ci augmente graduellement et finit toujours tôt ou tard par amener des désordres mortels accompagnés de cruelles souffrances. La science contient, il est vrai, des exemples de petits calculs rendus par l'urètre ou de pierres qui, s'étant enchatonnées, sont devenues silencieuses au point que le diagnostic primitif a pu être contesté, mais ce sont là des faits tellement exceptionnels qu'il n'en faut pas tenir compte.

Deux modes de traitement s'offrent au praticien : enlever la pierre à l'aide d'une incision pratiquée à la vessie, ou l'extraire par fragments après l'avoir broyée par les voies naturelles : le premier constitue la *taille* et le second la *lithotritie*. Ce n'est pas ici le lieu de faire l'historique de ces deux grandes et belles opérations et de signaler les diverses phases qu'elles ont subies; fidèle à mon programme, je me contenterai de dire où en est, à l'heure actuelle, cette importante question de thérapeutique.

Le traitement des calculs vésicaux a subi des modifications profondes dans ces dernières années, depuis que la méthode de lithotritie de Bigelow est définitivement entrée dans la pratique, et cette grosse question si souvent traitée *du parallèle de la taille et de la lithotritie* s'est singulièreremet simplifiée. On peut dire en effet : *La lithotritie est l'opération de choix dans le traitement des calculs de la vessie et doit être employée toutes les fois qu'elle est matériellement possible.*

Malgré la foi que nous donne l'antisepsie dans le succès des

opérations chirurgicales les plus graves, il n'est pas douteux, et les statistiques le prouvent, que la taille est plus grave que la lithotritie, d'autant plus que cette dernière opération bénéficie elle-même de la méthode antiseptique.

La plupart des reproches qu'on pouvait jadis adresser à la lithotritie : durée du traitement, séances multipliées, irritation de la vessie produite par le séjour prolongé des débris de la pierre, engagement de graviers pointus dans l'urètre, ces reproches, dis-je, ont disparu avec la lithotritie rapide et complète en une séance, tandis que la taille est toujours passible des mêmes objections, abstraction faite toutefois de la sécurité due à l'antisepsie.

Quels sont donc les cas auxquels ne convient pas la lithotritie ? Ce sont d'abord ceux dans lesquels l'urètre n'est pas suffisamment large pour laisser passer des instruments volumineux. Mais, ainsi que je l'ai déjà dit, on pourrait commencer par restituer au canal son calibre normal, en sorte que l'objection n'est pas très sérieuse.

La principale contre-indication à la lithotritie est tirée de la consistance de la pierre. Or, des trois variétés de calculs signalées plus haut, l'une présente une dureté extrême : c'est la variété mûrale. Les calculs mûraux seront donc, en général, soustraits à l'action de la lithotritie. Il n'y a, d'ailleurs, aucun inconvénient à la tenter, et, si la pierre présente une trop grande résistance, on aura recours à la taille.

Une seconde contre-indication est tirée du volume du calcul Il convient, toutefois, de distinguer encore à cet égard une pierre dure d'une pierre molle. Il est évident que la lithotritie sera beaucoup plus applicable à une pierre phosphatique, même volumineuse, mais s'écrasant facilement, comme un pain de craie, qu'à un calcul formé d'urates. Il est, du reste, assez difficile de fixer une limite à ce sujet. La difficulté de broyer une pierre volumineuse provient du temps nécessaire au broiement de chaque fragment, mais on conçoit que cela dépende beaucoup de l'habileté et de l'habitude de l'opérateur. N'a-t-on pas, d'ailleurs, prolongé des séances pendant plus de trois heures sans inconvénient ? Quelques chirurgiens donnent comme limite à la pierre 3 centimètres de diamètre, d'autres 5 centimètres. Il semble bien, en effet, que cette dernière dimension soit la limite extrême des calculs justiciables de la lithotritie.

Ce qui frappe tout d'abord, c'est le volume considérable de la sonde évacuatrice, et il serait, je crois, assez difficile de la faire pénétrer dans la vessie d'un sujet éveillé; mais il ne faut pas oublier que l'anesthésie abolit toute résistance de la part du canal, et la sonde franchit aisément un urètre sain.

Un purgatif a été administré la veille et un lavement le matin même de l'opération.

Le sujet étant endormi, le siège soulevé par un coussin, commencez par évacuer l'urine de la vessie et remplacez ce liquide par une solution boriquée tiède à 40 grammes pour 1000 grammes d'eau. Remplacez la sonde par le brise-pierre. Recherchez la pierre, comme je l'ai dit précédemment à propos de l'exploration de la vessie. Je suppose que vous la trouviez à droite : ramenez alors l'instrument de façon que sa concavité regarde directement en avant ; ouvrez le bec de l'instrument et inclinez du côté droit où est la pierre. Maintenez de la main gauche la branche femelle immobile, pendant que de la droite vous faites glisser la branche mâle jusqu'à ce que vous sentiez la pierre saisie entre les deux branches. Fixez alors ces dernières et exécutez le broiement. Si la pierre glisse, vous la saisissez de nouveau, et un bruit particulier vous en signale l'éclatement.

Une précaution importante est de ne jamais serrer les deux branches du brise-pierre l'une contre l'autre qu'après avoir fait subir à l'instrument un mouvement de rotation qui le ramène sur la ligne médiane, la concavité regardant en avant. Il faut également s'assurer que l'instrument est toujours mobile dans la vessie. C'est ainsi que vous éviterez le pincement de la paroi vésicale.

La même manœuvre sera exécutée autant de fois qu'il sera nécessaire, en portant le bec du brise-pierre à droite, à gauche, ou directement en arrière sur le trigone.

Le calcul étant complètement fragmenté, retirez le brise-pierre et introduisez la sonde évacuatrice, à laquelle vous adaptez la poire en caoutchouc remplie de liquide. Quand on la comprime, cette poire joue le rôle d'une pompe foulante, et quand on cesse de la comprimer elle reprend sa forme et joue le rôle d'une pompe aspirante. Il s'établit donc entre l'instrument et la vessie un courant alternatif d'entrée et de sortie d'eau boriquée, qui entraîne au dehors tous les graviers, et l'on voit ces derniers tomber par leur propre poids dans le récipient en verre annexé à la poire de

plus ou moins intense. Recueillez donc dans un grand vase en verre les urines de vingt-quatre heures, et faites-en l'examen chimique et microscopique.

Si, en même temps, le sujet se plaint de douleurs dans la région lombaire, si les reins sont douloureux à la pression, s'il survient des frissons, des accès de fièvre, un ensemble de signes pouvant aller jusqu'à rappeler un état typhoïde, vous conclurez à une néphrite concomitante. Vous penserez que le calcul est peut-être situé au niveau de l'un des uretères qu'il obture, comme cela avait lieu dans un cas que j'ai observé à l'Hôtel-Dieu.

Traitement des calculs vésicaux. — Établissons d'abord ce point : lorsque vous aurez reconnu la présence d'un calcul dans la vessie, il faut conseiller de l'enlever, et cela le plus tôt possible. Sans doute, les organes peuvent conserver pendant longtemps leur intégrité malgré l'existence d'une pierre, mais celle-ci augmente graduellement et finit toujours tôt ou tard par amener des désordres mortels accompagnés de cruelles souffrances. La science contient, il est vrai, des exemples de petits calculs rendus par l'urètre ou de pierres qui, s'étant enchatonnées, sont devenues silencieuses au point que le diagnostic primitif a pu être contesté, mais ce sont là des faits tellement exceptionnels qu'il n'en faut pas tenir compte.

Deux modes de traitement s'offrent au praticien : enlever la pierre à l'aide d'une incision pratiquée à la vessie, ou l'extraire par fragments après l'avoir broyée par les voies naturelles : le premier constitue la *taille* et le second la *lithotritie*. Ce n'est pas ici le lieu de faire l'historique de ces deux grandes et belles opérations et de signaler les diverses phases qu'elles ont subies; fidèle à mon programme, je me contenterai de dire où en est, à l'heure actuelle, cette importante question de thérapeutique.

Le traitement des calculs vésicaux a subi des modifications profondes dans ces dernières années, depuis que la méthode de lithotritie de Bigelow est définitivement entrée dans la pratique, et cette grosse question si souvent traitée *du parallèle de la taille et de la lithotritie* s'est singulièreremet simplifiée. On peut dire en effet : *La lithotritie est l'opération de choix dans le traitement des calculs de la vessie et doit être employée toutes les fois qu'elle est matériellement possible.*

Malgré la foi que nous donne l'antisepsie dans le succès des

opérations chirurgicales les plus graves, il n'est pas douteux, et les statistiques le prouvent, que la taille est plus grave que la lithotritie, d'autant plus que cette dernière opération bénéficie elle-même de la méthode antiseptique.

La plupart des reproches qu'on pouvait jadis adresser à la lithotritie : durée du traitement, séances multipliées, irritation de la vessie produite par le séjour prolongé des débris de la pierre, engagement de graviers pointus dans l'urètre, ces reproches, dis-je, ont disparu avec la lithotritie rapide et complète en une séance, tandis que la taille est toujours passible des mêmes objections, abstraction faite toutefois de la sécurité due à l'antisepsie.

Quels sont donc les cas auxquels ne convient pas la lithotritie ? Ce sont d'abord ceux dans lesquels l'urètre n'est pas suffisamment large pour laisser passer des instruments volumineux. Mais, ainsi que je l'ai déjà dit, on pourrait commencer par restituer au canal son calibre normal, en sorte que l'objection n'est pas très sérieuse.

La principale contre-indication à la lithotritie est tirée de la consistance de la pierre. Or, des trois variétés de calculs signalées plus haut, l'une présente une dureté extrême : c'est la variété mûrale. Les calculs mûraux seront donc, en général, soustraits à l'action de la lithotritie. Il n'y a, d'ailleurs, aucun inconvénient à la tenter, et, si la pierre présente une trop grande résistance, on aura recours à la taille.

Une seconde contre-indication est tirée du volume du calcul Il convient, toutefois, de distinguer encore à cet égard une pierre dure d'une pierre molle. Il est évident que la lithotritie sera beaucoup plus applicable à une pierre phosphatique, même volumineuse, mais s'écrasant facilement, comme un pain de craie, qu'à un calcul formé d'urates. Il est, du reste, assez difficile de fixer une limite à ce sujet. La difficulté de broyer une pierre volumineuse provient du temps nécessaire au broiement de chaque fragment, mais on conçoit que cela dépende beaucoup de l'habileté et de l'habitude de l'opérateur. N'a-t-on pas, d'ailleurs, prolongé des séances pendant plus de trois heures sans inconvénient ? Quelques chirurgiens donnent comme limite à la pierre 3 centimètres de diamètre, d'autres 5 centimètres. Il semble bien, en effet, que cette dernière dimension soit la limite extrême des calculs justiciables de la lithotritie.

Notons encore quelques autres contre-indications; ainsi, par exemple, lorsque la vessie est tellement irritable qu'elle ne peut, malgré l'anesthésie, supporter le contact prolongé des instruments : mais ce cas doit être évidemment bien exceptionnel.

La lithotritie ne saurait convenir à certaines vessies fongueuses et très saignantes : la taille, en débarrassant rapidement l'organe sans froisser la paroi, est alors préférable.

Quant aux sujets atteints de cystite intense ou de néphrite, vaut-il mieux les lithotritier que les tailler? L'opinion des praticiens est variable sur ce point; cependant, si la pierre est de petit volume, surtout si elle est de nature phosphatique, je pencherais, pour mon compte, vers la lithotritie.

Si donc nous considérons que les calculs d'oxalate de chaux constituent, en définitive, l'exception, que les pierres atteignent rarement 5 centimètres de diamètre, que les vessies irritables ou fongueuses sont loin de s'observer fréquemment, nous en conclurons que la lithotritie est l'opération applicable à la grande majorité des calculs vésicaux.

Étudions maintenant cette opération en elle-même, nous verrons ensuite quels sont les meilleurs procédés de taille.

Manuel opératoire de la lithotritie rapide. — Les chirurgiens qui nous ont appris jadis la lithotritie recommandaient expressément des séances courtes et multipliées. Les débris du calcul étaient abandonnés dans la vessie et leur expulsion confiée aux contractions du réservoir lui-même. L'anesthésie (qui n'existait pas encore lorsque Civiale pratiqua en 1824 sa première opération), était considérée par Nélaton comme un auxiliaire dangereux, et ce chirurgien n'y avait jamais recours.

L'opération de Bigelow, appelée par son auteur *litholapaxie* (λίθος, pierre; λάπαξις, évacuation), consiste à broyer le calcul tout entier dans une même séance et à opérer tout de suite l'évacuation. L'anesthésie est indispensable pour arriver à ce résultat. La moyenne des séances est d'une demi-heure : elles peuvent être prolongées une heure et même davantage.

Les instruments de Bigelow sont une sonde évacuatrice et une poire en caoutchouc destinée à faire l'aspiration des fragments. Je ne crois pas devoir décrire ces instruments, dont le praticien comprendra très aisément le mécanisme lorsqu'il les aura sous les yeux.

Ce qui frappe tout d'abord, c'est le volume considérable de la sonde évacuatrice, et il serait, je crois, assez difficile de la faire pénétrer dans la vessie d'un sujet éveillé; mais il ne faut pas oublier que l'anesthésie abolit toute résistance de la part du canal, et la sonde franchit aisément un urètre sain.

Un purgatif a été administré la veille et un lavement le matin même de l'opération.

Le sujet étant endormi, le siège soulevé par un coussin, commencez par évacuer l'urine de la vessie et remplacez ce liquide par une solution boriquée tiède à 40 grammes pour 1000 grammes d'eau. Remplacez la sonde par le brise-pierre. Recherchez la pierre, comme je l'ai dit précédemment à propos de l'exploration de la vessie. Je suppose que vous la trouviez à droite : ramenez alors l'instrument de façon que sa concavité regarde directement en avant ; ouvrez le bec de l'instrument et inclinez du côté droit où est la pierre. Maintenez de la main gauche la branche femelle immobile, pendant que de la droite vous faites glisser la branche mâle jusqu'à ce que vous sentiez la pierre saisie entre les deux branches. Fixez alors ces dernières et exécutez le broiement. Si la pierre glisse, vous la saisissez de nouveau, et un bruit particulier vous en signale l'éclatement.

Une précaution importante est de ne jamais serrer les deux branches du brise-pierre l'une contre l'autre qu'après avoir fait subir à l'instrument un mouvement de rotation qui le ramène sur la ligne médiane, la concavité regardant en avant. Il faut également s'assurer que l'instrument est toujours mobile dans la vessie. C'est ainsi que vous éviterez le pincement de la paroi vésicale.

La même manœuvre sera exécutée autant de fois qu'il sera nécessaire, en portant le bec du brise-pierre à droite, à gauche, ou directement en arrière sur le trigone.

Le calcul étant complètement fragmenté, retirez le brise-pierre et introduisez la sonde évacuatrice, à laquelle vous adaptez la poire en caoutchouc remplie de liquide. Quand on la comprime, cette poire joue le rôle d'une pompe foulante, et quand on cesse de la comprimer elle reprend sa forme et joue le rôle d'une pompe aspirante. Il s'établit donc entre l'instrument et la vessie un courant alternatif d'entrée et de sortie d'eau boriquée, qui entraîne au dehors tous les graviers, et l'on voit ces derniers tomber par leur propre poids dans le récipient en verre annexé à la poire de

caoutchouc. Cette manœuvre est continuée tant qu'il sort des fragments.

Avant de retirer la sonde évacuatrice (et l'on conçoit pourquoi celle-ci doit être aussi volumineuse que possible), explorez une dernière fois la vessie et, si vous trouvez un fragment ayant échappé au broiement, réintroduisez le brise-pierre et recommencez la manœuvre précédente. En un mot, n'abandonnez le malade que lorsque vous ne sentirez plus aucun contact, quel que soit le temps que puisse durer l'opération.

Avant de retirer définitivement la sonde, faites un dernier lavage de la cavité vésicale jusqu'à ce que le liquide ressorte clair.

Le traitement consécutif est des plus simples ; le malade sera tenu chaudement au lit. S'il n'urine pas seul, on le sondera avec une sonde Nélaton. Alimentation légère. Piqûres de morphine au besoin. L'opéré pourra se lever après quelques jours de repos, dès que toute sensibilité aura disparu.

Cette opération, quoique en apparence un peu compliquée, est, en réalité, facile. Avec un brise-pierre solide, disposé de telle sorte que l'engorgement des branches soit impossible ; avec un appareil de Bigelow fonctionnant bien (ce dont il faut toujours s'assurer avant de commencer l'opération), on est assuré de réussir. Les prises de la pierre seront, sans doute, plus ou moins rapprochées l'une de l'autre, suivant votre habitude ou votre habileté, mais vous arriverez en fin de compte au résultat cherché et vous gué-t rirez votre malade.

La litholapaxie est, en effet, une opération remarquablemen bénigne. Les statistiques donnent 3 p. 100 de mortalité, et il est bien probable que les cas de mort étaient dus à une altération préalable et profonde des voies urinaires. Cette opération devra donc être substituée à la taille toutes les fois qu'elle sera matériellement possible.

De la taille. — Bien que la taille ait perdu du terrain depuis les perfectionnements apportés à la lithotritie, elle n'en constitue pas moins une opération d'un intérêt capital. Certains calculs, trop durs ou trop gros pour être broyés, ne sont justiciables que de la taille ; c'est, d'ailleurs, la seule méthode qui permette l'extraction de la plupart des corps étrangers de la vessie : son rôle est donc encore suffisamment important.

Je ne m'attarderai pas à faire un historique que l'on trouve un

peu partout, et me contenterai de dire où en est de nos jours cette opération qui, comme la lithotritie, a subi récemment de grandes vicissitudes. Il y a quelques années à peine, le périnée était la seule route que l'on suivît pour arriver à la vessie; on ne prononçait en quelque sorte que pour mémoire le nom de la taille hypogastrique. Cette dernière est rentrée assez subitement en faveur auprès des chirurgiens, grâce à divers perfectionnements que je ferai connaître plus loin, et nous avons acquis, par de nombreux exemples, la certitude qu'elle constitue une bonne opération qui restera dans la pratique. Est-ce à dire qu'elle doit être substituée dans tous les cas à la taille périnéale? Non, sans doute, mais nous en sommes là aujourd'hui : nous cherchons à établir le parallèle entre ces deux tailles, ou plutôt les indications qui conviennent à l'une ou à l'autre, et la question ne me paraît pas encore jugée.

Ce qui avait éloigné, jusqu'à présent, les chirurgiens de la taille hypogastrique, c'était principalement la crainte de blesser le péritoine, mais ce danger est bien moindre aujourd'hui, et, d'ailleurs, il est loin de nous effrayer autant que nos devanciers. D'autre part, cette taille offre réellement de bien grands avantages sur le taille périnéale : elle est infiniment plus simple comme procédé opératoire; elle est, en général, plus facile, expose moins aux hémorragies, qui constituent un accident grave et commun dans la taille périnéale; elle donne un espace plus considérable pour la sortie des calculs et surtout de certains corps étrangers; elle respecte, à coup sûr, les canaux éjaculateurs et ne paraît pas produire davantage l'infiltration d'urine. J'avoue que ce sont autant de considérations qui me paraissent faire fortement pencher la balance en faveur de la taille hypogastrique; mais, je le répète, la question n'est pas encore définitivement jugée : attendons des faits plus nombreux.

Parmi les tailles périnéales, celle à laquelle il faut, selon moi, donner la préférence est la *taille prérectale* de Nélaton : elle présente les avantages de la taille bilatérale de Dupuytren sans en offrir les inconvénients. Je renvoie le lecteur aux considérations anatomiques qui me paraissent justifier cette opinion, et que j'ai développées dans mon *Traité d'anatomie topographique*. Je me contenterai donc de décrire sommairement le procédé opératoire de la taille prérectale.

Taille prérectale. — Il faut avoir grand soin que le rectum soit absolument vide.

Le sujet est couché sur le dos, les cuisses fléchies sur le bassin, les jambes sur les cuisses, et tenu dans cette position par un aide placé de chaque côté. Le siège, soulevé par un coussin, repose sur le bord d'une table solide et déborde légèrement ce bord. L'opérateur s'assied devant le malade.

Le premier temps de l'opération consiste à introduire dans la vessie le cathéter cannelé. Je conseille de l'introduire avant de fléchir les membres inférieurs. J'assistais un jour Civiale, Nélaton, et Dolbeau, qui ne purent faire pénétrer le cathéter qu'en remettant en place les jambes du malade. Assurez-vous du contact du cathéter avec la pierre, afin d'être bien certain que l'instrument est dans la vessie. Confiez-le au meilleur de vos aides. Le manche du cathéter doit être tenu à pleine main ; il doit occuper une situation perpendiculaire à la paroi abdominale ; s'il est trop incliné sur le ventre, il est à craindre qu'il ne sorte de la vessie ; s'il est trop incliné en bas, son extrémité vésicale peut, en basculant, venir presser contre la paroi postérieure de la vessie et même la traverser, ainsi que j'en ai vu un exemple déplorable. Que l'instrument soit toujours immobile et la rainure toujours médiane.

Incision curviligne comprenant la demi-circonférence antérieure de l'anus, et située à un centimètre environ de l'orifice déplissé. Division successive des couches sous-cutanées. Le bistouri passe au niveau de l'entre-croisement des trois muscles : sphincter externe, bulbo-carverneux, et transverse du périnée. Il chemine ainsi de proche en proche parallèlement à la paroi antérieure du rectum, dont il faut toujours se tenir suffisamment écarté. Aussi, est-il nécessaire d'introduire de temps en temps l'indicateur gauche dans l'anus pour se guider. Nélaton saisissait même la paroi antérieure du rectum avec le pouce et l'index gauche pour continuer les incisions profondes. Si, malgré le siège reculé de l'incision, on rencontre le bulbe de l'urètre (ce qui peut se présenter, surtout chez les vieillards, dont le bulbe arrive parfois presque au contact de l'anus), il faut le disséquer soigneusement sans l'intéresser, et le faire attirer en avant. L'opérateur chemine donc ainsi lentement couche par couche jusqu'au sommet ou bec de la prostate. Pour peu que le sujet soit chargé d'embonpoint, la plaie devient alors tellement profonde que l'on ne peut plus se diriger qu'à l'aide du doigt. L'incision des cou-

ches périurétrales, qui, d'ailleurs, constitue le caractère différentiel entre la taille prérectale et la taille bilatérale, est le temps le plus difficile de l'opération.

Arrivé au sommet de la prostate, qui correspond au sommet du triangle recto-urétral dont vous avez suivi le bord postérieur, cherchez au fond de la plaie, avec l'indicateur gauche, le relief formé par le cathéter. A ce moment, recommandez à l'aide de presser sur le périnée, mais sans changer la direction de l'instrument : qu'il presse alternativement plusieurs fois, de façon que vous ayez une sensation très nette de l'instrument à travers les parties molles. Ponctionnez alors avec le bistouri, bien rigoureusement sur le ligne médiane, afin d'arriver dans la rainure du cathéter et non sur ses faces latérales. Le bistouri doit sentir franchement le corps métallique, et l'aide qui tient l'instrument en a lui-même une conscience très nette. Incisez la paroi urétrale dans la longueur d'un et demi à deux centimètres. Abandonnez alors le bistouri, mais laissez l'indicateur gauche en place sur le point qui vient d'être ponctionné. Introduisez l'extrémité de ce doigt dans la plaie urétrale et placez le bord droit de la rainure du cathéter entre la pulpe du doigt et l'ongle.

Le lithotome double (vous avez bien réglé à l'avance l'écartement des lames) est alors saisi de la main droite comme un couteau à découper et porté au fond de la plaie, sa concavité regardant en avant. Le doigt seul vous sert de guide pour exécuter la manœuvre du lithotome, dont dépend tout le succès de l'opération.

Faites donc glisser l'extrémité sur la face dorsale de l'ongle qui occupe la rainure du cathéter, et assurez-vous bien, par plusieurs petits mouvements de va-et-vient, qu'elle est en bonne place. Saisissez alors vous-même le manche du cathéter avec la main gauche et abaissez-le entre les jambes du malade en même temps que vous portez le lithotome en arrière et en haut. Ce temps exécuté conduit infailliblement le lithotome dans la vessie. Retirez le cathéter.

Il s'agit maintenant de sectionner le col de la vessie. Les lames du lithotome auront été réglées avec un écartement de 4 à 6 centimètres. L'instrument, qui avait été introduit dans la vessie, la concavité dirigée en avant, est retourné de manière que la concavité regarde en arrière. Saisissant alors à pleine main le manche du lithotome, portez-le en avant de façon qu'il vienne prendre

point d'appui sur le bord inférieur de la symphyse pubienne. Écartez ensuite les lames et sortez l'instrument tout ouvert, en suivant le trajet de la plaie extérieure. La sortie d'une certaine quantité d'urine vous annonce, en général, que la vessie est ouverte.

Portez alors dans la plaie l'indicateur gauche (n'oubliez pas de le laver préalablement) et rendez-vous compte de l'ouverture du col vésical. Vous servant du doigt comme guide, introduisez une tenette, de préférence une tenette courbe, pour bien pénétrer dans le bas-fond, et *chargez* la pierre. Vous jugez du volume du calcul par l'écartement des anneaux de la tenette : or, si vous supposez qu'il soit saisi par son plus grand diamètre, abandonnez-le pour le saisir à nouveau. Prenant alors la tenette des deux mains, imprimez-lui des mouvements de traction directe et d'oscillation latérale, mais sans brusquerie, sans secousse, jusqu'à ce que la pierre soit extraite.

Assurez-vous bien qu'il ne reste ni fragment, ni un autre calcul.

Si la pierre était plus volumineuse que vous ne l'avez supposé, et qu'elle résistât à des tractions suffisamment fortes et prolongées, n'insistez pas trop et rappelez-vous qu'on a observé des cas d'arrachement du col vésical. Il faut introduire alors dans la vessie une forte pince brise-pierre, fragmenter le calcul et l'extraire par morceaux, pratiquer, en somme, une opération qui se rapproche de la lithotritie périnéale de Dolbeau.

Introduisez alors une sonde en gomme, et pratiquez un bon lavage de la vessie avec une solution d'acide borique.

Faut-il laisser cette sonde dans la vessie pour faciliter la sortie de l'urine? Je ne verrais pas un grand inconvénient à cette pratique ; cependant, je préfère laisser la plaie libre sans aucun corps étranger, car, si les yeux de la sonde viennent à se boucher, cet instrument, au lieu de favoriser la sortie de l'urine, est plutôt un obstacle à son écoulement.

La taille prérectale, en respectant le bulbe et son artère transverse, met plutôt à l'abri des hémorragies que la taille bilatérale et que la taille latéralisée, mais une abondante quantité de sang peut, néanmoins, provenir des vaisseaux du col vésical. S'il continue à couler sérieusement lorsque l'opération est terminée, il faut tamponner la plaie avec la canule de Dupuytren, à laquelle vous adaptez une chemise ou bien même avec une simple sonde en gomme : mais gardez-vous bien de tamponner la plaie sans

assurer le passage de l'urine, ce qu'un interne fit un jour, par mégarde, dans mon service, car vous provoquez ainsi presque à coup sûr l'infiltration.

Quand il n'y a pas d'hémorragie, le traitement consécutif est des plus simples : placer la plaie sur un plan aussi déclive que possible et recevoir l'urine sur un paquet d'ouate de bois au sublimé, que l'on renouvelle aussi souvent que cela est nécessaire.

Taille hypogastrique. — Imaginée en 1561 par Franco, sous le coup d'une impérieuse nécessité, la taille hypogastrique consiste à pénétrer dans la vessie par sa face antérieure, dans la partie de cette face qui est dépourvue de péritoine. J'ai étudié, avec beaucoup de soin, dans mon *Traité d'anatomie topographique* (p. 786, 9e édition), les dispositions anatomiques de cette région ; j'y renvoie le lecteur.

J'ai dit plus haut que la taille hypogastrique était plus facile que la taille périnéale, cela est vrai dans la plus grande majorité des cas ; il ne faudrait cependant pas croire qu'elle soit toujours exempte de difficultés, même assez sérieuses. Sans doute, lorsque la vessie est fortement distendue et qu'elle forme à la paroi abdominale un globe saillant, visible à l'œil ; lorsqu'elle n'est séparée de l'extérieur que par une paroi abdominale mince, la taille hypogastrique ne présente guère plus de difficultés que l'ouverture d'un abcès sous-aponévrotique. Mais dans les conditions opposées, lorsque la vessie est à peu près inextensible sous l'influence d'une injection, lorsqu'elle est ratatinée derrière le pubis, cette opération est réellement difficile, car il faut manœuvrer dans une espace très rétréci, si l'on veut éviter la blessure du péritoine, et la difficulté s'accroît encore lorsque les parois abdominales sont très épaisses. Sachez aussi que le péritoine descend beaucoup plus bas si le sujet est atteint de hernie inguino-scrotale, et que, malgré l'emploi du ballon de Petersen, cette membrane reste alors au voisinage du pubis.

Voici la description du procédé opératoire :

Purgation la veille de l'opération et lavement émollient le matin.

Le malade est couché dans la position horizontale et le chirurgien se place à sa droite.

Commencez par vider la vessie. Remplacez l'urine par une solu-

tion tiède d'acide borique à 40 p. 1000. La quantité de liquide à introduire varie évidemment suivant les sujets ; surveillez avec soin la distension de l'organe, et arrêtez-vous lorsque vous éprouvez une certaine résistance.

Maintenez le liquide dans la vessie à l'aide d'un fausset placé à l'extrémité de la sonde et aussi de deux ou trois tours d'un tube de caoutchouc autour de la verge, pour empêcher la sortie de l'urine entre la sonde et les parois du canal.

Introduisez dans le rectum le ballon de Petersen vide, et dont vous avez à l'avance mesuré exactement la contenance. Distendez peu à peu le ballon avec du liquide, et surveillez ce qui se passe du côté de l'hypogastre.

Ces actes préliminaires accomplis, pratiquez au bistouri l'incision de la peau dans l'étendue d'environ 5 à 6 centimètres. Tenez-vous exactement sur la ligne médiane. L'extrémité inférieure de l'incision doit arriver au bord supérieur du pubis.

Divisez couche par couche sans trop vous préoccuper des parties à diviser, puisque vous ne devez rencontrer aucun organe important dans l'épaisseur de la paroi. Passez entre les deux muscles pyramidaux ou dans leur épaisseur, ce qui n'a pas d'importance. A mesure que vous arrivez dans les couches profondes, rapprochez-vous plutôt du pubis que de l'angle supérieur de la plaie, afin d'éviter plus sûrement le péritoine, et ne craignez pas, dans le cas particulier, de faire une plaie en entonnoir. Enfin, vous arrivez dans la couche celluleuse prévésicale. Cette couche est remarquable par sa laxité, mais surtout reconnaissable à la présence du groupe des veines vésicales antérieures allant se rendre dans le plexus de Santorini. Écartez ces veines, et reconnaissez au toucher la face antérieure de la vessie rénitente et fluctuante.

Ponctionnez au bistouri cette face antérieure au voisinage du pubis. Lorsque le liquide est évacué, introduisez le doigt dans la plaie, et, s'il est nécessaire de l'agrandir, faites refouler en haut les parties molles de la paroi au niveau de l'angle supérieur de la plaie avec un écarteur ou le doigt recourbé en crochet. Vous éviterez ainsi sûrement le péritoine.

Introduisez alors dans la vessie une pince, une tenette, et retirez la pierre.

Enlevez la sonde qui est dans la vessie et libérez la verge. Enlevez également le ballon rectal.

Je ne suis pas d'avis de pratiquer la suture de la vessie et de fermer ensuite complètement la plaie hypogastrique, ce qui, d'ailleurs, est à peu près impossible lorsque la paroi abdominale est fortement chargée de graisse. Je préfère imiter la conduite de Perier, c'est-à-dire introduire dans la vessie deux gros tubes en caoutchouc situés parallèlement. Ayez soin de bien conduire ces tubes avec le doigt jusque dans la vessie et de vous assurer qu'ils y sont encore, surtout si vous les aviez introduits avant d'enlever le ballon de Petersen. Qu'ils soient rectilignes, et non repliés dans la cavité vésicale.

Assurez-vous que les tubes fonctionnent : en injectant l'un des deux, le liquide doit ressortir par l'autre. Ces tubes doivent être assez longs pour que, lorsque le malade sera replacé dans son lit, ils viennent plonger dans un vase situé entre ses jambes et rempli d'eau boriquée.

Fixez les tubes à l'aide d'un fil qui traversera en même temps la peau. Fermez avec des points de suture toute la partie de la plaie abdominale qui n'est pas occupée par les tubes, et appliquez un large pansement de Lister.

Après cinq ou six jours, retirez les tubes et contentez-vous d'un simple pansement jusqu'à ce que la plaie hypogastrique se ferme d'elle-même. Si les tubes fonctionnaient mal, c'est-à-dire si l'urine sortait entre eux et la plaie, retirez-les après vingt-quatre heures.

2° INFLAMMATIONS DE LA VESSIE.

Les inflammations de la vessie constituent le groupe des *cystites*.

La cystite se présente sous deux aspects : tantôt elle est *aiguë*, le plus souvent elle est *chronique*.

Qu'elle soit aiguë ou chronique, la cystite se révèle au praticien par des signes différents, suivant qu'elle atteint le corps ou le col de la vessie, d'où la division très clinique en *cystite du corps* et en *cystite du col*.

Les cystites aiguës sont relativement rares et ne donnent lieu qu'à des considérations peu importantes au point de vue thérapeutique. Les cystites chroniques, et en particulier celles du col, sont beaucoup plus communes et offrent pour le praticien un plus grand intérêt : aussi m'occuperai-je surtout de ces dernières.

A. **Cystites aiguës.** — Lorsqu'une inflammation aiguë s'em-

pare du réservoir urinaire tout entier, il est évident que corps et col sont envahis à la fois, mais il est certain également que le processus inflammatoire peut se localiser au col de la vessie sans atteindre le corps.

Les signes qui caractérisent une cystite généralisée sont des plus évidents : douleur dans la région hypogastrique, rayonnant dans le bassin et pouvant atteindre une intensité extrême — fréquence des besoins d'uriner, qui sont parfois incessants — augmentation de la douleur pendant la miction — urines troubles pouvant contenir du pus ou des stries de sang — quelquefois rétention d'urine.

On observe presque toujours des symptômes généraux. Ces derniers sont très intenses, s'il s'agit d'une cystite d'origine septique; à la suite de l'accouchement, par exemple, les parois peuvent être infiltrées de pus ou frappées de gangrène. La mort est la conséquence habituelle de l'affection. Les symptômes sont moins graves dans les cystites d'ordre chirurgical, celles qui succèdent à un traumatisme, à la présence d'un trop grand vésicatoire non camphré (cystite cantharidienne).

La cystite aiguë limitée au col survient presque toujours au cours d'une blennorragie. Quelquefois sans cause connue, mais le plus souvent sous l'influence d'une fatigue et d'un écart de régime, l'inflammation se propage de la muqueuse urétrale à celle du col, et, tout à coup, le sujet éprouve de nouveaux phénomènes : violentes douleurs au périnée, sensation de pesanteur extrêmement pénible, envies incessantes d'uriner, aggravation de la douleur pendant la miction, surtout à la fin, émission d'un peu de sang avec les dernières gouttes d'urine et, souvent enfin, rétention d'urine. Les symptômes généraux sont peu prononcés, si même ils existent; cependant, la marche devient impossible et le sujet doit garder le repos.

L'application d'une quinzaine de sangsues au périnée amène ordinairement un grand soulagement dans les cas de cystite aiguë, surtout dans celle du col. Donnez aussi un grand bain, des boissons délayantes. Les purgations sont également très utiles et les malades éprouvent presque toujours une diminution notable de souffrances à chaque purgation. Recourez encore aux lavements laudanisés, aux suppositoires opiacés, ou bien aux piqûres de morphine. Il est bien entendu qu'il faudrait employer le cathétérisme en cas de rétention d'urine. J'ai à peine besoin d'ajouter

que si la cystite était occasionnée par un corps étranger, il serait indiqué de pratiquer, au plus tôt, l'extraction de ce dernier. Cependant, si la crise présentait une acuité extrême, peut-être serait-il préférable d'attendre, pour agir chirurgicalement, que les phénomènes fussent un peu apaisés.

B. **Cystites chroniques.** — Les cystites chroniques peuvent succéder à une cystite aiguë, mais, le plus souvent, elles s'établissent d'emblée. Comme dans la cystite aiguë, l'inflammation s'empare soit du corps, soit du col, et, dans le premier cas, on désigne communément l'affection sous le nom de catarrhe de la vessie. Étudions-les successivement.

a. *Catarrhe de la vessie.* — Les signes du catarrhe de la vessie sont sensiblement les mêmes que ceux que nous avons mentionnés précédemment. Atténués pour la plupart, d'autres, au contraire, sont aggravés.

Les malades, en effet, sont atteints de douleur, mais non constante, et présentant, en tout cas, une intensité moindre que dans la cystite aiguë. Les envies d'uriner sont fréquentes, mais non incessantes. Il est exceptionnel qu'il y ait rétention complète. Quant aux urines, elles sont profondément altérées, ce qui constitue, en quelque sorte, la caractéristique de la maladie. Au lieu d'être acides, elles sont alcalines et exhalent une odeur fortement ammoniacale. Elles contiennent une quantité plus ou moins grande de pus ou de muco-pus, et souvent une masse abondante de glaires, rarement du sang. Le praticien doit donc s'attacher à reconnaître l'état des urines. Cet examen joue, d'ailleurs, un si grand rôle dans la pathologie des voies urinaires, que j'y consacrerai plus loin un chapitre spécial auquel je renvoie le lecteur.

Rien n'est donc plus facile que de constater l'existence d'un catarrhe de la vessie, mais il n'est pas aussi simple d'en apprécier exactement la cause, et surtout de le guérir.

Un cathétérisme attentif vous aura montré si le canal de l'urètre jouit de ses dimensions normales, s'il existe un corps étranger d'une nature quelconque, et votre premier soin sera de dilater l'urètre ou de débarrasser la vessie. Vous saurez de la même manière si les parois sont dures, résistantes, ou bien molles et dépressibles ; si elles sont lisses, ou garnies de fortes colonnes, si la vessie est distendue, ou au contraire ratatinée, revenue sur

part des affections vésicales : douleurs spontanées plus ou moins violentes dans la région hypogastrique, irradiant dans le bassin, et douleur en urinant; fréquence de la miction ; quelquefois suppression momentanée du jet de l'urine, ou même rétention complète ; modification dans la qualité des urines, qui contiennent, en général, du sang. Ces accidents se développent avec une certaine lenteur : aussi doit-on toujours se demander s'il s'agit d'un calcul, d'un catarrhe ou d'un néoplasme.

On arrive assez facilement à rejeter l'hypothèse d'un calcul en s'en référant principalement aux caractères de la douleur, sur lesquels j'ai insisté précédemment, et surtout au cathétérisme : mais il n'en est pas de même pour l'inflammation chronique de la vessie, dont la plupart des symptômes sont identiques à ceux que détermine un néoplasme, surtout lorsque la muqueuse est épaissie, fongueuse et saignante. On ne peut même, le plus souvent, dans ce dernier cas, que formuler des présomptions plus ou moins vraisemblables.

ment l'épiploon, et, derrière lui, un second feuillet péritonéal directement appliqué sur la tumeur.

Introduisant alors la main tout entière dans le bassin, je constatai que la tumeur était partout revêtue par le péritoine; la partie supérieure était libre; j'en pus faire complètement le tour comme s'il se fût agi de la vessie distendue. En arrière, le cul-de-sac recto-vésical était intact et avait sa profondeur ordinaire. La tumeur se perdait en avant derrière le pubis auquel elle adhérait.

Une sonde introduite dans la vessie me permit de constater que cet organe présentait avec la tumeur les rapports figurés sur le schéma 117, la cavité vésicale occupant la partie latérale gauche et un peu postérieure de la tumeur. Celle-ci faisait donc bien corps avec la vessie elle-même. Mais de quelle nature était-elle ?

Ce n'était vraisemblablement ni un fibrome, ni un myxome, ni un lipome, mais sans doute un sarcome encéphaloïde.

En face d'une pareille tumeur, j'étais sur le point de refermer l'abdomen, lorsque, hanté par l'idée de la fluctuation que j'avais tant de fois si nettement perçue, je voulus, une dernière fois, éclaircir mes doutes.

Prenant une grosse canule de l'aspirateur Potain, je l'enfonçai dans la tumeur : rien ne sortit.

La canule étant retirée avec précaution, je vis dans la petite plaie un grumeau blanchâtre que j'attirai et qui n'était autre qu'un fragment de membrane hydatique.

Je fendis alors la tumeur dans toute sa hauteur et il s'en échappa, au grand étonnement de tous, une masse considérable d'hydatides (un litre au moins), de grosses, de petites, de vivantes, de flétries, mais sans une goutte de liquide ; le kyste fut vidé avec une cuiller, et la cavité lavée avec soin. Les bords de la poche, suturés en bourse, furent ensuite réunis au bas de la plaie pariétale et celle-ci suturée comme à la suite de l'ovariotomie. Deux gros tubes furent introduits jusqu'au fond du kyste.

Le malade n'eut pas un seul jour de fièvre à la suite de l'opération et guérit complètement par retrait successif de la poche.

col, ce sont les troubles fonctionnels, troubles limités à la région du col.

Je ne me dissimule pas que la pathogénie de cette affection est fort obscure, et il est probable qu'un certain nombre d'états morbides lui donnent naissance. Elle peut être la conséquence éloignée d'une blennorragie, et dans ce cas, pour M. Guyon, ce n'est pas l'orifice du col proprement dit, mais la partie profonde de l'urètre, ce qu'il a appelé l'urètre postérieur, qui est envahi, hypothèse très vraisemblable à laquelle je me rallie volontiers. Mais il est des cas où l'expression symptomatique de la cystite du col est complète, et cependant les malades n'ont jamais eu de blennorragie. Civiale les décrivait sous le nom de névralgie du col, ce qui n'est, en somme, qu'un énoncé abrégé des symptômes, peu satisfaisant pour le clinicien. J'ai, depuis bien longtemps, exprimé l'idée que ces cas devaient être rapprochés de la contracture douloureuse du sphincter anal dans la fissure, et qu'il existait probablement alors une petite fissure cachée au fond de l'un des plis radiés du col vésical, et j'ai même basé sur cette hypothèse un mode de traitement dont je parlerai plus loin.

Il m'a semblé également, d'après quelques observations, que cette affection pouvait résulter de la présence de varices développées dans cette région sur des sujets à tendance hémorroïdaire, et je l'ai appelée, pour ce motif, *cystite variqueuse du col.*

Enfin, il est certain qu'un noyau tuberculeux développé dans la prostate, au voisinage du col de la vessie, peut, avant l'apparition d'autres signes de tuberculose, déterminer des phénomènes de cystite : elle mérite alors le nom de *cystite tuberculeuse du col.*

Sans vouloir contester la névralgie simple, impossible d'ailleurs à démontrer, je serais disposé à rattacher la cystite chronique du col de la vessie aux quatre types suivants: cystite d'origine blennorragique ou inflammatoire; — cystite ulcéreuse ou fissuraire; — cystite variqueuse; — cystite tuberculeuse.

Quoi qu'il en soit, cette affection se révèle par un ensemble de signes nettement définis.

Je ferai d'abord remarquer qu'à l'encontre du catarrhe vésical, on observe fréquemment la cystite du col chez les jeunes sujets. Les phénomènes dont ils se plaignent, et qui constituent la base de la symptomatologie, sont au nombre de trois : le besoin *fréquent* d'uriner; — le besoin *impérieux* d'uriner; — la douleur

à la fin de la miction. Ces symptômes présentent une intensité très variable suivant les cas. Ainsi, le besoin d'uriner peut être si fréquent qu'il est incessant. J'ai raconté l'histoire d'une femme (et la cystite du col ne diffère pas sensiblement dans les deux sexes) qui se tenait constamment assise sur une chaise percée, pour que l'urine pût s'écouler dans un vase placé en dessous. C'est là une variété d'incontinence d'urine *par excès*, dont le praticien doit être prévenu. Quelques malades, pris du besoin d'uriner, peuvent encore se retenir quelques instants et gagner un endroit convenable ; d'autres sont obligés de le satisfaire immédiatement, même dans leurs vêtements : il en est ainsi de la douleur à la fin de la miction, qui, parfois légère, peut atteindre une intensité telle, que les malades ont le visage crispé et se cramponnent aux objets qui les entourent.

Un signe de moindre importance, et d'ailleurs très inconstant, est l'écoulement d'une légère quantité de sang avec les dernières gouttes d'urine. Il en est de même du jet de l'urine. Dans certains cas, les malades pissent à plein canal, mais dans d'autres le col est si contracturé qu'il ne laisse passer à la fois qu'une petite quantité de liquide, et on pourrait croire que le malade est atteint d'un rétrécissement de l'urètre. C'est même là une erreur si commune, si préjudiciable au malade et aussi au praticien, que je crois utile d'y insister.

Nous verrons, en effet, plus loin, en étudiant les rétrécissements de l'urètre, que cette affection présente avec la cystite chronique du col de la vessie un certain nombre de points communs : la diminution du jet de l'urine ; la lenteur de la miction et sa fréquence. Cependant, si vous interrogez bien le malade, il vous apprendra que la petitesse du jet n'est pas un phénomène constant et qu'il urine de temps en temps à plein canal, et vous conclurez de ce signe qu'il s'agit très probablement d'une cystite. Mais la preuve ne sera fournie que par le cathétérisme. Là encore se trouve une cause d'erreur. Si, partant de l'idée que le sujet est atteint d'un rétrécissement, vous cherchez à introduire dans l'urètre une fine bougie conique, il est possible que vous n'y puissiez réussir, soit que l'extrémité s'engage dans une lacune, dans le cul-de-sac du bulbe, ou par suite du spasme de la portion membraneuse, et vous affirmez, dès lors, le diagnostic de rétrécissement. Les jours suivants, c'est encore le même résultat, et vous constatez que la dilatation ne marche pas. Qu'un

confrère plus expérimenté soit alors appelé auprès du malade, il passera tout de suite, et quelquefois sans difficulté, une sonde métallique de calibre ordinaire. J'ai souvent vu ce fait; il m'est arrivé même d'empêcher des urétrotomies internes déjà décidées. C'est qu'en effet la sonde métallique évite facilement les obstacles, si elle est convenablement maniée, et n'est arrêtée que par le spasme, lequel peut ne pas exister au moment du cathétérisme. S'il existe, il suffit de laisser la sonde en place pendant quelques instants, en exerçant une très légère pression, et bientôt il se laisse vaincre.

Rappelez-vous, d'ailleurs, que les rétrécissements de l'urètre siègent à peu près constamment dans la région du bulbe ou en avant d'elle, tandis que la contracture symptomatique de la cystite siège en arrière. Si donc, en pratiquant le cathétérisme avec une sonde métallique, vous n'êtes arrêté qu'après avoir franchi la symphyse pubienne, alors que vous avez opéré le mouvement d'abaissement du pavillon de la sonde, vous pouvez affirmer, presque à coup sûr, qu'il ne s'agit pas d'un rétrécissement de l'urètre.

De ce qui précède résulte le conseil pratique suivant, auquel j'attache la plus grande importance : *Explorez toujours pour la première fois le canal de l'urètre avec une sonde métallique de calibre ordinaire.*

Étant admis le diagnostic de cystite du col, peut-on en reconnaître la variété?

Si le malade accuse des blennorragies antérieures, il est vraisemblable que l'affection sera de nature inflammatoire ; s'il urine du sang pur, quelquefois en assez grande abondance au début de la miction, et cela d'une façon tout à fait intermittente, et s'il est en même temps atteint d'hémorroïdes, il s'agira, sans doute, d'une cystite variqueuse. Lorsque le toucher rectal révèle la présence d'une inégalité et d'une induration prostatiques, et que le sujet présente en même temps quelques autres signes de tuberculose, la présomption sera en faveur d'une cystite tuberculeuse. Enfin, en l'absence des caractères précédents, on portera par exclusion le diagnostic de cystite fissuraire, ou, si l'on préfère, celui de cystalgie.

La cystite chronique du col de la vessie ne compromet pas la vie, mais elle est grave, néanmoins, par sa persistance, sa téna-

cité, par la difficulté souvent désespérante d'en obtenir la guérison, et le tourment insupportable qu'en éprouvent les malades.

Les moyens de traitement sont nombreux et doivent être, à mon sens, employés dans un certain ordre; voici celui que j'ai l'habitude de suivre :

Le malade devra, bien entendu, observer une hygiène sévère, s'abstenir des boissons et des mets excitants, des excès génésiques, et se garantir du froid en portant de la flanelle sur le ventre. Il pourra essayer des diverses boissons que j'ai indiquées à propos du catarrhe de la vessie, mais le plus souvent sans résultat.

Le traitement sera d'abord purement *médical* ; on aura recours ensuite au *massage du col*, — à la *cautérisation*, — à la *dilatation*, — à la *dilatation forcée*, — à l'*incision*.

Le traitement médical consiste, outre l'hygiène, en bains de siège fréquents, en frictions belladonées sur l'épigastre et le périnée, en suppositoires et lavements opiacés. Les injections de cocaïne dans l'urètre produiraient, peut-être, de bons effets. Si la cystite n'est pas très intense, quoique déjà ancienne, ce traitement amène toujours une grande amélioration et même la guérison.

En cas d'échec, recourez au massage du col. On le pratique en passant successivement dans le canal la série des numéros Béniqué sans craindre d'aller jusqu'au dernier, qui mesure 1 centimètre de diamètre. La première bougie cause, en général, une douleur vive, mais qui s'émousse avec les suivantes et finit par disparaître à peu près complètement. Ce traitement ne réussit malheureusement pas toujours, mais il peut donner de fort bons résultats. Il m'a paru convenir surtout à la cystite variqueuse et à la cystite fissuraire. Une simple névralgie du col serait justiciable du même traitement. Le massage et la dilatation graduelle qui en est la conséquence conviendraient mieux encore aux cas dans lesquels la cystite est secondaire et liée à un rétrécissement plus ou moins prononcé de l'urètre, mais je reviendrai sur ce point à propos de cette dernière affection.

Lorsque plusieurs séances de massage sont restées sans effet, recourez à la cautérisation du col avec le nitrate d'argent. M. Guyon instille ce sel en solution ; je continue, pour mon compte, à l'employer à l'état solide à l'aide du porte-caustique de Lallemand, dont j'ai fait modifier la disposition pour en rendre l'emploi plus facile. Voici le procédé opératoire.

A la flamme d'une bougie, faites fondre un bout de crayon de

nitrate et recevez-le dans la cuvette de l'instrument jusqu'à ce que celle-ci soit remplie et rentre cependant facilement dans la sonde. Pratiquez le cathétérisme comme d'habitude et pénétrez dans la vessie. Retirez peu à peu l'instrument jusqu'au col; tant qu'il est libre dans la vessie, il obéit aux mouvements de rotation; dès qu'il est engagé dans le col, ces mouvements sont impossibles. Retirez alors la sonde d'une longueur égale à celle de la cuvette et poussez sur la tige intérieure. Vous êtes bien certain, à l'aide de cette manœuvre, que la cuvette correspond au col. Exécutez trois ou quatre tours complets avec la tige centrale et vous cautériserez ainsi tout le pourtour du col. Rentrez la cuvette et retirez l'instrument. Cette petite opération est assez douloureuse et donne quelquefois lieu à un très léger écoulement de sang. La première miction fait particulièrement souffrir le malade. La cautérisation peut être renouvelée plusieurs fois, à une huitaine de jours de distance.

Si ce moyen a échoué, vous pouvez songer à la dilatation, mais elle est difficile à pratiquer chez l'homme par les voies naturelles, parce que l'urètre ne permet pas l'introduction de corps très volumineux. J'ai fait construire un instrument qui m'a permis de porter la dilatation à 2 centimètres, et il m'a semblé en obtenir des résultats satisfaisants, mais je ne saurais être très affirmatif à cet égard.

Je suppose que tous les moyens précédents ont échoué. Le malade est en proie à de vives douleurs, à des envies incessantes d'uriner, et il réclame du secours. Pouvons-nous encore quelque chose pour lui? Nous sommes entrés à cet égard, depuis quelques années, dans une voie nouvelle. Déjà chez la femme, ainsi que nous le verrons plus loin, on avait obtenu de bons résultats dans les cas analogues en dérivant le cours des urines, c'est-à-dire en créant une fistule vésico-vaginale temporaire. On a pensé pouvoir arriver au même but chez l'homme en pratiquant la taille hypogastrique et en laissant persister à la suite une fistule urinaire, pendant un temps plus ou moins long. Cette opération a été faite un certain nombre de fois, et je l'ai pratiquée sur un malade atteint de cystite chronique fort ancienne ne lui laissant pas un instant de repos.

Les sujets retirent un bénéfice immédiat très remarquable de cette opération; un calme absolu succède à d'intolérables douleurs et ils témoignent vivement de leur satisfaction. Mais que devien-

nent-ils dans la suite? Combien de temps la fistule urinaire devra-t-elle persister? A quel moment le cours normal des urines sera-t-il rétabli? A quelle époque les malades pourront-ils uriner sans douleur, et même le pourront-ils un jour? Ce sont là autant de questions auxquelles il est difficile de répondre actuellement. L'établissement d'une fistule hypogastrique dans les cystites douloureuses constituera-t-elle une méthode curative, ou bien seulement un traitement palliatif au même titre que l'anus iliaque, par exemple, dans le cancer du rectum? C'est l'avenir seul qui nous l'apprendra.

Une autre opération a encore été pratiquée dans le but de guérir les malades atteints de cystite douloureuse : c'est la taille périnéale. Il est certain qu'en faisant disparaître les contractions du col, en créant une large voie pour la sortie continue et involontaire des urines, la taille périnéale doit produire un soulagement immédiat, analogue à celui que procure la taille sus-pubienne, mais est-on plus certain d'obtenir de la sorte une cure définitive? C'est actuellement une question à l'étude et qu'il faut laisser au temps le soin de résoudre.

3° AFFECTIONS ORGANIQUES DE LA VESSIE.

Jusque dans ces dernières années, les affections organiques de la vessie étaient reléguées dans le domaine de l'anatomie pathologique, et l'on ne songeait même pas à débarrasser le malade des tumeurs qui peuvent s'y développer, bien que des tentatives en ce genre eussent été faites à des époques diverses. C'est qu'en effet, même dans les conditions les plus favorables d'extirpation, une tumeur était difficilement atteinte par les voies naturelles, et la tentative ne pouvait être pratiquée que par des mains exceptionnellement expérimentées. La voie périnéale elle-même ne donnait pas un jour suffisant et l'opération était trop livrée au hasard, car on ne pouvait voir ce qui se passait dans la vessie, et il n'était même pas toujours facile d'en explorer la cavité avec le doigt.

Avec le retour à la taille hypogastrique, avec les procédés opératoires qui facilitent singulièrement cette opération et la rendent beaucoup moins grave qu'autrefois, il était indiqué d'agrandir notre champ opératoire et de faire bénéficier de ces progrès les malades atteints de tumeurs vésicales.

Il faut, toutefois, établir ici la distinction entre certaines tumeurs

qui sont de nature bénigne, telles que polypes, papillomes, etc., par exemple, et les cancers de la vessie. Comme dans les autres points de l'économie, d'ailleurs, l'ablation est indiquée dans le premier cas et serait le plus souvent inutile dans le second : or, le diagnostic différentiel n'est pas facile à établir sur le vivant, et il n'est même pas toujours aisé de savoir s'il s'agit d'une

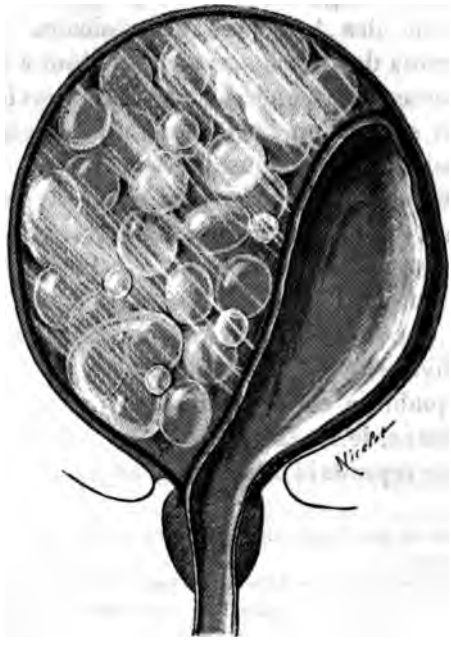

Fig. 117. — Kyste hydatique de la vessie, homme âgé de trente-huit ans. Opération le 15 février 1890.

tumeur, ou de l'une des affections inflammatoires que nous avons précédemment étudiées.

Voici la classification des tumeurs vésicales, proposée par Sir H. Thomson au Congrès de Berlin de 1890, et basée sur 41 cas opérés par ce chirurgien et examinés par un histologiste compétent :

1° Polypes muqueux, semblables à ceux des fosses nasales, mais d'une texture plus compacte (presque exclusifs aux jeunes enfants) ;

2° Papillomes avec deux variétés : papillomes villeux et papillomes fibreux ;

3° Myomes ;

4° Fibromes ;

5° Épithéliomes ;

6° Cancer proprement dit ;

7° Sarcomes à cellules rondes ou fusiformes.

Thomson exprime l'avis que j'émettais plus haut, à savoir que l'opération, très utile dans les cas de tumeur bénigne, est inutile, et plutôt nuisible, dans les cas de cancer.

Avant d'exposer les signes cliniques qui guideront le praticien dans le diagnostic des tumeurs intravésicales que je viens d'énumérer, je crois devoir en signaler une tout à fait exceptionnelle, que j'ai observée et opérée dans mon service de l'Hôtel-Dieu, en 1890. Il s'agit d'un kyste hydatique développé dans la paroi de la vessie, dans le muscle vésical. Mon malade ayant guéri, on pourra m'objecter que je n'ai pas eu la confirmation du diagnostic par l'examen anatomique. Cela est vrai ; mais comme ce sujet a été traité par la laparotomie, et que je me suis rendu un compte exact de la disposition des parties au cours de l'opération, je crois pouvoir affirmer que les choses se présentaient ainsi que je le figure sur le schéma 117.

Ce cas remarquable a été le point de départ de la thèse inaugurale de mon élève, le Dr Legrand (Louis), et il est si instructif et si rare que je le reproduis intégralement (1).

(1) Louis Pr..., âgé de trente-six ans, ne présente rien de particulier dans ses antecédents héréditaires.

Il est né à Paris et s'est toujours bien porté jusqu'en 1873, époque à laquelle il entra à l'hôpital Saint-Antoine, le 6 septembre, pour une grosseur dont il souffrait dans le côté droit.

Peter, dans le service de qui il fut placé, diagnostiqua un kyste hydatique du foie, ne fit pas d'opération, et le malade sortit le 2 octobre 1873, amélioré.

Quelques mois après, il fut pris de frissons, de fièvre, dut rester huit jours au lit, et ne sentit plus rien ensuite du côté du foie.

A la fin de 1874, le Dr Weill lui pratiqua un peu au-dessous de l'ombilic et du côté gauche une ponction qui, au dire du patient, donna issue à un litre environ d'un liquide clair comme de l'eau de roche.

Louis Pr... est peintre en bâtiments, et, depuis l'année 1875 à peu près, il est sujet, chaque année, à une ou plusieurs attaques de coliques de plomb.

Pendant l'été de 1889, étant entré à l'hôpital Tenon pour une de ces attaques, le médecin, dans le service duquel il était placé, s'aperçut que Louis Pr... portait une tumeur assez volumineuse dans la région hypogastrique. Il pria l'un des chirurgiens de cet hôpital d'examiner le malade, et, d'un commun accord, ils lui annoncèrent qu'une opération était nécessaire et qu'on la ferait le lendemain.

Louis Pr..., qui ne souffrait nullement de sa tumeur et s'en était à peine aperçu, fut épouvanté de cette brusque perspective opératoire et sortit de l'hôpital le soir même.

Mais, désormais, son attention ayant été attirée sur son affection abdominale, notre malade s'en préoccupa. Il s'aperçut que son ventre grossissait, et, souffrant

A quels signes peut-on donc reconnaître un néoplasme de la vessie? Le malade éprouve d'abord les phénomènes propres à la plu-

de nouvelles coliques de plomb, il entra le 12 novembre 1889 à l'Hôtel-Dieu, dans mon service, salle Saint-Côme, n° 15.

La première pensée qui me vint à l'esprit, en jetant les yeux sur le malade, fut que j'avais affaire à une rétention d'urine. La forme arrondie de la tumeur, sa situation sur la ligne médiane, la fluctuation dont elle était le siège, me firent croire d'abord que je me trouvais en face de la vessie distendue et remontant jusqu'à l'ombilic.

Le malade interrogé répondit qu'il venait d'uriner et que jamais il n'avait senti aucune gêne de ce côté; l'interne du service l'avait, d'ailleurs, sondé sans résultat. Néanmoins, je pratiquai de nouveau le cathétérisme avec une sonde métallique, mais je constatai aussi que la vessie était vide et que la tumeur restait exactement dans le même état.

En introduisant la sonde, je fis toutefois remarquer aux assistants que, au niveau du col de la vessie, le bec de l'instrument était fortement dévié à gauche.

De quelle nature était la tumeur?

Me fondant sur la marche tout à fait silencieuse, sur la fluctuation très nette, sur une légère sensation de frémissement et sur les antécédents du malade, je pensai à un kyste hydatique et le siège probable me parut être la couche celluleuse sous-péritonéale qui double la face profonde de la paroi abdominale antérieure.

Je fis tout de suite une ponction avec l'aspirateur Dieulafoy et ma surprise fut grande de voir qu'il ne s'écoulait aucun liquide; force fut donc de penser que la tumeur n'était pas un kyste.

Le malade éprouva, à la suite de cette ponction, de légères douleurs qui se dissipèrent rapidement, et, au bout de quelques jours, me souciant peu de pousser plus loin mes investigations à propos d'une tumeur dont le malade ne demandait pas à être débarrassé, je lui donnai le conseil de rentrer chez lui et de revenir me voir s'il se trouvait trop incommodé par son affection.

Peu de semaines après, Louis Pr... rentrait à l'Hôtel-Dieu. Sa tumeur avait augmenté de volume; elle semblait encore si nettement fluctuante que, malgré l'insuccès d'une première ponction, je me décidai à en faire une seconde, en prenant toutes les précautions pour que la canule fonctionnât bien.

Comme la première fois, il ne sortit aucun liquide.

A quelque temps de là, le malade se plaignant de gêne dans la défécation, je pratiquai le toucher rectal, ce que j'avais négligé de faire jusque-là, rien n'ayant attiré mon attention de ce côté, et je fus très surpris de sentir la tumeur au-dessus de la prostate, remplissant tout le petit bassin.

A quoi donc avions-nous affaire?

Les deux ponctions infructueuses devaient faire renoncer à l'idée d'un kyste; l'indolence complète de la tumeur, sa marche lente, l'état général du malade, ne permettaient pas de croire à une tumeur maligne, si bien que je songeai, à cause de la fluctuation, à un lipome ou à un myxome, ou peut-être à un fibrome péripelvien analogue à celui que j'avais extirpé du bassin, à l'hôpital Lariboisière, en 1875 (*Bulletin de la Soc. de chir.*, décembre 1875).

Quoi qu'il en soit, le malade réclamant une opération qui le débarrassât de son mal, je crus devoir céder à ses instances et me décidai à faire la laparotomie.

L'opération fut pratiquée dans la salle spéciale aux ovariotomies, le 15 février 1890.

Une incision fut faite avec précaution sur la ligne médiane, j'arrivai sur le péritoine sans avoir rien rencontré dans l'épaisseur de la paroi abdominale.

Le péritoine étant ouvert dans une étendue de 12 centimètres, je vis immédiate-

Cependant, il est un signe qui joue un rôle prépondérant dans l'établissement du diagnostic : c'est l'*hématurie*. Sans doute, un sujet atteint de calculs ou de cystite chronique pisse aussi du sang, mais d'une façon en quelque sorte accidentelle : ainsi, je suppose, le calculeux à la suite d'une secousse ou d'une promenade en voiture ; dans la cystite, ce sera à la suite d'une fatigue, d'une exploration de la vessie. L'écoulement du sang se produit, dans ces cas, d'une façon *intermittente*.

Si donc un sujet affecté des troubles vésicaux signalés précédemment rend *avec continuité et sans cause appréciable* des urines noirâtres plus ou moins chargées de sang, il est à peu près certain qu'il est atteint d'une tumeur de la vessie.

Quelques autres caractères fourniront encore de fortes présomptions. Ainsi, par exemple, lorsqu'il s'agit d'une tumeur de la vessie, l'hématurie peut précéder pendant longtemps l'apparition des douleurs, et il semblerait que le phénomène se produit principalement en cas de tumeur bénigne.

Lorsque la tumeur occupe une région éloignée du col, elle peut fournir du sang, et le malade n'éprouve cependant aucun trouble dans la miction, ni fréquence, ni ténesme, ce qui ne saurait avoir lieu dans le catarrhe.

L'hématurie qui est survenue brusquement, en pleine santé, sans cause appréciable, peut disparaître de même pendant un certain temps, et les urines reprennent alors un caractère absolument normal. C'est encore une présomption en faveur d'une tumeur bénigne.

Lorsque la miction subit une interruption momentanée, il est vraisemblable qu'il existe au voisinage du col une tumeur pédiculée, un polype, par exemple.

Il faut se demander si le sang vient du rein ou de la vessie, ce qu'il n'est pas toujours facile de déterminer quand le sujet ne rend pas les caillots allongés rappelant la forme des uretères. Lorsque le sang est intimement mélangé à l'urine, il est probable qu'il vient du rein ; de même que lorsque le liquide offre les mêmes caractères d'un bout à l'autre de la miction. Si, au contraire, le sang vient rouge à la fin de la miction, il a une origine vésicale.

Ces importantes notions ne suffisent cependant pas toujours pour établir le diagnostic.

Je ne conteste pas que le cathétérisme puisse fournir dans cette circonstance d'utiles renseignements, mais je crois aussi

qu'il faut pour cela une main tellement exercée, que cet élément de diagnostic ne sera jamais à la portée de la majorité des praticiens et qu'il n'y faut pas trop compter. Comment, en effet, distinguer la sensation que fournit au contact de la sonde la muqueuse couverte de fongosités de celle que donne un champignon fongueux, même volumineux? L'exploration doit être, en tout cas, pratiquée avec une sonde métallique, et très prudemment.

Examinez avec soin les urines rendues, en les transvasant par décantation. Au fond du vase existe un dépôt formé de mucus et de caillots sanguins, mais il s'y rencontre aussi quelquefois des débris organiques provenant de la tumeur. Vous possédez alors un signe de certitude, et l'examen histologique vous éclairera sur la nature du néoplasme.

Un dernier moyen précieux de diagnostic des tumeurs, et nous pouvons dire des lésions intravésicales, est l'éclairage de la vessie. Depuis l'endoscope de Desormeaux, un certain nombre d'instruments ont été construits dans le même but, et je signalerai, en particulier, le mégaloscope de M. Boisseau du Rocher. Je ne doute pas que cet instrument, à condition d'en avoir une certaine habitude, ne puisse rendre de réels services au clinicien.

Il arrive une période où les tumeurs, et le cancer en particulier, s'affirment par des signes de plus en plus manifestes; le toucher rectal et le palper hypogastrique permettent d'en reconnaître l'existence en même temps qu'apparaissent les signes de la cachexie. Il est possible aussi de trouver un engorgement des ganglions lombaires.

Lorsque vous aurez soupçonné ou constaté l'existence d'un néoplasme de la vessie, lorsqu'il ne sera pas évident qu'il s'agit d'un cancer arrivé déjà à une période avancée, vous êtes autorisé à en proposer l'extirpation.

De même que nous avons conseillé, pour certains cas douteux de tumeur abdominale, une laparotomie exploratrice, peut-on pratiquer la cystotomie dans le seul but d'éclairer le diagnostic? J'ai dit plus haut que certains cas de cystite fongueuse ne me paraissaient pas susceptibles d'être cliniquement distingués d'un fongus pédiculé. Je ne vois donc pas d'inconvénient à ce que, dans le doute, on ouvre la vessie pour reconnaître la nature de la lésion et procéder séance tenante à la cure radicale dans le cas où l'on constaterait l'existence d'une tumeur. Je pense aussi que c'est

toujours à la voie hypogastrique et non à la voie périnéale qu'il faut donner la préférence.

La vessie sera ouverte en suivant exactement le procédé que j'ai indiqué pour l'extraction des calculs ou des corps étrangers. Les bords de la plaie vésicale étant bien écartés, on se rendra compte du contenu de la cavité et par la vue et par le toucher. La tumeur sera ensuite enlevée par celui des moyens de diérèse qui paraîtra le mieux approprié à la circonstance (bistouri, ciseaux, curettes tranchantes, thermocautère). Après avoir bien lavé la vessie et assuré l'hémostase, on introduira jusqu'au bas-fond les deux tubes de Perier et on procédera au pansement ainsi que je l'ai dit précédemment.

Dans le cas où la tumeur siégerait au niveau de l'embouchure de l'un des uretères, on devrait disséquer ce conduit jusqu'à une certaine distance et le réinsérer sur la muqueuse vésicale. Trendelenburg estime que, pour pratiquer ces diverses opérations, une incision transversale sus-pubienne est préférable à l'incision verticale ordinaire, et je partage son opinion.

J'ai déjà signalé la cystite tuberculeuse du col de la vessie, surtout dans ses manifestations du début. Le corps de l'organe peut être lui-même affecté de tuberculose, mais cette maladie ne se révèle par aucun signe qui lui soit propre, si ce n'est la présence du bacille dans les urines; elle n'exige non plus aucun traitement particulier : aussi, n'y insisterai-je pas davantage.

La vessie peut être atteinte de *parésie* ou de *paralysie totale*, affections dont je m'occuperai plus utilement au chapitre *Rétention d'urine*.

4° VICES DE CONFORMATION DE LA VESSIE.

La vessie présente quelquefois, et le plus souvent dans le sexe masculin, un vice de conformation désigné sous le nom d'*exstrophie*.

L'exstrophie consiste essentiellement dans l'absence de la face antérieure de la vessie. La symphyse pubienne est plus ou moins écartée : il en est de même de la ligne blanche ; la face postérieure de la vessie vient s'y interposer et s'y souder de telle façon qu'elle paraît faire partie de la paroi abdominale.

On constate donc dans la région hypogastrique une surface

rougeâtre légèrement saillante d'où suinte constamment l'urine ; ce liquide s'écoule par les uretères, dont il est aisé de voir les orifices.

Le diagnostic de cette affection s'impose à première vue.

L'exstrophie de la vessie s'accompagne, en général, d'autres vices de conformation, et en particulier d'épispadias.

La vie est, il est vrai, compatible avec cette affection, mais celle-ci constitue une infirmité si pénible qu'il ne faut rien négliger pour soulager ces malheureux. Je dis « soulager » : c'est qu'en effet la guérison complète n'est pas possible ; on n'arrivera pas, quoi qu'on fasse, à reconstituer un col vésical et à maintenir les urines dans une cavité close, mais on peut parvenir à supprimer le contact incessant de l'urine avec la paroi abdominale, source d'irritation très douloureuse sur les parties voisines, et vous aurez encore rendu un important service. Conseillez donc aux parents de faire opérer leur enfant.

L'opération étant assez grave par elle-même, en raison de la perte de sang qu'elle entraîne, n'agissez pas dès les premiers mois après la naissance : attendez, de préférence, la troisième ou la quatrième année.

Un grand nombre de chirurgiens ont fait des efforts considérables pour corriger, dans la limite du possible, ce vice de conformation ; les procédés auxquels ils ont eu recours sont si nombreux que leur énumération ne saurait même entrer dans le plan de cet ouvrage. Je me contenterai de dire que l'idéal serait de rapprocher suffisamment les deux bords de la paroi vésicale exstrophiée, de les suturer l'un à l'autre afin d'emprisonner les uretères dans une cavité, et, pour arriver à ce résultat, pour permettre le rapprochement des pubis écartés, Trendelenburg n'a pas craint de disjoindre les symphyses sacro-iliaques.

Dans ce même ordre d'idée, M. P. Segond a eu recours à un autre procédé, qui me paraît être le meilleur de ceux qui ont été proposés jusqu'à ce jour, et auquel je donnerais la préférence, le cas échéant, lorsqu'il est praticable.

Il sera nécessaire, dans certains cas, d'avoir recours à la méthode autoplastique, et, après une étude attentive des divers procédés, les meilleurs, à mon avis, sont ceux de Le Fort et de Wood.

CHAPITRE II

AFFECTIONS DE LA PROSTATE.

Parmi les affections de la prostate, les unes sont extrêmement rares : ainsi, par exemple, les calculs et les kystes ; d'autres sont assez communes : tels la prostatite et les abcès qui souvent en résultent ; d'autres, enfin, se rencontrent très fréquemment : les tubercules et, surtout, l'hypertrophie.

Je mentionnerai seulement les premières, que le praticien n'aura sans doute pas occasion d'observer dans sa carrière, et d'ailleurs, les calculs, par exemple, n'atteignant jamais qu'un petit volume, ne présentent aucun signe qui permette de les reconnaître sur le vivant.

Les plaies et contusions de la prostate ne méritent pas non plus une description spéciale, car on ne conçoit pas bien ces lésions limitées seulement à la glande.

La prostate peut, sans doute, être affectée de tumeurs diverses : fibromes, sarcomes, cancer, mais je ne suis pas partisan de l'extirpation de ces tumeurs, bien que quelques chirurgiens aient eu le courage de l'entreprendre ; d'autre part, les troubles fonctionnels qu'elles provoquent étant sensiblement les mêmes que ceux de l'hypertrophie, il me paraît également inutile d'y insister.

J'étudierai donc successivement : la prostatite aiguë et les abcès de la prostate — la prostatite chronique — les tubercules de la prostate — enfin l'hypertrophie.

A. **Prostatite aiguë et abcès de la prostate.** — La prostatite aiguë est une affection qui ne se rencontre guère que dans la période d'activité des organes génitaux ; c'est dire qu'on ne l'observe ni chez les enfants, ni chez les vieillards, à moins de circonstances tout à fait spéciales : une fausse route prostatique, par exemple, pourra être suivie d'inflammation, de fonte purulente de la prostate.

La prostatite aiguë est ordinairement la conséquence d'une blennorragie qui gagne de proche en proche les parties profondes de l'urètre. Une urétrite accompagnant un rétrécissement, les excès de coït, de masturbation, peuvent encore la déterminer. On a signalé des prostatites métastatiques. Quelle que soit la

cause, les signes qui décèlent l'affection sont d'abord une sensation de pesanteur très pénible au périnée et dans le rectum, suivie bientôt d'une vive douleur. La marche et surtout la position assise deviennent de plus en plus gênantes et souvent impossibles. La miction est légèrement douloureuse, se fait avec peine, mais elle est peu fréquente, et le sujet est même parfois atteint de rétention d'urine. Il existe du ténesme rectal et le passage des matières exagère encore les douleurs. Le malade a de la fièvre.

L'ensemble de ces symptômes survenant assez brusquement sur un sujet atteint de blennorragie indiquera à peu près certainement l'existence d'une prostatite que l'on ne pourrait guère confondre qu'avec une cystite aiguë du col survenant également dans les mêmes conditions. Mais le malade n'éprouve pas, comme dans ce dernier cas, le ténesme vésical, les envies incessantes d'uriner et la douleur souvent atroce de la miction. D'ailleurs, les doutes, s'il en existait, seraient levés par le toucher rectal : on trouve la prostate tuméfiée, douloureuse à la pression, et le sujet indique, à ne s'y pas méprendre, que c'est bien là le siège de son mal.

Je signale seulement pour mémoire l'inflammation des glandes de Méry, qui ne pourrait tromper qu'un observateur peu attentif, puisque dans ce cas la légion siège au périnée, qu'elle est superficielle, et située sur les côtés de la ligne médiane. D'ailleurs, le toucher rectal fournirait des renseignements positifs en démontrant que la prostate est saine.

A cette période de la maladie, ayez recours aux antiphlogistiques locaux; appliquez douze ou quinze sangsues au périnée — bains de siège — grands bains — suppositoires opiacés — lavements laudanisés — purgatifs répétés.

Dans le cas de rétention d'urine, sondez le malade avec une sonde molle, très doucement, et abstenez-vous de toute autre exploration de l'urètre. Si le gonflement de la prostate était tel que vous ne pussiez franchir la région sans effort, il serait préférable d'y renoncer et de pratiquer la ponction de la vessie avec un aspirateur et une aiguille fine, opération absolument inoffensive.

A l'aide de ces moyens, il est possible que l'affection rétrocède peu à peu et se termine par résolution, mais il est plus commun de voir apparaître la suppuration. Celle-ci s'annonce, comme partout en général, par l'acuité de plus en plus grande des symptômes locaux, par les douleurs lancinantes, lesquelles arrivent, dans le cas particulier, à une intensité extrême; par l'apparition

des frissons et l'augmentation de la fièvre. Lorsque ces phénomènes se produisent à la fin du premier septénaire, la suppuration est à peu près certaine.

Si le processus inflammatoire s'est principalement développé en arrière, le toucher rectal permet de constater les modifications qui se sont produites du côté de la prostate, et qu'il est bon, d'ailleurs, de surveiller par un examen quotidien, afin de ne pas laisser échapper le moment propice à l'intervention. Au lieu

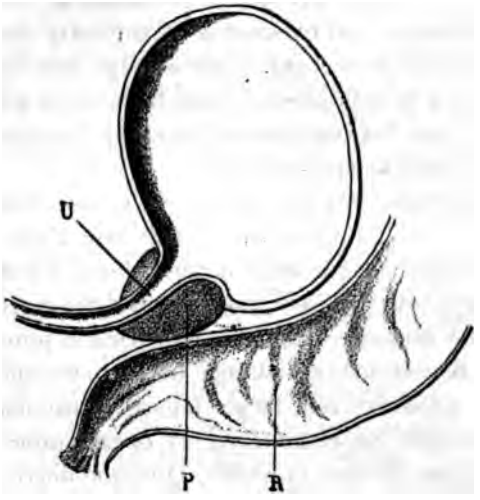

Fig. 118. — Schéma destiné à faire comprendre l'évolution des abcès de la prostate.
P, prostate. — R, rectum. — U, canal de l'urètre.

d'une surface ferme, résistante, unie, le doigt constate une partie légèrement saillante, tendue, mais rénitente et dépressible.

L'*abcès de la prostate* est dès lors constitué, affection grave pouvant entraîner la mort du sujet, la production d'une infirmité à peu près incurable ; affection dont le traitement exige toute l'attention du praticien, car il y a un grand intérêt à donner au plus tôt issue au pus, ce qu'il n'est pas toujours possible de faire, malheureusement, en raison du siège qu'il occupe.

Le pus peut franchir la loge prostatique et se porter en haut vers la cavité abdominale, en bas dans le bassin, sortir de la cavité pelvienne par l'échancrure sciatique, par le trou obturateur, ce dont j'ai vu un exemple. Mais ces cas constituent la très grande exception, et le foyer reste, presque toujours, renfermé dans les limites de la loge aponévrotique de la glande. Étudions

donc comment se comporte l'abcès prostatique dans ces conditions, et que le lecteur veuille bien suivre la description sur la figure 118.

Le foyer existe donc en P au sein de la glande. Suivant qu'il est plus ou moins rapproché de la face antérieure ou de la postérieure, il évolue vers l'urètre ou vers le rectum, un peu plus souvent du côté de l'urètre, et l'on conçoit que, dans ce cas, le toucher rectal ne fournisse que de vagues indications. C'est alors également que l'on observe plus spécialement les phénomènes de rétention d'urine, qui existent à un moindre degré lorsque le foyer se dirige vers le rectum. L'abcès peut être si considérable, qu'il proémine à la fois sur les deux faces de la glande, et ce cas est plus grave que les deux précédents, car il en peut résulter une fistule urétro-rectale consécutive.

Voyons le premier cas : *le foyer fait saillie dans l'urètre;* que convient-il de faire ? La règle est d'attendre l'ouverture spontanée. J'ai déjà dit qu'en présence d'une rétention complète d'urine on devait essayer de pénétrer doucement dans la vessie avec une sonde molle de moyen volume, et recourir à la ponction hypogastrique, si l'on trouve de la résistance. Un cathétérisme violent pourrait, en effet, produire une large fausse route dans la prostate avant que le foyer fût circonscrit et occasionner la production d'une infiltration d'urine mortelle. Quelque désir que vous ayez de calmer les souffrances, souvent atroces, du malade, il ne faut faire aucune tentative d'ouverture du foyer par l'urètre; il se pourrait, sans doute, que votre instrument arrivât juste au moment psychologique, mais c'est trop livrer au hasard. L'abcès s'ouvre donc spontanément, une quantité plus ou moins grande de pus et de sang s'écoule par l'urètre et le sujet éprouve tout de suite un soulagement profond.

Que faire ensuite? Rationnellement, il est indiqué d'introduire aussitôt que possible une sonde à demeure pour éviter l'entrée de l'urine dans le foyer, et il convient de le tenter : mais le passage et le séjour de la sonde sont souvent très douloureux, et je ne crois pas, au surplus, que cette pratique offre de grands avantages : aussi, ne faut-il pas trop insister, si le malade en éprouve une gêne notable. Ne s'écoule-t-il pas, d'ailleurs, presque toujours un peu d'urine entre la sonde et les parois du canal? Et, si la sonde est volumineuse, elle peut s'opposer à l'écoulement du pus.

Le foyer fait saillie du côté du rectum.

Dès que, par le toucher rectal, vous avez acquis la sensation nette d'un foyer prostatique, il faut l'ouvrir sans plus tarder. Il m'est arrivé de pratiquer l'ouverture en quelque sorte à ciel ouvert, en me servant du spéculum Bozeman pour mettre à découvert la région malade, mais c'était sur un vieillard dont la prostate était volumineuse. Chez l'adulte, il sera, le plus souvent, nécessaire de diriger le bistouri sur le doigt. Cette petite opération est assez délicate. Donnez préalablement un lavement et faites dans le rectum une injection avec une solution boriquée. Assurez-vous bien du point où siège la fluctuation et appliquez à cet endroit la pulpe de l'indicateur gauche (le sujet sera placé dans l'attitude de la taille périnéale). Entourez la lame d'un bistouri droit, jusqu'à 1 centimètre environ de la pointe, avec une bandelette de diachylon et garnissez la pointe elle-même d'une petite boulette de cire. Portez le bistouri à plat sur l'index gauche jusque sur la prostate et enfoncez-le d'un seul coup dans l'abcès.

Il existe toujours au voisinage de l'abcès un certain degré d'hyperémie, et le doigt sent parfois des battements assez intenses. Inutile de dire que le bistouri doit s'écarter de ces endroits dangereux.

Il n'y a pas à faire de traitement consécutif spécial.

Lorsque l'abcès occupant toute l'épaisseur de la prostate est ouvert à la fois dans l'urètre et dans le rectum, il en résulte une communication entre ces deux conduits et une certaine quantité d'urine peut sortir par l'anus. Cette terminaison de la prostatite aiguë est plus grave que les précédentes, car, si le foyer se cicatrise quelquefois, il peut aussi rester fistuleux et une fistule urétro-rectale s'établit. Le contact de l'urine avec la muqueuse rectale détermine, à la longue, une rectite extrêmement douloureuse, et cet accident est d'autant plus grave que la cure de l'affection présente les plus grandes difficultés, ainsi que je le dirai au chapitre des fistules urinaires.

Je pense qu'il est absolument nécessaire, dans ce cas, de placer dans la vessie une sonde à demeure, afin d'éviter la production de la fistule, ou d'avoir fait du moins le nécessaire pour parer à cet accident.

B. **Prostatite chronique.** — Les malades atteints de prostatite chronique accuseront, en général, les symptômes suivants : Envies plus fréquentes d'uriner, certaine gêne dans la miction, et

écoulement par l'urètre d'un liquide blanchâtre et filant. Il existe donc une analogie assez grande entre cette affection et la cystite chronique du col de la vessie décrite plus haut, et il n'en saurait être autrement, puisque, en somme, la prostate fait partie du col. Cependant, la muqueuse et le tissu sous-muqueux peuvent être atteints sans participation du corps de la glande. Nous verrons plus loin que certains rétrécissements de l'urètre donnent naissance à des symptômes presque identiques : aussi, le praticien doit-il se demander, en présence de l'énoncé des signes précédents : S'agit-il d'une cystite chronique du col vésical, d'un rétrécissement de l'urètre, ou d'une prostatite chronique?

L'interrogatoire du malade fournira déjà de fortes présomptions.

Dans la cystite du col, la miction est plus fréquente, les envies d'uriner plus pressantes, la douleur à la fin de la miction plus vive. Dans la prostatite chronique, le malade pourra résister pendant un certain temps au besoin d'uriner, assez longtemps même, s'il est distrait. C'est plutôt une gêne à la fin de la miction qu'une forte douleur.

Dans la prostatite chronique le jet de l'urine présente parfois une petitesse comparable à celle que donne le rétrécissement de l'urètre : mais le malade vous fait observer que ce signe n'est pas constant : il pisse quelquefois à plein canal, ce qui n'a jamais lieu si le canal est réellement rétréci.

Dans la cystite, il sort quelquefois un peu de sang à la fin de la miction, mais jamais de liquide blanchâtre filant. L'écoulement par l'urètre est rare dans le rétrécissement très accusé ; il n'existe guère que dans la blennorrhée et, en tous cas, il est purulent ; dans la prostatite, il est plus ou moins transparent et filant.

Vous vous serez enquis de l'état de santé antérieur du malade. S'il n'a jamais eu de blennorragie, rejetez à peu près à coup sûr l'idée d'un rétrécissement. A-t-il fait des excès de coït, de masturbation? Éprouve-t-il une certaine douleur au moment de l'éjaculation? Une réponse affirmative à ces questions plaide en faveur d'une prostatite chronique. Il en sera de même si le malade éprouve une aggravation à la suite d'une station assise prolongée, de secousses en voiture.

Vous procéderez alors à l'examen direct, qui portera sur l'urètre, le rectum, et le liquide urétral.

Quelques chirurgiens explorent l'urètre avec une bougie à boule ; je n'y vois aucun inconvénient, mais je préfère pratiquer

une première exploration avec la sonde de trousse ordinaire. Si la sonde pénètre facilement dans la vessie, vous acquerrez ainsi la preuve matérielle qu'il n'existe pas de rétrécissement. Après avoir franchi la portion membraneuse, la sonde détermine une douleur très vive, quelquefois insupportable, s'il s'agit d'une prostatite ; la douleur ne se fait sentir que lorsque la sonde pénètre dans la vessie, s'il s'agit d'une cystite du col. Il est certain que ce signe demande, pour être exactement perçu, une main déjà exercée ; cependant, on peut se rendre assez aisément compte du phénomène, si le malade n'accuse une douleur vive qu'au moment du léger ressaut qu'éprouve l'instrument en franchissant le col.

Le toucher rectal démontre que dans la prostatite la prostate est douloureuse à la pression. La glande n'a pas sensiblement augmenté de volume, mais les contours en sont plus nettement accusés. Il est possible, et c'est là un très bon signe diagnostique, que la pression fasse sortir par l'urètre une certaine quantité de liquide prostatique.

L'écoulement d'un liquide visqueux et filant par l'urètre, désigné encore sous le nom de *prostatorrhée* lorsqu'il est très abondant, constitue le principal élément du diagnostic différentiel. J'ai déjà dit qu'on ne le trouve ni dans le rétrécissement, ni dans la cystite chronique du col.

Vous reconnaîtrez que ce liquide ne vient pas de la vessie parce qu'il sort au commencement de la miction. Faites, pour plus de certitude, uriner le malade dans deux vases. C'est le premier qui contiendra le dépôt ; l'urine renfermée dans le second sera pure et limpide. Le contraire a lieu pour le catarrhe de la vessie.

Mais ce liquide pourrait provenir d'un abcès tuberculeux de la prostate : ce sera alors du pus, et vous le reconnaîtrez à ses qualités physiques, aux bacilles qu'il renferme et à l'ensemble des signes de la tuberculose prostatique étudiée dans le paragraphe suivant.

Le liquide s'écoule de la prostate non seulement pendant, mais aussi dans l'intervalle de la miction, et l'on est en droit de se demander s'il ne s'agirait pas de *spermatorrhée* ; ce point préoccupe même le plus souvent à un haut degré les malades qui se croient presque toujours atteints de pertes séminales et sont généralement très hypocondriaques. L'absence de spermatozoïdes dans le liquide permet d'exclure cette supposition.

De même que la cystite chronique du col, avec laquelle, je le répète, elle offre un certain nombre de points de contact, la prostatite chronique ne compromet pas la vie du malade, mais elle emprunte une certaine gravité à la difficulté que présente la guérison. C'est surtout à l'hygiène qu'il faut demander les principaux moyens de traitement : éviter soigneusement les écarts de régime, les excès de coït, les stations assises prolongées, les promenades dans les voitures mal suspendues, et la constipation.

On devra prescrire aussi les eaux et les diverses boissons que j'ai conseillées contre le catarrhe de la vessie, mais sans beaucoup compter sur leur efficacité. Il en est de même des instillations de nitrate d'argent ou des cautérisations avec le porte-caustique, dont le résultat sera le plus ordinairement sans effet.

C. **Tubercules de la prostate.** — Les tubercules se développent rarement d'emblée dans la prostate et nous n'explorons, en général, cet organe à ce point de vue que lorsque le testicule ou l'épididyme sont envahis. C'est dire que le tubercule ne révèle d'abord sa présence au sein de la glande par aucun signe spécial.

Il est, cependant, très important d'en reconnaître l'existence, car il en peut résulter une contre-indication à l'ablation d'une tumeur du testicule, et elle nous fournit parfois un précieux élément de diagnostic dans certains cas difficiles.

Le toucher rectal seul peut nous éclairer à cet égard.

L'exploration de la prostate est facile, sauf toutefois chez les sujets aux fesses saillantes, dont l'anus se trouve, par conséquent, très enfoncé. Rappelez-vous que le bec de la prostate se rencontre sur la paroi antérieure du rectum à 3 centimètres environ de l'orifice anal. Pour bien apprécier l'état pathologique de la prostate, surtout au début de l'affection, il faut posséder une notion très précise de l'état normal. La surface de cette glande doit être lisse, très régulière, de consistance ferme, mais douée d'une certaine élasticité. Les deux lobes qui la constituent sont ordinairement symétriques, cependant l'un d'eux peut l'emporter en volume. Un toucher normal doit permettre de reconnaître la base et les deux bords de la glande. Si l'on ne distingue pas ces parties, c'est qu'il y a hypertrophie.

Le sujet étant couché, les cuisses légèrement fléchies sur le bassin, introduisez l'indicateur dans l'anus et orientez-vous de la

façon suivante : cherchez d'abord le bec de la prostate, portez ensuite le doigt jusqu'à la base dont la limite est nettement appréciable, constatez la légère dépression médiane qui sert de ligne de démarcation aux deux lobes et explorez successivement le droit et le gauche.

Si vous constatez la présence de noyaux plus ou moins volumineux, mais dont la consistance très dure tranche nettement sur la consistance normale de la glande, il s'agit à peu près certainement d'un tubercule. Il en résulte qu'au lieu d'être lisse, régulière, rénitente, la surface est inégale, bosselée et dure.

Comme dans les autres organes, les tubercules de la prostate peuvent rester longtemps stationnaires, subir la dégénérescence caséeuse, ou bien se ramollir et donner naissance à un abcès froid.

Un *abcès froid de la prostate* occupant le centre de la glande peut très bien ne donner lieu à aucun signe spécial. Si le tubercule évolue vers l'urètre, on observera les phénomènes de la cystite tuberculeuse du col que j'ai signalés plus haut ; s'il se porte vers le rectum, le malade éprouvera du ténesme et une certaine gêne de la défécation qui attireront l'attention du praticien. Le toucher rectal permettra alors de reconnaître une tumeur ramollie.

Ces abcès finissent par s'ouvrir spontanément dans l'urètre, le rectum, quelquefois au périnée, et restent, le plus souvent, fistuleux. La glande peut se trouver réduite à une simple coque dont les parois ont peu de tendance à se rapprocher, en raison des aponévroses qui les entourent et les fixent.

Y a-t-il lieu d'intervenir chirurgicalement dans les abcès tuberculeux de la prostate ? Évidemment non, pour la grande majorité des cas ; si l'appareil pulmonaire, en effet, est assez souvent intact dans ces circonstances, il n'en est pas de même de l'appareil génito-urinaire, qui est presque toujours envahi, même avant la glande.

Cependant, si la prostate paraissait être le siège principal, sinon exclusif, de l'affection, s'il existait au périnée des fistules intarissables épuisant les forces du malade, il serait indiqué de pénétrer jusqu'au foyer et de le nettoyer, ainsi que nous le pratiquons aujourd'hui pour les abcès froids en général.

D. **Hypertrophie de la prostate.** — La prostate subit souvent une hypertrophie, à partir de l'âge de cinquante ans environ, sans qu'on en puisse deviner la cause. Ce phénomène pathologique est la source de nombreux accidents et contribue, pour une grande

part, à assombrir la vieillesse de l'homme. C'est qu'en effet cette hypertrophie amène des modifications profondes dans la forme du col de la vessie et détermine, comme conséquence, des troubles graves dans l'expulsion de l'urine. Je rappelle que jusqu'à la période hypertrophique la prostate est essentiellement constituée par deux lobes latéraux de volume sensiblement égal, à travers lesquels passe l'urètre comme dans une sorte de tunnel. Envisagés par leur face postérieure, ces deux lobes sont réunis entre eux de façon à représenter vaguement, suivant la comparaison classique, la forme d'un cœur de carte à jouer, ainsi que le montre la figure 119. Lorsque ces lobes s'hypertrophient d'une façon uniforme et symé-



Fig. 119. — Prostate normale vue par la face postérieure.

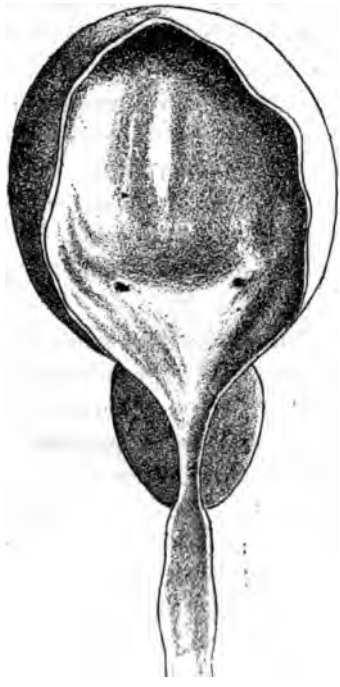

Fig. 120. — Hypertrophie bilatérale de la prostate.

Fig. 121. — Hypertrophie unilatérale de la prostate.

trique, il n'en résulte pas de désordres sérieux dans la miction : le canal se trouve en quelque sorte enserré, et tout au plus peut-on

observer une évacuation un peu moins rapide de l'urine. Il s'agit alors d'une *hypertrophie latérale symétrique* ou *bilobaire*, comme le fait voir la figure 120. Si l'un des lobes seul s'hypertrophie, il survient une modification plus importante dans la forme de l'urètre. Au lieu d'être rectiligne, le canal se trouve coudé et rejeté du côté opposé au lobe hypertrophié, ainsi qu'on le voit sur la figure 121. C'est dans ce cas une *hypertrophie latérale, asymétrique* ou *unilobaire*. Cette disposition apporte déjà dans la miction une gêne plus grande que la précédente, mais il n'y a pas d'obstacle matériel à la sortie de l'urine.

Il n'en est pas de même de ce que l'on a désigné sous le nom d'*hypertrophie du lobe moyen*.

La prostate, ai-je dit, ne se compose pendant une grande partie de l'existence que de deux lobes latéraux, ou du moins le troisième n'est pas appréciable. Mais, voici ce qui se produit chez certains sujets : de la dépression qui sépare les deux lobes latéraux au niveau de la base de la prostate on voit naître une saillie arrondie, plus ou moins pédiculée, qui s'élève peu à peu au-dessus des lobes latéraux et peut finir par acquérir un volume égal au leur (Voy. fig. 122) : c'est ce qu'on désigne sous le nom de lobe médian de la prostate. Ce lobe proémine du côté de la cavité vésicale et correspond exactement au col de la vessie. Il en résulte que cet orifice se trouve profondément modifié. Vu par l'intérieur de la vessie, l'orifice du col est, à l'état normal, régulièrement arrondi. Lorsque le lobe moyen se développe, il comble peu à peu cet orifice en se portant d'arrière en avant comme le ferait un opercule et l'orifice peut arriver à ne plus consister qu'en une fente linéaire semi-circulaire (fig. 123). Il est aisé de se représenter par la pensée toutes les phases intermédiaires, depuis un simple relief occupant la lèvre postérieure du col jusqu'à l'obturation complète.



Fig. 122. — Schéma représentant le développement successif du lobe moyen de la prostate.

C'est déjà beaucoup que la déformation du col vésical déterminée par le développement hypertrophique du lobe moyen de la

prostate, mais ce n'est pas tout, et, si j'insiste sur ces dispositions qui se rattachent plutôt à l'anatomie pathologique, c'est que le praticien ne pourra traiter convenablement son malade si elles ne sont absolument présentes à son esprit, et en quelque sorte photographiées dans sa tête.

L'hypertrophie du lobe moyen entraîne, en effet, un changement notable dans la direction du canal de l'urètre et altère profondément la forme de la vessie. Il est si utile de connaître la direction que suit l'urètre dans ces nouvelles conditions, que de là dépend le succès du cathétérisme, et cette opération cons-



Fig. 123. — Lobe moyen de la prostate oblitérant presque complètement le col vésical.



Fig. 124. — Hypertrophie de la prostate ayant imprimé une modification à la courbure de l'urètre.

titue alors l'une des principales difficultés de la pratique chirurgicale.

L'urètre normal présente dans sa partie profonde une courbure à concavité antéro-supérieure. Cette courbure appartient à une circonférence d'un assez grand rayon et elle est régulière. Les sondes de trousse, présentant une courbure sensiblement la même, sont, par conséquent, disposées pour franchir un urètre normal. L'hypertrophie du lobe moyen modifie ces conditions. D'abord la portion prostatique, au lieu de mesurer 3 centimètres de longueur, peut en présenter plus que le double, et l'on se trouve ainsi fort loin de la longueur totale attribuée à l'urètre par la plupart des auteurs classiques. En outre, au lieu de se continuer sans ligne de démarcation avec la portion membraneuse, suivant une ligne oblique de haut en bas et d'arrière en avant, elle présente à ce niveau une coudure brusque, de telle

sorte que la portion prostatique et la portion membraneuse font entre elles presque un angle droit (Voy. fig. 124). Le lobe moyen forme donc une sorte de promontoire dirigé à pic, surplombant le canal, et obturant plus ou moins complètement le col de la vessie. La courbure de la sonde de trousse n'est plus alors accommodée à celle de l'urètre, et l'on conçoit que son extrémité vienne butter contre le lobe moyen sans pouvoir pénétrer dans la vessie, mais je reviendrai sur ce sujet un peu plus loin en étudiant le cathétérisme.

La déformation de la vessie résultant de la présence du lobe moyen n'est pas moins caractérisée que celle de l'urètre. En arrière de ce lobe, la vessie présente une dépression profonde dont la dimension est en rapport avec celle du lobe. Dans cette dépression se logent les calculs, qui peuvent ainsi échapper à l'exploration si elle n'est faite avec un instrument approprié. L'urine s'y accumule et y séjourne, si on ne prend pas la précaution de l'évacuer avec une sonde, car les simples contractions musculaires de la vessie n'y suffisent plus.

Nous sommes maintenant en mesure d'apprécier les divers phénomènes qu'entraîne l'hypertrophie de la prostate, et de comprendre aussi l'influence qu'exerce sur leur production le siège de la partie hypertrophiée.

Cette influence s'exerce sur le rectum, sur la miction, sur la vessie, sur l'appareil rénal, sur la santé générale.

Les malades éprouvent une sensation de pesanteur plus ou moins vive du côté de l'anus, de corps étranger dans le rectum, et de fréquentes épreintes.

Les troubles de la miction sont ceux qui éveillent d'abord l'attention du malade ; disons cependant qu'ils n'existent pas toujours, même avec une hypertrophie prononcée. Il peut se faire que les deux lobes latéraux atteignent un volume considérable sans que l'urètre ait en rien perdu de sa perméabilité, même dans l'hypothèse d'une déviation latérale ou d'une légère étroitesse du col : il s'établit parfois, en effet, une hypertrophie compensatrice des fibres musculaires de la vessie, suffisante pour vaincre l'obstacle.

C'est surtout dans l'hypertrophie du lobe moyen qu'apparaissent les troubles de la miction. Celle-ci est d'abord plus fréquente, surtout la nuit ; elle s'effectue moins facilement ;

les malades urinent moins librement, sont obligés de faire effort, et l'urine ne sort pas tout de suite, en quelque sorte au commandement, mais après quelques instants d'attente, surtout le matin. Je dois dire, toutefois, que ce dernier signe n'est pas spécial à l'hypertrophie de la prostate, mais dénote aussi une certaine parésie, souvent momentanée, de la vessie, car il se rencontre assez souvent chez la femme. La miction est non seulement pénible, mais incomplète; les malades expulsent difficilement les dernières gouttes d'urine, et même il s'en écoule encore dans leurs vêtements lorsqu'ils supposaient l'acte terminé. Souvent le besoin n'est pas complètement satisfait, et nous verrons effectivement qu'il reste alors dans la vessie une certaine quantité de liquide, en sorte que les malades éprouvent des envies continuelles. Le jet de l'urine est plus mince; il n'est pas projeté et tombe en bavant.

Cet état peut rester stationnaire, mais, en général, il s'accentue de plus en plus jusqu'à ce que survienne l'accident principal qui nécessite une intervention immédiate : la rétention d'urine. Après un certain temps d'angoisse, de douleurs, et d'efforts inutiles, il s'écoule une certaine quantité d'urine, ce qui donne souvent au malade, et même au médecin, une fausse sécurité, car ce n'est que le trop-plein de la vessie qui s'écoule : la miction a lieu *par regorgement*. A ce moment, la vessie fait dans la région hypogastrique une saillie sur les caractères de laquelle je reviendrai au chapitre *rétention d'urine*.

Pendant ce temps, qui peut durer des années, la vessie subit peu à peu des altérations profondes : elle se distend, s'épaissit; le bas-fond s'accentue de plus en plus, et la muqueuse en s'altérant prend l'aspect qu'elle a dans la cystite chronique.

L'appareil rénal ne reste pas indifférent lorsque cet état de choses se prolonge; il survient de la néphrite et de la pyélo-néphrite.

Jusqu'alors la santé générale du sujet s'était conservée, et le malade n'avait éprouvé que les phénomènes généraux produits par des rétentions d'urine progressives, mais il survient une fièvre continue, des frissons, des signes d'empoisonnement urineux, et le malade succombe dans le coma.

Il est habituellement facile de reconnaître une hypertrophie de la prostate : l'âge du sujet constitue déjà une forte présomption et le toucher rectal permet de la constater directement.

Le cathétérisme de l'urètre apporte un contingent précieux : si l'on pénètre facilement et d'emblée dans la vessie avec la sonde ordinaire de trousse, on peut affirmer qu'il ne s'agit pas d'un rétrécissement, dont les signes ont beaucoup d'analogie avec ceux de l'hypertrophie de la prostate; on est également autorisé à penser qu'il s'agit d'une parésie ou d'une paralysie de la vessie; cependant, la conclusion est moins forcée dans ce dernier cas : il pourrait, en effet, se faire que le lobe moyen, peu développé, jouât vis-à-vis du col le rôle de soupape, se laissât déprimer par la sonde, et se redressât ensuite de manière à s'opposer à la sortie de l'urine.

Je suppose que la sonde ne pénétre pas dans la vessie; êtes-vous en présence d'un rétrécissement de l'urètre ou d'une hypertrophie de la prostate? Si vous rencontrez la résistance après avoir franchi le bulbe, c'est-à-dire après avoir opéré le mouvement d'abaissement du pavillon de la sonde entre les jambes du malade, ce qui prouve que vous avez pénétré dans la région membraneuse, vous pouvez affirmer, presque à coup sûr, qu'il ne s'agit pas d'un rétrécissement de l'urètre, car ce dernier a pour siège d'élection à peu près constant le collet du bulbe.

C'est à la déviation du pavillon de la sonde que vous reconnaîtrez principalement si l'hypertrophie est unilobulaire et si le canal est porté à droite ou à gauche, ce qui, d'ailleurs, n'a dans l'espèce qu'une importance secondaire.

Le traitement de l'hypertrophie de la prostate est difficile. Disons d'abord que toutes les tentatives purement médicales faites pour diminuer le volume de la glande ont échoué jusqu'à présent.

Le praticien se trouve en présence de deux circonstances : le malade est atteint de troubles de la miction sans rétention d'urine; — il y a rétention d'urine.

Lorsqu'il n'y a pas de rétention d'urine, le traitement consiste à faire suivre au malade un régime convenable et à surveiller l'état de la vessie. Le régime doit consister surtout à éviter toute espèce non seulement d'excès, mais d'écart de régime, car ce qu'il faut avoir pour but d'éloigner, c'est la rétention d'urine. Or, celle-ci survient sous l'influence d'un état congestif de la prostate qui achève d'oblitérer le col. Recommandez donc au malade de ne boire ni vin pur, ni bière, ni alcool, de s'abstenir

des aliments trop épicés, d'éviter surtout toute excitation génésique, de ne pas faire un long voyage tout d'une traite, de ne pas voyager dans une voiture mal suspendue, sur des routes cahoteuses. C'est presque toujours à la suite d'un oubli dans l'observance du régime que se déclare la rétention d'urine.

Nous avons vu que la vessie se vidait incomplètement, que l'urine séjournait dans le bas-fond : pratiquez donc le cathétérisme et, tant que dure le phénomène, répétez cette manœuvre une fois par jour. Après avoir évacué l'urine, injectez dans la cavité vésicale une solution boriquée tiède à 40 p. 1000, jusqu'à ce que le liquide ressorte clair. Que vos instruments soient d'une minutieuse propreté, et vous ne tarderez pas à voir que l'urine, qui était alcaline et présentait une odeur ammoniacale, redeviendra acide, limpide, et sans odeur.

Je me suis bien trouvé, dans plusieurs circonstances, de pratiquer un certain nombre de séances de massage du col avec les bougies Béniqué, ainsi que je l'ai indiqué pour la cystite chronique. On peut faire diminuer la fréquence des mictions, rendre celles-ci plus faciles et tout à fait indolentes. Peut-être arrive-t-on aussi à affaisser, dans une certaine mesure, le lobe médian.

Le malade est atteint de rétention d'urine. — Vous ne serez le plus souvent appelé que lorsque déjà le patient a fait des efforts considérables et infructueux ; on aura appliqué des cataplasmes sur le ventre et ordonné un grand bain. Si vous intervenez tout à fait au début des accidents, vous pourrez commencer par ces moyens, mais la véritable, la pressante indication, est de vider la vessie à l'aide du cathétérisme.

Si l'on vous dit que le malade urine encore un peu, qu'il est mouillé dans son lit, pensez toujours à la miction par regorgement et explorez l'hypogastre.

Commencez par employer la sonde de trousse ordinaire, dans le but non seulement d'évacuer la vessie, si on a la chance de pénétrer d'emblée dans sa cavité, mais encore de formuler un diagnostic exact, ainsi que je le disais précédemment. Mais, s'il s'agit de l'hypertrophie de la prostate, et surtout de celle du lobe médian, attendez-vous à rencontrer un obstacle insurmontable après avoir dépassé le ligament de Carcassonne, et surtout n'exercez aucune violence, pas même de pression, car c'est dans ces circonstances que se font la plupart des fausses routes de l'urètre.

Deux moyens sont alors en notre pouvoir : le cathétérisme avec la sonde Nélaton et le cathétérisme avec une sonde présentant une courbure spéciale.

Il faut commencer par l'emploi du premier de ces moyens, qui est de beaucoup le plus simple. L'introduction de la sonde en caoutchouc rouge dans le traitement des maladies des voies urinaires, de celle que nous étudions actuellement en particulier, constitue l'un des plus grands progrès qui aient été accomplis à notre époque, et nous devons vulgariser cet instrument le plus possible, afin que tous les praticiens songent à s'en servir. On ne réussit pas toujours, sans doute, mais on réussit très souvent : d'où la transformation d'une des opérations les plus délicates de la pratique chirurgicale en l'une des plus simples. C'est qu'en effet cette sonde ne peut jamais blesser l'urètre; on voudrait le faire qu'on ne le pourrait pas, tant elle est flexible : il suffit donc de pousser devant soi sans prendre le moindre souci des divers obstacles au cathétérisme, et cet instrument peut même être confié aux mains les plus inexpérimentées, surtout dans les soins ultérieurs à donner au malade, ce qui est encore, pour ce dernier, un bienfait considérable à tous égards.

Ayez donc à votre disposition une sonde molle, bien flexible (j'ai déjà dit plus haut que lorsqu'elle est vieille et ferme elle devient cassante), introduisez-la dans l'urètre, et poussez peu à peu en la saisissant entre le pouce et l'index à 1 centimètre en dehors du méat. Elle franchit sans difficulté le bulbe et arrive dans la région prostatique. S'il s'agit d'une déviation latérale de l'urètre, la sonde suit aisément le chemin et arrive du premier coup dans la vessie, mais il n'en est pas toujours ainsi dans l'hypertrophie du lobe médian : l'extrémité de la sonde vient, en effet, butter contre la base de cette sorte de promontoire (Voyez fig. 124); il est possible qu'elle se relève et gravisse ce plan incliné de façon à pénétrer dans la vessie. Mais il est possible également que le bec de l'instrument, au lieu de se porter en arrière, reste sur place, et la sonde s'incurve alors dans le canal. Aussi, cette sonde peut-elle avoir pénétré très facilement la veille et ne pas pénétrer le lendemain, entre les mains du même praticien, et c'est l'une des objections à faire à la méthode.

On conçoit encore que l'entrée de la vessie soit garnie d'une valvule résistante que ne puisse déprimer la sonde.

Pour en finir avec la sonde Nélaton, je dirai qu'elle ne rem-

plit pas les conditions d'une bonne sonde à demeure, et c'est la seconde objection à lui adresser. Vous l'avez fixée, elle fonctionne bien; vous partez tranquille, et le lendemain, par exemple, on vous dit que la sonde ne fonctionne plus, et pourtant elle n'est pas sortie du canal et reste toujours fixée au même point. Vous pratiquez une injection, croyant que les yeux sont bouchés, et le liquide ne pénètre pas dans la vessie. C'est qu'en raison de sa flexibilité même la sonde, pressée par les contractions de la vessie, s'est repliée, et que son extrémité a été repoussée dans l'urètre; elle peut même se recourber de plus en plus, à ce point que le bout de la sonde arrive au méat et qu'on a quelquefois trouvé l'instrument tout entier entre les jambes du malade, et toujours fixé au gland.

Quand on a décidé de laisser une sonde à demeure, il faut donc, autant que possible, ne pas se servir de la sonde en caoutchouc rouge, car elle ne donne qu'une fausse sécurité.

La sonde ordinaire et la sonde Nélaton ont échoué : il faut alors se servir d'un instrument dont la courbure soit appropriée à celle du canal. Or, les portions prostatique et membraneuse sont inclinées l'une sur l'autre, brusquement, presque à angle droit (Voy. fig. 124) : il faut donc que l'extrémité de la sonde présente une disposition à peu près semblable; c'est ce que réalise la sonde dite à béquille ; c'est ce que réalise encore d'une autre manière une sonde très incurvée en demi-cercle. Toutefois, voici le moyen que j'emploie d'habitude et qui, je dois le dire, a bien rarement échoué. Je choisis une sonde en gomme ordinaire, de préférence à bout olivaire, du n° 18 à 20, et j'introduis un mandrin dans son intérieur de façon à la rendre rigide. Je donne alors à l'extrémité de cette sonde la forme la plus convenable, c'est-à-dire que je la coude à angle très obtus à une distance d'environ 6 centimètres. L'avantage principal que je vois à ce procédé sur la sonde métallique de même courbure, c'est de remplir à la fois deux indications : vider la vessie, et placer une sonde à demeure, si on le juge utile.

Exécutez la manœuvre de la manière suivante : *relevez d'abord fortement le siège du malade à l'aide d'un coussin résistant*, de façon à garder entre le pubis et le plan du lit une large distance, vous donnant toute latitude pour l'abaissement du pavillon qui doit être ici très considérable ; l'échec dans le cathétérisme n'a souvent d'autre cause que l'oubli de cette précaution indispensable.

Après avoir franchi la région du bulbe en suivant les règles du cathétérisme normal, abaissez fortement la main en exerçant une légère pression, et vous arrivez ainsi à franchir la barrière prostatique. Toutefois, le praticien éprouve souvent une illusion décevante. Le temps de l'abaissement a été bien exécuté, la sonde est presque tout entière dans l'urètre, et, cependant, il ne vient pas d'urine et l'on se demande si les yeux ne seraient pas bouchés; non, c'est que le bec de la sonde affleure le col, mais n'est pas dans la vessie, car il faut savoir que l'urètre acquiert souvent dans ce cas une longueur considérable, augmentée encore par ce fait que le col se laisse refouler par la sonde. Plutôt que d'insister alors en pressant avec l'instrument, il est préférable de le retirer complètement et de recommencer la manœuvre, en modifiant la courbure de la sonde, en soulevant encore davantage le siège du malade, afin de pouvoir porter le bec plus directement en haut. Employez successivement les divers instruments, si vous les avez à votre disposition. La pression à l'aide du doigt introduit dans le rectum a pu faciliter, dans certains cas, l'entrée de la sonde, et c'est une manœuvre qui ne saurait avoir d'inconvénient. Je n'en ai pas, toutefois, retiré grand avantage, et souvent même, en raison de l'épaisseur des parties, il est difficile d'arriver jusque sur la prostate.

N'employez jamais de violence. Avant les perfectionnements apportés à la ponction de la vessie, les praticiens redoutaient beaucoup, et avec raison, cette opération devenue si inoffensive, et ils faisaient tout pour l'éviter. Ainsi, par exemple, on est allé jusqu'à traverser de part en part le lobe médian à sa base et à pénétrer de vive force dans la vessie, tentative aveugle que rien ne justifierait aujourd'hui.

Si donc tous les essais ont été infructueux (et il faudrait encore moins les prolonger si des tentatives antérieures avaient fait saigner l'urètre et produit une fausse route), il est indiqué de recourir, séance tenante, à la ponction de la vessie.

Il a quelquefois été possible de passer assez facilement une sonde après que la vessie a été vidée, et dans ce cas il serait préférable de la laisser à demeure.

La ponction sera répétée plusieurs fois, si cela est nécessaire, jusqu'à ce qu'on soit parvenu à franchir le col. Laissez la sonde à demeure durant cinq à six jours, et profitez-en pour faire des lavages dans la vessie.

Pendant combien de temps faut-il laisser la sonde à demeure ?

C'est là une question de pratique assez délicate et qui ne se résout que par tâtonnement, car il est impossible de formuler une règle précise à cet égard. Si le malade la supporte bien, il n'y a qu'avantage à en prolonger l'usage pendant un certain temps, une quinzaine de jours, par exemple. Laissez ensuite l'urètre libre et voyez si la miction se fait spontanément ; si, en remettant la sonde, vous constatez que le cathétérisme est devenu facile, ne laissez pas la sonde à demeure, mais videz la vessie aussi souvent que ce sera nécessaire. Engagez le malade à continuer cette manœuvre, même lorsque la rétention aura disparu, afin de s'opposer au séjour prolongé de l'urine dans le bas-fond et à la cystite consécutive. La vie peut être relativement tolérable dans ces conditions ; le malade jouit d'une bonne santé et peut reprendre son existence habituelle. Le tout est de le sonder avec des instruments d'une propreté parfaite, que le sujet porte sur lui de manière à parer à tout événement.

Je suppose qu'après avoir pratiqué un certain nombre de fois la ponction vous ne puissiez arriver à introduire une sonde dans la vessie (ce qui sera toujours très exceptionnel), deux ressources se présentent à vous : le cathétérisme rétrograde ou l'établissement d'un urètre sus-pubien.

Le cathétérisme rétrograde permettrait certainement d'arriver au but, c'est-à-dire de mettre dans la vessie une sonde à demeure, mais, si cette opération est la seule qui convienne lorsque l'obstacle est dû à un rétrécissement de l'urètre, elle est beaucoup moins indiquée chez un prostatique, car, dans le premier cas, vous arriverez à reconstituer l'urètre, ce sera une méthode curative, tandis que, dans le second, ce ne sera qu'un expédient. Vous n'aurez pas modifié la disposition des lobes prostatiques, et il est probable qu'une fois la sonde enlevée vous éprouverez, à en réintroduire une autre, la même difficulté qu'avant l'opération.

Donc, si vous ne pouvez parvenir à introduire une sonde dans la vessie sur un sujet atteint de rétention d'urine d'origine prostatique, après une ou plusieurs ponctions de la vessie, faites la taille hypogastrique et établissez un urètre sus-pubien, ainsi que l'a pratiqué souvent, dans ces derniers temps et avec avantage, M. Poncet (de Lyon). C'est encore un expédient, sans doute, mais vous remplissez l'indication et vous prolongez les jours du malade.

A notre époque, la chirurgie a élevé de plus hautes prétentions

en ce qui concerne le traitement des prostatiques. On a pratiqué la *prostatomie* et la *prostatectomie*, dans le but non seulement de permettre l'introduction d'une sonde, mais de rétablir la miction volontaire. Je rappelle, pour mémoire, que l'origine de ces interventions rationnelles et hardies remontent à Amussat et à Mercier, qui avaient fait des tentatives nombreuses pour arriver à ce résultat. Les chirurgiens étrangers, surtout, les ont reprises depuis la méthode antiseptique. On a suivi la voie urétrale (destruction électrolytique de Bottini, de Pavie), la voie périnéale, et la voie hypogastrique.

Sans vouloir entrer plus avant dans cette question de médecine opératoire, je dirai que la prostatectomie me paraît surtout applicable aux cas où les troubles de la miction sont dus à la présence d'un lobe médian faisant bouchon sur l'orifice du col, et on conçoit qu'heureusement exécutée cette opération fournisse des résultats remarquables et rétablisse la miction volontaire, à condition, toutefois, que le muscle vésical fonctionne, facteur dont il faut toujours tenir grand compte dans l'espèce.

Voici, au résumé, comment je conseille de procéder chez les sujets atteints de rétention d'urine par hypertrophie de la prostate.

Vider la vessie à l'aide d'une sonde appropriée, et, si on n'y peut réussir, ponction sus-pubienne.

Essayer de nouveau le cathétérisme; s'il réussit, laisser la sonde à demeure pendant plusieurs jours ; et si la fonction se rétablit, se comporter ensuite comme lorsqu'il n'y a pas de rétention d'urine.

Si, après plusieurs tentatives, le cathétérisme est reconnu impossible (ce qui est de beaucoup l'exception), remplacer la ponction sus-pubienne par la taille hypogastrique. Explorer avec soin la région du col, et enlever le lobe médian de la prostate s'il paraît être la cause des accidents, et surtout s'il est pédiculé. Si aucune intervention ne paraît rationnellement possible sur la prostate, établir un urètre sus-pubien permanent.

En tout cas, même si l'on avait fait une prostatectomie, ne pas suturer la vessie, mais se comporter ainsi que je l'ai dit au chapitre de la taille hypogastrique.

On a proposé et pratiqué dans ces dernières années un nouveau traitement de l'hypertrophie de la prostate : la castration, ou

simplement la résection des canaux déférents. Je ne saurais donner mon opinion personnelle sur la valeur de ce traitement, mais je doute qu'il soit accepté par la majorité des malades.

CHAPITRE IV

AFFECTIONS DU CANAL DE L'URÈTRE.

Le canal de l'urètre peut être atteint de plaies, de ruptures, et contenir des corps étrangers. Il est fréquemment affecté d'inflammations aiguës et chroniques, de rétrécissements. Il présente des vices de conformation.

1° TRAUMATISMES DE L'URÈTRE.

A. **Plaies de l'urètre.** — Les plaies accidentelles limitées à l'urètre sont extrêmement rares, car elles accompagnent, en général, les plaies de la verge : aussi, ne ferai-je que les signaler. Comme elles siègent à peu près toujours sur la portion spongieuse, elles sont d'un accès facile et l'on en constate aisément les caractères.

La première indication est de mettre dans la vessie une sonde à demeure. Si la plaie est très étroite, il n'est pas nécessaire de la réunir. Dans le cas contraire, appliquez quelques points de suture.

B. **Ruptures de l'urètre.** — Les ruptures de l'urètre peuvent être produites de dedans en dehors, et le plus souvent alors par la main du chirurgien : ce sont les *fausses routes*. Elles succèdent aussi à l'action de causes extérieures agissant de dehors en dedans, telles qu'un fragment osseux du bassin ou bien une chute sur le périnée : ce sont les ruptures, ou déchirures proprement dites.

Les *fausses routes* reconnaissent toujours pour cause un cathétérisme pratiqué trop brusquement par une main inexpérimentée. Elles peuvent occuper toutes les parties de l'urètre, mais les lieux d'élection sont évidemment ceux où la sonde rencontre des obstacles, c'est-à-dire la région du bulbe et celle de la prostate ; cependant, l'instrument pourrait, sur un point quel-

conque du canal, s'engager dans une lacune de Morgagni plus développée que de coutume. J'ai déjà fait remarquer plus haut que la sonde pouvait s'engager à travers la paroi supérieure du canal et pénétrer dans l'espace de Retzius, mais le siège ordinaire des fausses routes est la paroi inférieure, et en particulier la dépression que l'on rencontre au niveau du collet du bulbe.

Deux signes principaux annoncent au praticien qu'il a fait fausse route : l'issue du sang par le canal et l'absence d'urine à travers la sonde. En retirant l'instrument, on constate que les yeux sont remplis par des caillots et il se produit parfois une véritable urétrorragie.

Ce cas est souvent des plus embarrassants, surtout lorsque le sujet est atteint de rétention d'urine et qu'il est urgent d'évacuer la vessie. C'est même dans ces conditions que les malades nous sont le plus fréquemment amenés dans les hôpitaux. Il faut alors suivre la conduite que j'ai tracée dans le chapitre précédent, à propos de l'hypertrophie de la prostate, et redoubler encore de précaution, si cela est possible. Arrivé au niveau de la fausse route, on retirera doucement la sonde de un à deux centimètres et on essayera d'en appliquer le bec sur la paroi supérieure du canal, de façon à suivre cette paroi. La sonde sera, bien entendu, laissée à demeure jusqu'à guérison de la fausse route.

Si vous ne réussissez pas après quelques tentatives prudentes, plutôt que d'insister, au risque d'aggraver le mal, faites la ponction aspiratrice, que vous renouvellerez jusqu'à ce que vous ayez franchi l'obstacle et (circonstance tout à fait exceptionnelle), si, après des ponctions répétées, vous ne pouviez arriver dans la vessie, pratiquez le cathétérisme rétrograde. C'est la seule ressource lorsque la fausse route occupe la portion prostatique; dans le cas où elle siégerait à la portion spongieuse, il serait indiqué de pratiquer d'abord une boutonnière périnéale.

A la suite d'une fracture du pubis, un fragment se détache quelquefois et vient déchirer l'urètre. Vous la reconnaissez à ce que le blessé rend par le canal une quantité plus ou moins grande de sang rouge rutilant, qui ne provient évidemment pas de la vessie. Le fragment peut quelquefois être senti à travers les parties molles, rester enclavé dans les parois de l'urètre, et déterminer même une rétention complète d'urine.

Ce cas, heureusement rare, présente une gravité extrême et

entraîne souvent la mort du sujet. Votre premier souci sera d'assurer l'écoulement de l'urine, afin de vous opposer à l'infiltration, et, par conséquent, d'essayer de placer une sonde à demeure, si petite qu'elle soit. Mais si vous n'y pouvez réussir, que faire? La situation est évidemment très critique. Aller à la recherche du fragment osseux pour le redresser ou l'enlever est une manœuvre difficile et bien aléatoire; pratiquer une boutonnière périnéale en arrière de l'obstacle serait, à coup sûr, indiqué, mais la rupture portant, en général, sur la portion membraneuse de l'urètre, cette conception est irréalisable.

Étant donné ce que j'ai dit plus haut de la facilité et de l'innocuité de la taille hypogastrique, je pense que, dans un cas semblable, c'est à cette opération qu'il faudrait recourir d'emblée pour parer aux premiers accidents, quitte à tenter plus tard le rétablissenent du canal lorsque tout danger de mort serait conjuré.

Le genre de rupture ou de déchirure de l'urètre soumis le plus souvent à notre observation résulte presque toujours d'une chute à califourchon sur un corps résistant, bien qu'à la rigueur un choc direct, tel qu'un coup de pied de cheval, par exemple, puisse lui donner naissance.

Nous verrons plus loin que ce genre de blessure a très souvent pour conséquence ultérieure la production d'un rétrécissement cicatriciel de l'urètre, mais, pour le moment, je ne m'occupe que des accidents primitifs, immédiats, qui en résultent, et de la conduite que doit tenir le praticien dans ce cas toujours embarrassant.

Disons d'abord qu'on observe plusieurs degrés dans cette rupture : celle-ci peut être très minime, donner pour tout signe un peu d'écoulement de sang par l'urètre, ne pas même intéresser la totalité de la paroi et ne pas gêner la miction; c'est à peine si le chirurgien est consulté dans ces conditions, dont il est bon toutefois de tenir compte au point de vue des accidents ultérieurs de rétrécissement. D'autres fois, la paroi urétrale est complètement divisée, et deux cas se présentent encore ici : la paroi inférieure seule est déchirée, la paroi supérieure restant intacte, ou bien le canal est entièrement séparé, de telle sorte qu'il existe deux bouts, plus ou moins écartés l'un de l'autre. Cette disposition joue un rôle important dans le résultat du traitement, ainsi

que nous allons le voir, mais les signes par lesquels se révèle la rupture sont identiques dans les deux cas, et il me paraît absolument impossible, au moment de l'accident, de dire si la rupture est complète ou incomplète.

Le blessé a éprouvé au moment du choc une douleur extrêmement violente, qui peut aller jusqu'à la syncope, puis les signes caractéristiques apparaissent : urétrorragie, impossibilité d'uriner, et tumeur au périnée. Cette dernière devient rapidement noirâtre, et, tout autour, on aperçoit une vaste ecchymose. La tumeur est tout d'abord constituée par un épanchement sanguin, mais pour peu que l'intervention ne soit pas rapide, l'urine ne tarde pas à se mêler au sang, et de graves accidents inflammatoires sont imminents.

Le sujet est donc exposé, à la suite de cette blessure, aux accidents propres à la rétention d'urine et, de plus, à ceux de l'infiltration de ce liquide à travers le périnée. Le praticien doit, en conséquence, se hâter d'agir dans ces graves circonstances.

La conduite à tenir à la suite des ruptures de l'urètre a fait l'objet d'un grand nombre de discussions ; voici ce que je conseille : l'indication pressante est de donner issue à l'urine, et, autant que possible, par les voies naturelles. Commencez donc par introduire une sonde molle dans l'urètre, mais avec une prudence extrême, de façon à ne pas détacher de caillots et à ne pas produire une nouvelle hémorragie. Vous pourrez quelquefois réussir, si la rupture du canal est incomplète, peu étendue, en suivant avec la sonde la paroi supérieure, mais ce sera exceptionnel ; à plus forte raison échouerez-vous lorsque, la rupture étant complète, les deux bouts sont séparés l'un de l'autre par un foyer sanguin. C'est pour cela qu'on a pu contester l'utilité du cathétérisme dans ces conditions. Il réussit rarement sans doute, mais, en somme, il peut réussir et, dans l'incertitude où le praticien se trouve sur l'étendue de la lésion urétrale, je le crois autorisé à faire une tentative prudente. Inutile d'ajouter que la sonde serait fixée à demeure.

Vous ne pouvez arriver dans la vessie : mettez alors immédiatement le sujet dans la position de la taille, et pratiquez une boutonnière périnéale. Incisez couche par couche jusqu'au foyer sanguin et, par conséquent, jusqu'à l'urètre. Déblayez le foyer des caillots qu'il renferme et essayez de vous rendre compte de l'état

du canal, ce qui n'est pas encore facile, même lorsque les parties sont sous vos yeux. Dans tous les cas, à l'aide de cette incision profonde, vous avez satisfait aux deux principales indications : le blessé pourra vider sa vessie par la plaie périnéale et l'infiltration n'est plus possible.

Que faire ensuite? C'est encore un point de pratique discutable : faut-il laisser le blessé en cet état et attendre les événements, ou doit-on essayer de reconstituer tout de suite l'urètre en passant une sonde du bout antérieur dans le bout postérieur? Théoriquement, cette dernière pratique est évidemment préférable, mais l'expérience a démontré maintes fois qu'elle est souvent impossible à réaliser, même après des tentatives prolongées : aussi, conçoit-on que des chirurgiens aient conseillé de se contenter de donner issue à l'urine sans faire pour le moment aucune tentative de réparation, et c'est la conduite à laquelle je me rattache d'une façon générale. Toutefois, si, après avoir bien nettoyé la plaie, vous apercevez nettement la paroi supérieure de l'urètre intacte, ou bien le bout inférieur, introduisez une sonde en gomme par le méat et, lorsqu'elle est arrivée dans la plaie, essayez, à l'aide d'une pince, de la diriger dans ce bout; cette manœuvre n'aggrave en rien la situation du blessé et n'a que le seul inconvénient de pouvoir échouer. Mais, si vous n'apercevez dans la plaie que des parties déchirées, si rien ne vous guide dans la recherche du bout postérieur, n'insistez pas pour y introduire une sonde. Le hasard pourrait, à la rigueur, vous y conduire finalement, mais c'est peu probable, et par des recherches prolongées vous pouvez aggraver le traumatisme.

Y a-t-il, d'ailleurs, un inconvénient quelconque à laisser le sujet dans cet état? Aucun. L'urine ne tarde pas à s'écouler par la plaie, et celle-ci, se détergeant peu à peu, devient bientôt granuleuse; c'est à ce moment, c'est-à-dire six ou huit jours après l'accident, qu'il convient de reconstituer l'urètre. Mettez de nouveau le blessé dans la position de la taille, après lui avoir recommandé de garder le plus possible l'urine dans la vessie, et engagez-le à uriner dans cette position. Vous voyez alors nettement le liquide sortir par le bout postérieur, et il est quelquefois très facile d'y introduire l'extrémité d'une sonde préalablement passée dans le bout antérieur. La sonde est laissée à demeure et l'urètre se reconstitue de toutes pièces à sa surface : aussi, l'instrument doit-il posséder le plus grand diamètre possible.

Laissez la sonde en place pendant une huitaine de jours, et remplacez-la par une nouvelle jusqu'à ce que la plaie périnéale soit complètement cicatrisée. Recommandez bien au malade de passer ensuite de temps en temps une sonde dans le canal, afin d'éviter, s'il se peut, le rétrécissement cicatriciel. Si les dispositions locales des deux bouts de l'urètre étaient assez favorables pour que vous ayez pu introduire facilement une sonde dans la vessie, peut-être pourriez-vous tenter la réunion immédiate de la plaie cutanée avec drainage, ainsi que le conseillent actuellement quelques chirurgiens, mais je considère ce point comme assez secondaire dans le traitement des ruptures de l'urètre.

Quant à songer à suturer les parois du canal lui-même, je crois que ce serait le plus souvent une illusion.

Si, malgré l'incision périnéale, la vessie ne se vidait pas, parce que le bout postérieur est comprimé, oblitéré par des caillots, ou trop mâché, il faudrait recourir à la ponction évacuatrice de la vessie et la renouveler jusqu'à ce que l'urine s'écoule par le périnée.

C. **Corps étrangers de l'urètre.** — Sous ce titre je rangerai les calculs et les corps venus du dehors, introduits par le méat dans un but quelconque.

Les *calculs de l'urètre* proviennent presque toujours de la vessie, qui les a projetés dans le canal où ils ont été arrêtés au niveau des points normalement rétrécis, c'est-à-dire, en général, au collet du bulbe et au-dessous de la fosse naviculaire.

Tantôt le calcul est entier, et il est alors, le plus souvent, descendu du rein à la suite d'une attaque de colique néphrétique ; d'autres fois, c'est un fragment détaché d'une pierre vésicale. Ce dernier cas était très fréquent jadis, avant l'introduction dans la pratique de la lithotritie rapide avec évacuation immédiate des graviers, et c'était même un inconvénient sérieux de la méthode à séances courtes et répétées de Civiale. On laissait à la vessie le soin d'expulser les débris de la pierre, et souvent l'un d'eux s'accrochait par ses angles aux parois du canal. Cet accident était si fréquent et si pénible, que quelques spécialistes n'hésitaient pas à condamner le malade au repos complet pendant toute la durée de la cure et l'obligeaient à uriner dans la position horizontale, afin que les graviers un peu volumineux n'abandonnassent pas le bas-fond de la vessie.

Nous observerons de moins en moins ce genre de corps étranger

de l'urètre à mesure que la lithotritie rapide sera plus répandue et mieux exécutée; cependant, il sera toujours possible qu'un fragment de quelque volume ait échappé au brise-pierre, ou n'ait pas été expulsé par la sonde évacuatrice.

Les signes qui en révèlent la présence sont une douleur extrêmement vive et une grande difficulté, quelquefois une impossibilité de la miction, survenues brusquement.

La meilleure conduite à tenir dans ce cas est d'introduire dans le canal une sonde métallique et de repousser le calcul dans la vessie, où il sera soumis à un nouveau broiement.

Si, cependant, il était arrêté tout près du méat et qu'on le sentît avec le doigt, il serait préférable d'en faire l'extraction directe avec une pince, en agrandissant, au besoin, l'entrée du canal. J'ai opéré jadis un confrère qui se retira ainsi lui-même un certain nombre de graviers avec un fil de fer recourbé en crochet, qu'il arrangeait à sa guise.

Si le gravier était situé profondément et résistait à la propulsion de la sonde, il faudrait le saisir sur place et le broyer avec l'un des brise-pierre urétraux construits dans ce but.

Enfin, si le calcul ne pouvait être ni refoulé, ni saisi, ni broyé, ce qui est fort rare, il faudrait pratiquer à son niveau l'incision du canal, afin de l'extraire directement.

C'est également la conduite qu'il y aurait à suivre, si un calcul entier était arrêté dans le canal. Dans le cas où l'incision de l'urètre a été nécessaire, il faut introduire immédiatement une sonde dans la vessie et l'y maintenir jusqu'à guérison de la plaie. Avec les moyens dont nous disposons aujourd'hui, il n'y a aucun inconvénient à pratiquer sur la sonde la réunion immédiate des parties molles, y compris la muqueuse urétrale.

Sans parler des petits calculs prostatiques qui peuvent faire saillie à la surface de la muqueuse, la partie profonde de l'urètre est parfois le siège de véritables calculs, qui s'y développent primitivement et sont même susceptibles d'acquérir un volume considérable. En général, ce sont des pierres molles, phosphatiques, dont le développement est rapide; j'en ai vu atteindre le volume d'une noix, en quelques semaines.

Le malade éprouve des troubles de la miction se rapprochant plus ou moins de ceux que nous avons étudiés plus haut, et le diagnostic de calcul ne présente aucune difficulté, puisque la

sonde arrive directement sur la pierre : mais ce qui n'est pas aussi facile, c'est de distinguer un calcul urétral d'un calcul vésical, et ce diagnostic n'est pas sans importance au point de vue opératoire, surtout aujourd'hui. En voici la preuve : je me proposais un jour de faire la taille hypogastrique sur un jeune garçon que je supposais atteint d'un calcul volumineux envoyant un prolongement dans le col de la vessie, et je rectifiai heureusement le diagnostic au moment d'opérer, sans quoi j'aurais ouvert la vessie et trouvé un organe vide.

Si la pierre occupe la portion membraneuse et fait saillie au périnée, le diagnostic du siège s'impose, mais, si la pierre est très voisine du col, le problème est plus difficile à résoudre. Les signes fonctionnels ne peuvent guère contribuer à l'éclairer, bien que, cependant, il faille attacher une certaine importance à l'incontinence d'urine, qui est plus fréquente dans le calcul urétral que dans le calcul vésical. Si la sonde rencontre une pierre immobile, occupant la région du col, s'opposant à l'introduction de l'instrument jusque dans la vessie, c'est une forte présomption, mais ce pourrait être une sorte de bouchon urétral, prolongement d'un calcul de la vessie. Le meilleur signe est fourni par le toucher rectal. J'ai déjà dit que cette exploration ne fournissait pas souvent de signes diagnostiques bien précis dans les calculs vésicaux, mais il n'en est pas de même pour les calculs de l'urètre postérieur. On sent avec le doigt un corps dur, saillant, proéminant vers le rectum, et immobile, indiquant que la masse principale siège en avant du col. Un prolongement de la pierre dans le col est toujours de petit volume et ne serait pas perçu avec le doigt.

Si le calcul fait relief au périnée, on pratique à son niveau une incision verticale, en prenant la précaution de le rendre plus saillant à l'aide de la pression d'un doigt introduit dans le rectum. Le calcul sera extrait avec une pince, s'il ne s'échappe de lui-même à travers l'incision. J'ai trouvé dans un cas les parties tellement vasculaires que je dus me préoccuper de l'hémorragie en nappe qui persista quelque temps.

Lorsque la pierre occupe la région prostatique, il faut recourir à la taille prérectale de Nélaton, en suivant les règles que j'ai formulées précédemment.

Les *corps étrangers de l'urètre venus du dehors* constituent

presque un chapitre de médecine mentale, car ils sont introduits le plus souvent par des sujets atteints d'aberration du sens génésique ; c'est dire qu'ils présentent des variétés infinies, puisque ces tristes individus se servent presque toujours des objets qui leur tombent sous la main. Cependant, certains corps étrangers de l'urètre reconnaissent une origine avouable, ainsi, par exemple, des sondes ou des bougies mal attachées qui ont été en quelque sorte dégluties par le canal : aussi, ne saurais-je trop recommander de ne jamais laisser une bougie dans l'urètre sans y attacher un fil destiné à la repêcher au besoin.

Il ne faut pas trop compter sur les renseignements fournis par les malades pour éclairer le diagnostic, car ils chercheraient plutôt à induire le praticien en erreur par des récits mensongers. Les signes à l'aide desquels se révèlent ces corps étrangers sont une douleur plus ou moins vive, la gêne ou l'impossibilité de la miction et l'urétrorragie. Lorsque le corps est volumineux et arrêté dans la portion spongieuse, on le sent avec les doigts.

Si le corps est de petit volume, il peut séjourner pendant longtemps dans l'urètre, surtout quand il occupe la portion membraneuse, sans gêner tout d'abord suffisamment la miction pour que le sujet se plaigne : mais le corps s'incruste peu à peu de sels calcaires, finit par oblitérer plus ou moins le canal, et donne la sensation d'un calcul. En même temps, existe un écoulement purulent. Il est donc impossible à cette époque d'établir, sans l'aide des commémoratifs, un diagnostic exact. Comme complication ultime, on peut observer des abcès périurétraux, des perforations de l'urètre, et des infiltrations d'urine.

Il y a donc grand intérêt à débarrasser les sujets le plus tôt possible de leur corps étranger.

Les modes d'extraction varient à l'infini, comme le corps étranger lui-même. Ainsi, dans un cas où un cordonnier s'était introduit dans l'urètre une broche de fer pointue à l'une de ses extrémités, je sentais au périnée le bout arrondi introduit le premier. L'indication était de repousser doucement le corps d'arrière en avant pour le faire ressortir par le méat. Mais le malade, qui avait déjà essayé lui-même la manœuvre, n'avait réussi qu'à enfoncer la pointe dans les parois du canal. Je pris le parti d'exagérer brusquement la pression et, la pointe s'étant présentée à l'extérieur, je pus faire tout de suite l'extraction.

Si le corps est arrondi et peu volumineux, il est possible de

réussir en engageant les malades à faire un violent effort de miction pendant que l'on s'oppose un instant à la sortie de l'urine en pressant sur le méat.

D'ailleurs les moyens d'extraction sont souvent en rapport avec l'ingéniosité du chirurgien ; on pourra, par exemple, ramener un épi de blé en essayant de l'engager dans une sonde creuse. On extraira un morceau de sonde en faisant pénétrer dans son intérieur un corps dilatant, de la corde à boyau, de la laminaire. Une épingle introduite tête première sera poussée à travers le canal de façon à pouvoir ensuite la faire basculer et porter la tête vers le méat, etc., etc., sans compter que l'on aura recours aux pinces de diverses espèces suivant les cas : j'ai pu retirer facilement une épingle à cheveux avec une pince à forcipressure.

Si le corps était incrusté de sels calcaires et immobilisé, on pratiquerait une incision en se comportant comme je l'ai dit pour les calculs de l'urètre.

2° INFLAMMATIONS DE L'URÈTRE.

Les inflammations de l'urètre comprennent l'urétrite aiguë et l'urétrite chronique.

A. **Urétrite aiguë.** — L'urétrite aiguë résulte de causes diverses, et en particulier de la présence prolongée des corps étrangers dans le canal, mais c'est le contact vénérien qui lui donne le plus souvent naissance, et elle prend alors le nom de *blennorragie*. La première disparaît avec la cause qui l'a produite et ne mérite pas de description spéciale. Il n'en est pas de même de la seconde.

La blennorragie est une affection spécifique qui ne se donne à autrui que lorsqu'on l'a soi-même. Les histoires de transmission de la chaudepisse par une femme malpropre ou qui a ses règles sont bonnes pour rassurer certains esprits, mais au fond n'y croyez pas. Le coït pratiqué dans ces conditions peut, au même titre qu'un écart de régime, par exemple, réveiller une ancienne affection, mais il n'en donne jamais une première. Ne voyons-nous pas, même souvent, de jeunes femmes atteintes de cancer utérin continuer pendant plusieurs mois les rapports sexuels, avant la période des douleurs, sans communiquer aucun écoulement blennorragique ?

On connaît aujourd'hui l'agent spécial de la contagion, le gonococcus, microbe pathogène de la blennorragie, mais la clinique en faisait prévoir depuis longtemps l'existence.

On rencontre, d'ailleurs, des conditions spéciales de réceptivité, car de deux individus voyant la même femme malade l'un peut être atteint et l'autre indemne.

Un fait utile à savoir également pour la pratique, c'est qu'une femme absolument saine en apparence peut donner une blennorragie aiguë. Il n'est pas nécessaire, en effet, que l'agent contagieux soit répandu sur toute la surface muqueuse pour se propager. Une très petite quantité, inappréciable à l'œil nu, peut s'être cantonnée dans l'urètre ou dans une des nombreuses glandes qui entourent la vulve et suffire à reproduire la maladie avec toute son intensité primitive.

Le diagnostic de la blennorragie s'impose de prime abord; deux signes principaux la caractérisent; la douleur en urinant et l'écoulement de pus par l'urètre. La simultanéité de ces deux signes est nécessaire : une cystite du col, par exemple, peut provoquer de la douleur en urinant, mais il n'existe pas d'écoulement; par contre, une balano-posthite s'accompagne souvent d'un abondant écoulement de pus, mais le sujet urine sans douleur. La balano-posthite est assez commune chez les sujets à phimosis très prononcé, et, comme on ne peut découvrir le gland pour constater que le pus sort bien par le méat, on s'expose à une erreur de diagnostic (et, chose originale, je l'ai vue commise par Ricord) lorsque, s'en rapportant à la première impression que fait naître dans l'esprit la présence du pus, on néglige de demander au malade s'il souffre en urinant.

Inutile d'insister sur les caractères de la douleur, sur l'aspect de la suppuration aux diverses périodes de la maladie, beaucoup de mes lecteurs ayant acquis à cet égard une expérience personnelle.

Dans les blennorragies très intenses, la verge s'incurve quelquefois en bas pendant l'érection, ce que l'on désigne vulgairement sous le nom de chaudepisse cordée. Cela tient à ce que le tissu spongieux de l'urètre a perdu une certaine partie de son extensibilité et ne peut se redresser au même degré que les corps caverneux, lesquels subissent ainsi une sorte d'inflexion. Cet état provoque de violentes douleurs et, dans l'espoir de les atténuer, certains sujets redressent violemment la verge. Il résulte de cette

manœuvre brutale une variété de déchirure de l'urètre, qui provoque une hémorragie immédiate, quelquefois très abondante, et, conséquence plus grave, prédispose aux rétrécissements cicatriciels ultérieurs.

La blennorragie envahit d'abord la partie antérieure de l'urètre et gagne de proche en proche les régions profondes. C'est à ce moment que peuvent survenir, souvent à la suite d'un écart de régime, la prostatite et la cystite aiguë du col avec rétention d'urine, dont j'ai parlé plus haut. C'est encore la période des orchites.

Je dois insister sur un genre de complication qui trouve ici sa place. Au-dessous du bulbe, entre cet organe et la portion membraneuse sur laquelle il empiète, se trouvent deux petites glandes en grappe dont le conduit excréteur s'ouvre dans l'urètre. Ces glandes, décrites d'abord par Méry, sont plus communément, et sans motif, connues sous le nom de glandes de Cowper, d'où le nom de *cowpérite* donné à leur inflammation. L'une ou l'autre de ces glandes, en effet, rarement les deux à la fois, peuvent s'enflammer au cours de la blennorragie. On constate alors au périnée, *sur les côtés de la ligne médiane*, une tuméfaction plus ou moins considérable, accompagnée d'une vive douleur, et se terminant, en général, par la production d'un abcès qu'il convient d'ouvrir dès que la fluctuation est nettement perçue.

On pourrait confondre cette affection avec un abcès urineux périnéal, mais, outre qu'un abcès de ce genre est rare dans le cours de la blennorragie, il se distingue surtout de l'inflammation des glandes de Méry par son siège, qui est toujours exactement médian et non latéral. J'ai déjà dit plus haut que la prostatite ne se traduit pas ordinairement par une saillie au périnée et se révèle surtout par des signes appréciables à l'aide du toucher rectal.

Signalons encore des abcès périurétraux au niveau de la portion spongieuse, pouvant être l'origine d'une variété de fistule urinaire.

Outre ces complications locales, il en survient à distance qui sont beaucoup plus graves encore : ainsi, par exemple, les arthrites, les synovites; ainsi la conjonctivite purulente ou ophtalmie blennorragique.

Voici les règles qui doivent présider au traitement de la blennorragie : d'abord, ne jamais employer la méthode dite abortive.

Pendant la période aiguë, c'est-à-dire tant que persiste une vive douleur dans la miction et les érections, recourir aux émollients : grands bains prolongés et répétés chaque jour ; boissons délayantes et abondantes ; abstention de tout liquide excitant : vin, bière, café, liqueurs. Éviter les longues courses et, autant que possible, la fatigue ; porter un suspensoir. Bien recommander au malade d'éloigner tout contact du pus avec les yeux.

Les phénomènes aigus ayant à peu près disparu, ordonnez les balsamiques : le copahu en capsules à la dose de 8 à 12 par jour, ou des bols d'opiat composé d'un mélange de copahu et de poivre cubèbe dans les proportions suivantes : cubèle deux tiers, copahu un tiers.

Persistez dans la sévérité du régime ; un écart pourrait réveiller l'état aigu. De plus, c'est à cette période que la blennorragie gagne les régions profondes du canal et que surviennent de préférence les cystites, les prostatites, les orchites.

Enfin, lorsque le sujet n'éprouve plus aucune douleur et que l'affection en est réduite à un simple écoulement, conseillez les injections astringentes.

Suivant un préjugé assez répandu, les injections urétrales seraient la cause des rétrécissements qui surviennent souvent à la suite des blennorragies. J'estime que c'est là une profonde erreur. Qu'une injection abortive, faite au début de l'affection avec une solution concentrée de nitrate d'argent, provoque une inflammation très violente et plus tard un rétrécissement, c'est possible, quoique non certain, mais une injection astringente pratiquée au déclin de l'affection ne produira jamais de rétrécissement par elle-même ; c'est le contraire qui est la vérité. Ce qui cause le rétrécissement, c'est la persistance de l'inflammation et sa propagation aux couches sous-muqueuses : aussi les injections, en favorisant la guérison définitive, ont-elles pour résultat de s'opposer à la production ultérieure des rétrécissements, au lieu de les déterminer.

Il existe bon nombre d'injections astringentes ; la meilleure est celle qui est composée de sulfate de zinc dans la proportion d'environ 1 gramme pour 200 grammes d'eau. Du reste cette proportion doit varier, mais je reviendrai, dans le chapitre suivant, sur ce point intéressant de thérapeutique urétrale.

B. Urétrite chronique ou blennorrhée. — De même

que la blennorragie résulte toujours d'un contact avec un sujet atteint de cette affection, la blennorrhée est toujours la conséquence d'une blennorragie antérieure. Cependant, certains sujets sont atteints d'écoulement chronique sans avoir présenté nettement la phase aiguë décrite précédemment : la blennorragie est alors chronique d'emblée, mais elle n'en reconnaît pas moins une origine vénérienne. Sans doute, un sujet atteint de prostatite chronique, de tubercules de la prostate, présente des écoulements, mais d'une nature différente, et encore la première de ces affections succède-t-elle, dans la majeure partie des cas, à une blennorragie antérieure. Il sera toutefois assez facile de faire le départ entre ces diverses affections.

La blennorrhée, appelée encore vulgairement *goutte militaire*, se traduit par l'existence d'une goutte de pus qui apparaît au méat après une suspension plus ou moins prolongée de la miction, et, par conséquent, de préférence le matin. Le pus est blanc; c'est assez souvent du muco-pus filant. Les sujets n'éprouvent, d'ailleurs, aucune sensation spéciale en urinant et cet écoulement est le seul signe de la maladie. Cependant, et c'est l'un des principaux inconvénients de la blennorrhée, aussi bien chez la femme que chez l'homme, sous l'influence d'un écart de régime, même léger, un verre de bière, par exemple, cette affection reprend un certain caractère aigu et redevient contagieuse; ou bien encore la goutte purulente, qui avait disparu pendant plusieurs mois, reparaît à nouveau et prouve au malade qu'il n'est pas complètement guéri; cet état peut ainsi durer pendant toute la vie, malgré les divers traitements.

La blennorrhée, bien que peu grave en elle-même, emprunte donc une certaine importance aux retours probables et répétés à l'état subaigu, à sa ténacité, et à l'état d'hypocondrie dans lequel tombent fréquemment les sujets dont l'unique préoccupation, l'unique souci, sont cet écoulement.

Il serait d'un haut intérêt pratique de connaître la cause anatomique précise ainsi que le siège exact de la blennorrhée ; malheureusement, ce point est fort obscur. S'il est certain qu'une chaudepisse mal soignée, soit par le médecin, soit par le malade, prédispose au passage de la maladie à l'état chronique, il est certain aussi que la chronicité s'établit chez certains sujets, malgré toutes les précautions employées : aussi, serait-il imprudent de promettre une guérison ferme dans un temps donné, quelle que soit la

rigueur du traitement. Sans parler des prédispositions individuelles, des tempéraments, qui jouent, sans doute, un certain rôle, il est probable que l'affection se cantonne, qu'une colonie de microbes établit domicile dans une des nombreuses lacunes de l'urètre où elle est inaccessible, et, comme les lacunes sont disséminées sur toute la longueur du canal, on conçoit que le siège de la blennorrhée soit très variable, bien qu'elle paraisse occuper plus fréquemment les régions profondes.

Existe-t-il un rapport de cause à effet entre la blennorrhée et le rétrécissement du canal? Cela me paraît très probable, et, cependant, je n'ose dire que ce soit certain. En effet, les rétrécissements très prononcés, ceux qui exigent un long traitement, et même parfois l'urétrotomie interne, ne s'accompagnent, en général, d'aucun écoulement; il en est de même des rétrécissements cicatriciels. D'autre part, il m'est arrivé souvent, ainsi qu'à plus d'un confrère sans doute, de faire disparaître complètement, par quelques séances avec les bougies Béniqué, des écoulements chroniques datant de plusieurs années. Comment expliquer ces derniers faits, si ce n'est par la dilatation d'une partie rétrécie du canal? Il y donc là une sorte de contradiction que je ne saurais expliquer et, je dois le dire, assez choquante : un rétrécissement de 4 ou 5 millimètres n'entretenant pas l'écoulement, tandis qu'une atrésie à peine appréciable en serait la cause. Otis attribuait la blennorrhée non pas au rétrécissement circulaire, mais à des bandes longitudinales de tissu induré s'opposant à la distension uniforme du canal, et il pratiquait la section de ces bandes après les avoir préalablement sous-tendues à l'aide d'un instrument spécial.

L'exploration du canal permet quelquefois d'acquérir une notion précise sur le siège de l'inflammation; le malade peut signaler lui-même un point où il éprouve de la sensibilité, surtout si pendant la miction il ferme le méat de façon à distendre le canal. (Cette manœuvre est utilisable pour produire un certain degré de dilatation dans les cas très légers, mais elle serait dangereuse, si le rétrécissement était serré, en distendant outre mesure la partie située en arrière.) Introduisez dans le canal une bougie à boule et retirez-la très doucement, de façon à vous rendre compte et de la sensibilité et du degré de résistance de la muqueuse.

Ce qui précède fait pressentir la difficulté du traitement de la

blennorrhée. S'il est vrai que l'affection soit produite et entretenue par la présence d'un microbe spécial, la solution du problème consisterait à en trouver l'agent destructeur, à condition encore que ce parasite ne soit pas logé dans un recoin inaccessible; mais nous ne connaissons pas d'agent de cette nature.

Prescrivez d'abord un régime convenable. Les malades en arrivent, d'ailleurs, facilement à reconnaître eux-mêmes les écarts qu'ils doivent éviter et le genre de liquide ou d'aliments qui leur sont contraires, car il y a sous ce rapport une certaine différence suivant les sujets.

Bien que le liquide de la blennorrhée ne paraisse pas doué de propriétés contagieuses, conseillez de ne pratiquer le coït qu'après avoir uriné, afin de nettoyer le canal.

Le traitement local consiste dans les *injections*, le *cathétérisme* et la *cautérisation*, que je suis d'avis d'*employer dans cet ordre, et successivement*. Les injections doivent être faites de préférence avec le sulfate de zinc, mais la difficulté consiste à savoir doser le médicament en proportion de l'affection ou du degré de sensibilité du sujet. L'injection peut être trop faible et inutile, ou trop forte et nuisible : il y a donc là une question de tâtonnement. Voici comment je conseille de procéder. Commandez une solution concentrée de sulfate de zinc à 5 grammes pour 100 grammes d'eau. Mettez une cuillerée à café environ de ce liquide dans un demi-verre d'eau, et faites l'injection. Suivant l'effet produit, suivant la sensation qu'éprouve le malade, il augmente ou diminue le degré de l'injection et il arrive vite à la *graduer lui-même*, ce qui est indispensable pour obtenir la guérison, ou du moins la disparition momentanée de l'écoulement. Laissez séjourner le liquide pendant deux ou trois minutes dans le canal en oblitérant le méat.

Lorsque les injections ont échoué, et surtout si l'accident initial remonte déjà à plusieurs années, si ce n'est pas une fin de blennorragie, mais une blennorrhée définitivement constituée, on doit recourir au cathétérisme. Servez-vous des bougies Béniqué. Introduisez d'abord une bougie de 6 millimètres de diamètre, c'est-à-dire le n° 36; passez successivement les numéros suivants jusqu'au n° 42, et cela dans la même séance. Sans exiger le repos complet, recommandez au malade d'éviter la fatigue, surtout le jour de la première séance. Trois ou quatre jours après, pratiquez-en une seconde du n° 40 au n° 46, par exemple,

régime doux, employez, au besoin, quelques injections de cocaïne dans l'urètre, et tentez de nouveau la dilatation. Lorsque, malgré tout, vous piétinez sur place et surtout lorsque, au lieu d'avancer, vous reculez dans l'œuvre de réparation, une nouvelle indication surgit, celle de l'urétrotomie.

Les *cas exceptionnels* sont ceux dans lesquels le rétrécissement est disposé de telle sorte, que les tentatives les plus habiles, les plus prolongées et les plus variées, n'ont pu permettre l'introduction de la plus fine bougie : le rétrécissement est *infranchissable* (du moins cliniquement). Essayez alors des bougies en baleine, qui, bien que très minces, sont encore fort résistantes : mais usez de la plus grande prudence, car il serait aisé de faire une fausse route. Essayez même d'un crin de Florence : consacrez aux séances un temps très long (j'ai vu jadis Philips rester près d'un malade de 10 heures du matin jusqu'à 6 heures du soir), soutenu par la ferme conviction que vous finirez par passer, car il n'y a pas, en réalité, de rétrécissement infranchissable dans le sens propre du mot, du moment où l'urine le traverse, bien qu'une disposition valvulaire spéciale puisse s'opposer au passage d'une bougie d'avant en arrière. De guerre lasse, vous devrez recourir soit à l'urétrotomie, soit au cathétérisme rétrograde.

L'*urétrotomie* est une opération qui a pour but de fendre le canal, soit de dedans en dehors, de la muqueuse vers la peau, c'est l'*urétrotomie interne* : soit de dehors en dedans, de la peau vers la muqueuse, c'est l'*urétrotomie externe*. Avant l'invention du très ingénieux instrument de Maisonneuve, il était possible de discuter la valeur de ces deux genres d'opération, et je conçois même que l'on fût partisan de l'incision externe, qui était, en somme, plus chirurgicale qu'une section pratiquée au hasard dans l'intérieur du canal avec des instruments imparfaits; mais, aujourd'hui, le choix n'est plus douteux entre les deux méthodes et l'urétrotomie interne doit être préférée toutes les fois qu'elle est possible.

Mais la condition indispensable à l'exécution de l'urétrotomie interne, c'est un conducteur. Pour que cette opération soit possible, l'urètre doit être perméable, il doit même recevoir une bougie conductrice d'un certain volume. Nous dirons donc : l'urétrotomie interne est applicable à tous les cas dans lesquels il est possible d'introduire préalablement un conducteur dans la vessie.

La miction est souvent beaucoup plus fréquente qu'à l'état normal : le besoin se fait sentir toutes les deux heures, toutes les heures, aussi bien le jour que la nuit, et à intervalles parfois même plus rapprochés. D'ailleurs, ce besoin n'est pas très impérieux, et le malade peut attendre encore un certain temps avant de le satisfaire, sans que les urines s'échappent malgré lui.

L'urine accumulée derrière l'obstacle s'écoule au dehors dans l'intervalle des mictions et, pour peu que celles-ci soient très fréquentes, le malade semble être atteint d'incontinence, mais ce n'est pas une véritable incontinence, puisque le col fonctionne et ferme le réservoir.

L'éjaculation se fait mal : il ne s'écoule pas de sperme par le méat au moment du spasme vénérien, mais le sperme sort ensuite sans force et lentement : aussi ces hommes sont-ils, en général, inféconds.

D'ailleurs, le malade n'éprouve pas de douleurs, si ce n'est quelquefois à la fin de la miction ; s'il souffre dans l'hypogastre, dans les reins, c'est qu'il y a des complications dont je m'occuperai plus loin. Il ressent seulement de la gêne, de la fatigue des muscles de l'abdomen, par suite des efforts qu'il doit faire pour expulser l'urine, et des hernies en peuvent être la conséquence.

Ainsi donc : diminution du volume du jet de l'urine, déformation de ce jet à sa sortie du canal, fréquence du besoin d'uriner, durée plus grande de la miction, tels sont les troubles principaux dont se plaint un malade atteint d'un rétrécissement de l'urètre qui n'est pas arrivé encore à la période des complications.

Adressez alors au malade ces deux importantes questions :

Avez-vous fait à une époque plus ou moins éloignée une chute sur le périnée; avez-vous subi sur cette région, ou à son voisinage, un traumatisme quelconque? Si la réponse est négative, repoussez toute idée de *rétrécissement traumatique*.

Deuxième question :

Avez-vous été atteint de blennorragie? Si le malade répond négativement, et que toutefois sa réponse soit véridique, il est extrêmement probable que, malgré les signes précédemment énumérés, il n'est pas atteint de *rétrécissement inflammatoire*. Or, ce sont les deux variétés de rétrécissement que l'on rencontre dans l'urètre, et, pour mon compte, je n'en ai jamais vu qui ne reconnussent pour origine ou un traumatisme ou une blennorragie

antérieure, et, si l'une et l'autre de ces causes fait défaut, il ne saurait y avoir, selon moi, de rétrécissement.

Existe-t-il donc des affections de l'urètre pouvant simuler à ce point une atrésie du canal? Oui, sans doute. Je ne ferai que mentionner le spasme de la portion membraneuse, appelé encore inexactement rétrécissement spasmodique, affection transitoire dont les signes ne répondent, par conséquent, en rien à ceux qu'a dû nous révéler l'interrogatoire du malade. Je rappellerai aussi, seulement pour mémoire, la prostatite chronique, et je renvoie le lecteur au chapitre qui traite de cette maladie. Mais je dois insister ici sur la cystite chronique du col de la vessie, car je suis convaincu, je suis certain même que nombre de praticiens ont commis l'erreur grave de prendre cette lésion pour un rétrécissement de l'urètre et de la traiter comme telle.

Deux signes, en effet, sont communs à ces affections : la diminution du jet de l'urine et la fréquence du besoin d'uriner. Cependant, un interrogatoire bien conduit fournit de fortes présomptions en faveur de l'une ou de l'autre.

Le malade a t-il été atteint d'une blennorragie antérieure? Si non, songez plutôt à une cystite chronique du col.

Le jet de l'urine est-il constamment amoindri, ou bien le malade urine-t-il, parfois, à peu près normalement? Dans ce dernier cas, songez encore à une cystite.

Le malade éprouve-t-il un besoin d'uriner tellement impérieux qu'il ne puisse résister quelques minutes à le satisfaire? Si oui, la réponse est en faveur de la cystite.

La miction est-elle douloureuse, mais seulement à la fin? Ce signe est absolument propre à la cystite chronique du col.

Il est vrai qu'un sujet atteint d'un rétrécissement léger peut être en même temps affecté de cystite, et la difficulté ne saurait alors être levée que par un examen direct, mais, je le répète, dans la grande majorité des cas, la connaissance des signes et la marche de la maladie suffisent pour permettre de se prononcer à l'avance en faveur d'un rétrécissement soit traumatique, soit inflammatoire.

Pratiquez maintenant l'exploration du canal à l'aide du cathétérisme.

Ce qu'il faut d'abord obtenir, c'est le diagnostic, je dirais volontiers le diagnostic grossier de la maladie, c'est-à-dire savoir s'il existe oui ou non un rétrécissement. Une fois cette notion

capitale acquise, vous rechercherez ensuite les caractères, les particularités propres au cas particulier.

Des hommes, même expérimentés, peuvent être induits en erreur s'ils explorent pour la première fois un canal avec de fines bougies, en partant de cette idée préconçue qu'il doit y avoir un rétrécissement. La bougie peut ne pas pénétrer pour deux raisons : elle peut causer de la douleur et déterminer un spasme de la portion membraneuse ; elle s'engage quelquefois dans le cul-de-sac du bulbe ou dans une des lacunes de l'urètre, et le praticien ne doute plus alors qu'il soit en présence d'un rétrécissement, même très serré, alors qu'il n'y en a pas. N'explorez donc jamais un canal en procédant des petites bougies vers les grosses, mais, au contraire en partant des grosses pour arriver successivement aux plus petites. Commencez toujours par introduire une sonde ou une bougie présentant le calibre d'un urètre normal. J'estime que c'est là un précepte dont il ne faut jamais se départir, quand même on aurait les meilleures raisons de croire à un rétrécissement.

M. Guyon se sert d'une bougie à boule pour cette exploration. Quant à moi, je réserve cet instrument pour compléter le diagnostic, et j'emploie de préférence une sonde métallique de calibre ordinaire : elle me fournit, ce me semble, une idée générale plus nette de l'état du canal, et même de la vessie.

Introduisez donc une sonde métallique. Procédez avec la plus grande douceur ; arrêtez-vous à la moindre résistance, en vous rappelant les données du cathétérisme normal exposées plus haut. Laissez la sonde en place si elle provoque du spasme, ce dont une main exercée se rend bien compte, et ne retirez l'instrument que lorsque vous avez acquis la certitude d'un obstacle matériel à son passage dans la vessie.

Je rappellerai ici cette donnée importante, que j'ai déjà signalée en étudiant l'hypertrophie du lobe moyen de la prostate : si la sonde est arrêtée après avoir franchi la région du bulbe et lorsque vous avez pu exécuter le mouvement d'abaissement du pavillon entre les jambes du malade, c'est qu'à coup sûr l'obstacle siège au niveau du col vésical et qu'il n'y a pas de rétrécissement de l'urètre proprement dit, tel qu'il convient de l'entendre en pathologie. La sonde métallique, mieux que la bougie à boule, permet de constater ce point important du diagnostic.

Le malade est bien réellement atteint de rétrécissement de

l'urètre : il s'agit maintenant d'en apprécier le siège, le calibre, l'étendue et le nombre.

Le siège vous est presque toujours révélé tout de suite par la sonde, car, dans la très grande majorité des cas, celle-ci s'arrête au niveau du collet du bulbe. C'est, en effet, en ce point que sont situés la plupart des rétrécissements de l'urètre. Si vous retirez la sonde et mesurez la portion engagée dans le canal, vous constatez que la partie rétrécie se trouve à 11, 12, 13, 14 centimètres du méat, suivant la longueur de la portion pénienne, variable avec chaque sujet.

Prenez alors une bougie à boule et essayez successivement plusieurs numéros jusqu'à ce que vous en trouviez un qui franchisse l'obstacle. Si vous n'y réussissez pas, c'est que le rétrécissement est très serré, qu'il est peut-être filiforme, ce dont vous aurez la confirmation par l'essayage des bougies ordinaires de plus en plus fines.

On se servait jadis de bougies molles en cire, dites à empreinte, pour apprécier la forme et l'étendue de la partie rétrécie. Cette exploration est sans doute intéressante, mais n'offre pas une grande utilité pratique : aussi, la bougie à boule suffit-elle pour acquérir les notions nécessaires. Par la durée du passage de la boule dans le rétrécissement, par le ressaut qu elle éprouve en le franchissant, on obtient des renseignements suffisants sous ce rapport.

Le rétrécissement peut occuper la portion pénienne, beaucoup plus rarement, il est vrai, que celle du bulbe, et l'exploration à l'aide de la sonde métallique permet de le reconnaître. Mais il s'en trouve quelquefois en même temps dans les deux régions et, même dans ce cas, le principal est, en général, celui du bulbe. Ces renseignements ne peuvent être fournis que par la bougie à boule.

Enfin, avec le rétrécissement classique au niveau du bulbe, on peut rencontrer sur la région pénienne une série de petits rétrécissements en chapelet, dont la pathogénie est difficile à comprendre, et que Voillemier attribuait malicieusement à l'usage de l'instrument de Maisonneuve. Seule la bougie à boule permet d'en constater nettement les caractères et le nombre.

Il serait bien important, pour le succès du traitement, de savoir si le rétrécissement est fibreux et dur, ou bien élastique, fibroïde, comme l'appelait Gosselin : mais c'est affaire à une délicatesse de toucher absolument personnelle et qui n'est soumise à aucune règle.

Que devient un rétrécissement de l'urètre abandonné à lui-même?

Cela diffère suivant qu'il est d'origine traumatique ou d'origine inflammatoire. Le premier se développe beaucoup plus rapidement que le second et il en arrive à peu près fatalement à un degré tel, qu'il devient infranchissable avec les plus fines bougies : sa gravité est donc plus considérable que celle du second, mais on peut dire d'une façon générale qu'un rétrécissement de l'urètre, qu'elle qu'en soit la nature, présente une marche continue et finit par oblitérer presque complètement l'urètre.

Pour arriver à ce dernier résultat, le rétrécissement inflammatoire met parfois un temps très long, car il ne se manifeste dans certains cas qu'une vingtaine d'années après la chaudepisse initiale.

On observe, d'ailleurs, à cet égard des variétés individuelles très nombreuses: chez quelques sujets l'affection marche vite ; j'ai vu des rétrécissements chez des jeunes gens de dix-huit ans, mais c'est exceptionnel. De même, les signes rationnels sont loin de présenter la même intensité à diamètre égal de la partie rétrécie: on est surpris de voir des sujets atteints d'un rétrécissement filiforme ne présenter quelquefois que très peu d'accidents, alors que d'autres, dont le canal mesure encore 3 ou 4 millimètres de diamètre, en offrent de beaucoup plus intenses.

Un homme atteint de rétrécissement de l'urètre se trouve toujours sous le coup d'une rétention d'urine. Ce n'est pas que l'atrésie puisse arriver à l'obturation complète du canal ; le fait, à la rigueur possible dans le rétrécissement cicatriciel, ne s'observe jamais dans le rétrécissement inflammatoire ; un pertuis, si minime qu'il soit, persiste toujours et laisse passer l'urine goutte à goutte. Mais il est aisé de concevoir que le plus petit mouvement congestif détermine dans ces conditions une occlusion momentanée et une rétention d'urine.

Le rétrécissement consiste d'abord dans une sorte de sclérose de la tunique muqueuse de l'urètre, qui ne se traduit par aucun signe appréciable au toucher. Mais l'inflammation gagne de proche en proche le tissu périurétral, et il en résulte la production d'une sorte de virole fibreuse, ferme, plus ou moins inextensible, et très appréciable au doigt à travers les parties molles lorsque le point altéré est accessible.

La pression qu'exerce l'urine sur cette filière étroite fait que

peu à peu les parois se distendent en arrière de l'obstacle et constituent une sorte de diverticulum de la vessie dans lequel s'accumule le liquide : d'où la variété d'incontinence dont j'ai parlé plus haut.

Dans un cas de rétrécissement cicatriciel, observé sur un confrère qui était tombé de cheval à califourchon sur une barrière, on voyait à chaque miction le canal se distendre derrière l'obstacle, acquérir le volume du pouce, et l'urine s'écoulait ensuite goutte à goutte pendant que le malade était en proie à d'atroces douleurs.

Les accidents déterminés par un rétrécissement de l'urètre peuvent rester locaux pendant un grand nombre d'années, mais, après un temps plus ou moins long et très variable suivant les sujets, il survient des troubles graves qui altèrent la santé et amènent la mort. C'est ainsi qu'au niveau du rétrécissement lui-même on observe des abcès urineux, des tumeurs et des fistules urinaires, des infiltrations d'urine, accidents sérieux nécessitant un traitement spécial et dont je m'occuperai plus loin en particulier.

La vessie finit elle-même par ressentir à la longue les effets du rétrécissement de l'urètre : il survient de la cystite. L'appareil rénal est envahi à son tour, et la vie du sujet se trouve dès lors menacée à brève échéance sans qu'un traitement tardif puisse donner de grandes chances de guérison. Le malade succombe, en effet, en présentant le cortège des phénomènes urémiques.

Un rétrécissement de l'urètre abandonné à lui-même ne guérit donc jamais, la marche en est constamment progressive. Après avoir apporté des entraves de toutes sortes à l'existence, il produit un certain nombre d'accidents douloureux, abrège notablement la vie du sujet, et finit par entraîner la mort.

Ce qui précède démontre toute l'importance que le praticien doit attacher au traitement des rétrécissements de l'urètre. Beaucoup de sujets, n'éprouvant au début que des troubles légers, hésitent à se soumettre à un traitement convenable. Mettez votre responsabilité à l'abri en insistant, sans craindre de faire envisager au malade les dangers auxquels il est exposé dans un avenir plus ou moins rapproché. Dites-lui bien que la vie d'un homme atteint de rétrécissement de l'urètre est incessamment menacée.

Le lecteur n'ignore pas l'immense quantité de travaux publiés sur cet important sujet, mais il entre dans mon programme d'indiquer seulement la conduite que je considère comme la meilleure à suivre dans cette circonstance.

Le traitement des rétrécissements de l'urètre consiste dans une seule indication : la *dilatation*.

La dilatation doit avoir pour but de restituer au canal non seulement un calibre suffisant pour l'expulsion de l'urine, mais encore son calibre normal, que l'on peut estimer en moyenne à 8 millimètres de diamètre. Pour qu'un canal soit déclaré normal, il doit recevoir *facilement*, sans effort, sans pression, une bougie de cette dimension.

Les moyens destinés à obtenir cette dilatation ont pour base l'emploi des bougies de plus en plus volumineuses. Si, dans certaines circonstances que nous dirons plus loin, on a recours à l'incision, à la divulsion, à la destruction chimique de la partie rétrécie, c'est encore pour permettre l'usage ultérieur des bougies ; on ne doit pas considérer ces diverses opérations comme des méthodes de traitement radical, ce sont des adjuvants de la dilatation.

Dans la pratique, on rencontre des *cas faciles*, des *cas difficiles*, des *cas exceptionnels*.

Voyons comment on doit conduire le traitement dans ces diverses circonstances.

Les *cas faciles* sont ceux dans lesquels la bougie pénètre aisément dans la lumière du rétrécissement, ceux dont la virole est élastique et se laisse distendre sans trop de résistance, qui consistent même parfois en une simple valvule. Il n'est pas nécessaire que les malades de cette catégorie gardent le lit, ni même la chambre. Lorsque l'on a tâté la tolérance du canal, ils peuvent vaquer à leurs occupations habituelles, tout en gardant un repos relatif, c'est-à-dire en évitant la fatigue et les écarts de régime.

Servez-vous, pour le commencement du traitement, de bougies en gomme, neuves ou très bien nettoyées, et, autant que possible, à bout olivaire. Graduez-les vous-même à la filière. Ces bougies doivent être graduées à 1/3 de millimètre ; mais la graduation n'est pas toujours exacte, et ne vous en rapportez pas complètement au numéro inscrit sur la bougie. Sachez que le succès, et un succès rapide, dépend souvent de la qualité et du choix judicieux des bougies. Je suppose que vous débutiez par le n° 6.

Prenez ensuite un 7 faible, puis un 7 fort, et ainsi de suite, surtout au début, car, je le répète, il y a souvent une trop grande différence d'un numéro à un autre.

Vous avez passé le n° 6 : attachez tout de suite un fil à son extrémité et laissez la bougie en place pendant un quart d'heure ou bien une demi-heure, suivant la tolérance du canal.

Le surlendemain, faites une seconde séance. Passez de nouveau le n° 6 : retirez-le aussitôt et remplacez-le par le 7 faible, que vous laissez en place. Si la bougie est bien supportée, laissez-la pendant une heure et continuez de la sorte.

Certains malades, très pressés, réclament une séance journalière, mais je suis d'avis de n'en faire au plus que tous les deux jours. Souvent même il faut reculer davantage, si le malade est fatigué. Il n'est pas rare de voir qu'une bougie ayant facilement passé ne pénètre plus à la séance suivante : laissez alors reposer pendant trois ou quatre jours le canal un peu irrité. Prescrivez un grand bain, un purgatif au besoin, un régime doux.

Vous arrivez ainsi, le plus souvent sans encombre, après un temps variable suivant les mouvements de recul parfois nécessaire, jusqu'au numéro 15, c'est-à-dire que le canal mesure à ce moment 5 millimètres de diamètre. Le malade éprouve déjà une amélioration si grande dans son état, qu'il se croit guéri et manifeste souvent une certaine tendance à se soustraire au traitement, mais insistez pour arriver jusqu'aux numéros 22 ou 23.

Cependant, à cette période du traitement, il est possible de gagner du temps, et j'ai l'habitude de modifier le mode de dilatation : au lieu de continuer l'emploi de bougies en gomme, je me sers de bougies Béniqué. Ces bougies sont très bien graduées, et à un sixième de millimètre, de telle sorte qu'il est facile d'en faire pénétrer successivement un certain nombre. Souvent alors, dans une seule séance, on peut restituer au canal son calibre normal en effectuant le simple passage des bougies sans les laisser en place. Trois ou quatre séances au plus suffisent pour que la guérison soit complète.

Cette dernière expression est-elle bien exacte ? La guérison d'un rétrécissement de l'urètre peut-elle être complète, c'est-à-dire durable ? Cela est possible, mais tout à fait exceptionnel. L'atrésie présente une grande tendance à la reproduction et se reproduit même presque toujours si l'on ne prend pas les précautions suffisantes. Conseillez au malade de distendre de temps

en temps son canal avec l'urine ; recommandez-lui surtout de se soumettre de nouveau à la dilatation tous les mois d'abord, et ensuite une ou deux fois par an.

Les *cas difficiles* sont ceux dans lesquels le rétrécissement est très étroit, intolérant et dur. Il en résulte beaucoup de tâtonnement dans le passage des bougies et une résistance considérable à la dilatation.

Les sujets atteints de cette variété de rétrécissement doivent être tenus à la chambre et même au lit. Il faut avoir recours aux fines bougies coniques. C'est alors que le passage de la première bougie devient une œuvre de patience. Vous aurez soin de l'enrouler d'abord sur votre doigt, afin que son extrémité un peu recourbée explore plus facilement le champ du rétrécissement et rencontre un orifice quelquefois situé excentriquement. Restez auprès de votre malade une demi-heure, une heure, s'il le faut, et même davantage, avec la certitude que là où passe l'urine une bougie finit presque toujours par passer. En cas d'échec, recommencez la séance les jours suivants, après avoir fait prendre au malade un grand bain, et en l'engageant à uriner immédiatement avant la séance.

Lorsque la bougie est passée, fixez-la et tâchez de la maintenir dans la vessie, afin de n'avoir pas à éprouver de nouveau les difficultés de l'introduction. Engagez le malade à uriner avec la bougie. Si l'urine peut s'engager entre l'instrument et les parois du canal, la partie est en quelque sorte gagnée, car vous obtenez déjà de ce fait un certain élargissement de l'urètre, et il est assez facile de passer, dans la séance suivante, un numéro supérieur. La première bougie pourra être laissée en place deux à trois jours. Si la miction est impossible dans ces conditions, il faut évidemment retirer la bougie, et les mêmes difficultés peuvent encore se représenter, mais enfin, avec le temps et la patience, on finit toujours par arriver à gagner quelques numéros ; si le rétrécissement n'est pas trop dur, vous vous trouvez bientôt dans les conditions des cas faciles, et la dilatation marche jusqu'au bout sans entraves.

Il se peut aussi qu'arrivé à un certain degré, vous éprouviez une grande difficulté à progresser, soit que le rétrécissement résiste, ou que le canal devienne trop irritable : laissez alors reposer le malade pendant quelques jours, soumettez-le à un

Dans le cas contraire, lorsque le rétrécissement est infranchissable (et nous avons déjà dit que cela est tout à fait exceptionnel) il faut recourir à l'urétrotomie externe.

Voyons maintenant les indications de l'urétrotomie interne. Pour moi, ces indications sont très simples, et j'ai l'habitude de les résumer dans la formule suivante : le canal de l'urètre ne fonctionne normalement que s'il présente un diamètre de 7 à 8 millimètres ; tant que ce calibre n'est pas atteint, le malade est sous le coup d'accidents graves et sa vie est menacée ; donc, toutes les fois que par la dilatation simple on ne peut parvenir à restituer au canal son calibre normal, l'urétrotomie interne est indiquée.

Les deux causes principales qui s'opposent à la dilatation sont la résistance du canal et sa susceptibilité. Certains sujets présentent, sous ce rapport, une si grande sensibilité, que le passage d'une bougie détermine toujours de la douleur et souvent un accès de fièvre : or, ne croyez pas que ce soit là une contre-indication à l'opération ; au contraire, car, une fois le canal incisé et une sonde dans la vessie, la fièvre disparaît, et l'opération elle-même, en apparence cependant beaucoup plus grave que le passage d'une bougie, ne provoque le plus souvent aucun accident fébrile.

Je ne suis pas en mesure de me prononcer sur la valeur de la méthode d'Otis, appliquant l'urétrotomie interne à la cure de la blennorrhée sur des urètres offrant les dimensions qui nous semblent normales. Je ne discuterai pas non plus ici la valeur de la divulsion ou de l'électrolyse comparée à celle de l'urétrotomie interne : c'est à cette dernière opération que je donne la préférence.

Voici donc un sujet atteint de rétrécissement de l'urètre, et nous avons commencé la dilatation à l'aide des bougies. Après plus ou moins de tâtonnement, nous sommes parvenus à introduire les numéros 6 ou 7, je suppose ; mais, pour un motif quelconque, nous sommes arrêtés. Nous pratiquerons donc l'urétrotomie interne et nous procéderons de la manière suivante.

Le malade sera préparé à cette opération par un purgatif. On lui administrera la veille et les jours suivants une potion avec 4 grammes de borate de soude, de façon à rendre les urines aseptiques et inoffensives au contact de la plaie.

Inutile de décrire l'appareil instrumental, que le praticien comprendra aisément dès qu'il l'aura dans la main. Introduisez la bougie conductrice. Vissez à son extrémité le conducteur cannelé et poussez-le à son tour dans la vessie. Tendez bien la verge avec la main gauche. De la droite, faites glisser la lame dans la cannelure du conducteur métallique, portez-la rapidement jusque dans la vessie, et retirez-la de même. Retirez le conducteur jusqu'à ce que vous aperceviez la bougie. Substituez à ce conducteur une tige métallique pleine et faites glisser sur cette tige et sur la bougie une sonde en gomme à bout coupé des numéros 16 à 18 : fixez la sonde dans la vessie.

Cette opération est d'une simplicité extrême et fournit des résultats certains, puisque vous êtes assuré de couper le ou les rétrécissements qui s'opposent au passage de la lame. On éprouve seulement parfois quelque difficulté à faire passer le conducteur cannelé lorsque le rétrécissement est très dur. Un autre inconvénient résulte encore de cette condition. Dans une circonstance où j'avais mis plusieurs semaines avant de pouvoir réussir à passer la bougie conductrice, j'y parvins un matin et, m'étant prémuni à l'avance de l'outillage nécessaire, je me mis en mesure de pratiquer l'urétrotomie interne. Je réussis à pousser le conducteur, mais il me fut impossible de couper le rétrécissement ; la lame buttait à sa surface et le manche se replia et se faussa, si bien que je ne pus faire l'incision. Aussi, je conseille d'avoir toujours deux lames ; une plus petite, pour pratiquer au besoin une première section, faire la voie, et une grande, pour achever de diviser le rétrécissement.

Laissez la sonde en place pendant vingt-quatre heures. Ne touchez plus au canal pendant une quinzaine de jours, jusqu'à ce que la plaie soit cicatrisée. Reprenez alors la dilatation et faites quelques séances de bougies Béniqué, ainsi que je l'ai dit à propos des rétrécissements faciles.

Je dois rapporter ici une opération que je pratiquai en 1871, à l'hôpital Saint-Antoine, suivant un procédé spécial, sur un douanier qui jouit encore aujourd'hui d'une excellente santé.

Cet homme était atteint d'un rétrécissement infranchissable de l'urètre ; chaque tentative de cathétérisme déterminait un violent accès de fièvre. Il était survenu un abcès gangreneux du périnée, et sa vie courait, à brève échéance, les plus grands dangers. L'urétrotomie interne me paraissait seule capable de sauver cet

homme. Mais comment la faire sans conducteur? Je pensai qu'une bougie en baleine finirait peut-être par franchir le rétrécissement et je priai M. Collin de me fabriquer une tige creuse à l'extrémité de laquelle il plaça de chaque côté une lame tranchante du système Maisonneuve, c'est-à-dire mousse à sa partie saillante.

Je me rendis donc auprès du malade, muni de ces instruments et avec l'intention de ne l'abandonner qu'après avoir passé ma bougie en baleine dans la vessie. J'y réussis au bout d'une heure et demie de recherches. Je fis glisser alors jusque dans la vessie l'urétrotome creux sur la baleine tenue suffisamment longue dans ce but, et pus placer immédiatement à demeure une sonde numéro 18. Tous les accidents fébriles disparurent aussitôt. Depuis cette époque, cet homme vient une ou deux fois par an se soumettre à une séance de Béniqué, ce qui suffit à maintenir son canal à l'état normal (1897).

Toutes les fois, ai-je dit, que l'on réussit à passer un conducteur à travers le rétrécissement, il faut donner la préférence à l'urétrotomie interne; mais, si des tentatives répétées n'ont permis de passer aucune bougie, l'urétrotomie externe s'impose.

Cette opération est quelquefois très simple, mais elle peut aussi présenter d'extrêmes difficultés. Supposez, par exemple, le cas suivant, qui était celui du confrère auquel j'ai fait allusion plus haut : chute sur le périnée, déchirure de l'urètre et production ultérieure d'un rétrécissement cicatriciel, qui se resserre de plus en plus au point de ne plus permettre l'introduction d'aucune bougie. La partie rétrécie est peu étendue, c'est un véritable anneau cicatriciel appréciable au toucher, et, en arrière de cet anneau, on voit le canal se distendre sous la pression de l'urine. Dans ces conditions l'opération est très simple, car en quoi consiste la difficulté de l'urétrotomie externe? C'est à trouver le bout postérieur de l'urètre : or, il s'offre de lui-même à l'opérateur dans le cas que je suppose. Après avoir introduit une sonde dans le bout antérieur jusqu'au rétrécissement, sectionnez directement toutes les parties molles jusqu'à l'anneau cicatriciel que vous divisez. Le bout postérieur se trouve ouvert du même coup, et rien n'est plus facile que d'y engager la sonde qu'on laisse à demeure jusqu'à ce que l'urètre soit reconstitué.

C'est dans cette circonstance que l'on pourrait pratiquer la

résection de la virole fibreuse et suturer ensemble les deux bouts de l'urètre; je crois, toutefois, que l'incision est plus simple et donne des résultats aussi satisfaisants.

Mais ce cas est malheureusement le plus rare. Le canal se trouve, en général, au milieu de tissus indurés traversés ou non par des fistules multiples, et la recherche du bout postérieur est des plus pénibles. C'est quelquefois après des heures de tâtonnement qu'on le rencontre, et encore pas toujours. Que faire alors? Je suis d'avis d'en rester là pour le moment et, lorsque le malade sera réveillé, soit le même jour ou bien les jours suivants, de le faire uriner devant soi, si c'est possible, et de reconnaître le bout postérieur. Si vous avez le bonheur de pénétrer dans la vessie, ne vous préoccupez pas de l'intervalle qui sépare les deux bouts, le canal se reconstituera sur la sonde.

Les tentatives ont été infructueuses et le bout postérieur se dérobe à vos recherches: une seule ressource vous reste pour refaire l'urètre, c'est le *cathétérisme rétrograde*. On désigne sous ce nom une opération ayant pour but de faire passer la sonde de l'intérieur de la vessie vers le périnée. Voici comment je conseille de conduire cette opération, que j'ai pratiquée plusieurs fois avec succès.

Introduire une sonde dans le bout antérieur jusqu'au rétrécissement, fendre le périnée sur la ligne médiane jusqu'à l'urètre et faire sortir la sonde par la plaie. Ouvrir ensuite la vessie au-dessus du pubis, en suivant les règles que j'ai indiquées à propos de la taille hypogastrique. L'opération est plus difficile dans ce cas que lorsqu'il s'agit d'extraire une pierre ou un corps étranger, puisque la vessie est souvent revenue sur elle-même et qu'il est impossible de la distendre par du liquide. La vessie étant ouverte, allez avec le doigt à la recherche du col, qui se trouve immédiatement au-dessous de la symphyse pubienne; en écartant les bords de la plaie vésicale, il vous est, d'ailleurs, possible de voir l'orifice du col. Par cet orifice, introduisez une sonde métallique et confiez-la à un aide. Le sujet étant remis dans la position de la taille, faites saillir la sonde au périnée et, si elle ne sort pas d'elle-même par le bout postérieur, incisez au bistouri jusqu'à ce que l'extrémité soit libre dans la plaie.

On pourrait alors placer une sonde ordinaire à demeure, en attirant dans la vessie celle qui est déjà dans le bout antérieur à l'aide d'un fil attaché à la sonde métallique, et refermer même la

plaie hypogastrique ; je préfère, cependant, la conduite suivante à laquelle j'ai eu recours, dans la crainte que la sonde ne se déplace : prenez un long tube en caoutchouc, dont il est facile de faire sortir une extrémité par l'hypogastre et l'autre par le méat. Arrangez-vous pour que la portion du tube qui correspond à la cavité vésicale soit trouée de façon à donner issue à l'urine, et plongez les deux extrémités du tube dans un vase placé à côté du malade.

Faites quelques points de suture à la plaie hypogastrique, laissez la plaie périnéale se fermer d'elle-même sur le tube.

Lorsque vous supposez que le trajet de l'urètre est suffisamment reconstitué, enlevez le tube et mettez à la place une sonde à demeure, qui sera maintenue jusqu'à cicatrisation complète de la plaie périnéale. La fistule hypogastrique ne tarde pas à se fermer d'elle-même. Cette opération est, sans doute, assez complexe, mais j'estime qu'elle donne des garanties sérieuses de sécurité et de succès.

4° VICES DE CONFORMATION DE L'URÈTRE.

L'urètre peut être atteint d'oblitération du méat, mais les principaux vices de conformation sont l'*hypospadias* et l'*épispadias*.

Hypospadias. — L'hypospadias consiste en ce que l'urètre, au lieu d'arriver jusqu'à l'extrémité de la verge, se termine sur un point quelconque de sa face inférieure. Tantôt, l'orifice est très rapproché du gland : c'est l'hypospadias glandaire ou pénien ; tantôt, il correspond au périnée : c'est l'hypospadias périnéal ou périnéo-scrotal. On aperçoit sur la face inférieure de la verge un orifice cutané, taillé en bec de flûte, à peine visible, et le reste de l'urètre n'est plus représenté que par une gouttière.

Il existe presque toujours en même temps une atrophie des corps caverneux, mais surtout une forte incurvation de la verge, qui fait que dans l'érection le gland regarde en bas au lieu de se diriger en haut, et cette incurvation est liée à l'existence d'une bride très résistante, qu'il est aisé de saisir entre les doigts, immédiatement au-dessous de la fosse naviculaire.

Le degré le plus léger d'hypospadias consiste dans l'ouverture de l'urètre à une faible distance du méat, et la verge conserve alors le volume et la direction habituels. Dans ces conditions, la

miction et le coït s'accomplissant à peu près normalement, je suis d'avis qu'il n'y a pas lieu de faire d'opération, et, d'ailleurs, les sujets n'éprouvent pas le besoin de s'y soumettre. Bien que l'urètre soit mal disposé pour la projection directe du sperme sur le col utérin, il n'est pas douteux que, si la fécondation est moins facile, elle peut néanmoins s'effectuer.

Mais lorsque l'orifice siège à une certaine distance du méat, soit en avant du scrotum, soit, à plus forte raison, en arrière, il faut toujours engager les sujets à se faire opérer, car nous avons aujourd'hui la certitude d'arriver à un bon résultat et de rétablir sensiblement l'état normal.

Ce qui, jusqu'à notre époque, avait presque constamment fait échouer ce genre d'opération était un mode de suture imparfait et surtout le contact de l'urine, malgré la précaution d'une sonde à demeure. De plus, les chirurgiens tentaient la restauration en une même séance, de sorte que si un seul point de suture venait à manquer les autres ne tardaient pas à céder.

Thiersch et M. Duplay ont modifié complètement, non seulement le mode de suture, mais encore la manière de pratiquer la restauration. Au lieu de refaire l'urètre en une seule séance, on le reconstitue partiellement d'avant en arrière du méat vers le périnée, de manière à toujours laisser un libre écoulement à l'urine en arrière de la suture, et finalement l'hypospadias se trouve réduit à une fistule simple que l'on ferme dans un dernier temps.

Voici donc comment il convient de procéder à la cure de l'hypospadias.

Commencez par prévenir le sujet qu'il doit s'armer de patience et ne pas limiter le temps du traitement, car plusieurs semaines, plusieurs mois même d'intervalle, peuvent être nécessaires entre chaque acte opératoire.

Il faut, avant toute tentative d'autoplastie ou de suture, redresser la verge, et cela dans une séance spéciale. Il suffit, pour atteindre ce but, de couper la bride en travers, et il est nécessaire que l'incision porte profondément jusque sur l'enveloppe des corps caverneux eux-mêmes. Par suite du redressement de la verge, qui s'accomplit aussitôt, l'incision, qui était horizontale, se transforme en une fente verticale, et il faut maintenir la verge droite jusqu'à cicatrisation complète.

Pour M. Duplay, le premier temps de la restauration consiste

dans la réfection du méat. Avivez les bords de la gouttière qui le représente et suturez-les ensemble. Pratiquez dans l'épaisseur du tissu spongieux du gland, si cela est nécessaire, une incision suffisamment profonde pour pouvoir introduire une sonde, du calibre 22, par exemple. On pourrait, à la rigueur, refaire le méat dans la même séance où l'on coupe la bride, afin de diminuer la durée du traitement.

Lorsque le méat est complètement reconstruit, restaurez la partie moyenne de l'urètre, en laisant en arrière, je le répète, un espace suffisant pour l'écoulement de l'urine.

Les meilleurs procédés sont ceux de MM. Th. Anger et Duplay, entre lesquels je ne suis pas en mesure de me prononcer.

M. Th. Anger taille sur un des côtés de la fente urétrale un lambeau quadrilatère comprenant la peau de la verge, et le dissèque de telle sorte, qu'il reste adhérent au bord correspondant de la gouttière. Il le renverse ensuite, si bien que la face cutanée regarde la lumière du canal et la face cruentée l'extérieur.

Il taille du côté opposé un lambeau analogue, mais le dissèque en sens inverse du précédent, c'est-à-dire en le détachant d'abord de la lèvre de la gouttière. Ce lambeau bien mobilisé est attiré vers la ligne médiane, de façon que sa face cruentée soit en contact avec la face cruentée du premier lambeau et le recouvre complètement. Le premier lambeau est fixé dans l'angle du côté opposé. Une sonde en gomme est introduite dans le nouveau canal.

M. Th. Anger fait la restauration complète en un seul temps.

Au lieu d'un grand lambeau, M. Duplay en dissèque deux plus petits de chaque côté de la fente urétrale, il les renverse de telle sorte que la surface cutanée regarde la lumière du canal, et il suture ces deux lambeaux l'un à l'autre sur la ligne médiane. Sur l'un des côtés, il dissèque ensuite un vaste lambeau quadrilatère qu'il fait glisser de manière que sa face cruentée recouvre complètement la face cruentée des deux précédents, et il fixe le bord libre de ce lambeau à la peau du côté opposé.

Si la peau de la verge se trouvait trop distendue, on pratiquerait une incision libératrice sur la face dorsale. J'estime qu'à l'aide de la méthode antiseptique la suture pourrait être pratiquée à points séparés avec du fil de catgut.

Dans un dernier temps, on réunit ensemble les tronçons du canal qui avaient été reconstitués isolément.

L'*épispadias*, beaucoup plus rare que l'hypospadias, est un vice de conformation caractérisé par l'ouverture de l'urètre à la face dorsale de la verge. Comme l'hypospadias, l'orifice urétral peut se trouver près du gland ou à la partie moyenne de la verge; il est même des cas où l'urètre consiste en une simple gouttière qui se continue avec la vessie. La symphyse pubienne est alors disjointe.

Nélaton et Dolbeau s'étaient beaucoup occupés de la restauration de l'épispadias, mais sans grand succès; Tiersch et M. Duplay sont arrivés à des résultats plus satisfaisants en suivant les règles que j'ai fait connaître à propos de l'hypospadias, c'est-à-dire en procédant par temps successifs. On a pu, dans certains cas, utiliser le prépuce, qui est ordinairement très exubérant chez les épispades; mais je renvoie, sous ce rapport, le lecteur aux traités spéciaux de médecine opératoire. (Voir mes *Leçons de clinique chirurgicale.*)

CHAPITRE V

RÉTENTION ET INCONTINENCE D'URINE.

La rétention d'urine n'a pas besoin d'être autrement définie, et le diagnostic du fait en lui-même s'impose en général, puisque le malade ou les assistants déclarent qu'il n'a pas été émis d'urine depuis un temps plus ou moins long.

Cependant, je dois tout d'abord prévenir le praticien que des erreurs sont possibles, et même des erreurs très préjudiciables : un malade peut n'avoir pas rendu une seule goutte d'urine sans qu'il y ait rétention; — il peut, au contraire, avoir rendu une quantité notable d'urine et cependant être atteint de rétention.

Voici ce qui arrive dans le premier cas.

Depuis que le malade est couché, vous dit-on, il n'a pas uriné, et c'est ordinairement le signe qui préoccupe le plus le malade et son entourage. On en conclut assez légitimement qu'il est atteint de rétention d'urine, et c'est à peine même si l'on cherche à vérifier le diagnostic : on court donc au plus pressé, c'est-à-dire que l'on pratique tout de suite le cathétérisme; mais la sonde ne

ramène pas une goutte d'urine. On se demande si l'on est bien dans la vessie, si les yeux de la sonde ne seraient pas bouchés ; on essaye une injection par la sonde, et le liquide, pénétrant dans la vessie, ressort tel qu'il a été introduit. Le sujet est donc atteint d'*anurie* et non de rétention d'urine, signe d'un pronostic toujours extrêmement grave, car le malade se trouve sous le coup d'un empoisonnement urineux, et des phénomènes urémiques ne vont pas tarder à apparaître, s'ils n'existent déjà.

Dans le second cas, vous pourrez être appelé pour remédier à une prétendue incontinence d'urine qui persiste déjà depuis un certain temps. Le malade, vous raconte-t-on, a été d'abord atteint d'un accès de rétention, mais, bientôt, à cet état a succédé la sortie involontaire des urines, de telle sorte que le lit et les vêtements sont constamment souillés ; le malade urine plutôt trop abondamment. Défiez-vous alors, car il est très possible, il est probable même que le malade pisse par regorgement, et que les accidents sont liés à une rétention d'urine. Il n'y a pas encore longtemps que j'ai constaté une semblable erreur qui durait depuis six mois, et cependant des confrères instruits avaient vu le malade. On remarque bien qu'une tumeur s'élève peu à peu dans l'hypogastre et l'on s'évertue à en expliquer l'origine, alors que le cathétérisme la fait disparaître instantanément en même temps que l'incontinence.

Un mot donc sur la miction par regorgement, qui donne naissance à une fausse incontinence d'urine.

Pour une cause quelconque, tenant à une lésion du corps ou du col de la vessie, mais l'urètre étant perméable, il se produit une rétention d'urine. La vessie se distend rapidement, et les parois de l'organe ne tardent pas à atteindre leur limite d'extensibilité. Le liquide, arrivant d'une façon incessante dans le réservoir et ne pouvant refluer vers son point de départ, fait de plus en plus effort contre les parois ; il arrive un moment où celles-ci vont fatalement éclater sous la pression du liquide, et c'est à ce moment que le col, s'il n'est hermétiquement clos, par une valvule je suppose, représentant la partie la moins résistante de la cavité, se laisse forcer et que le trop-plein de la vessie s'écoule, au grand bénéfice du patient, qui, sans cette condition, subirait une rupture de la vessie ; et l'on conçoit que cet état puisse persister indéfiniment au point de vue fonctionnel, s'il n'entraînait des désordres mortels du côté de la vessie et surtout de l'appareil rénal.

La miction par regorgement suppose donc un col et un urètre perméables. Ce phénomène se reproduit même sur le cadavre, et souvent je l'ai démontré dans mes cours de Clamart. On injecte par l'uretère du liquide dans la vessie, celle-ci se distend ; lorsqu'elle est arrivée à un certain degré de distension, le liquide s'écoule par l'urètre, et on peut, dès lors, injecter une quantité indéfinie de liquide sans que la distension de la vessie augmente. Vient-on à comprimer l'urètre, les parois vésicales ne tardent pas à éclater.

Il faut donc :

1° Établir qu'il existe bien réellement une rétention d'urine ;

2° Rattacher la rétention à sa véritable cause ;

3° Établir un traitement convenable.

La rétention d'urine est caractérisée par le défaut d'expulsion des urines au dehors (et nous avons vu quelle réserve il convient de faire sur la valeur de ce signe) et surtout par l'existence d'une tumeur qui occupe la région hypogastrique.

C'est à l'examen de cette tumeur qu'il faut s'attacher. Chez les sujets dont la paroi abdominale est très mince, la tumeur forme un relief qui frappe tout de suite le regard, mais chez ceux dont la paroi est épaisse, elle peut être complètement masquée et ne se révèle que par une certaine rénitence et surtout par la percussion. La vessie fait également une saillie d'autant plus accusée que l'ampoule rectale est remplie de matières fécales ; lorsque le rectum est vide, l'organe plonge et se dissimule en partie dans la petit bassin.

La tumeur est *exactement médiane*. On pourrait donc la confondre avec l'utérus gravide ou bien avec un fibrome utérin, mais il est rare que l'utérus ne jouisse pas d'un certain degré de mobilité latérale, tandis que la tumeur vésicale est absolument immobile. La confusion serait plus aisée encore avec un phlegmon développé dans la cavité de Retzius, car le siège est identique et la tumeur est fixe dans les deux cas ; mais les limites du phlegmon sont moins accusées, et surtout la tumeur vésicale est *fluctuante*, ce qui n'aurait lieu que dans le cas de phlegmon suppuré, et alors d'autres symptômes locaux, tels que rougeur, chaleur, œdème de la paroi abdominale, confirmeraient le diagnostic. Dans la rétention d'urine, en effet, il ne se développe jamais de phénomènes locaux, quel que soit le volume atteint par

la vessie; le diagnostic deviendrait tout à fait impossible sans le secours du cathétérisme, s'il existait à la fois un phlegmon antévésical et une rétention d'urine. Il en était de même, dans le cas que j'ai rapporté plus haut d'un malade atteint d'un kyste hydatique volumineux développé dans la paroi vésicale, et chez lequel il était impossible, de prime abord, de ne pas prendre la tumeur pour la vessie distendue par l'urine.

La vessie est susceptible d'atteindre de telles proportions, que l'idée ne vient même pas à l'esprit qu'il puissse s'agir d'une rétention d'urine : dans les cas ordinaires, en effet, la vessie limitée par l'ouraque ne dépasse pas l'ombilic, mais elle peut remplir presque toute la cavité abdominale et atteindre jusqu'au diaphragme.

Enfin, la tumeur est complètement mate, et c'est, je le répète, à peu près le seul caractère clinique qui en révèle la présence sur les sujets à paroi abdominale surchargée de graisse.

Donc, toutes les fois que vous rencontrez à l'hypogastre une tumeur médiane, fixe, fluctuante et mate, pensez toujours à la distension de la vessie par l'urine et pratiquez le cathétérisme.

Les phénomènes généraux déterminés par la rétention d'urine présentent les plus grandes variétés. Certains sujets sont en proie à d'atroces douleurs dans le ventre, à une agitation extrême, et c'est principalement lorsque la cause est urétrale : chez d'autres, il n'existe aucune réaction générale, le malade ne se plaint pas, c'est, en quelque sorte, par hasard que l'on trouve la tumeur formée par la vessie, et ces cas, on le conçoit aisément, sont plus souvent méconnus que les premiers, surtout si le sujet urine par regorgement. On observe cette seconde forme dans la rétention d'origine vésicale.

Après avoir constaté que le sujet est atteint d'une rétention d'urine, il convient d'en rechercher la cause. Cette notion s'acquiert, d'ailleurs, le plus souvent en appliquant le traitement, c'est-à-dire en faisant le cathétérisme, auquel il faut se hâter de recourir, quitte à revenir ensuite sur l'interrogatoire.

La rétention d'urine peut être rattachée à une obstruction du canal excréteur, et elle est alors purement mécanique ; elle peut être liée à une insuffisance de contraction du muscle vésical et de la paroi abdominale, et elle est alors d'ordre dynamique. Cette division me semble la seule réellement clinique.

Dans les chapitres précédents, j'ai suffisamment insisté sur les causes d'obstruction du canal de l'urètre pour n'y pas revenir ici

en détail : nous avons vu que ce sont ordinairement les rétrécissements de l'urètre et l'hypertrophie du lobe moyen de la prostate. Cette dernière affection se rencontrant, en général, chez les vieillards, dont les organes sont plus ou moins affaiblis, pourrait, à la rigueur, donner lieu à une variété mixte de rétention dans laquelle existent à la fois un obstacle mécanique à la sortie de l'urine et une diminution du pouvoir expulsif. Le praticien aura même à tenir compte de cette considération à propos du traitement. Ajoutons aux causes précédentes le gonflement inflammatoire du col vésical et la pression exercée sur l'urètre par des fragments osseux ou des tumeurs développées à son voisinage.

Occupons-nous donc maintenant de la rétention d'urine d'origine vésicale, de celle qui reconnaît pour cause une *paralysie de la vessie*.

Établissons d'abord qu'on observe des paralysies *essentielles* dont on ne peut reconnaître la cause. En voici un exemple : j'ai vu, et la plupart de mes confrères ont sans doute rencontré des cas analogues, des hommes qui, depuis vingt et trente ans, n'urinaient jamais qu'en se passant eux-mêmes une sonde dans la vessie, sans que personne ait pu s'en douter, s'ils ne l'avaient dit eux-mêmes. Ils vivent de la vie habituelle, et si le besoin d'uriner se fait sentir ils se présentent comme les autres dans l'endroit spécial, se passent facilement et rapidement une sonde qu'ils ont soin d'avoir toujours dans leur poche. L'inconvénient le plus sérieux qu'ils éprouvent de ce mode insolite de miction est une poussée d'épididymite qui se montre de temps en temps.

C'est également ce genre de paralysie que l'on observe chez certains vieillards dont le muscle vésical a perdu toute puissance de contraction. Nous avons déjà dit, en parlant du catarrhe de la vessie, qu'il est fréquent de voir, à cet âge de la vie, des rétentions d'urine incomplètes se traduisant par la stagnation d'une certaine quantité d'urine dans le bas-fond de la vessie. Les accidents inflammatoires seront conjurés, si l'on a soin de vider totalement l'organe avec une sonde.

Je n'ai pas à insister sur les paralysies d'ordre purement médical que l'on observe dans les affections du système nerveux, dans l'hystérie, et au cours des fièvres graves. Les fractures de la colonne vertébrale avec lésion de la moelle y donnent également lieu et sont bientôt suivies d'incontinence.

Il est plus intéressant pour nous de connaître l'influence

qu'exercent à distance sur la contractilité vésicale les traumatismes du bassin et les opérations que l'on pratique dans cette région.

Il est commun, en effet, de voir une rétention d'urine succéder à un choc sur le bassin, à une contusion simple, à une luxation de la hanche, etc., de même à une opération faite dans le voisinage, à celle d'une fistule anale, par exemple, et, bien entendu, sans que la vessie elle-même ait subi la moindre atteinte. Certaines inflammations produisent le même effet : ainsi, par exemple, la rétention d'urine est une complication commune du phlegmon du creux ischio-rectal, ce qui peut même tromper le praticien sur la nature de l'affection principale.

Je me contente de signaler le fait sans chercher à expliquer le mécanisme suivant lequel se produit la paralysie dans ces conditions. Il est important, toutefois, d'en être averti, afin de pouvoir prévenir les sujets de la possibilité de l'accident et surtout d'être prêt à y parer.

Nous pouvons rapprocher de ces cas la rétention d'urine succédant à l'ovariotomie, bien qu'alors il faille surtout invoquer l'absence de contraction de la paroi abdominale.

Le diagnostic d'une paralysie essentielle de la vessie ne peut se faire que par exclusion, après avoir passé en revue et éliminé les diverses causes qui peuvent lui donner naissance. Un signe d'une grande valeur est tiré de la manière dont l'urine est expulsée par la sonde : si la vessie est contractile, l'urine forme un jet qui est projeté plus ou moins loin ; est-elle paralysée, l'urine s'écoule en bavant.

L'indication qui s'impose tout de suite en présence d'un sujet atteint de rétention d'urine est de vider la vessie à l'aide du cathétérisme. Employez de préférence une sonde métallique, surtout pour une première séance, de manière à acquérir des renseignements plus précis sur l'état des voies urinaires.

Je vois des auteurs conseiller de ne pas vider complètement la vessie et paraître même attacher beaucoup d'importance à ce détail ; je n'en ai pas, pour mon compte, constaté la nécessité et ne m'explique même pas très bien l'avantage que peut présenter cette conduite.

Faut-il laisser une sonde à demeure ? D'une façon générale, il est préférable de n'en pas laisser, car, dans l'hypothèse où nous nous plaçons en ce moment, le cathétérisme ne saurait présenter

de difficultés, puisqu'il n'existe aucun obstacle dans l'urètre. Le séjour de la sonde est pénible, quelquefois douloureux, provoque de l'urétrite, même de la cystite, et nécessite le séjour au lit. Ne fixez la sonde que si l'introduction en est difficile ou très douloureuse (1). Servez-vous à l'habitude d'une sonde Nélaton, dont vous pouvez confier sans crainte le maniement au malade lui-même ou bien à un serviteur.

Lorsque la vessie est vidée, pratiquez une injection avec une solution d'acide borique; essayez de la solution froide, afin d'exciter plus activement les contractions du muscle vésical. Si les fonctions tardent à se réveiller, ayez recours à l'électrisation en appliquant un pôle au périnée et l'autre sur la paroi abdominale.

Cette paralysie de la vessie peut ne durer que quelques jours, mais elle peut aussi persister longtemps, et même tout le reste de la vie: il est donc nécessaire que le malade apprenne lui-même à se sonder.

Si, pour une raison quelconque, le cathétérisme est impossible, il faut tout de suite recourir à la ponction de la vessie au-dessus du pubis. Hâtez-vous, surtout si le malade n'urine pas par regorgement, car la rupture est possible et, de plus, l'organe recouvrera d'autant mieux ses propriétés qu'il aura été moins distendu. Cependant, il ne faudrait pas, sous prétexte que la ponction est devenue de nos jours à peu près inoffensive, y recourir presque d'emblée avant d'avoir fait des tentatives sérieuses de cathétérisme; d'autre part, il ne faut pas non plus insister trop longtemps, ainsi qu'on le faisait jadis, alors que la ponction était considérée comme une opération grave, au risque de provoquer des déchirures de l'urètre et des fausses routes. La sonde, qui n'avait pu passer lorsque la vessie était très distendue, s'engage quelquefois facilement dès que la vessie est vide.

Il n'existe aucune règle spéciale pour pratiquer la ponction de la vessie avec l'aspirateur de Dieulafoy; la seule précaution à

(1) La sonde peut être fixée dans la vessie de plusieurs manières. On a imaginé dans ce but de petits appareils en caoutchouc fort commodes et qui remplissent souvent très bien l'indication. Cependant, on maintient le plus ordinairement les fils noués sur la sonde près de son extrémité à l'aide d'une bandelette de diachylon, qui entoure la verge. On peut également attacher ces fils l'un à l'autre dans la rainure du gland. Il est bon que les fils soient assez longs pour permettre à la sonde un certain jeu, de manière que l'extrémité vésicale, tout en restant dans la vessie, ne presse pas trop sur les parois de l'organe lorsqu'il est vide.

prendre est de ne pas intéresser le péritoine ; or, rappelez-vous que, lorsque la vessie est distendue, le cul-de-sac du péritoine se trouve situé à 5 centimètres environ au-dessus du pubis : c'est donc dans cet espace qu'il faudra introduire le trocart.

Je rapprocherai de la rétention d'urine l'accident opposé, c'est-à-dire l'*incontinence*. Ce phénomène consiste, ainsi que l'indique sa dénomination, dans l'impossibilité pour les sujets de retenir l'urine dans la vessie.

J'ai déjà signalé la fausse incontinence, celle qui résulte de l'écoulement au dehors du trop-plein de la vessie distendue, et qui n'est, au contraire, qu'un résultat de la rétention. Il ne faudrait pas non plus confondre avec l'incontinence les envies incessantes d'uriner qui résultent d'un processus tout opposé, puisque, dans ce dernier cas, au lieu d'un affaiblissement, il y a excès dans la contraction de l'organe.

A l'état normal, il s'établit un juste équilibre entre la réplétion de la vessie et la résistance du col. Sous l'influence de la volonté, ce dernier s'entr'ouvre dès que le besoin d'uriner se fait sentir et laisse passer l'urine. Aussitôt que l'acte est accompli, le col se referme et bouche hermétiquement le réservoir, mais que, pour une raison quelconque, le col reste entr'ouvert, l'urine ne pourra plus s'accumuler dans la vessie et s'écoulera au fur et à mesure de sa production. Telle est la vraie incontinence d'urine ; elle résulte, par conséquent, d'un défaut d'action du col de la vessie, lequel se trouve atteint de paralysie ou entravé dans ses fonctions par l'interposition d'un corps étranger, un calcul, par exemple.

L'incontinence, de même que la rétention, succède aux divers troubles du système nerveux que j'ai énumérés plus haut. On peut observer, toutefois, une incontinence essentielle, transitoire, sans lésion apparente, apparaissant chez les enfants, de préférence chez les enfants débilités, et ne se manifestant guère que la nuit. L'incontinence symptomatique, au contraire, se produit aussi bien le jour que la nuit. Chez les enfants atteints d'incontinence nocturne, le col manque de la tonicité nécessaire et le sommeil exagère encore ce défaut, alors que la volonté est impuissante à intervenir.

Vous aurez donc à rechercher, en présence d'un sujet atteint d'incontinence d'urine (et je ne parle pas ici des fistules urinaires siégeant en arrière du col), si l'incontinence est fausse ou si elle

est vraie. Vous aurez, dans ce dernier cas, à déterminer si elle est symptomatique ou essentielle, et enfin si elle résulte d'un défaut de tonicité du col ou de l'interposition, entre les lèvres de cet orifice, d'un corps étranger qui le maintient mécaniquement ouvert.

Contre l'incontinence symptomatique d'une lésion du système nerveux, vous n'aurez comme remède que les divers appareils en caoutchouc destinés à recevoir les urines.

L'incontinence mécanique ne disparaîtra qu'avec la cause qui l'a produite.

L'incontinence nocturne des enfants ou des adolescents exige surtout un traitement général tonique. On aura recours aux douches froides, aux bains de mer. L'électrisation aura peut-être quelque influence sur la tonicité du col, surtout avec les courants continus. Les préparations belladonées paraissent avoir donné de bons résultats. Il faut souvent attendre la guérison de l'effet du temps.

CHAPITRE VI

TUMEUR URINEUSE. — ABCÈS URINEUX.

Il me paraît rationnel de réunir dans un même chapitre les tumeurs urineuses et les abcès urineux, parce que ces deux affections procèdent de la même cause et dérivent, je pense, d'un même processus pathologique. Elles sont constamment liées à un rétrécissement de l'urètre, principalement à un rétrécissement d'origine inflammatoire, et nous avons vu que cette dernière maladie elle-même est toujours la conséquence plus ou moins éloignée d'une blennorragie.

Je passerai rapidement sur la tumeur urineuse pour insister davantage sur les abcès.

On rencontre parfois sur le trajet de l'urètre, et à peu près exclusivement au niveau du périnée, une tumeur de volume variable, pouvant occuper tout l'espace compris entre les deux branches ischio-pubiennes, caractérisée par sa dureté presque pierreuse, sa situation sur la ligne médiane, son immobilité, et son adhérence aux parois de l'urètre.

Vous apprendrez que cette tumeur s'est développée lentement, qu'elle est indolente, et que le malade éprouve depuis un temps

plus ou moins long des troubles de la miction. En poussant plus loin l'examen, vous ne tarderez pas à vous assurer que le malade est atteint d'un rétrécissement de l'urètre.

Pourvu que le praticien ait déjà observé des cas semblables, ou qu'il soit bien pénétré des signes qui précèdent, il posera rapidement et du premier coup le diagnostic, mais la dureté de la tumeur et sa fusion apparente avec les branches ischio-pubiennes la feraient, à la rigueur, confondre avec une tumeur d'origine osseuse, ainsi que je l'ai vu dans un cas qui fut considéré comme un chondrome du bassin.

Est-ce l'urine qui s'infiltre de proche en proche dans le tissu périurétral à travers une fissure du canal et qui produit une inflammation non suppurative? Je ne le crois pas, et ce détail présente une certaine importance au point de vue de la pathogénie des abcès urineux. J'estime que l'inflammation, limitée d'abord à la muqueuse, se propage peu à peu aux parties voisines et produit ces masses indurées qui rappellent exactement celles que l'on constate de temps en temps au pourtour de l'utérus. On comprendrait difficilement que l'urine infiltrée, même en très petite quantité, ne produisît pas de suppuration.

Ce qui me paraît encore prouver que ces tumeurs urineuses (mal dénommées, puisque ce n'est pas, selon moi, la présence de l'urine qui les fait naître) ne sont pas en communication avec le canal de l'urètre, c'est le traitement. Tant que le rétrécissement persiste, et aussi l'inflammation rétro-urétrale qui en est la conséquence à peu près fatale, les tumeurs ne disparaissent ni ne diminuent. Vient-on, au contraire, par la dilatation simple ou aidée de l'urétrotomie interne, à restituer au canal son calibre normal et à rétablir la fonction régulière de la miction, on voit ces tumeurs, ces indurations, fondre avec une grande rapidité et disparaître sans laisser de traces.

Le véritable traitement de la tumeur urineuse est donc, en quelque sorte, indirect. On ne la guérira qu'en s'attaquant à la cause, c'est-à-dire au rétrécissement.

L'*abcès urineux*, plus fréquent que la tumeur urineuse, est également plus grave et présente un ensemble de caractères qui le différencient complètement des abcès observés dans les autres régions.

Cet abcès présente un siège d'élection, presque toujours le même, entre la racine des bourses et l'anus. J'estime que, comme

la tumeur urineuse, il résulte d'une inflammation qui gagne de proche en proche le tissu périurétral en partant de la muqueuse. Il est incontestable que, lorsque cet abcès est ouvert, il livre souvent passage à l'urine. Mais ce liquide, en filtrant à travers une fissure de l'urètre, est-il la cause première de l'abcès? L'abcès, au contraire, ne communique-t-il avec le canal que lorsqu'il est déjà formé? Cette question de pathogénie a été et est encore fortement discutée, et l'on comprend, en effet, qu'il soit difficile de la résoudre pièces en main. Toutefois, sans contester que l'urine puisse produire un abcès périurétral, ce qui, au contraire, n'a rien que de très naturel, je pense que, dans l'abcès urineux type, la communication avec le canal est secondaire et je me base sur le fait suivant : Je suis toujours, dans ma pratique, le conseil que donnait Denonvilliers et sur lequel il insistait beaucoup, à savoir d'ouvrir ces abcès aussitôt que possible et sans attendre de percevoir la fluctuation : or, j'ai la certitude d'avoir plusieurs fois ouvert ces abcès au début et de n'avoir pas vu s'écouler d'urine, ce que j'avais annoncé avant l'opération, et c'était seulement les jours suivants que l'urine sortait par la plaie. Je confesse, d'ailleurs, que ce point litigieux ne présente pas un grand intérêt pratique; que cet abcès communique primitivement ou secondairement avec l'urètre, il n'en est pas moins toujours lié à une altération profonde du canal dépendant elle-même d'un rétrécissement, et tout le monde est d'accord à cet égard.

J'ai dit que cet abcès occupait, en général, la région du bulbe : on pourrait donc le confondre avec une inflammation de la glande de Méry (cowpérite), mais cette dernière est toujours latérale, tandis que l'abcès est médian. On le distinguera à première vue de l'abcès ischio-rectal par son siège : ce dernier est, en effet, situé en arrière de la ligne biischiatique, tandis que l'abcès urineux est situé en avant.

Exceptionnellement, l'abcès urineux peut se développer en haut, du côté de la cavité de Retzius, et donner naissance à une variété de phlegmon de la paroi abdominale. (Voir mes *Leçons de clinique chirurgicale.*)

Ce qu'il faut surtout rappeler, et ce qui trompe fatalement le praticien non prévenu, c'est que l'abcès urineux, alors même qu'il contient dans son intérieur une certaine quantité de pus, conserve encore une extrême dureté et paraît faire corps avec les parties molles qui l'entourent. C'est seulement à une période

avancée de la maladie que l'on perçoit la fluctuation, et il est important de ne pas attendre ce moment pour donner issue au pus.

Donc, sur un sujet présentant souvent depuis longues années les signes d'un rétrécissement de l'urètre, apparaît une tuméfaction du périnée accompagnée d'une vive douleur et de fièvre. Bientôt, le malade ne peut plus marcher et doit garder le lit. La tuméfaction augmente, acquiert une dureté extrême, mais ne présente pas de limites nettement accusées. En saisissant le périnée entre les doigts, on sent une masse médiane, immobile, souvent étendue d'une branche ischio-pubienne à l'autre. La miction est devenue plus difficile encore qu'auparavant, et il peut survenir de la rétention d'urine. Cependant, la tumeur finit par se ramollir et devient alors fluctuante.

Lorsque vous aurez reconnu l'existence d'un abcès urineux, hâtez-vous de l'ouvrir, et pour cela, je le répète, n'attendez pas que la fluctuation devienne manifeste, car soyez certain qu'il y a du pus profondément, peu de temps après le début des accidents. Si pour ouvrir vous attendez que la coque épaisse et dure qui entoure le pus soit ramollie, vous exposez le malade à l'infiltration d'urine, puisqu'à cette période le foyer communique très probablement avec le canal.

Placez le malade dans la position de la taille ; pratiquez sur la ligne médiane, sur le raphé, une incision verticale ; divisez couche par couche les parties indurées jusqu'à ce que vous arriviez dans le foyer qui confine à l'urètre, et sachez que pour y parvenir il est nécessaire de traverser une épaisseur de 2 à 3 centimètres, surtout si vous intervenez au meilleur moment, c'est-à-dire à une époque rapprochée du début de l'abcès.

Lavez la plaie avec la solution phéniquée forte, recouvrez-la d'un gâteau de charpie de bois au sublimé ou d'une substance antiseptique quelconque, et appliquez un bandage en T.

Vous aurez ensuite à vous occuper du rétrécissement, mais attendez pour cela que la plaie périnéale soit à peu près complètement cicatrisée, ou, du moins, que l'induration ait disparu.

CHAPITRE VII

INFILTRATION D'URINE.

Que l'urine sorte primitivement par une fissure du canal pour produire l'abcès urineux, ou bien que ce liquide n'y pénètre que lorsque l'abcès est déjà formé, ce qui, je crois, est le plus fréquent, il n'en est pas moins vrai que l'urine est environnée de tous côtés par une paroi épaisse et résistante qui l'isole des parties ambiantes et s'oppose à sa diffusion. Lorsqu'au contraire l'urine s'échappe de ses conduits, sans qu'aucun travail plastique antérieur ait pu lui opposer une barrière, elle s'infiltre de proche en proche, plus ou moins rapidement suivant la dimension de l'orifice par où elle s'engage, ce qui constitue l'*infiltration d'urine*. On saisit donc aisément la différence entre cette dernière affection et l'abcès urineux ; on comprend comment cet abcès peut lui-même, à la rigueur, être le point de départ d'une véritable infiltration, s'il n'est pas ouvert en temps opportun.

Je me suis déjà occupé de l'infiltration succédant aux plaies ou ruptures de la vessie et ne parlerai ici que de celle qui a pour point de départ une lésion de l'urètre.

Indiquons d'abord à grands traits les phénomènes produits par l'infiltration d'urine, quel que soit l'endroit de l'urètre où siège la rupture.

Bien que l'urine normale ne soit pas un liquide septique dans le sens propre du mot, et c'est même une pratique assez vulgaire dans certaines classes que de laver les plaies avec ce liquide, il n'en est pas moins vrai qu'infiltrée au sein des tissus elle frappe de mort tout ce qu'elle touche et produit, par conséquent, un phlegmon gangreneux. Voilà le phénomène le plus général résultant de l'infiltration. Il ne faut pas confondre le simple contact de l'urine avec une plaie et sa diffusion dans le tissu cellulaire. C'est pour cela que certains opérateur sont pratiqué, avec succès, l'urétrotomie interne sans mettre de sonde à demeure, l'urine ne faisant que glisser sur la plaie sans en franchir les limites. Ne voyons-nous pas aussi l'urine sortir par la plaie des tailles hypogastrique et périnéale sans provoquer d'accidents? Le point important, c'est que le liquide passe librement et ne soit pas retenu

comprimé contre la plaie : c'est pour cela que j'ai toujours repoussé l'usage de la sonde dans la vessie après la taille périnéale, surtout d'une sonde volumineuse, dans la crainte qu'un mauvais fonctionnement ne favorise l'infiltration ; c'est pour la même raison que la sonde urétrale, après l'urétrotomie interne, doit présenter un calibre moyen pour permettre la sortie facile de l'urine en cas d'oblitération de l'instrument.

Inutile de décrire par le menu les signes du phlegmon gangreneux consécutif à l'infiltration d'urine. La peau, d'abord rouge, devient noirâtre par place et se sphacèle ; une quantité considérable de pus s'écoule en entraînant de vastes lambeaux de tissu cellulaire gangrené, et, ce qui se conçoit du reste, on est toujours frappé de l'intensité des désordres profonds, alors que la peau ne présente encore que des traces légères d'inflammation.

Les symptômes généraux se développent concurremment avec une gravité telle, que la mort est fatale si l'on n'intervient activement par le traitement approprié.

Pour comprendre la marche de l'infiltration d'urine, et, par conséquent, les signes auxquels elle donne lieu, il est indispensable d'avoir présentes à l'esprit les dispositions anatomiques de la région périnéale. A cet égard, je renvoie le lecteur à mon *Traite d'anatomie topographique*, où je me suis efforcé de donner tous les détails nécessaires pour faire comprendre cette affection, que j'avais comme principal objectif dans mes descriptions. En voici le résumé.

Le périnée, envisagé au point de vue de l'infiltration d'urine, présente deux régions distinctes et séparées l'une de l'autre par l'aponévrose moyenne : l'une antérieure, ou péno-scrotal, l'autre postérieure, ou prostato-rectale. Suivant que l'infiltration se fait dans l'une ou dans l'autre de ces deux régions, les signes sont absolument différents. Dans la première, se trouve le bulbe de l'urètre, dans la seconde se trouve la prostate. Or, les infiltrations d'urine reconnaissent pour cause une déchirure du canal qui se produit spontanément par suite de la pression de l'urine sur une partie altérée et peu résistante, ou bien à la suite de fausses routes. Nous avons vu que le siège d'élection des rétrécissements de l'urètre était la région du bulbe et que le lieu habituel des fausses routes était également le cul-de-sac du bulbe. On observe aussi, de temps en temps, mais beaucoup plus rarement, des fausses routes au niveau de la prostate chez les sujets atteints

d'hypertrophie du lobe moyen (et cet accident deviendra de plus en plus rare avec l'usage de la sonde en caoutchouc de Nélaton). Il résulte de là que l'infiltration est infiniment plus fréquente dans la région antérieure que dans la région postérieure : il est même vraisemblable que la plupart des praticiens n'ont observé et n'observeront que la première.

L'infiltration dans la loge antérieure donne lieu à des phénomènes tout en dehors et, par conséquent, très sensibles ; l'infiltration dans la loge postérieure provoque des accidents qui sont tout en dedans, peu appréciables à l'œil, et, partant, très insidieux.

Supposons d'abord le cas le plus commun. L'urine sort de l'urètre au niveau du bulbe et se répand d'abord dans la loge pénienne : c'est donc la verge qui se tuméfie dès le début. L'aponévrose superficielle du périnée offre une si faible résistance que le liquide gagne bientôt les couches diverses du scrotum. Là, peuvent se borner les dégâts, surtout si on a le bonheur d'intervenir rapidement. Mais on voit le plus souvent ensuite la rougeur atteindre le pli de l'aine, la région pubienne, monter vers l'ombilic, et même envahir la paroi thoracique jusqu'aux aisselles, si le malade ne succombe pas auparavant, ou si des plaques gangreneuses de la peau n'ont pas donné issue à l'urine par leur élimination.

Pour comprendre cette émigration de l'urine en dehors de la loge pénienne, au-dessus du pubis, rappelez-vous qu'au niveau de la face dorsale de la verge, dans le point où s'attache le ligament suspenseur, la loge est incomplète. Or, c'est par ce point faible que s'engage l'urine pour gagner la paroi abdominale, bien qu'elle puisse également suivre la couche sous-cutanée du scrotum ; mais sans la disposition du ligament suspenseur on ne peut se rendre compte des grands décollements situés entre la verge et le pubis.

Un sujet atteint de cette variété d'infiltration présente donc les signes suivants, plus ou moins développés selon la période où on les observe : la verge est énorme, d'un rouge luisant, et noire par places ; le scrotum a triplé au moins de volume et présente aussi des plaques de gangrène ; la peau de l'aine est d'une teinte rouge sombre qui s'étend plus ou moins haut ; les signes sont moins nets au niveau du pubis à cause des poils qui le recouvrent, et la lésion en ce point n'est souvent reconnue que tardivement.

Le tableau est bien différent si l'infiltration occupe la loge pos-

térieure. Les phénomènes se passent dans le petit bassin et dans la région des creux ischio-rectaux. L'urine, en effet, infiltrée d'abord dans la loge prostatique, déborde rapidement cette loge, mal fermée, surtout en arrière, par l'aponévrose prostato-péritonéale qui seule la sépare du rectum et mérite à peine le nom d'aponévrose. Le liquide filtre donc sur les côtés du rectum, gagne en haut le tissu cellulaire du bassin, et descend dans l'espace ischio-rectal, au pourtour de l'anus. A cette période seulement, alors que déjà une grande partie du petit bassin est infiltrée, les signes extérieurs se révèlent, et encore ne sont-ils pas très saillants. Il en résulte que, dans cette forme d'infiltration, ce sont les phénomènes généraux qui éveillent d'abord l'attention, les phénomènes locaux n'apparaissant qu'à un moment où les désordres sont tels que la mort est à peu près certaine.

La seconde variété d'infiltration est donc caractérisée par une tuméfaction considérable de toute la partie du périnée siégeant en arrière de la ligne biischiatique, c'est-à-dire de la région anale. La peau qui recouvre les creux ischio-rectaux de chaque côté est tendue, rouge, luisante, et bientôt parsemée de plaques gangreneuses. Il est même très difficile, sans le secours des commémoratifs, de reconnaître s'il s'agit d'un phlegmon de la fosse ischio-rectale simple ou d'une infiltration, d'autant plus que les malades sont souvent atteints de rétention d'urine dans le phlegmon non urineux.

Est-il nécessaire de dire que les malades présentent dans l'infiltration d'urine un cortège de symptômes généraux formidables, qui ne tardent pas à entraîner la mort au milieu d'un coma profond.

Le traitement de l'infiltration d'urine est si important que, bien conduit, il peut sauver la vie du sujet, même à une période très avancée de la maladie. Il est, d'ailleurs, très simple. Deux indications capitales le constituent : donner issue à l'urine infiltrée ; arrêter la marche de l'infiltration.

La première est celle qui s'impose tout d'abord : pratiquez immédiatement de grandes et profondes incisions sur tous les points qui sont atteints, afin de donner issue au pus, aux parties sphacélées, et surtout à l'urine.

La seconde est satisfaite par l'introduction d'une sonde laissée à demeure ; elle est souvent difficile à remplir avant que les parties ne soient dégorgées, car on a peine à trouver l'urètre ; l'essen-

tiel, d'ailleurs, est de donner à l'urine un libre écoulement au dehors. Dès que vous le pourrez, introduisez dans la vessie une sonde en gomme, si petite qu'elle soit, et maintenez-la à demeure en augmentant progressivement le volume jusqu'à la guérison.

CHAPITRE VIII

DES FISTULES URINAIRES.

Les fistules urinaires peuvent avoir pour point de départ le rein ou l'uretère. Nous avons vu plus haut que la seule ressource dans ce cas est la néphrectomie.

Étudions dans ce chapitre les fistules urinaires de la vessie et celles de l'urètre.

1° *Fistules de la vessie.* — Ces fistules comprennent deux classes distinctes, suivant que la communication s'est établie avec la peau ou bien avec l'intestin : ce sont les fistules *vésico-cutanées* et *vésico-intestinales.*

Les *fistules vésico-cutanées* reconnaissent le plus souvent pour cause un traumatisme soit accidentel, soit chirurgical. On peut prendre comme type celle qui succède quelquefois à la taille hypogastrique. L'ouverture de la vessie dans une cystocèle inguinale peut encore être l'origine d'une fistule vésico-cutanée, etc.

Le diagnostic de cette affection s'impose, puisqu'il est établi par l'issue incessante de l'urine au dehors. L'ennui profond qu'éprouve souvent le malade, les douleurs causées par l'érythème que détermine l'urine au pourtour de la plaie, la difficulté d'appliquer des appareils convenables, font un devoir au chirurgien de tout tenter pour obtenir la guérison.

Commencez par le moyen le plus simple : introduction dans la vessie d'une sonde à demeure, cautérisation du trajet et compression. Revenez, au besoin, plusieurs fois à ce traitement tout à fait inoffensif.

Si la cautérisation échoue, grattez le trajet, avivez les bords de la fistule et faites quelques points de suture, mais surveillez très attentivement le malade, afin d'éviter l'infiltration, au cas où l'urine s'écoulerait incomplètement par la sonde.

Une dernière ressource consiste à fendre le trajet jusqu'à la vessie, à découvrir et à isoler l'orifice fistuleux, et à en pratiquer l'occlusion par suture. La plaie extérieure devra être drainée avec le plus grand soin, afin de parer à la possibilité d'une infiltration.

Les *fistules vésico-intestinales* peuvent également reconnaître comme cause un traumatisme : plaie par instrument piquant, plaie par arme à feu, taille recto-vésicale (abandonnée complètement de nos jours), mais elles succèdent, le plus ordinairement, à des affections inflammatoires de la cavité pelvienne, à des abcès qui se sont ouverts à la fois dans la vessie et dans l'intestin. Je ne ferai que mentionner les cas de fistules vésico-intestinales survenant à la suite des cancers de la vessie ou du rectum, et contre lesquelles nous sommes sans ressources.

Ce genre d'affection est plus fréquent chez la femme que chez l'homme, en raison des inflammations pelviennes dont est plus souvent atteinte la première.

Le malade vous met lui-même sur la voie du diagnostic en vous apprenant qu'il rend des matières fécales et des gaz par l'urètre (1) ou bien que l'urine sort par le rectum ; mais il est beaucoup moins aisé de savoir où se trouve l'orifice vésical et quelle est la partie d'intestin ouverte.

La cure de ces fistules présente, on le conçoit, les plus grandes difficultés, et il est très rare que la nature en fasse seule les frais. D'autre part, une intervention chirurgicale est bien grave et bien aléatoire étant donnée l'incertitude sur le siège précis de la lésion. C'est pourquoi je suis d'avis de ne proposer d'intervention qu'au cas où la vie du malade serait compromise à bref délai, et encore je me laisserais en quelque sorte forcer la main.

Une fois l'opération décidée, elle consisterait dans la laparotomie, la recherche des deux orifices fistuleux, leur isolement, l'avivement et la suture.

2° *Fistules de l'urètre.* — Les fistules de l'urètre peuvent s'ouvrir dans le rectum, au périnée ou sur la verge, d'où les trois classes de fistules : *urétro-rectales*, *urétro-périnéales* et *urétro-péniennes*.

(1) La sortie des gaz, tout en ayant une grande valeur diagnostique, ne constitue cependant pas un signe pathognomonique d'une fistule vésico-intestinale, car M. Guiard a signalé dans sa thèse que ce phénomène pouvait se produire chez certains sujets diabétiques.

Les *fistules urétro-rectales* reconnaissent presque toujours pour origine l'ouverture dans le rectum d'un abcès de la prostate. Un calcul développé dans la région prostatique pourrait, cependant, en être le point de départ, ainsi que l'ouverture du rectum dans une opération de taille périnéale.

Vous reconnaîtrez aisément l'existence de cette fistule à la sortie de l'urine par l'anus, et vous saurez qu'elle n'est pas vésicale parce qu'au lieu d'être continu l'écoulement est intermittent. Toutefois il se pourrait que le col de la vessie fût paralysé ou tenu entr'ouvert par la présence d'un calcul, et l'écoulement serait alors continu comme s'il s'agissait d'une fistule vésico-rectale, mais le toucher lèvera tous les doutes, car il sera possible d'arriver avec le doigt jusque sur l'orifice fistuleux, et d'en déterminer le siège exact.

La situation des sujets atteints de fistule urétro-rectale ne tarde pas à devenir des plus lamentables, d'autant plus qu'il s'agit, en général, de jeunes hommes jouissant, à part cela, d'une excellente santé. L'urine, passant constamment sur la muqueuse rectale, finit par déterminer la production d'une rectite tellement douloureuse, que les malades ne peuvent plus se livrer à aucune occupation. La miction et la défécation deviennent un véritable supplice.

La fistule urétro-rectale est très difficile à guérir. Il faudra toujours commencer la cure par l'emploi de la cautérisation et de la sonde à demeure, mais l'échec est à peu près certain. L'avivement des bords avec suture est presque impossible au milieu d'un tissu dense comme celui de la prostate. Une autoplastie aura un peu plus de chances de réussir.

On procédera de la manière suivante :

Le sujet étant dans la position de la taille, déprimez le plus possible la paroi postérieure du rectum avec un spéculum de Sims, de manière à bien mettre à découvert l'orifice fistuleux. Détachez la muqueuse rectale jusqu'à 2 centimètres environ au-dessus de la fistule. Attirez en bas cette espèce de tablier et suturez-le à la lèvre inférieure de la fistule, de façon que cette dernière soit bien recouverte par la partie médiane du lambeau. Une sonde à demeure sera maintenue dans l'urètre jusqu'à guérison complète, et on fera en sorte que le malade n'ait pas de selles pendant cinq ou six jours.

On pourrait encore essayer de dédoubler, en quelque sorte, la

paroi recto-vésicale, afin de faire glisser l'une sur l'autre les deux parois et de détruire le parallélisme entre les orifices, idée, sans doute très ingénieuse, due à A. Cooper, mais souvent irréalisable, en raison de l'adhérence des parties et des modifications profondes qu'elles ont subies.

Cette idée a cependant été réalisée par M. le Dr Ziembicki (de Lemberg), qui a fait connaître au Congrès de chirurgie de Paris en 1889, un nouveau procédé opératoire, évidemment supérieur aux précédents, et qui lui a donné un succès complet.

Il libéra d'abord le rectum par toute sa circonférence comme s'il voulait faire l'ablation de la portion sous-péritonéale de cet organe et pratiqua ensuite isolément et avec la plus grande facilité l'avivement et la suture des deux orifices de la fistule ainsi dédoublée. Le point original du procédé de M. Ziembicki et la manœuvre à laquelle paraît avoir été dû le succès consistèrent à imprimer ensuite un mouvement de rotation sur son axe longitudinal au rectum rendu mobile par la dissection et à le fixer dans cette nouvelle position. Il fut certain de détruire ainsi le parallélisme entre les orifices urétral et rectal de la fistule et guérit, en effet, son malade, sur lequel cinq tentatives infructueuses avaient été tentées antérieurement.

Les *fistules urétro-périnéales* sont de beaucoup les plus communes parmi les fistules urinaires. Elles sont constamment liées à l'existence d'un rétrécissement de l'urètre et succèdent à des abcès urineux. Il est fréquent d'en observer plusieurs et parfois même un grand nombre. Elles présentent des orifices multiples, des embranchements, de sorte que le périnée ressemble à un véritable terrier.

Ces trajets fistuleux traversent un tissu induré : aussi, le périnée saisi entre les doigts donne-t-il souvent la sensation d'une masse irrégulière, adhérente, et dure comme de la pierre.

La première question à se poser en présence d'une fistule du périnée est celle-ci : la fistule est-elle d'origine rectale ou bien d'origine urétrale ? Le siège qu'occupe l'orifice fournira presque toujours une réponse immédiate à cette question : s'il se trouve en avant de la ligne biischiatique, le point de départ est urétral ; s'il se trouve en arrière, le point de départ est rectal. On conçoit, cependant, que cette ligne de démarcation soit franchie, et ce sont

les fistules à l'anus qui poussent quelquefois des ramifications en avant vers le scrotum.

Il serait possible également que la fistule reconnût pour cause une lésion osseuse.

Le diagnostic sera donc confirmé par l'interrogatoire et l'examen direct. On apprendra que le malade éprouve depuis longtemps des troubles dans la miction et que l'urine sort par les orifices. En outre, le cathétérisme démontrera l'existence d'un rétrécissement bulbaire.

Le traitement doit être conduit de la manière suivante :

Ne vous occupez pas tout d'abord des fistules, attaquez la cause, c'est-à-dire le rétrécissement. Il est possible que l'induration du périnée et que les trajets fistuleux disparaissent d'eux-mêmes lorsque vous aurez restitué au canal son calibre normal. Employez donc la dilatation avec les bougies ; comportez-vous, en un mot, ainsi que je l'ai dit plus haut, comme si le rétrécissement n'était pas compliqué de fistules.

Si la dilatation rencontre de la résistance, pratiquez l'urétrotomie interne et continuez ensuite la dilatation : vous guérirez, à coup sûr, le malade en procédant de la sorte.

Mais le rétrécissement est infranchissable ; la dilatation est possible et des tentatives réitérées ne vous ont pas permis d'introduire une bougie dans la vessie : l'urétrotomie interne est donc impraticable, puisque vous n'avez pas de conducteur.

C'est alors que l'urétrotomie externe s'impose pour guérir le malade et de ses fistules et de son rétrécissement.

Attendez-vous à rencontrer quelquefois les plus grandes difficultés, les mêmes dont j'ai parlé à propos des ruptures périnéales de l'urètre. Le chirurgien doit s'armer à l'avance d'une grande patience et savoir même qu'il n'arrivera peut-être pas au but qu'il poursuit : la reconstitution de l'urètre.

Le malade étant mis dans la position de la taille, introduisez une sonde dans le bout antérieur du canal, aussi loin que vous pourrez. Incisez le périnée sur la ligne médiane, dans la direction connue de l'urètre, sans vous préoccuper des fistules. Vous aurez souvent à traverser une sorte de muraille épaisse, de plusieurs centimètres, et dont les bords ont grand'peine à s'écarter. Allez d'abord à la recherche de la sonde qui occupe le bout antérieur. C'est alors que commence l'œuvre de patience : cherchez avec un stylet, une sonde, etc., le bout postérieur du canal

et la partie rétrécie intermédiaire aux deux bouts. C'est le bout postérieur qu'il importe surtout de trouver, car l'opération ne sera terminée que lorsque vous aurez introduit une sonde dans la vessie. Quant à la portion intermédiaire aux deux bouts, elle pourra se reconstituer de toutes pièces autour de la sonde, même avec plusieurs centimètres d'écart entre les bouts.

Il est rare qu'avec le temps on n'arrive pas au résultat. Une fois la sonde dans la vessie, incisez, au besoin, les trajets fistuleux de façon à les modifier, les nettoyer : mais ce n'est pas indispensable, car ils guériront d'eux-mêmes dès que le canal sera rétabli.

Si, de guerre lasse, vous abandonnez la partie après deux ou trois heures de recherches infructueuses, remettez à un autre jour et laissez la plaie largement ouverte. Recommandez au malade de garder ses urines et, le replaçant dans la position de la taille, faites-le uriner devant vous. Peut-être alors verrez-vous au fond de la plaie l'urine sortir par le bout postérieur et pourrez-vous y introduire la sonde.

En cas d'échec, la dernière ressource serait le cathétérisme rétrograde, en suivant les règles que j'ai tracées précédemment.

Les *fistules péniennes* résultent d'abcès périurétraux développés au cours de la blennorragie et ouverts à la fois dans l'urètre et à la peau. L'orifice est, en général, petit, très étroit et rien ne l'indique extérieurement, si ce n'est la sortie de l'urine. Ces fistules succèdent encore à la constriction exercée sur la verge à l'aide d'une ficelle ou d'un agent quelconque et s'accompagnent alors ordinairement d'une perte de substance. On n'observe pas, dans ces cas, d'atrésie de l'urètre. Un rétrécissement pénien pourrait, à la rigueur donner, naissance également à une fistule, mais c'est très exceptionnel.

En raison du peu d'épaisseur des parois de l'urètre, la fistule est ordinairement *labiforme*, c'est-à-dire qu'il y a soudure de la muqueuse avec la peau. Ainsi constituée, cette affection devient absolument incurable par les seuls efforts de la nature, et l'on comprend qu'une simple cautérisation ne soit suivie d'aucun résultat.

Les inconvénients produits par ce genre de fistule sont moindres que ceux qui résultent des précédentes, puisque la miction peut n'être que légèrement entravée. Cependant, si l'on considère

que l'urine s'écoule en partie par cet orifice et souille les vêtements du malade, qu'il en est de même du sperme, et qu'il s'agit le plus souvent des sujets jeunes, on conçoit qu'ils désirent à tout prix être débarrassés de cette infirmité.

Il est généralement facile d'oblitérer une fistule pénienne.

Rappelez-vous, toutefois, qu'en raison de la structure spongieuse de l'urètre, une hémorragie sérieuse est possible, ce dont me fournit un exemple un jeune confrère que j'opérai pour cette affection. Il faut donc éviter tout ce qui peut amener l'éréthisme de la verge, et, pour cette raison, je ne conseille pas la sonde à demeure, mais un cathétérisme renouvelé suivant les besoins.

Quant au mode d'avivement et de suture (*urétrorraphie*), suivez les préceptes que nous avons adoptés pour la cure de la fistule vésico-vaginale. Au lieu d'aviver les bords mêmes de l'orifice fistuleux, enlevez au pourtour une rondelle de tégument, de manière à pouvoir opposer entre elles des surfaces cruentées et non de simples bords. Respectez la muqueuse de l'urètre. Faites, autant que possible, la ligne de suture dans le sens transversal.

S'il existait une perte de substance considérable et que le rapprochement des bords de la fistule fût impossible, il faudrait tailler un lambeau pour recouvrir et oblitérer l'orifice fistuleux (*urétroplastie*). Le procédé opératoire est ordinairement inspiré par le cas particulier, aussi en a-t-on publié un grand nombre. Il faut, autant que possible, suivre les règles de la méthode française, c'est-à-dire tailler un ou deux lambeaux, suivant la circonstance, au pourtour de l'orifice et les faire glisser. Pratiquez, au besoin, des incisions libératrices à distance.

La difficulté consiste à empêcher le contact de l'urine, aussi faut-il faire le cathétérisme deux ou trois fois dans les vingt-quatre heures. Comme il s'agit, en définitive, de gagner trois ou quatre jours au plus, si pour une raison quelconque le cathétérisme était impossible je ne verrais aucun inconvénient à recourir pendant ce temps à la ponction aspiratrice de la vessie, devenue de nos jours tout à fait inoffensive. On permettrait ensuite au malade d'uriner seul. J'ai réussi par ce moyen à guérir un homme atteint d'une large fistule et qui avait déjà subi inutilement deux opérations.

TROISIÈME PARTIE

AFFECTIONS DES ORGANES URINAIRES CHEZ LA FEMME

Je suivrai, pour l'étude de ces affections, le même ordre que chez l'homme. Il est, toutefois, un certain nombre de maladies que l'on ne rencontre pas chez la femme, et en particulier les rétrécissements de l'urètre, dont le rôle est si important dans la pathologie urinaire de l'homme. Il en est de même des abcès urineux et de l'infiltration d'urine, qui sont, presque toujours, la conséquence d'un rétrécissement.

J'étudierai successivement les affections de la vessie et de l'urètre, la rétention et l'incontinence d'urine, les fistules urinaires. Il se trouve un certain nombre de points communs aux deux sexes, déjà signalés à propos de l'homme : aussi me limiterai-je à ce qui est spécial à la femme. Celle-ci est fréquemment atteinte d'une affection bien particulière, la *cystocèle vaginale*, qui trouvera beaucoup mieux sa place à propos du prolapsus utérin, dont elle n'est, le plus souvent, qu'une première étape.

J'étudierai en même temps l'*urétrocèle vaginale*.

De même que pour l'homme, je commencerai par quelques considérations sur le cathétérisme.

CHAPITRE PREMIER

CATHÉTÉRISME DE L'URÈTRE CHEZ LA FEMME.

Le cathétérisme chez la femme est loin de présenter les mêmes difficultés que chez l'homme, puisque l'urètre est sensiblement rectiligne ; certains détails doivent néanmoins être signalés.

Et d'abord, est-il bien indispensable de pratiquer le cathétérisme sans découvrir les malades? On insistait beaucoup jadis sur ce point; on tenait en quelque sorte à honneur de sonder les femmes en n'utilisant que les lumières de l'anatomie, mais on me paraît avoir renoncé, et avec raison, à exécuter ce petit tour de force qui nécessitait souvent certains tâtonnements et substituait un genre de désagrément à un autre genre. Toutefois, il est bon de se rappeler les rapports qui permettent de pratiquer le cathétérisme à couvert. Étant placé à gauche de la malade, je suppose, on introduit l'indicateur gauche dans le vagin (la manœuvre est, bien entendu, impossible sur une fille vierge) et, ramenant le doigt d'arrière en avant, on cherche la colonne antérieure du vagin. Cette colonne est terminée en avant par une sorte de petit tubercule. La pulpe de l'indicateur étant appliquée sur ce tubercule, on glisse la sonde sur le doigt et elle pénètre dans l'urètre.

Ce rapport de l'urètre avec la paroi antérieure du vagin est utile, indispensable même, à connaître dans certains cas difficiles. Le méat est quelquefois si déprimé qu'on a grand'peine à le découvrir. J'ai vu des praticiens échouer absolument dans ces conditions, bien que la malade fût placée dans la position de la taille. Si la vulve est déchirée et si toutes les parties sont ramollies comme à la suite de l'accouchement, la difficulté est encore plus grande et la notion précise des rapports anatomiques peut seule vous guider pour trouver l'urètre.

Une fois introduite dans le méat, la sonde ne rencontre, en général, aucun obstacle pour pénétrer dans la vessie, à condition, toutefois, que le canal ait conservé sa direction normale. Dans certaines circonstances, en effet, le canal est fortement dévié en haut et en avant. Il se trouve appliqué contre la paroi abdominale à laquelle il est, en quelque sorte, parallèle. Aussi, faut-il abaisser fortement le pavillon de la sonde entre les jambes de la malade pour pouvoir pénétrer dans la vessie. Ajoutons que, dans ces cas, le canal de l'urètre est ordinairement étiré et allongé.

Une déviation tout opposée se rencontre dans les cas de prolapsus utérin, surtout de prolapsus complet. La vessie étant entraînée à l'intérieur du vagin en même temps que l'utérus, l'urètre se trouve dirigé d'arrière en avant, de telle sorte que le jet de l'urine serait projeté verticalement en haut.

La sonde de femme qui est dans les trousses se compose de plusieurs pièces vissées l'une à l'autre. De cette disposition ré-

sulte une cause d'erreur que je dois signaler. Si les diverses parties ne sont pas complètement serrées, elles produisent entre elles, lorsqu'on imprime à la sonde un mouvement de rotation pour explorer la cavité vésicale, un bruit sec, métallique, qui peut faire croire à la présence d'une pierre. Soyez certains que cette erreur, en apparence grossière, est plusieurs fois arrivée, et j'ai pu en montrer un exemple aux élèves de mon service sur une femme qui m'était adressée de province pour être opérée de la pierre.

CHAPITRE II

TRAUMATISMES DE LA VESSIE.

Je n'ai rien à dire de particulier sur les *plaies* et la *rupture* de la vessie, si ce n'est que ces accidents sont encore plus rares chez la femme que chez l'homme.

Les *corps étrangers* méritent une mention spéciale. On comprend, d'après les dispositions anatomiques, que leur introduction soit beaucoup plus facile chez la femme, et chez elle, en effet, ce genre d'accident est relativement fréquent. Il est possible de rencontrer des corps étrangers volumineux, car, contrairement à ce qui a lieu chez l'homme, l'urètre de la femme est en quelque sorte indéfiniment dilatable. N'a-t-on pas vu ce canal servir à la copulation?

Les corps étrangers ne révèlent leur présence qu'un certain temps après leur introduction, par les troubles qu'ils déterminent du côté de la miction. Le praticien devra spontanément songer à leur existence, car il ne faut pas compter sur les indications fournies par la malade.

Quant à leur extraction, elle est soumise à peu près aux mêmes règles que celle des calculs.

CHAPITRE III

CALCULS DE LA VESSIE.

Les calculs de la vessie chez la femme sont beaucoup moins fréquents que chez l'homme, ce qui tient, sans doute, en grande partie à ce que la femme expulse plus facilement les petites pierres

tombées du rein et qui servent de noyau à la formation de calculs plus volumineux.

La symptomatologie des calculs vésicaux est sensiblement la même dans les deux sexes, aussi n'ai-je pas à y revenir ici. Il n'en est pas de même du traitement.

La vessie de la femme est accessible par l'hypogastre, le vestibule, l'urètre, et le vagin, d'où les quatre espèces de tailles : hypogastrique, vestibulaire, urétrale, et vaginale. Toutefois, les deux dernières seules méritent d'être étudiées et comparées entre elles.

Nous avons vu que la lithotritie, pratiquée d'après les méthodes nouvelles, remplace avantageusement la taille chez l'homme dans beaucoup de circonstances. En est-il de même chez la femme ?

A priori, il semblerait que la lithotritie devrait être, en raison de la brièveté du canal, de sa dilatabilité, de l'accès facile de la vessie, la méthode par excellence chez la femme, mais il y a un inconvénient qui annule presque ces avantages : c'est l'impossibilité à peu près absolue de conserver du liquide dans la vessie pendant la manœuvre du broiement, de sorte que les parois de l'organe sont exposées à une violente contusion. De plus, la présence des graviers dans le réservoir déterminait jadis une cystite intense. Si l'on songe qu'il fallait, pour atteindre le but, pratiquer un certain nombre de séances, on conçoit pourquoi la lithotritie chez la femme, malgré sa facilité apparente, ne jouissait que de très peu de faveur. Ajoutons que si cette dernière opération est plus facile que chez l'homme, la taille est également plus facile : aussi, avait-on recours de préférence à la cystotomie.

Une partie des inconvénients, c'est-à-dire le séjour prolongé des graviers dans la vessie et leur expulsion spontanée, est supprimée par l'usage de la méthode rapide, mais il reste toujours la manœuvre à vide et la contusion des parois de l'organe, qui en est la conséquence presque forcée : aussi, ne m'est-il pas démontré que la lithotritie soit préférable à la taille. Je serais, toutefois, disposé à faire une exception en faveur des pierres d'un petit volume, comme celui d'une noisette, par exemple, qui peuvent être broyées en quelques minutes. Mais s'il s'agit d'un calcul de 2 à 4 centimètres, si le broiement exige des prises multipliées, si la séance doit durer une demi-heure ou une

heure, je pense que la taille doit être préférée à la lithotritie.

La lithotritie sera donc réservée chez la femme à l'extraction des calculs de petit volume, assez gros toutefois pour ne pouvoir être expulsés spontanément par l'urètre.

Grâce à la disposition rectiligne du canal et à l'accès facile du col vésical, on peut pratiquer chez la femme une méthode qui n'est ni la lithotritie, ni la taille : c'est la *dilatation simple du col.* Il semble, en effet, que rien ne soit plus facile que de dilater le canal jusqu'au degré voulu pour faire sortir une pierre, même volumineuse. Mais d'abord, il ne faut produire une dilatation considérable que graduellement; la dilatation brusque détermine des déchirures et la manœuvre devient alors une variété de taille urétrale; je ne crois pas que l'on puisse, sans inconvénient, dilater les parties plus que ne le comporte l'introduction du doigt, par exemple : aussi, cette manœuvre est-elle surtout utile lorsqu'il s'agit d'explorer la vessie pour constater la présence et les caractères d'un corps étranger. Lorsque le col a subi un certain degré de dilatation, il faut encore tenir compte de la place qu'occuperont les branches de la pince destinée à saisir la pierre, si bien que l'extraction par dilatation simple du col ne convient qu'aux calculs d'un très petit volume. Pour peu qu'il faille exercer de la violence et s'exposer à déchirer les parties (il en pourrait résulter une incontinence d'urine et même un phlegmon périvésical), je pense qu'il est de beaucoup préférable de broyer préalablement la pierre et d'extraire les fragments par le lavage.

Au résumé, la méthode par simple dilatation convient aux cas qui réclament également l'intervention de la lithotritie, c'est-à-dire aux pierres de petit volume, et alors je serais disposé à donner la préférence à la lithotritie.

Je ne dirai rien de la *taille vestibulaire*, conception purement anatomique qui ne me paraît pas applicable à la chirurgie.

On a pensé que la *taille hypogastrique* conviendrait spécialement aux petites filles chez lesquelles l'accès par le vagin est, en quelque sorte, interdit. Mais cette méthode est passible dans l'espèce d'une grave objection; c'est que la vessie ne peut être préalablement distendue par du liquide, ou plutôt que le liquide ne saurait y être maintenu, à moins d'oblitérer momentanément l'urètre par une ligature passée autour d'une épingle. Sans cette précaution, la vessie se viderait certainement au cours de l'opé-

ration et la blessure du péritoine serait fort probable, accident moins grave sans doute qu'autrefois, mais dont il faut néanmoins tenir compte dans nos appréciations opératoires.

Chez la femme adulte, lorsque la dilatation simple ou la lithotritie ne sont pas applicables, deux méthodes restent en présence : la taille urétrale et la taille vaginale.

Rien n'est plus simple ni plus séduisant, à première vue, que la *taille urétrale*; on introduit dans la vessie le lithotome double dont les lames sont écartées au degré voulu, on incise le col et l'urètre en retirant le lithotome, et la pierre, facilement saisie avec une tenette, est amenée au dehors à l'aide de mouvements de traction et de torsion combinés. L'opération ainsi conduite est très facile, sans doute, et donne un résultat immédiat des plus satisfaisants, mais elle expose à un accident ultérieur des plus sérieux, l'incontinence d'urine. Cet accident n'est évidemment pas fatal, mais il est possible, fréquent même, et suffit, à mon sens, pour faire rejeter complètement la taille urétrale, quels que soient les avantages qu'elle présente.

Reste donc la *taille vaginale*. L'exécution en est également des plus simples. La femme est couchée sur le dos, le bassin fortement relevé, de telle sorte que la paroi vésico-vaginale se présente presque de face à l'opérateur et la paroi rectale est déprimée à l'aide d'un spéculum de Sims.

Immédiatement en arrière du col, pratiquez avec le bistouri sur la paroi vésico-vaginale une incision antéro-postérieure ayant une étendue en rapport avec le volume du calcul. Il ne me paraît pas nécessaire d'introduire préalablement un conducteur dans la vessie. Introduisez le doigt dans la cavité vésicale, puis une tenette, et retirez la pierre. Rappelez-vous que la vessie de la femme peut être divisée en deux compartiments latéraux par la saillie du col utérin, et que la pierre glisse parfois de l'un à l'autre.

On peut ensuite laisser les choses en l'état, et fermer plus tard la plaie vésicale, ce qui sera d'autant plus facile qu'il n'existe pas de perte de substance, comme cela a lieu pour la véritable fistule vésico-vaginale, que nous étudierons plus loin. Toutefois, après s'être bien assuré que la vessie ne contient plus ni pierre, ni corps étranger, après en avoir pratiqué le lavage avec une solution boriquée, ce qu'il y a de mieux à faire est de suturer immédiatement la plaie, en prenant soin que les fils ne traversent pas la muqueuse vésicale.

CHAPITRE IV

AFFECTIONS INFLAMMATOIRES DE LA VESSIE ET DE L'URÈTRE.

Les cystites aiguës chez la femme ne présentent rien qui les distingue de celles que l'on observe chez l'homme. J'en dirai autant du catarrhe, affection beaucoup plus rare toutefois dans le sexe féminin, en raison de l'absence de la prostate dont le développement hypertrophique est l'occasion fréquente des graves accidents étudiés plus haut.

Mais une affection assez commune chez la femme, et sur laquelle il importe d'insister, c'est la *cystite chronique du col.*

Au point de vue de la pathogénie, nous trouvons les difficultés que j'ai déjà signalées en étudiant cette maladie chez l'homme. Ajoutons ici l'influence que peut exercer sur le col vésical la déviation de l'utérus. Dans la rétroversion, en effet, le col utérin, porté directement en avant derrière le pubis, vient s'appliquer sur le col de la vessie, ce qui peut donner naissance aux phénomènes propres à la cystite du col.

Je rappellerai que ces phénomènes consistent essentiellement dans les signes suivants : envies fréquentes d'uriner, besoin impérieux de la miction, douleur en finissant d'uriner. On peut imaginer tous les degrés dans l'expression de ces phénomènes, depuis une simple gêne jusqu'à des douleurs incessantes, qui obligent les malades à garder le lit et rendent la vie insupportable.

Je rappellerai aussi que le traitement de la cystite chronique du col de la vessie présente souvent une difficulté désespérante et pour le malade et pour le praticien. Aucune médication n'arrive, dans certains cas, ni à guérir, ni même à soulager les malades.

Commencez par vous assurer qu'il n'existe pas d'affection utérine, et surtout pas de rétroversion. Sur une jeune femme atteinte de cystite rebelle du col vésical, je trouvai une rétroversion complète, le col utérin regardant directement en haut; les pessaires, les tampons, avaient échoué. L'utérus étant très mobile, j'eus l'idée de traverser une lèvre du col avec un fil et (sorte d'opération d'Alexander retournée) de faire basculer le fond en fixant le fil au niveau de la région lombaire, mais je n'obtins aucun résultat.

Donc, vous emploierez d'abord le traitement médical, c'est-à-dire : les pommades belladonées, les tampons belladonés dans le vagin, les bains de siège, les tisanes de goudron, de stigmates de maïs, etc., etc. ; les injections de cocaïne dans l'urètre soulagent quelquefois.

Les moyens chirurgicaux sont la cautérisation, la dilatation et, enfin, l'incision.

Je suis d'avis de pratiquer, comme chez l'homme, la cautérisation du col avec le porte-caustique chargé de nitrate d'argent solide, qui me paraît mieux limiter son action que la solution. Cette petite opération sera renouvelée plusieurs fois, à huit ou dix jours d'intervalle.

La dilatation, difficile à exécuter chez l'homme, se fait, au contraire, très facilement chez la femme. On a imaginé des instruments spéciaux dans ce but et j'en ai moi-même fait construire un, mais je me sers habituellement d'une simple pince à pansement. Les anneaux sont attachés l'un à l'autre par un fil solide, de façon à permettre l'écartement des branches à la distance que l'on désire. La pince étant introduite dans l'urètre, de telle sorte que le point d'entre-croisement des branches corresponde au méat, on écarte rapidement les anneaux l'un de l'autre, d'abord dans le sens transversal, et ensuite dans le sens antéro-postérieur. J'estime que l'on peut porter sans inconvénient la dilatation à 2 centimètres en tous sens.

Ce moyen de traitement est bon et peut guérir les malades.

Lorsque tout a échoué, lorsque la malade n'éprouve aucun répit dans ses souffrances et réclame une intervention nouvelle, il faut alors songer à l'incision. M. Sims et son élève Emmet ont imaginé une opération ingénieuse (colpo-cystotomie), qui consiste à créer une fistule vésico-vaginale artificielle. Les douleurs et les envies fréquentes d'uriner étant liées à un état morbide du col, peut-être à une simple névralgie, doivent disparaître du moment où les contractions de cet organe ne sont plus sollicitées par la présence de l'urine. Il est possible aussi que le passage incessant de l'urine entretienne ou provoque l'état d'irritation, au même titre que les matières fécales ou alimentaires, sur un rétrécissement du rectum ou de l'œsophage : c'est donc une opération parfaitement rationnelle. Voici en quoi elle consiste :

Une sonde étant introduite dans la vessie déprime la paroi vésico-vaginale et sert, en quelque sorte, de conducteur à l'incision ;

il est, d'ailleurs, facile de sentir par le toucher vaginal le point où siège le col de la vessie. En arrière du col, avec un bistouri, ou mieux avec le thermocautère, puisque l'incision doit rester ouverte, on divise la paroi vésico-vaginale dans le sens antéro-postérieur, sur une longueur de 2 centimètres environ. Une sonde est, au besoin, introduite dans cet orifice pour le maintenir ouvert, car il faut s'opposer à l'occlusion spontanée qui pourrait s'effectuer, comme cela a lieu quelquefois pour la fistule consécutive à l'accouchement.

L'état qui succède à cette opération est pénible, sans doute, mais les malades sont débarrassées de leurs envies incessantes d'uriner, ou c'est, du moins, ce qui paraît résulter de la pratique de nos confrères américains, car je n'ai, pour mon compte, aucune expérience personnelle à cet égard.

Lorsque toute douleur a complètement disparu depuis longtemps, après six mois ou une année, par exemple, si l'on estime que la maladie du col est guérie, on ferme la fistule, ainsi que nous le dirons plus loin.

L'*urétrite* ne joue qu'un faible rôle dans la pathologie urinaire de la femme, car l'affection blennorragique se traduit beaucoup plus souvent chez elle par une vaginite, dont l'inflammation de l'urètre n'est qu'une conséquence. Ce qui demande surtout un examen assez délicat de la part du praticien, c'est l'urétrite chronique. Telle femme est susceptible de communiquer une blennorragie aiguë, alors que les parties génitales paraissent saines à une inspection superficielle, et que, de bonne foi, les femmes elles-mêmes se croient saines : c'est que l'examen a été pratiqué à un moment très rapproché de la miction et que l'agent de contage a été balayé par l'urine. Mais, lorsque la femme est suspecte, arrangez-vous pour que l'examen ait lieu deux heures, par exemple, après la miction, et faites l'exploration suivante : Introduisez un doigt dans le vagin jusqu'au col de la vessie, ramenez le doigt d'arrière en avant en pressant assez fortement sur la paroi inférieure de l'urètre, et vous verrez une goutte de muco-pus s'écouler par le méat. Examinez également avec soin les groupes glanduleux de la vulve, et recherchez si l'un d'eux ne serait pas le réceptacle du virus blennorragique. Je répète que, cette affection étant indolente, la femme peut n'en pas avoir conscience.

Il serait alors indiqué de faire une injection astringente dans

l'urètre ou de mettre à nu le cul-de-sac glandulaire et de le cautériser au nitrate d'argent.

CHAPITRE V

LÉSIONS ORGANIQUES DE LA VESSIE ET DE L'URÈTRE.

La vessie de la femme est susceptible de présenter les mêmes tumeurs que celle de l'homme, et je n'ai rien à ajouter sur ce point à ce que j'ai dit précédemment. Je ferai seulement remarquer que le diagnostic est plus facile, car il peut être éclairé et confirmé par le toucher direct exercé avec le doigt à travers l'urètre et le col dilatés, et même par le toucher vaginal combiné avec le cathétérisme. On pourrait suivre la voie urétrale pour enlever certaines tumeurs de petit volume, des papillomes pédiculés, par exemple, au lieu de recourir à la taille hypogastrique.

L'urètre de la femme présente, par contre, une affection sur laquelle il est utile d'insister : on la désigne d'une façon générale sous le nom de *polypes de l'urètre*.

Sans qu'il soit possible de rattacher leur existence à une cause quelconque, les polypes de l'urètre sont fréquents et paraissent être surtout des papillomes ; quelques-uns sont remarquables par leur tendance invincible à la récidive. L'expression de polypes leur convient mal, car ces tumeurs, loin d'être pédiculées, reposent, en général, sur une large base d'implantation.

Elles se présentent sous l'aspect de saillies rougeâtres, granuleuses, friables, très vasculaires, saignant souvent au moindre contact, occupant de préférence le méat, et généralement implantées sur la demi-circonférence inférieure de cet orifice. Leur volume est variable ; il peut offrir celui d'une noix. Elles se prolongent plus ou moins dans l'urètre et peuvent atteindre le col. Jamais elles n'empiètent par leur insertion sur la vulve ni sur le vagin, mais elles forment parfois une sorte de bourgeon plus ou moins saillant.

Parmi ces tumeurs, les unes sont absolument indolentes et ne causent aucun trouble fonctionnel. J'en ai souvent rencontré chez des femmes examinées pour une affection utérine, et qui n'en soupçonnaient pas l'existence : évidemment, il n'y faut pas toucher

dans ce cas. D'autres sont douloureuses, quelquefois même très douloureuses, sans qu'il soit facile d'en indiquer la raison. Les malades souffrent en marchant, en urinant; la tumeur provoque des contractures douloureuses du col vésical et des spasmes de l'urètre. Certaines femmes sont atteintes de rétention complète d'urine, et le cathétérisme peut même présenter de réelles difficultés, ainsi que le démontre l'observation résumée dans mon *Traité d'anatomie topographique* (p. 879, 9e édition).

Ce fait prouve encore la ténacité que mettent souvent ces papillomes à se reproduire, puisque, chez cette malade, ils sont revenus, même après la cautérisation au fer rouge.

Je suis d'avis, toutefois, que ce dernier moyen doit être employé avec prudence, car il en pourrait résulter un rétrécissement. L'excision avec les ciseaux, l'abrasion à l'aide d'une curette et la cautérisation au nitrate d'argent, sont les moyens qu'il convient, en général, de mettre en usage, et le plus souvent ils suffisent.

Si la contracture douloureuse du col persistait après l'extirpation des polypes, on dilaterait le sphincter en suivant le procédé que j'ai indiqué plus haut.

L'urètre de la femme peut être atteint d'épithélioma ; lorsque l'affection est bien limitée et n'est pas l'extension d'une lésion de même nature développée sur la vulve ou dans le vagin, il en faut pratiquer l'extirpation en fendant, au besoin, le canal pour bien dépasser les limites du néoplasme.

CHAPITRE VI

RÉTENTION ET INCONTINENCE D'URINE.

La rétention reconnaît rarement pour cause un obstacle matériel à l'écoulement de l'urine, puisqu'il ne saurait y avoir de valvule vésicale et que l'urètre ne présente à peu près jamais de rétrécissements. Cependant, une déviation de l'utérus et surtout la pression d'un fibrome occupant la face antérieure de cet organe pourraient la déterminer. Dans ce dernier cas, la vessie peut être attirée en haut, aplatie contre la paroi abdominale, et c'est alors que le cathétérisme présente quelque difficulté. Il est même sou-

vent nécessaire, pour réussir, de se servir d'une longue sonde en gomme.

J'ai vu, dans ces conditions, la vessie présenter une disposition singulière et bien propre à tromper le praticien : resserrée vers sa partie médiane, elle ressemblait à un sablier, et l'orifice de communication entre les deux poches était si étroit, que la sonde ne vidait que la poche inférieure.

La rétention d'urine peut succéder à un traumatisme du bassin ou bien à une opération de voisinage. La laparotomie la produit à peu près constamment, quelquefois pour plusieurs jours ; chacun connaît la rétention d'urine des nouvelles accouchées. Mais une cause très commune de rétention d'urine chez la femme, c'est l'hystérie ; certaines femmes doivent être sondées pendant des mois ou des années.

La rétention d'urine chez la femme a quelquefois donné lieu aux méprises les plus invraisemblables : on l'a confondue avec un kyste de l'ovaire, avec une hématocèle, et dans des cas où la miction s'opérait par regorgement, les malades étaient considérées comme atteintes d'incontinence.

Quoi qu'il en soit, lorsque vous observez une tumeur abdominale occupant la partie moyenne de l'hypogastre, lisse, régulière, rénitente, fluctuante, commencez toujours par pratiquer le cathétérisme.

Je n'ai jamais eu recours, pour mon compte, à la ponction de la vessie chez la femme.

L'incontinence d'urine (et je ne parle pas ici de celle qui résulte d'une fistule vésico-vaginale) est assez commune. Très souvent, toutefois, elle est incomplète ; le col ne résiste pas suffisamment à l'impulsion de la paroi abdominale, et beaucoup de femmes perdent plus ou moins d'urine pendant les efforts de toux, dans le rire. La distension du col par certaines tumeurs utérines provoque l'incontinence ; on peut l'observer au cours de la grossesse. C'est l'accident obligé de la paraplégie, et souvent de la débilité sénile.

Il faut donc s'attacher surtout à la cause qui produit le phénomène, et, s'il résulte d'un défaut de tonicité du col, on pratiquera une cautérisation au nitrate d'argent, on tentera l'électrisation. Mais il faut savoir que la dilatation exagérée du col dans

un but thérapeutique ou autre, que l'incision du col pour extraire une pierre ou un corps étranger de la vessie, peuvent être suivies d'une incontinence incurable.

CHAPITRE VII

DES FISTULES URINAIRES.

En raison de leur fréquence et de leur gravité, en raison des nombreux travaux qu'elles ont inspirés à notre époque, les fistules urinaires constituent le chapitre le plus important peut-être de la pathologie urinaire chez la femme.

Des traumatismes, des abcès, sont susceptibles de leur donner naissance : comme chez l'homme, on peut rencontrer des fistules vésico-cutanées, vésico-intestinales, qui présentent dans les deux sexes des caractères identiques et donnent lieu aux mêmes considérations thérapeutiques. Mais, on trouve chez la femme un genre de fistule urinaire tout à fait spécial, c'est celui qui succède à l'accouchement. En voici sommairement le mécanisme :

Lorsque la tête de l'enfant est arrivée dans l'excavation pelvienne, elle comprime fortement contre le pubis la vessie et le segment inférieur de l'utérus. Si cette compression dure trop longtemps, deux ou trois jours, par exemple, il en résulte la production d'une escarre, comme à la suite de l'application d'une attelle trop serrée sur un membre. Lorsque l'accouchement est terminé, on ne peut se rendre compte de l'intensité des désordres produits, parce que, les escarres n'étant pas encore détachées, la vessie conserve l'urine, mais bientôt sortent de grands lambeaux de tissu sphacélé, en même temps que se produit un écoulement abondant de sanie fétide, et les urines commencent à passer par le vagin. Après l'élimination complète, la fistule étant définitivement constituée, la malade se trouve atteinte d'incontinence absolue, et l'on constate qu'au lieu de sortir par l'urètre, les urines sortent par le vagin : c'est la *fistule vésico-vaginale*.

Sous le nom générique de fistule vésico-vaginale se trouvent comprises un certain nombre de variétés fort distinctes et qu'il importe de spécifier au point de vue du traitement, car les difficultés se trouvent singulièrement augmentées suivant qu'il s'agit de l'une ou de l'autre. Elles sont, d'ailleurs, en rapport avec la

partie du conduit utéro-vaginal qui a subi la plus forte pression.

La plus commune est la *fistule vésico-vaginale proprement dite* ; elle consiste en une communication entre la face inférieure de la vessie et la paroi antérieure du vagin. Il y a destruction plus ou moins large de la cloison vésico-vaginale (schéma, fig. 125).

Si la pression s'est exercée exclusivement sur la partie inférieure de l'utérus (la tête de l'enfant étant moins engagée sans doute), la perte de substance ne porte plus sur le vagin, mais

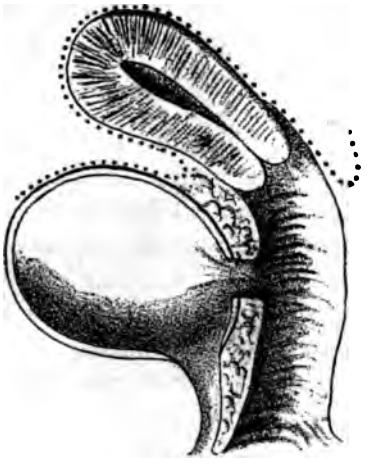

Fig. 125. — Fistule vésico-vaginale.

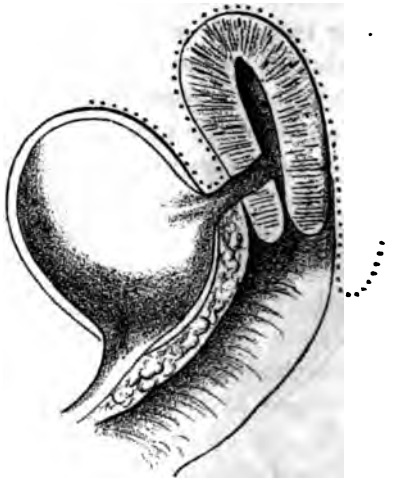

Fig. 126. — Fistule vésico-utérine.

sur l'utérus lui-même, et il en résulte la production d'une fistule *vésico-utérine* (schéma, fig. 126).

La pression a pu s'effectuer précisément dans le point où le vagin s'insère sur le col utérin, et il se produit alors un accident plus complexe que les précédents, la *fistule vésico-vagino-utérine* (schéma, fig. 127).

Il est possible que la perte de substance de la vessie ait porté sur le point où l'uretère vient s'aboucher dans la vessie ; c'est, à proprement parler, une complication plutôt qu'une variété de fistule, car elle peut être commune aux cas précédents. Il existe donc une fistule *uretéro-vaginale* et une fistule *uretéro-utérine*.

Enfin, et c'est de tous les cas le moins défavorable, si la tête, étant descendue très bas, a pressé non plus sur le corps de la vessie lui-même, mais sur le canal excréteur, la conséquence est une *fistule urétro-vaginale* (fig. 128).

Ces variétés s'observent, en général, isolément; il est bon de savoir, toutefois, que l'on peut rencontrer plusieurs types sur la même malade : une femme que j'ai opérée à l'Hôtel-Dieu, en 1886, en présentait trois: les fistules urétro, vésico et utéro-vaginales.

Il n'est d'ordinaire que trop facile de reconnaître qu'une femme est atteinte de fistule vésico-vaginale, et les malades vous en informent elles-mêmes: elles n'éprouvent plus jamais le besoin d'uriner; l'urine s'écoule continuellement par le vagin, sur les cuisses, et finit par déterminer des excoriations très dou-

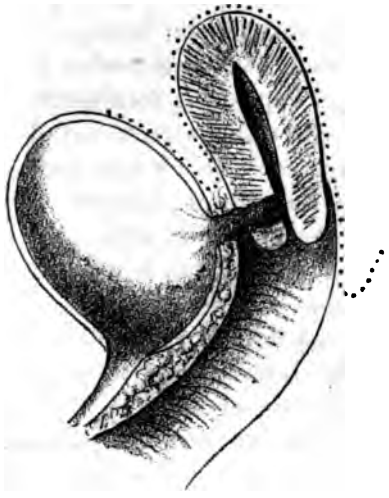

Fig. 127. — Fistule vésico-utéro-vaginale.

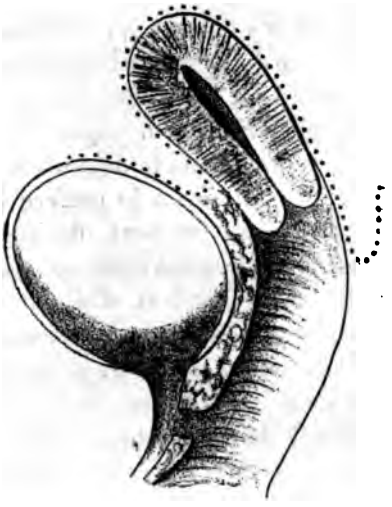

Fig. 128. — Fistule urétro-vaginale.

loureuses; malgré les plus grands soins de propreté, ces infortunées exhalent une odeur spéciale nauséabonde. Il faut songer, toutefois, qu'une incontinence d'urine due à un relâchement du sphincter produirait les mêmes résultats, et, par conséquent, procéder à un examen direct; ce n'est qu'après avoir vu la fistule, qu'après avoir vu sortir l'urine ou un liquide injecté dans la vessie, que le diagnostic sera certain.

Je prendrai comme type de ma description la fistule vésico-vaginale simple, celle qui est la plus commune, et nous verrons ensuite les particularités spéciales aux autres variétés.

Il faut donc :

1° Reconnaître l'existence de la fistule;

2° En spécifier les caractères;

3° Instituer le traitement.

Lorsque la fistule est large et placée assez bas, le toucher vaginal seul suffit souvent à la faire reconnaître, la pulpe du doigt s'engageant dans l'orifice dont on peut ainsi nettement apprécier les bords : mais, si la fistule est étroite, si elle est profonde et située au voisinage du col utérin, si elle est dissimulée par des brides cicatricielles, le toucher ne fournit plus aucun renseignement.

Couchez alors la femme sur le bord du lit, relevez fortement le siège à l'aide d'un coussin, faites-le déborder, et repliez le plus possible les cuisses sur l'abdomen. Introduisez dans le vagin un spéculum de Bozeman bien graissé, sur sa face convexe seulement, et confiez cet instrument à un aide qui déprimera fortement la paroi postérieure du vagin. Quelques chirurgiens préfèrent placer la femme dans le décubitus latéral gauche : je n'y vois aucun inconvénient, mais je préfère le décubitus dorsal, surtout pour l'exploration. On peut, du reste, essayer des deux attitudes et donner à la femme celle qui convient le mieux pour le cas particulier. Je reviendrai, d'ailleurs, à propos du traitement, sur ce point important de la meilleure position à donner à la malade.

Vous verrez peut-être alors la fistule. Introduisez par l'urètre une sonde métallique, ou bien l'hystéromètre, et tâchez de le faire pénétrer dans la fistule. Il est possible qu'une certaine quantité d'urine s'écoule sous vos yeux par le vagin, et que, cependant, vous ne voyiez pas la fistule, cachée derrière un repli ou une bride. Déprimez alors les parties dans différents sens avec la sonde. Si la fistule ne vous apparaît pas d'une façon très nette, ou si vous conservez des doutes sur son existence, introduisez dans la vessie une sonde de femme et faites une injection de lait. Toutes les hésitations sont levées par la pénétration du liquide dans le vagin.

Vous rechercherez alors les caractères de la fistule. Elle est quelquefois tellement étroite, que c'est à peine si on l'aperçoit ; d'autres fois, elle occupe toute la hauteur de la cloison. Il faut remarquer, d'ailleurs, que l'incontinence d'urine peut être absolue avec une fistulette de la dimension d'une tête d'épingle, tandis que la vessie conserve encore de l'urine dans certaines fistules assez larges. Cela dépend du point plus ou moins déclive qu'elle occupe. — Siège-t-elle sur le milieu de la cloison ou bien vers

l'un des angles ? L'avivement et la suture seront plus difficiles dans ce dernier cas. — Est-elle arrondie, régulière, accessible par toute sa circonférence, ou bien enfoncée, déprimée, masquée en partie par une bride cicatricielle qui gêne beaucoup l'examen? Cette dernière condition rend l'opération difficile. — A quelle distance siège-t-elle du col de la vessie? — La muqueuse vésicale fait-elle facilement hernie à travers la fistule? Telles sont les diverses questions que devra se poser le praticien pour compléter le diagnostic d'une fistule limitée à la cloison vésico-vaginale.

A quelle époque convient-il d'opérer une fistule vésico-vaginale? Il est difficile de répondre à cette question d'une manière absolument précise, mais il importe surtout de ne pas opérer trop tôt. Les malades, désireuses d'une guérison rapide, poussent naturellement à l'opération, mais attendez que le travail de réparation naturelle soit achevé. La fistule se rétracte beaucoup dans les mois qui suivent l'accouchement, à ce point qu'une guérison spontanée est possible, ce qui doit être pris en grande considération. Il ne faut donc agir que lorsque la fistule est définitivement constituée et n'a plus de tendances à se rétrécir, et j'estime qu'un délai de six mois après l'accouchement doit être la limite minima. Je ferai, toutefois, remarquer que Hégar et Kaltenbach attendent seulement la fin de l'écoulement lochial, c'est-à-dire 6 à 8 semaines après l'accouchement, et les raisons qu'ils donnent de leur conduite ne sont pas sans valeur. Ils conseillent de ne pas laisser se produire les brides cicatricielles qui gênent beaucoup l'opérateur ; ils pensent aussi que le tissu de cicatrice étant moins vivant, les chances de réunion immédiate en sont d'autant diminuées.

Jusqu'à notre époque, les tentatives de réparation des fistules vésico-vaginales par avivement et suture donnaient de si mauvais résultats, que la plupart des chirurgiens y avaient renoncé et n'avaient recours qu'à la cautérisation. On doit dire qu'une ère nouvelle a commencé sous ce rapport avec les travaux de Jobert (de Lamballe), et que si la chirurgie américaine a perfectionné les procédés, la chirurgie française peut réclamer une grande part dans cette importante conquête.

Il ne faudrait cependant pas délaisser complètement la cautérisation. En présence d'une fistulette, présentant la dimension d'un stylet ou d'une sonde cannelée, par exemple, il est possible d'obtenir la guérison, et j'en ai obtenu plusieurs sans recourir à

une opération sanglante. Pour cela, tenez la malade complètement au lit, mettez une sonde à demeure, et cautérisez les bords de la fistule avec le thermocautère ou le nitrate d'argent. Revenez à la cautérisation tous les huit ou dix jours. Le traitement est long, sans doute, il demandera plusieurs semaines et peut-être même des mois, mais enfin il peut réussir. Il n'y faut pas compter cependant si la fistule dépasse un demi-centimètre de diamètre, par exemple, et l'on doit pratiquer d'emblée l'opération.

Supposons qu'il s'agit d'une fistule de dimension moyenne : un demi-centimètre à deux centimètres. Si la fistule est bien visible par toute sa circonférence, on peut procéder à l'opération sans préparation spéciale : mais est-elle, au contraire, masquée par des brides cicatricielles, ce qui d'ailleurs est fréquent, il sera bon, dans les jours qui précèdent, de détruire ces brides, afin de rendre la fistule bien accessible.

Trois positions peuvent être données à la femme : sur les coudes et les genoux, le décubitus latéral gauche, ou bien le décubitus dorsal.

La première position présente de grands avantages pour l'opérateur ; la fistule, étant en bas, est beaucoup plus facilement abordable, la muqueuse vésicale ne peut venir faire hernie entre les lèvres de la plaie et l'urine ne s'écoule pas dans le vagin : mais, par contre, elle exclut l'emploi du chloroforme, et impose à la femme une fatigue extrême, si l'on songe que l'opération peut durer une heure et plus. J'ai vu jadis, plusieurs fois, des chirurgiens adopter cette position, mais je n'y ai pas eu recours et je crois qu'il convient d'y renoncer complètement.

Le décubitus latéral gauche était adopté par M. Sims. Cette attitude permet évidemment de bien voir la paroi vaginale et présente la plupart des avantages de la position sur les genoux : on peut donc l'employer, mais le chloroforme est un peu moins facile à administrer que dans le décubitus horizontal. C'est, par conséquent, à cette dernière position que je donne, en général, la préférence. En soulevant le siège de la femme avec un coussin très épais et résistant, la tête étant sur un plan déclive, on arrive à donner à la paroi vésico-vaginale (suivant la remarque de M. Herrgott) une direction presque verticale, et la fistule se trouve bien exposée devant les yeux. Si, avec cela, l'utérus peut descendre légèrement, si les parois vaginales sont mobilisables, on opère presque à ciel ouvert, pour peu que la fistule n'occupe pas le fond du vagin.

Je ne décrirai pas l'outillage, qui me paraît avoir été multiplié outre mesure. De longs ciseaux courbes et droits, de longues pinces à griffes, un ténaculum, un bistouri long et à lame étroite, l'aiguille à suture du voile du palais, et surtout des aiguilles courbes pouvant être emmanchées dans un porte-aiguille, sont suffisants pour mener à bien cette opération.

Purgez la malade la veille, donnez un lavement le matin ; ordonnez des injections vaginales avec la liqueur de Van Swieten pendant les jours qui précèdent, et lavez bien le vagin avant d'opérer : faites prendre une potion au borate de soude.

Introduisez dans le vagin un spéculum de Bozeman aussi large que possible et confiez-le à un aide qui déprimera fortement le périnée. Peut-être aurez-vous besoin d'écarteurs latéraux, si le vagin est flasque. Mettez dans la vessie une sonde, qu'un aide pourra faire basculer de façon à tendre les bords de la fistule et à donner un point d'appui aux instruments.

Procédez alors à l'avivement. Ce temps est capital, et de sa bonne exécution dépend, en grande partie, le succès de l'opération. Le mode d'avivement est certainement le plus grand progrès qui ait été réalisé dans le traitement de la fistule, et nous le devons aux chirurgiens américains. Jusqu'alors, on avivait les bords de l'orifice en retranchant tout autour un liséré comprenant l'épaisseur de la paroi. Il faut, au contraire, aviver en surface et ne pas toucher au bord. Tracez tout autour de la fistule avec le bistouri une incision située à environ 6 ou 7 millimètres du bord (fig. 129). Cette incision ne doit comprendre que la muqueuse vaginale. Disséquez alors avec le bistouri ou des ciseaux la collerette ainsi dessinée ; détachez-la par sa face profonde, jusqu'à ce que vous ayez enlevé tout le lambeau de muqueuse compris entre l'incision et le bord de la fistule. L'avivement sera bon, si vous obtenez une collerette complète avec un trou au milieu, si la muqueuse vésicale forme le fond de la plaie et si, par conséquent, l'orifice fistuleux n'est pas sensiblement plus large après qu'avant l'avivement.

L'hémostase étant assurée, procédez au passage des fils. Et d'abord, de quels fils convient-il de se servir? On fit grand bruit jadis de la suture avec les fils métalliques, auxquels on attribua, en grande partie, les succès incontestables de la méthode américaine; c'était exagéré. Je préfère les fils de soie plate au catgut qui est susceptible de se résorber trop vite. Après avoir placé les

fils métalliques, Bozeman les faisait passer à travers des trous pratiqués dans une lame de plomb, les y fixait avec des tubes de Galli, et maintenait ainsi la plaque hermétiquement appliquée sur la fistule : c'est ce qu'il appelait la *suture en bouton*. Ce mode de suture est bon, sans aucun doute, mais n'est pas indispensable. J'estime que le rapprochement à l'aide de points séparés est suffisant.

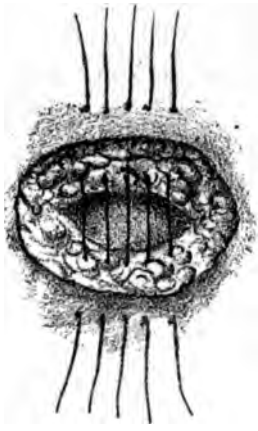

Fig. 129. — Suture pour l'opération de la fistule vésico-vaginale.

Avec le mode d'avivement en surface, la manière de passer les fils constitue la deuxième modification capitale apportée par la méthode américaine dans la cure de la fistule vésico-vaginale. Introduisez l'aiguille à 5 ou 6 millimètres environ en dehors de la partie avivée, pénétrez obliquement dans l'épaisseur de la cloison et ressortez à une petite distance de l'orifice fistuleux (fig. 129), exécutez la même manœuvre sur le bord opposé de la fistule en procédant en sens inverse. L'une des conditions les plus indispensables à la réussite, c'est que l'aiguille ne traverse pas la muqueuse vésicale et que, par conséquent, les fils ne passent pas dans l'intérieur de la vessie, ce qui ne pouvait manquer d'arriver quand on réunissait seulement les bords avivés. On conçoit aisément que si les fils pénètrent dans la cavité, ils sont baignés par l'urine, et que ce liquide, s'infiltrant presque fatalement dans le trajet du fil, fait obstacle à la réunion. Ne craignez pas de multiplier les points de suture, en les distançant l'un de l'autre de 3 ou 4 millimètres seulement.

La ligne de suture doit présenter, autant que possible, une direction transversale, car les lèvres de la fistule se rapprochent beaucoup plus facilement l'une de l'autre en les attirant dans le sens antéro-postérieur plutôt que dans le sens transversal.

Les fils doivent être liés séparément et coupés à une petite distance du nœud. Dans les cas où les bords de la fistule présenteraient une trop grande résistance au rapprochement ou bien seraient trop tiraillés, on pourrait, suivant l'ingénieux conseil de Jobert, mobiliser la paroi vaginale, en la désinsérant du col de l'utérus, puisqu'il existe en ce point une couche celluleuse à travers laquelle le bistouri peut s'engager sans intéresser ni la

matrice ni la vessie : mais la *cystoplastie par glissement* de Jobert n'est, en général, nécessaire que pour les grandes fistules.

Lorsque tous les fils sont serrés, il est aisé de voir le résultat que donnent et le mode d'avivement et le passage des fils : deux larges surfaces cruentées sont au contact, et leur rapprochement hermétique s'oppose à la pénétration de l'urine entre elles. Elles forment dans la vessie une crête saillante.

Comme pansement, après avoir bien lavé le vagin avec la liqueur de Van Swieten, après avoir fait dans la vessie une injection avec l'acide borique et vous être assuré qu'il ne passe rien par la fistule, introduisez dans le vagin un tampon de gaze iodoformée que vous laisserez en place pendant plusieurs jours.

Comment assurer la miction? Deux moyens sont à notre disposition : la sonde à demeure avec ou sans siphon et le cathétérisme répété.

La sonde à demeure, surtout la sonde en S de Sims, qui tient d'elle-même dans l'urètre, a été jusqu'ici habituellement employée, et cette pratique semble, en effet, la plus rationnelle, puisque l'urine, s'écoulant au fur et à mesure qu'elle est sécrétée, ne séjourne pas dans la vessie, mais elle est quelquefois très difficilement supportée. Les petits orifices se bouchent assez vite, la sonde fonctionne mal, il faut la retirer et la nettoyer, de telle sorte que le résultat cherché n'est pas toujours obtenu ; les femmes ont souvent une urétrite douloureuse. L'emploi du siphon semble encore *a priori* plus rationnel. On adapte à la sonde un long tube en caoutchouc, qui plonge au pied du lit dans un seau contenant de l'eau, et dans lequel tube on fait le vide en pressant successivement de la sonde vers le récipient. L'urine s'écoule incessamment de la sorte, mais la traction exercée par le vide sur la muqueuse peut faire pénétrer celle-ci à travers les petits orifices de la sonde, ainsi que je l'ai vu, la boucher, et occasionner de vives douleurs, surtout quand on la retire. Il résulte de là que j'ai pris le parti, pour mon compte, de ne pas laisser de sonde à demeure, mais de pratiquer le cathétérisme pendant les cinq ou six premiers jours. On pourrait peut-être agir encore plus simplement : dans un cas, dès la première nuit, la malade éprouvant un vif besoin d'uriner et l'interne chargé de faire le cathétérisme n'arrivant pas assez vite, la malade urina seule et continua ainsi jusqu'à la fin de la cure, qui fut néanmoins complète.

Lorsque la fistule est à peu près inaccessible par le vagin et que l'opération précédente a échoué, on peut, d'après le conseil de Trendelenburg, suivre la voie hypogastrique, ouvrir largement la vessie, de préférence par des incisions transversales, et fermer la fistule ; mais il faut s'attendre à rencontrer encore de sérieuses difficultés, en raison de la profondeur à laquelle on manœuvre.

Supposons maintenant que la cloison vésico-vaginale soit détruite intégralement : il n'y a donc pas moyen de fermer la fistule, puisque l'étoffe manque. Faire glisser un lambeau de la vulve me semble chose hasardeuse et bien difficile. Nous avons dit que la paroi supérieure de la vessie fait souvent hernie dans la fistule : ne pourrait-on pas se servir de cette portion de muqueuse convenablement avivée pour oblitérer la perte de substance? C'est, à la rigueur, possible, mais il faudrait être bien certain de la situation des uretères et ne pas les emprisonner en arrière de la suture, ce qui ne me paraît pas facile.

Dans ces conditions, le praticien n'a qu'une ressource, c'est d'oblitérer le vagin aussi loin que possible en arrière, d'après la méthode de Simon, après s'être bien assuré toutefois que l'urètre est resté perméable. L'occlusion vulvaire est, sans doute, plus facile et fournit en apparence le même résultat ; mais, outre que la copulation peut encore être possible à la suite de la première opération, l'occlusion vulvaire favorise beaucoup plus la production des concrétions urinaires dans le vagin.

La fistule *vésico-utérine* se reconnaît à la sortie de l'urine à travers le col de l'utérus, et ce diagnostic ne se fait évidemment que par exclusion. Lorsque vous êtes bien certain de l'écoulement de l'urine par le vagin et que la paroi vésico-vaginale est intacte, la fistule ne peut siéger que dans l'intérieur de la matrice, ce dont vous vous assurez, d'ailleurs, par une injection de lait dans la vessie.

Lorsque la fistule n'est pas très élevée, on doit imiter la conduite de Jobert : fendre le col en travers, rechercher l'orifice de communication entre les deux cavités, et faire porter la suture sur l'utérus seulement.

Si la fistule était située trop haut, on n'y pourrait arriver en suivant cette voie ; aussi, jusqu'à notre époque, a-t-on traité ce cas par la fermeture du col utérin.

Désirant éviter les inconvénients sérieux qui résultent de l'oblitération du col utérin, surtout sur une jeune femme, Bardenheuer (de Cologne) (1890) a eu l'idée d'attaquer la fistule par la voie hypogastrique. Il pratique une incision transversale sus-pubienne, décolle le péritoine et renverse la vessie en avant, de manière à découvrir la fistule.

Dans la fistule *vésico-utéro-vaginale*, suturez la lèvre inférieure du col utérin avec la lèvre inférieure de la fistule vésico-vaginale. Si vous n'y pouvez réussir, avivez et suturez la lèvre postérieure de façon à emprisonner le col dans la vessie comme pour le cas précédent.

La fistule *vésico-uretéro-vaginale* est caractérisée par une fistule vésico-vaginale simple, sur le bord de laquelle vient s'ouvrir l'uretère. Ce n'est que par un examen très attentif qu'il est possible de se rendre compte de cette complication, et souvent même elle ne se révèle que par l'insuccès de l'opération. On conçoit, en effet, que si un uretère est compris dans la suture elle-même, l'arrivée incessante de l'urine s'oppose à la réunion. Quant aux deux fistules *uretéro-utérines*, le diagnostic n'en peut être soupçonné que par le phénomène suivant : En même temps que la femme présente de l'incontinence d'urine (par l'uretère qui s'ouvre dans l'utérus) on constate une miction normale (grâce à l'uretère qui s'ouvre normalement dans la vessie); ces deux variétés de fistule ont donné naissance à un certain nombre d'opérations complexes, pour lesquelles je renvoie le lecteur aux traités spéciaux. Je dois dire, toutefois, que la cure en est si difficile, qu'Hégar n'a trouvé de ressources que dans la néphrectomie. C'est alors que le cathétérisme des uretères joue un rôle capital, car il ne faut pas se tromper de rein. Pour reconnaître le côté atteint, on a encore fermé le col utérin, de telle sorte que les femmes souffraient du côté d'où partait l'uretère.

Reste la fistule *urétro-vaginale*. Ce genre de fistule est celui qui incommode le moins la malade, et l'on conçoit même qu'elle soit assez longtemps avant d'en soupçonner l'existence. La principale raison, c'est que, la fistule siégeant en avant du col vésical, les femmes n'éprouvent pas l'inconvénient qui appelle tout d'abord leur attention, c'est-à-dire l'incontinence d'urine. De plus, la

fistule peut être disposée de telle sorte que la plus grande partie du liquide s'écoule par le méat. Dans ce dernier cas, les malades sont si peu incommodées qu'elles ne consultent même pas. Mais, si la miction s'opère en grande partie par la vulve, il en peut survenir quelques accidents et l'intervention est nécessaire.

L'opération est très simple et doit être pratiquée d'après les règles formulées plus haut. La paroi inférieure de l'urètre est, d'ailleurs, si épaisse, que rien n'est plus facile que de la dédoubler pour faire l'avivement en surface. Les fils seront passés de manière qu'aucun ne pénètre dans l'urètre.

En terminant ce chapitre, je dois signaler une nouvelle variété de fistule urinaire, consécutive à l'hystérectomie vaginale au cours de laquelle on a sectionné l'uretère. M. Chaput a eu l'idée d'aboucher alors ce conduit dans l'intestin, mais il est préférable d'imiter la conduite de M. Bazy, qui a réussi à guérir plusieurs malades à l'aide d'une opération assez complexe, que je me contente de mentionner, et qu'il a désignée sous le nom d'*uretéro-cysto-néostomie*, c'est-à-dire nouvel abouchement de l'uretère dans la vessie, opération d'ailleurs fort ingénieuse, dont j'ai rendu compte à l'Académie en 1894.

Valeur diagnostique de l'hématurie.

Le sang que renferme l'urine provient de l'urètre, du col de la vessie, de la vessie elle-même, des uretères ou des reins. Existe-t-il des caractères permettant de reconnaître *a priori* l'une ou l'autre de ces origines?

Si l'on assiste à la miction et que du sang pur s'écoule avant l'apparition de l'urine, il est évident qu'il provient de l'urètre, et, dans ce cas, c'est ordinairement du sang artériel, rouge, rutilant. De plus, vous apprenez que le sang s'écoule en dehors de la miction.

Lorsqu'il sort d'abord de l'urine normale, et que vers la fin seulement de la miction on aperçoit du sang, ce liquide provient alors à peu près certainement du col de la vessie.

Mais on vous présente un vase contenant l'urine. Il faut d'abord savoir si le liquide renferme réellement du sang : les urines fébriles sont parfois si foncées en couleur, qu'on pourrait s'y tromper à première vue. Ne serait-ce pas une coloration noirâtre

due à l'absorption de l'acide phénique? à l'ingestion de diverses substances : la rhubarbe, la fuchsine, à la présence de la bile, etc. ? L'examen chimique et microscopique lèverait assurément tous les doutes, mais je m'occupe seulement ici des moyens propres à fournir immédiatement au praticien une opinion exacte, quitte à la faire corroborer et compléter par les recherches ultérieures de laboratoire, avec lesquelles il n'est peut-être pas suffisamment familier. Laissez déposer l'urine et décantez le vase. S'il s'agit d'urine simplement colorée par une substance autre que le sang, le liquide offre tout le temps la même coloration aussi bien à la fin qu'au commencement du décantage. Si l'urine contient du sang, le liquide devient de plus en plus coloré, et à la fin il se trouve une sorte de sédiment composé de sang presque pur.

Cependant, le sang peut être intimement mélangé à l'urine. Jetez alors quelques gouttes de ce liquide coloré sur un linge blanc : si c'est du sang, vous en verrez immédiatement la trace, et c'est même, selon moi, un excellent moyen de constater, d'après l'intensité de la coloration du linge, la quantité plus ou moins grande de sang contenu dans le liquide. Quelle que soit la coloration foncée de l'urine, la tache n'aura pas le même aspect que celle de l'urine sanglante.

L'urine contient donc bien du sang. Si presque toute la masse de l'urine est limpide, et si le sang est déposé au fond du vase sous forme de caillots plus ou moins volumineux, il provient de l'urètre.

Lorsque les caillots que l'on trouve au fond du vase sont allongés et présentent un aspect vermiforme, c'est que le sang a traversé une filière étroite dans laquelle il a subi la coagulation, et le point de départ est, sans doute, l'uretère. Ce n'est cependant pas certain. Un jeune homme qui était atteint de cystite variqueuse du col de la vessie rendait quelquefois de gros caillots de sang ressemblant à un lombric. Il est vrai qu'ils étaient plus volumineux que ceux qui représentent le calibre de l'uretère, mais ce dernier conduit pourrait être dilaté. On ne serait donc bien fixé sur le siège primitif du caillot que par l'interrogatoire du malade. Le caillot urétral sort, en effet, au début de la miction, avant l'urine; souvent même, il provoque une rétention momentanée et est expulsé brusquement par les efforts du malade, comme un corps étranger.

La difficulté est beaucoup plus grande pour reconnaître, en ne

s'en rapportant qu'aux caractères physiques de l'urine, si le sang provient du rein ou bien de la vessie.

Lorsque la source de l'hématurie est dans le rein, l'urine et le sang sont tellement brassés ensemble, qu'il n'existe pas de caillots au fond du vase, tandis qu'il se rencontre presque toujours des caillots, si l'hémorragie a son point de départ dans la vessie. Ce fait est vrai d'une façon générale, mais comporte des exceptions telles, qu'on ne peut y accorder une confiance absolue. Qu'une hémorragie brusque, par exemple, se fasse dans le bassinet, le sang arrivera rapidement dans la vessie et pourra s'y prendre en caillot. D'autre part, la muqueuse vésicale, irritée par une pierre, un fongus, un cancer, peut exhaler lentement une certaine quantité de sang qui se mélange intimement à l'urine. Il sera donc nécessaire de s'appuyer sur les signes fournis par la maladie principale pour tirer de l'hématurie, dans ces circonstances, une réelle valeur diagnostique.

En terminant notre exposé clinique des maladies des voies urinaires, rappelons, en quelques mots, les notions indispensables pour apprécier, séance tenante, l'état des urines. Il est, en effet, très souvent utile que le chirurgien connaisse la composition des urines de son malade avant de pratiquer une opération. Il peut et doit lui-même, sans être un chimiste de profession, se renseigner sur les trois points suivants : L'urine est-elle alcaline au lieu d'être acide? — Contient-elle de l'albumine? — Contient-elle du sucre?

Si la réponse est négative, il n'a plus à se préoccuper de ce point; si elle est positive, il devra, le plus souvent, ajourner l'opération, rattacher le phénomène à sa véritable cause, et réclamer, s'il y a lieu, des hommes plus compétents en la matière, une analyse quantitative. C'est, du moins, la conduite que j'ai l'habitude de suivre.

Le papier de tournesol suffit à nous démontrer si l'urine est acide ou alcaline; j'ai à peine besoin de rappeler que le papier rougit dans le premier cas et bleuit dans le second.

Pour reconnaître la présence de l'albumine, il suffit souvent de chauffer à la lampe; il se produit alors un précipité blanc caractéristique. Mais, lorsqu'il n'existe que peu d'albumine, ce procédé est insuffisant. Le meilleur consiste à mélanger avec l'urine une petite quantité d'acide azotique, de façon à rendre la liqueur

acide. On chauffe à la lampe : l'acide azotique précipite l'albumine et dissout les autres précipités qui pourraient induire en erreur.

Pour constater s'il existe du sucre dans l'urine, on se sert, en général, d'une liqueur préparée à l'avance, la liqueur cupro-potassique. On l'introduit avec l'urine à examiner dans un tube de verre et l'on chauffe à la lampe jusqu'à ébullition. S'il y a du sucre, il se forme un oxydule de cuivre d'une teinte rouge-orangé caractéristique.

QUATRIÈME PARTIE

AFFECTIONS DES ORGANES GÉNITAUX DE L'HOMME

Nous étudierons successivement les affections de la région scrotale ; — du cordon spermatique ; — des vésicules séminales ; — de la verge, et nous terminerons par l'étude des vices de conformation de ces organes.

CHAPITRE PREMIER

AFFECTIONS DE LA RÉGION SCROTALE (1).

La région scrotale est atteinte de traumatismes, d'inflammations, et de lésions organiques.

A. **Traumatismes de la région scrotale.** — Les traumatismes consistent en contusions et en plaies.

Les *contusions de la région scrotale* empruntent un caractère spécial à la présence du testicule, lequel cependant, grâce à sa mobilité, se soustrait le plus ordinairement aux chocs susceptibles de l'atteindre. La contusion du testicule se révèle par une douleur d'une violence extrême, revêtant un caractère qui lui est propre, et produit souvent la syncope. En raison des conditions anatomiques

(1) S'il est utile en anatomie de décrire à part les enveloppes du testicule et cet organe lui-même, une distinction semblable a beaucoup moins sa raison d'être en clinique. Les inflammations de la tunique vaginale, par exemple, ne coïncident-elles pas souvent avec celles de la glande? Les tumeurs qui ont pour origine la cavité de cette membrane ne doivent-elles pas toujours être différenciées de celles du testicule? Aussi, m'a-t-il paru plus rationnel de donner à ce chapitre le titre général d'*Affections de la région scrotale*.

de l'organe, il est rare que la contusion acquière une grande intensité, et la douleur disparaît généralement assez vite. Il est possible, cependant, que la substance de la glande soit plus ou moins désorganisée et qu'il en résulte plus tard une atrophie. Cette contusion peut être aussi le point de départ d'une orchite traumatique.

Si la contusion porte plus spécialement sur les enveloppes, un épanchement sanguin en est souvent la conséquence. Comme dans la plupart des autres régions du corps, le sang épanché se présente sous deux états : à l'état d'infiltration et à l'état de collection. Certains auteurs ont donné le nom d'hématocèle infiltrée et d'hématocèle enkystée à ces deux phénomènes, mais bien à tort, car, je le répète, c'est ce que l'on observe dans les autres points de l'économie atteints de contusion.

Il est cependant utile d'appeler l'attention sur la bosse sanguine du scrotum, désignée encore sous le nom d'*hématocèle pariétale*, pour la distinguer de l'hématocèle vaginale. Elle consiste en une tumeur nettement circonscrite, qu'un examen superficiel pourrait faire confondre avec une tumeur proprement dite du testicule ; le diagnostic est, toutefois, très facile et repose principalement sur ce fait que le testicule est indépendant de la tumeur : ni la glande, ni la tunique vaginale ne sauraient donc être en cause. En outre, à l'aide des commémoratifs, on apprend que la tumeur est d'origine récente et a succédé à un traumatisme. Cette hématocèle est fluctuante et peut présenter le phénomène de la crépitation sanguine.

L'infiltration de sang dans le scrotum est parfois considérable, car elle se produit dans un espace bien disposé pour ce genre d'accident, c'est-à-dire dans la couche celluleuse très lâche qui sépare le dartos du crémaster. Le sang peut remonter vers les aines et jusque sous la peau de l'abdomen ; par contre, une contusion de ces dernières parties pourrait déterminer une infiltration sanguine du scrotum.

En raison de la minceur des téguments, le scrotum présente une teinte noire.

Ne vous hâtez pas de faire une ponction dans l'hématocèle pariétale ; n'intervenez activement que si le foyer s'enflammait ou devenait le siège de vives douleurs. Il conviendrait alors d'ouvrir largement la cavité, de la vider, la laver avec une solution phéniquée forte et la drainer pendant quelques jours. Des applications résolutives suffiront pour traiter l'infiltration.

Les *plaies de la région scrotale* s'observent rarement dans la pratique. Elles présentent de grandes variétés, depuis une simple piqûre, jusqu'à ces vastes mutilations consistant dans l'ablation du scrotum tout entier, ainsi que la science en renferme un certain nombre d'exemples. Si la plaie n'intéresse que la peau, il n'y a pas d'écartement de ses bords, mais si le dartos est en même temps divisé, les bords s'écartent sensiblement l'un de l'autre et ils tendent à se recroqueviller en dedans.

Lorsque toutes les enveloppes ont été divisées, un phénomène curieux peut alors se produire, c'est la *hernie du testicule* à travers la plaie : il est même possible que celle-ci, par suite de la contraction de ses bords, se transforme en une boutonnière active qui se resserre, s'oppose à la réduction spontanée de l'organe, et rend cette réduction fort difficile, pour peu qu'on tarde à l'opérer.

Si, pour une cause quelconque, le testicule n'a pas été réduit, la tunique albuginée, soumise au contact de l'air, s'enflamme et se recouvre de bourgeons charnus. Ceux-ci constituent une sorte de tumeur fongueuse, dont on a fait à tort une sorte d'entité morbide, sous le nom de *fongus superficiel* du testicule, par opposition à celui qui résulte de végétations développées à la surface interne de l'albuginée.

Il faut détruire les bourgeons exubérants et réintégrer le testicule à sa place normale ; pourtant, devant l'impossibilité de réduire, on a dû pratiquer la castration. Il est probable, d'ailleurs, qu'un testicule hernié depuis longtemps déjà, privé de tunique séreuse, et qui, après réduction, serait adhérent au scrotum par toute sa surface, il est probable, dis-je, que cet organe serait privé de ses fonctions, si on s'en rapporte aux recherches de Gosselin.

Par la même raison que le testicule échappe à la contusion, il échappe aussi aux plaies, et je n'ai pas souvenir, pour mon compte, d'en avoir jamais vu, si ce n'est une ou deux piqûres faites au cours d'une opération d'hydrocèle, ce qui, en général, présente peu de gravité. Exceptons toutefois les plaies par armes à feu, observées assez fréquemment par les chirurgiens d'armée et dans des conditions infiniment variées.

Le traitement de ces plaies ne présente rien de particulier, si ce n'est que la suture doit être faite très attentivement, en raison de la tendance que la peau présente à se replier en dedans. Il est bien entendu que le testicule sera réintégré à sa place le plus

rapidement possible en pratiquant, au besoin, un débridement.

Si le scrotum était tellement rétracté qu'il fût impossible de réduire la glande, même après avoir débridé, je serais d'avis d'attendre et de faire des applications chaudes qui provoqueraient, sans doute, la dilatation des parties, mais je ne crois pas le chirurgien suffisamment autorisé à pratiquer la castration dans ces conditions.

B. **Inflammations de la région scrotale.** — On observe à la région scrotale, comme dans les autres régions, des érysipèles, des phlegmons, qui n'empruntent rien de spécial au lieu qu'ils occupent. Je rappelle seulement que l'inflammation phlegmoneuse siège toujours dans la couche celluleuse très lâche qui sépare le dartos de la tunique érthyroïde, et que, par suite, le scrotum peut atteindre un volume énorme. Le plus souvent, le phlegmon des bourses est de nature gangreneuse parce qu'il succède à une infiltration d'urine, et nous nous sommes déjà occupés de ce grave accident.

Quelle que soit la cause qui a produit le phlegmon, il faut se hâter de pratiquer de longues et profondes incisions.

Les lésions inflammatoires propres à la région scrotale sont celles qui atteignent le testicule, l'épididyme et la tunique vaginale. Toutefois la vaginalite n'est le plus ordinairement que secondaire.

1° *Épididymite.* — L'épididymite est infiniment plus fréquente que l'orchite proprement dite, et c'est à établir la distinction entre ces deux maladies que vous devez tout d'abord vous attacher. Vous y arriverez à l'aide du toucher. Immobilisez le scrotum avec la main gauche, appliquez le pouce et l'index de la main droite de chaque côté de la tumeur, et portez-les d'arrière en avant et d'avant en arrière plusieurs fois de suite en n'exerçant qu'une très légère pression, de manière à ne pas faire souffrir le malade. Vous sentirez ainsi les plus légères inégalités occupant les faces latérales de la tumeur.

Or, dans l'épididymite classique les parties sont disposées comme je le représente sur le schéma 130, le sujet étant supposé dans la position horizontale : l'épididyme est en arrière et le testicule en avant. En promenant les doigts ainsi que je viens de le dire,

on sent donc : en arrière, l'épididyme induré ; en avant, le testicule, dont la consistance élastique est normale, et entre ces deux organes il est facile de trouver la ligne de démarcation (F), à condition d'exercer un toucher assez délicat. On reconnaît de la sorte si l'induration occupe la tête, le corps, la queue de l'épididyme ou l'organe tout entier.

Je ferai remarquer, néanmoins, que le rapport respectif des parties serait modifié dans les cas d'inversion : on trouverait alors le testicule en arrière et l'épididyme en avant, mais c'est l'exception.

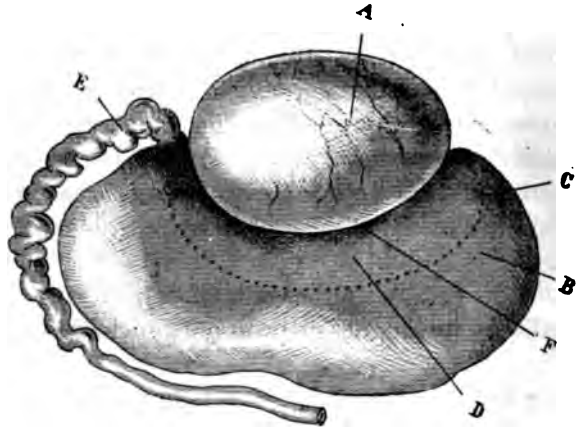

Fig. 130. — Schéma représentant une épididymite sur un sujet occupant la position horizontale.

A, testicule.
B, épididyme considérablement augmenté de volume.
C, ligne pointillée représentant les limites de l'épididyme normal.
D, épididyme normal.
E, canal déférent.
F, ligne de démarcation entre le testicule sain et l'épididyme enflammé.

L'exploration précédente est, en général, facile : elle le serait moins, s'il existait en même temps de la vaginalite avec épanchement. Cette petite complication est, sans doute, assez fréquente, mais la quantité de liquide est ordinairement minime et n'apporte que peu d'obstacle à l'examen.

L'interrogatoire du malade suffira, le plus souvent, à vous faire reconnaître à quelle espèce d'épididymite vous avez affaire : si l'affection est survenue au cours d'une blennorragie aiguë (et c'est vers le déclin de la maladie qu'elle apparaît), vous diagnostiquerez une *épididymite blennorragique* ; si c'est à la suite d'un cathétérisme, ce sera une *épididymite urétrale simple*. Une con-

tusion (1), un effort violent, détermineront une *épididymite traumatique*. On a constaté des épididymites en quelque sorte *métastatiques* sur des sujets atteints d'oreillons après les fièvres graves. Une épididymite peut, à la rigueur, succéder à des excès de coït, de masturbation.

L'épididymite se révèle d'abord par une douleur et un sentiment de pesanteur dans les bourses, auxquels ne tarde pas à succéder du gonflement. Celui-ci marche ordinairement très vite et, en quelques jours, la maladie arrive à sa période d'état.

On observe, d'ailleurs, à cet égard des différences marquées : chez certains sujets, l'affection revêt tout de suite un caractère très aigu ; chez d'autres, l'allure est presque chronique d'emblée.

La tuméfaction peut occuper l'organe entier, mais souvent elle se limite à la queue et, dans tous les cas, acquiert en ce point son plus grand développement.

L'épididymite blennorragique présente donc comme signes cliniques principaux : une douleur plus ou moins vive, spontanée, et provoquée par la plus légère pression, et du gonflement. Ce dernier signe est parfois le seul propre à l'épididymite urétrale simple, laquelle peut être à peu près indolente.

Comme signes secondaires, je noterai une certaine inflammation des enveloppes pouvant aller jusqu'à prendre l'aspect phlegmoneux, et un épanchement de liquide dans la tunique vaginale, reconnaissable à la fluctuation. Les douleurs rayonnent d'ordinaire sur le trajet du cordon, mais ce dernier et le canal déférent en particulier sont le plus souvent sains.

Après une huitaine de jours environ, la résolution commence à s'opérer, et il ne reste bientôt plus qu'un noyau d'induration au niveau de la queue de l'épididyme, noyau qui persiste pendant des mois, et même des années. Nous verrons plus loin que la tuberculose du testicule se manifeste souvent sous forme d'un noyau dur, occupant une partie de l'épididyme : on conçoit donc que le diagnostic présente alors quelques difficultés sur lesquelles nous reviendrons.

Tant que l'induration consécutive à la phlegmasie persiste, le canal de l'épididyme reste presque toujours obstrué, et le sperme ne passe pas. Aussi, lorsqu'un sujet a été atteint d'épididy-

(1) Je rappelle que j'ai proposé, depuis longtemps déjà, d'expliquer l'épididymite consécutive à un effort par la contraction brusque et violente du crémaster, qui vient appliquer et contusionner l'organe contre le pubis.

mite double, est-il prudent de lui conseiller d'ajourner son mariage.

Le repos complet est nécessaire dans le traitement de l'épididymite blennorragique; c'est le meilleur moyen d'éviter l'envahissement de l'autre testicule ainsi que la production d'abcès qui pourraient, à la rigueur, se développer. Si les douleurs sont très vives, appliquez 8 ou 10 sangsues sur le trajet du cordon. La tunique vaginale vous paraît-elle distendue par du liquide, faites une ponction, qui amène toujours un grand soulagement. Tenez les bourses relevées et recouvertes d'une compresse imbibée d'un liniment calmant, ou bien prescrivez des onctions d'onguent napolitain belladoné. Administrez au malade quelques purgatifs, qui sont très efficaces dans ce cas particulier et diminuent certainement la durée du traitement.

2° *Orchite.* — Au lieu de l'épididyme, il se peut que le testicule lui-même soit envahi par l'inflammation; c'est alors l'*orchite* proprement dite. Le toucher permet de reconnaître l'existence d'une tumeur en avant de l'épididyme, lequel conserve ses caractères normaux.

Il peut arriver toutefois, dans des cas exceptionnels, que l'épididyme et le testicule soient simultanément envahis, ce qui constitue l'orchito-épididymite.

On a divisé l'orchite en aiguë et chronique, mais cette dernière variété est infiniment rare, et je serais très disposé à la rattacher, de préférence, à la tuberculose testiculaire, ainsi que le pensait Gosselin.

De même que l'épididymite, l'orchite peut se terminer par résolution, mais elle se termine aussi par suppuration, par gangrène, et j'appelle toute l'attention du praticien sur cette forme clinique d'un pronostic grave.

Les symptômes sont sensiblement les mêmes, quelle que soit la cause de l'affection : blennorragie, oreillons, tuberculose miliaire, fièvre grave.

Le malade est, le plus souvent, en proie à des douleurs plus violentes encore que celles provoquées par l'épididymite, en raison de la résistance que la tunique albuginée oppose à la distension inflammatoire. Fait très important à noter : des douleurs apparaissent dans l'abdomen ; des vomissements surviennent quelquefois et, si le malade n'a pas de selles, on peut croire tout

d'abord à l'existence d'une hernie étranglée. Des sujets m'ont été adressés dans ces conditions. L'état général rappelle, en effet, assez exactement celui que provoque un étranglement herniaire, et, comme il existe en même temps dans le scrotum une tumeur dont la marche a été rapide, l'erreur est, à la rigueur, compréhensible. Toutefois, pour peu que l'on examine les choses de près, on ne tarde pas à voir que la région de l'anneau inguinal est libre et qu'il s'agit d'une orchite. Le doute ne résisterait pas, d'ailleurs, à l'épreuve d'un purgatif.

Le diagnostic serait plus épineux encore si le testicule était frappé d'ectopie inguinale, mais on serait mis sur la voie en constatant l'absence de l'organe de sa place normale.

Voici comment les phénomènes se déroulent habituellement : Distendue outre mesure par les exsudats ou par le pus développés dans son intérieur, la tunique albuginée finit par céder en un point et une bosselure apparaît à la surface du scrotum. Les enveloppes s'amincissent de plus en plus, et une perforation s'établit. Par l'orifice s'écoule d'abord du pus, mais bientôt une substance solide ne tarde pas à s'y présenter et des lambeaux plus ou moins volumineux de cette substance s'éliminent chaque jour. Si on les examine de près en les étirant avec une pince, on constate qu'ils sont composés de filaments enroulés, en un mot que c'est la substance séminifère elle-même chassée de son enveloppe, et l'élimination ne s'arrête, en général, qu'après l'expulsion totale de la glande. La plaie se cicatrise alors et il ne reste plus dans le scrotum qu'une petite masse indurée, vestige du testicule. D'autres fois, la plaie ne se cicatrise pas, des végétations se développent à la surface interne de l'albuginée, font hernie à travers l'orifice cutané, et produisent une tumeur désignée par les auteurs sous le nom de *fongus parenchymateux* du testicule.

Lorsque l'orchite prend des allures moins aiguës, elle peut se terminer par résolution, mais il est fort à craindre que le testicule, s'atrophiant ensuite, ne subisse une sorte de sclérose.

Indépendamment de ces deux formes d'orchite, il en existe une troisième, presque indolente, dont la marche est insidieuse et qui se termine néanmoins par la perte de l'organe. Ce n'est pas de la suppuration qui se produit alors dans la tunique albuginée, mais une sorte de nécrose de la substance testiculaire, sous l'influence, sans doute, de la compression des vaisseaux sanguins

afférents. Un travail ulcératif perfore l'albuginée et l'on voit ensuite sortir non du pus, mais des fragments sphacélés du testicule. Évitez soigneusement d'exercer des tractions sur la pulpe herniée et de comprimer le scrotum, afin de sauver, si c'est possible, quelques débris de la glande.

La vaginalite, qui accompagne toujours l'orchite à un degré variable, est susceptible d'acquérir une telle intensité qu'elle constitue l'affection prédominante; elle peut même arriver à suppuration. On ne le reconnaît qu'après l'ouverture de l'abcès, à l'intégrité de la surface du testicule, car, jusqu'à ce moment, le diagnostic était impossible. Un bourgeonnement fongueux naît parfois du feuillet viscéral de la vaginale, *fongus superficiel* des auteurs.

Le traitement de l'orchite repose sur les mêmes bases que celui de l'épididymite : calmants, antiphlogistiques, purgatifs, mais une nouvelle indication se pose pour l'orchite aiguë : doit-on pratiquer le débridement de la tunique albuginée? Il est à craindre qu'une incision un peu étendue ne favorise l'issue de la substance séminifère ; aussi, faut-il y réfléchir sérieusement : n'incisez pas, si la maladie semble prendre un caractère subaigu et vous permet d'espérer la résolution ; mais, lorsque l'élimination de l'organe paraît devoir être le terme fatal de la maladie, il est préférable de venir au secours du patient, de calmer ses atroces douleurs en opérant un débridement, qui se fera spontanément quelques jours plus tard.

Lorsqu'un fongus, c'est-à-dire une tumeur granuleuse végétante, succède à la sortie des tubes séminifères, il faut le détruire avec les caustiques, le thermocautère ou la cuiller tranchante.

C. **Tumeurs de la région scrotale.** — Votre premier soin, en examinant un sujet atteint d'une tumeur de la région scrotale, sera de vous assurer qu'il ne s'agit pas d'une des affections inflammatoires décrites dans le chapitre précédent. L'épididymite et l'orchite constituent, en effet, de véritables tumeurs au sens propre du mot, mais ne doivent toutefois pas être classées parmi les néoplasmes de la région. D'ailleurs, les caractères physiques de la maladie et l'interrogatoire du sujet vous renseigneront tout de suite à cet égard. Il se pourrait, cependant, qu'une tumeur inflammatoire eût pour point de départ une néoplasie

testiculaire, ce que nous verrons, par exemple, pour l'orchite aiguë tuberculeuse.

Recherchez ensuite si la tumeur est développée aux dépens de la peau seule du scrotum.

Recherchez si la tumeur que vous trouvez, je suppose, indépendante de la peau, est en connexion avec le testicule et l'épididyme ou n'affecte aucun rapport avec eux.

Enfin, constatez si la tumeur a pris son point de départ dans le testicule et l'épididyme, ou bien fait tellement corps avec ces organes qu'elle en est inséparable.

Voici donc la division qui me paraît devoir être établie pour l'étude clinique des tumeurs de la région scrotale:

1° Tumeurs de la peau du scrotum ;

2° Tumeurs des enveloppes, sans connexion avec le testicule ;

3° Tumeurs du testicule, ou en connexion intime avec cet organe.

1° TUMEURS DE LA PEAU DU SCROTUM.

Les tumeurs développées aux dépens de la peau du scrotum sont assez rares. On y observe surtout des kystes sébacés, une variété particulière d'épithéliome, et une affection à peu près inconnue à notre pays, l'éléphantiasis.

Je n'ai rien à dire de particulier sur les kystes sébacés.

L'épithéliome du scrotum, étudié surtout par les auteurs anglais, a reçu le nom de *cancer des ramoneurs*, en raison de sa fréquence plus grande chez les sujets qui exercent cette profession. Je n'ai, toutefois, pas souvenir d'en avoir observé d'exemple. On en pratiquerait l'ablation le plus tôt possible, car il semble que la marche en soit très rapide.

L'*éléphantiasis* du scrotum est caractérisé par une tuméfaction pouvant atteindre un volume énorme. On a vu de ces tumeurs dépasser le poids de 50 kilos. Il me paraît extrêmement probable que le siège de cette singulière affection est dans le réseau lymphatique de la peau (1). La maladie peut procéder par poussées

(1) J'ai observé, à l'Hôtel-Dieu, un fait très curieux, qui me paraît être des plus probants à cet égard. Il s'agit d'un homme âgé de trente-quatre ans atteint de lymphadénie. La maladie débuta par une tuméfaction des ganglions cruraux de

successives de lymphangite réticulaire aiguë et des phénomènes généraux intenses apparaissent à chaque crise ; d'autres fois, c'est une lymphangite chronique d'emblée qui détermine peu à peu l'épaississement de la peau et de tous les éléments qu'elle contient ; on observe des saillies verruqueuses à sa surface extérieure et une infiltration de liquide gélatineux au-dessous d'elle.

Le changement de climat paraît avoir une influence sérieuse et favorable sur la marche de cette affection, mais, en fait de traitement actif, l'opération seule est utile. Elle consiste à comprendre entre deux incisions curvilignes la plus grande partie du scrotum, en conservant en arrière une quantité de peau suffisante pour reconstituer les bourses et recouvrir le testicule qu'il faut essayer de conserver. Cette grave opération a pu être pratiquée avec une légère effusion de sang, mais on a aussi constaté des hémorragies mortelles. La bande d'Esmarch rendrait, sans doute, grand service à l'avenir.

Je rapprocherai de l'éléphantiasis du scrotum une affection inconnue dans notre pays, la *filariose*, très commune à Saint-Domingue. On la désigne sous le nom de lympho-scrotum. La tumeur, constituée par de gros lymphatiques enroulés, ressemble à s'y méprendre à un varicocèle ou à une hernie épiploïque, d'autant plus que, comme ces dernières affections, elle est en partie réductible. J'en ai observé un cas typique à la Charité, en 1895, sur un jeune homme venu d'Haïti. Sur les conseils du Dr Odain, qui en a observé de nombreux exemples, je pratiquai la résection d'une large plaque éléphantiasique de la peau et le résultat fut très favorable, mais sera-t-il durable ? Le sang renfermait une quantité innombrable d'embryons de filaire.

2° TUMEURS DES ENVELOPPES DU SCROTUM SANS CONNEXION AVEC LE TESTICULE.

Ce groupe de tumeurs est parfaitement net au point de vue clinique, car il est très facile de constater si le testicule est mobile et libre de toute connexion avec le néoplasme.

chaque côté. Les ganglions inguinaux et iliaques furent envahis à leur tour. Nous vîmes ensuite se développer sous nos yeux une tuméfaction de la peau du scrotum et de la verge avec induration et production de saillies verruqueuses, ce qui constitue une variété d'éléphantiasis très analogue à ce qu'ont décrit Larrey, Clot-Bey, etc.

Certaines tumeurs urineuses, développées précisément au niveau de la racine du scrotum, peuvent faire saillie dans cette région et en imposer tout d'abord pour une tumeur des enveloppes, mais on les reconnaîtra en ce qu'elles adhèrent profondément à l'urètre par une sorte de pédicule.

On a rencontré au sein des enveloppes du testicule : des lipomes, des fibromes, des myxomes, des sarcomes, des angiomes, sur lesquels il me paraît inutile d'insister, car ils sont fort rares d'abord, et, de plus, n'empruntent à la région aucun caractère particulier.

Une tumeur plus spéciale est celle qui a été décrite sous le nom d'*inclusion scrotale*, d'*inclusion fœtale*. Les signes cliniques de cette tumeur, plus rare encore que les précédentes, ne permettent guère que d'en soupçonner l'existence. Toutefois, de fortes présomptions existeraient en sa faveur, si l'on constatait d'une façon nette qu'elle est congénitale.

On en pratiquerait l'ablation si elle occasionnait au sujet un dommage quelconque.

3° TUMEURS DÉVELOPPÉES DANS LE TESTICULE OU EN CONNEXION INTIME AVEC CET ORGANE.

Un premier examen nous a démontré que la tumeur qui occupe le scrotum n'est pas de nature inflammatoire, qu'elle n'est pas développée aux dépens des téguments, et qu'elle a pour point de départ le testicule, l'épididyme, ou la tunique vaginale.

Pour arriver au diagnostic, je conseille de suivre la méthode suivante. Procédez par exclusion ; recherchez d'abord si la tumeur est liquide ou si elle solide. Un certain nombre de caractères cliniques, que nous étudierons plus loin, permettent ordinairement d'arriver à une conclusion précise à cet égard, mais il existe des tumeurs solides du testicule qui donnent une sensation de fluctuation si nette, qu'une ponction exploratrice est nécessaire pour lever tous les doutes.

Si la tumeur est reconnue liquide, vous aurez affaire à une hydrocèle ou à une hématocèle. En cas d'hydrocèle, vous rechercherez si le liquide siège dans la tunique vaginale ou en dehors d'elle ; si l'hydrocèle est idiopathique ou symptomatique. Une hématocèle pourrait, à la rigueur, occuper l'intérieur de la glande séminale, mais c'est absolument rare ; règle à peu près

constante, le sang est situé dans la cavité de la tunique vaginale.

Vous vous êtes assuré que la tumeur n'appartient pas au groupe des tumeurs liquides du scrotum, c'est donc une tumeur solide (je range dans cette catégorie la maladie dite kystique, qui n'est le plus souvent qu'un sarcome ou un épithéliome). Posez-vous alors les trois questions suivantes :

Est-ce un testicule syphilitique ?

Est-ce un testicule tuberculeux?

Est-ce un testicule cancéreux?

Sous l'étiquette de testicule cancéreux, je groupe toutes les tumeurs qui ne sont ni syphilitiques, ni tuberculeuses, mais leur nature intime est elle-même très variable. C'est ainsi qu'on observe le carcinome, le sarcome, le myxome, le chondrome, le lymphadénome, l'épithéliome, mais je répète ici ce que j'ai dit plusieurs fois déjà au cours de cet ouvrage : la clinique ne permet pas, en général, de reconnaître les espèces, qui sont, d'ailleurs, souvent multiples dans un même cas : c'est affaire d'histologie. Nous ne pouvons arriver à cet égard qu'à des présomptions plus ou moins vraisemblables en nous basant sur des signes que nous aurons soin de signaler, mais ces présomptions suffisent pour asseoir solidement notre diagnostic et poser les véritables indications thérapeutiques.

Étudions maintenant successivement les diverses affections que je viens d'énumérer.

A. **Hydrocèles.** — Le liquide peut être contenu dans la vaginale ou en dehors d'elle. De là résultent deux variétés distinctes : l'hydrocèle de la tunique vaginale et l'hydrocèle extravaginale, désignée encore sous le nom d'hydrocèle enkystée spermatique.

a. *Hydrocèle de la tunique vaginale.* — Le signe qui vous permettra de reconnaître tout de suite s'il s'agit d'une hydrocèle, c'est la *transparence* ; commencez donc votre examen par cette recherche, qui vous fera faire un grand pas dans la voie du diagnostic, car, si vous la constatez, vous n'aurez plus qu'à vous préoccuper de la variété d'hydrocèle.

La recherche de la transparence exige quelques précautions. Sachez d'abord que des praticiens se sont maintes fois grossièrement trompés pour n'avoir pas examiné la tumeur dans un milieu obscur ; une chambre noire n'est pas de trop dans les cas

difficiles. Faites saillir la tumeur le plus possible en la pédiculisant, et placez la flamme d'une bougie du côté opposé à celui où vous portez les yeux. Ayez soin que la bougie soit située aussi en arrière que possible de la tumeur, afin que les rayons lumineux ne passent pas au-dessus d'elle, ce qui pourrait donner une sensation fausse de transparence. Nous plaçons ordinairement une main de champ à la surface du scrotum pour éviter cette cause d'erreur, mais on arrive plus sûrement encore au résultat à l'aide d'un stéthoscope.

Dans certains cas, la transparence de l'hydrocèle est éclatante; d'autres fois, elle existe à peine; elle peut ne pas exister. La transparence est donc un signe positif d'hydrocèle, mais son absence ne prouve pas absolument contre cette affection.

Ce signe peut, en effet, manquer pour deux raisons: parce que les enveloppes du scrotum sont trop épaisses, ou parce que le liquide n'est pas suffisamment limpide; pour peu que le contenu de la vaginale soit louche, la transparence fait défaut. C'est ce qui a lieu, en particulier, lorsque du sang se trouve mélangé au liquide, même en petite quantité. On donne alors à l'affection le nom d'*hydro-hématocèle*.

Il est donc, quelquefois, nécessaire d'avoir recours aux autres signes pour arriver au diagnostic.

Les principaux sont tirés de la consistance et de la forme de la tumeur. La marche de la maladie et les signes physiologiques jouent aussi un rôle important.

L'hydrocèle est fluctuante. La fluctuation s'apprécie surtout en appliquant une main sur le fond de la tumeur et l'autre au niveau du canal inguinal; on sent alors la colonne de liquide se déplacer et venir soulever les doigts. Si l'hydrocèle était très volumineuse, on pourrait utiliser le procédé qui nous sert d'habitude, et même obtenir la sensation de flot à l'aide d'une chiquenaude, ainsi que nous le faisons pour les grandes collections de l'abdomen. Toutefois, si les parois sont épaisses, la sensation peut être très confuse, et, d'autre part, un myxome et un sarcome encéphaloïde du testicule fournissent une sensation si nette de fluctuation, que le praticien le plus expérimenté ne saurait établir la différence. C'est alors que, si d'autres signes ne viennent pas éclairer le diagnostic, la ponction exploratrice s'impose.

La forme de l'hydrocèle est très variable. La tumeur est ordinairement piriforme, à petite extrémité tournée en haut. Cepen-

dant, elle est souvent sphérique ou plutôt ovoïde. Parfois bilobée, elle présente la forme d'un bissac.

La surface de la tumeur est lisse et régulière; on n'y observe pas la moindre bosselure, le toucher ne permet de reconnaître ni le testicule, ni l'épididyme.

On a beaucoup parlé du poids des tumeurs du testicule comme élément de diagnostic, les tumeurs solides, disait-on, étant plus lourdes ; mais, outre que ce signe est difficile à constater sur le vivant, il ne faut y attacher qu'une minime importance. Nélaton insistait sur ce point. Plusieurs fois, sur ses conseils, j'ai trempé une tumeur solide dans un vase rempli d'eau et, ayant recueilli la quantité de liquide déplacé, j'ai trouvé un poids sensiblement égal entre ce liquide et la tumeur. Il n'existe donc que des nuances, sur lesquelles il serait imprudent de faire reposer un jugement.

La marche de l'hydrocèle est lente, parfois même très lente, et ce phénomène est important à noter, car la plupart des tumeurs solides du testicule se développent beaucoup plus rapidement.

L'hydrocèle est indolente. Il n'existe à peu près jamais de douleur, ni spontanée, ni provoquée par la pression; les malades n'éprouvent qu'un sentiment de gêne, de pesanteur, de tiraillement, en rapport avec le volume de la tumeur et disparaissant aussitôt que celle-ci est soutenue avec un suspensoir.

Le diagnostic de l'hydrocèle de la tunique vaginale est donc, en général, des plus faciles. Il s'impose si la tumeur est transparente. Quand il n'y a pas de transparence le diagnostic devient plus difficile, et l'on doit alors songer à la possibilité d'une hématocèle. Toutefois, une tumeur à parois dépressibles, fluctuante, lisse à sa surface, à marche lente, indolente, sera très probablement une hydrocèle, à moins que ce ne soit une hydro-hématocèle, ce que la ponction seule pourra vous démontrer.

Il serait possible de confondre l'hydrocèle vaginale avec l'hydrocèle enkystée spermatique, et cette erreur, d'ailleurs très peu préjudiciable au malade, est souvent commise dans la pratique. Nous en établirons les caractères distinctifs dans le paragraphe suivant.

Habituellement, la plus légère attention suffit à distinguer une hydrocèle d'une hernie inguinale : cette dernière est, en effet, réductible, pour ne parler que du signe pathognomonique, tandis que l'hydrocèle ne l'est pas. Il n'est même pas rare de rencontrer

des sujets chez lesquels coïncident une hydrocèle et une pointe de hernie qu'il est également facile de distinguer l'une de l'autre en se basant encore sur la réductibilité.

D'ailleurs, le diagnostic différentiel entre ces deux affections n'a de raisons d'être que si l'hydrocèle, étant volumineuse, remonte vers le canal inguinal; dans le cas contraire, la présence d'une tumeur dans le scrotum avec intégrité complète de la région inguinale exclut d'emblée toute idée de hernie.

Mais, supposez une hydrocèle en bissac, ou mieux en forme de gourde, se prolongeant par sa petite extrémité vers l'anneau inguinal, et admettons qu'elle ne soit pas transparente ; supposez maintenant une hernie scrotale irréductible, et surtout une hernie épiploïque : eh bien, dans ce cas, l'erreur est possible, et j'ai souvenir de m'être opposé à une ponction proposée dans ces conditions.

Dans la hernie inguinale, on trouve ordinairement le testicule indépendant au-dessous de la tumeur, tandis que dans l'hydrocèle le testicule fait corps avec la masse. La constatation de ce signe est utile, sans doute, mais n'est pas suffisante, car, dans certaines hernies congénitales, par exemple, le testicule n'est pas isolable de la tumeur, et, d'autre part, dans l'hydrocèle enkystée le testicule est indépendant et situé au-dessous d'elle.

Le cas peut donc devenir embarrassant et demande à être examiné de très près. Occupez-vous alors de la marche de l'affection. Si le malade est intelligent, il pourra souvent vous renseigner sur le début de la maladie : la hernie s'est développée de haut en bas et l'hydrocèle de bas en haut. Dans les premiers temps, la hernie rentrait, tandis que l'hydrocèle a toujours été irréductible. Peut-être même, le malade vous dira-t-il qu'à un moment donné on a constaté de la transparence, mais tenez compte surtout de la consistance de la tumeur : l'hydrocèle est rénitente, fluctuante, et présente sur toutes ses parties une consistance égale : la hernie est molle, pâteuse (car il n'y a guère de hernie inguinale irréductible sans qu'elle contienne de l'épiploon) et de consistance très inégale, molle par places, dure en d'autres points. De plus, bien que la masse principale d'une hernie soit irréductible, il y a toujours des parties situées au voisinage de l'anneau, que ce soit de l'intestin ou de l'épiploon, qui sortent de l'abdomen par les efforts de la toux et y rentrent en faisant percevoir un bruit de gargouillement ou de frottement.

Vous avez établi le diagnostic, il s'agit bien d'une hydrocèle :

recherchez alors les deux points suivants : où est le testicule? l'hydrocèle est-elle idiopathique ou symptomatique?

Le siège habituel du testicule est en bas et en arrière de la tumeur (pour l'explication de ce fait consultez la figure 250, page 847 de mon *Traité d'anatomie topographique*, 9e édit.), mais il se peut faire que la glande soit, au contraire, située en avant, ce qui a lieu dans les cas d'inversion de l'épididyme. C'est en recherchant la transparence que l'on acquiert cette notion. Le testicule se trouve là où la transparence fait défaut, sous la forme d'un noyau brunâtre. Il ne faut pas compter sur le palper pour reconnaître l'emplacement du testicule, car cet organe ne fait aucun relief à la surface de la peau ; c'est tout au plus si la pression détermine en un certain point une douleur spéciale qui dénote la présence de la glande, mais il ne faut pas s'en rapporter trop à cette sensation, souvent inexacte.

Existe-t-il des hydrocèles réellement idiopathiques, c'est-à-dire indépendantes de toute lésion matérielle des organes? Il est vraisemblable que non, et après la ponction, en effet, on constate ordinairement quelque point plus résistant qu'à l'état normal, mais sous ce nom nous entendons en clinique l'hydrocèle qui survient sans aucune cause appréciable, réservant celui d'hydrocèle symptomatique à l'épanchement qui accompagne parfois le testicule tuberculeux, et surtout le testicule syphilitique.

Lorsque la tunique vaginale est complètement distendue par le liquide et ne permet pas de sentir au toucher le testicule ou l'épididyme, il est difficile de savoir à quelle espèce d'hydrocèle on a affaire ; mais, le plus souvent, dans l'hydrocèle symptomatique la paroi se laisse déprimer et il est possible de constater sur les organes profonds les lésions caractéristiques dont je m'occuperai plus loin.

L'hydrocèle est une affection très bénigne, qui peut persister pendant bien des années en n'occasionnant que de la gêne, et cependant conseillez toujours aux malades de se faire opérer, en insistant sur les deux raisons suivantes : la tumeur peut, il est vrai, rester pendant très longtemps stationnaire, mais elle peut aussi grossir et prendre de telles proportions, qu'elle constitue une réelle infirmité dont le sujet demande à être débarrassé, et l'opération se fait alors dans des conditions moins favorables, car la tunique vaginale a perdu ses caractères normaux. La seconde et

la principale raison, c'est qu'une hydrocèle peut, à la longue, se transformer en hématocèle, affection d'un pronostic infiniment plus grave.

Le traitement de l'hydrocèle doit être exclusivement chirurgical, les topiques ne pouvant produire aucun résultat.

Je ne ferai que mentionner le traitement conseillé, il y a quelques années, par Monod. Il consiste à soustraire une petite quantité de liquide à l'aide d'une seringue de Pravaz et à introduire ensuite dans la poche quelques grammes d'alcool. Le liquide ainsi modifié deviendrait résorbable. J'ai employé ce moyen un certain nombre de fois et chez l'adulte et chez l'enfant. Dans quelques cas, j'ai observé, en effet, après quelques jours, la disparition de l'hydrocèle, mais elle se reproduit. Je serais disposé à croire que la guérison momentanée se fait par un mécanisme différent de celui qu'a invoqué Monod; je ne crois pas que le liquide soit résorbé dans la tunique vaginale : il s'infiltre dans la couche celluleuse du scrotum par l'orifice qu'a fait la seringue, et il disparaît peu à peu comme s'il s'agissait d'une infiltration sanguine. Plusieurs fois, j'ai observé des hydrocèles volumineuses rompues à la suite d'un choc, et c'est ainsi que les choses se passent, mais le liquide ne tarde pas à être sécrété de nouveau dans la tunique vaginale.

Nous employons actuellement deux modes de traitement de l'hydrocèle : l'injection iodée et l'incision.

Voici le procédé opératoire de l'injection iodée ; que je vais décrire avec quelques détails en raison de la fréquence de l'affection.

Préparez un trocart de moyen volume, dit trocart à hydrocèle. Ayez soin que l'extrémité de la gaine du trocart soit bien mousse et ne présente aucune éraillure, sinon vous déchireriez la peau au moment de la ponction et seriez obligé de remettre l'opération à un autre jour. Demandez une solution de teinture d'iode dans les proportions suivantes : eau, 60 grammes; teinture d'iode, 30 grammes ; iodure de potassium, 4 grammes.

L'opération se fait en deux temps : 1° ponction et évacuation du liquide; 2° injection de la solution de teinture d'iode.

Il faut, en pratiquant la ponction, éviter plusieurs écueils : d'abord la piqûre du testicule. Pour cela, recherchez toujours la transparence au moment même d'enfoncer le trocart et ponctionnez un point reconnu tout à fait transparent : vous éviterez ainsi

non seulement le testicule, mais encore les vaisseaux de la paroi et le canal déférent. Peu importe le lieu précis qu'occupe le testicule dans la tumeur, *préoccupez-vous surtout de savoir où il n'est pas.*

Dans une hydrocèle un peu volumineuse, la peau du côté sain recouvre en partie la tumeur, en sorte que le raphé du scrotum ne délimite plus la cloison des dartos. Recherchez donc le raphé avant de faire la ponction, et introduisez le trocart sur le côté du raphé correspondant à la partie malade. En ponctionnant de l'autre côté, vous traverseriez la cloison des dartos et ouvririez les deux tuniques vaginales.

Lorsque la couche de liquide est épaisse, il y a peu de danger de piquer la paroi opposée avec la pointe du trocart, mais cet accident peut arriver lorsqu'il y a peu de liquide. Essayez de vous rendre compte de la profondeur de la cavité et déterminez à l'avance avec le doigt la longueur d'instrument que vous désirez faire pénétrer. Ayez grand soin, je le répète, que l'extrémité de la canule du trocart ne présente aucune inégalité, sinon la peau ne sera pas simplement traversée mais encore déchirée, et il sera prudent, dans ce cas, de remettre l'injection iodée à une séance ultérieure.

Lorsque la tumeur est transparente, la ponction d'une hydrocèle est donc très simple, pour peu qu'on y prête attention, mais, quand il n'y a pas de transparence, où doit-on enfoncer le trocart? Recherchez un point de la surface où le malade n'éprouve à la pression aucune sensibilité; il est probable que le testicule n'est pas à cet endroit, mais ce n'est pas certain. La règle alors est de ponctionner à la partie antéro-inférieure de la tumeur, parce que, à moins d'inversion de l'épididyme, le testicule est situé en arrière, ce qui est, en somme, de beaucoup le plus fréquent.

Le liquide étant évacué, introduisez immédiatement la solution iodée en quantité suffisante pour que la poche se trouve modérément distendue. Maintenez cette solution pendant trois minutes en contact avec la séreuse et laissez-la ressortir.

Il peut se produire alors un phénomène que j'ai vu au moins trois fois et sur lequel je désire appeler l'attention du lecteur, tant il me paraît singulier : vous ouvrez le trocart pour l'écoulement de la solution iodée, et, à votre grand étonnement, rien ne sort : vous vous demandez aussitôt si le liquide n'aurait pas reflué au-dessus du piston de la seringue, ce qui est, à la rigueur,

possible, mais non, vous vous assurez du contraire, le liquide a bien été injecté. S'agirait-il d'une hydrocèle congénitale méconnue et le liquide aurait-il pénétré dans la cavité abdominale? Mais le malade n'accuse aucune douleur dans le ventre et, d'ailleurs, le scrotum est distendu. Le liquide aurait-il pénétré dans la couche celluleuse sous-dartoïque et non dans la tunique vaginale? Mais la canule du trocart occupe exactement la même place que pen-

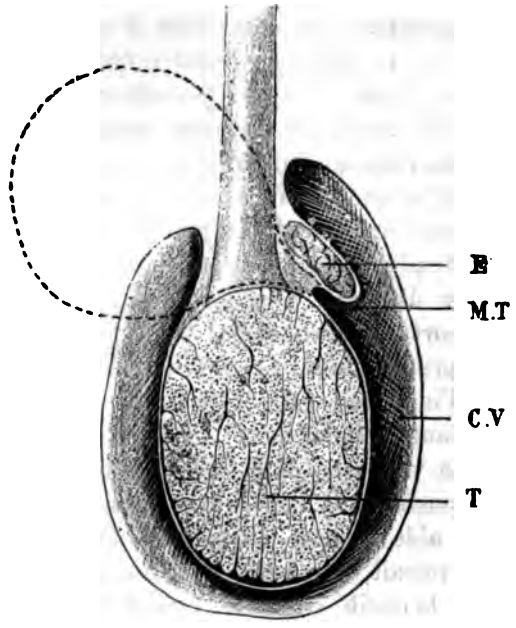

Fig. 131. — Schéma représentant une hydrocèle diverticulaire développée aux dépens du *meso testis* (coupe verticale et transversale du testicule pratiquée suivant son axe antéro-postérieur).

C. V, cavité de la tunique vaginale.
E, épididyme.
M. T, *mesotestis*.
T, testicule.
La ligne pointillée représente la poche formée par la distension du *mesotestis*.

dant l'évacuation de la sérosité. Il y a donc là un petit problème assez embarrassant dont j'ai cherché la solution, et voici celle que je propose, sans toutefois avoir des preuves certaines à l'appui.

Normalement, la tunique vaginale envoie un prolongement au niveau de la partie moyenne du corps de l'épididyme (Voy. fig. 131), qui s'insinue entre cet organe et le bord supérieur du testicule formant une sorte de *mesotestis*; or, je suppose que le liquide faisant effort contre le cul-de-sac représenté en MT (fig. 131) le

distende, il peut en résulter une sorte d'hydrocèle diverticulaire (représentée par la ligne pointillée) dont le diagnostic me paraît absolument impossible. Que l'injection pénètre dans cette poche en passant par l'espace rétréci situé entre le testicule et l'épididyme, il se peut que cette ouverture se resserre encore sous l'influence de l'irritation causée par la teinture d'iode, et le liquide se trouve emprisonné. Il me semble difficile de comprendre autrement le phénomène, qui, d'ailleurs, ne constitue qu'un incident au cours de l'opération, car les suites n'en sont pas sérieuses.

La complication la plus grave qui puisse succéder à l'injection de teinture d'iode, c'est le passage de ce liquide dans le tissu cellulaire du scrotum, car une gangrène plus ou moins étendue en est la conséquence forcée. L'ouverture de la cloison des dartos peut y donner naissance, d'où la précaution que j'ai conseillée au moment de la ponction. Elle survient aussi à la suite d'une piqûre, par la pointe du trocart, de la paroi opposée au trou d'entrée. C'est pourquoi, lorsque le liquide de l'hydrocèle ne sort pas absolument limpide, mais un peu teinté de sang, il est préférable de ne pas faire l'injection. Le passage du liquide de l'injection dans l'épaisseur du scrotum résulte surtout d'une fausse manœuvre : la canule, une fois introduite dans la tunique vaginale, doit être maintenue rigoureusement dans la même position, et l'opérateur prendra ce soin lui-même pendant qu'un aide pousse l'injection. Si la canule subit un mouvement de retrait, il est possible que son extrémité ne corresponde plus à la cavité vaginale, mais à la paroi scrotale, et le liquide pénètre alors dans le tissu cellulaire des bourses.

Quel que soit le mécanisme de la pénétration de la teinture, des plaques noires gangreneuses ne tardent pas à apparaître ; le scrotum se détache par lambeaux, les deux testicules peuvent être mis à nu et la guérison demande plusieurs mois.

Prévenez le malade qu'après l'injection le scrotum reprendra rapidement son volume primitif, qu'il deviendra rouge et un peu douloureux. Soutenez les parties par un procédé quelconque, une lame de carton échancrée, placée sur les cuisses, un tampon mis entre elles, etc., et appliquez à leur surface des compresses trempées dans l'eau blanche ou simplement une couche d'ouate.

La peau et le dartos sont tellement froncés après l'opération qu'il est inutile de rien appliquer sur la plaie faite par le trocart.

Le gonflement qui survient presque aussitôt après l'opération augmente pendant les deux ou trois jours suivants, puis il tend à diminuer et le malade se lève, en général, après un septénaire pour reprendre ses occupations.

Le nouveau liquide qui s'est épanché dans la tunique vaginale à la suite de l'injection se résorbe parfois assez vite, et il est possible qu'après une quinzaine de jours il en reste à peine des traces ; mais le contraire peut aussi arriver, et ayez bien soin d'en prévenir le malade, qui croirait, sans cela, que l'opération a échoué. Ce n'est quelquefois qu'après deux ou trois mois que la résorption se fait, et elle marche alors très vite. Ne vous hâtez donc pas, comme cela est arrivé maintes fois, de recourir à une seconde ponction, et attendez au moins six mois avant d'accepter l'idée d'une récidive. Je dois dire que la guérison est radicale et complète dans l'immense majorité des cas.

L'injection de teinture d'iode est toujours douloureuse ; aussi avions-nous accueilli avec grand empressement, il y a quelques années, l'injection de cocaïne dans la tunique vaginale avant d'y introduire l'iode. Il est certain que les malades ne ressentent alors aucune douleur. J'ai moi-même employé nombre de fois la cocaïne dans ces conditions et sans accident. Cependant, un cas de mort est survenu et nous a singulièrement refroidis. J'en suis revenu, pour mon compte, à la vieille pratique sans cocaïne. Si le malade le réclamait absolument, injectez une dizaine de grammes d'une solution à 1 p. 100.

La *méthode par incision*, renouvelée de Celse, consiste à ouvrir au bistouri la tunique vaginale, à la toucher avec une solution phéniquée, et à enlever les végétations qui pourraient se trouver à sa face interne. On peut aussi, suivant complètement les conseils de l'auteur latin, exciser la séreuse, ce qui met encore plus à l'abri de la récidive. On pratique ensuite la suture avec ou sans drainage. Cette opération très simple, nécessitant néanmoins l'emploi du chloroforme, permet d'éviter à coup sûr les accidents que produit parfois la ponction suivie d'injection : piqûre du testicule, gangrène du scrotum, mais cette dernière opération a fait ses preuves dans un si grand nombre de cas, que je ne suis pas disposé à l'abandonner.

L'incision est toutefois indiquée ; lorsque les parois sont épaisses, lorsque la transparence est nulle ou très obscure, dans les cas d'hydro-hématocèle.

b. *Hydrocèle des jeunes enfants ou hydrocèle congénitale.* — L'expression d'hydrocèle congénitale est impropre au même titre que celle de hernie congénitale, car, si les enfants peuvent, à la rigueur, venir au monde avec l'une ou l'autre et même l'une et l'autre de ces affections, il n'en est pas moins vrai que celles-ci apparaissent, le plus souvent, quelque temps après la naissance. L'hydrocèle congénitale résulte de la persistance du canal péritonéo-vaginal et diffère, par conséquent, de la précédente en ce qu'elle communique avec la cavité péritonéale par un canal plus ou moins étroit.

Il est extrêmement rare d'observer cette variété d'hydrocèle chez l'adulte, à moins qu'il n'y ait en même temps une hernie, et je n'ai pas souvenir d'en avoir jamais rencontré.

Le diagnostic de cette hydrocèle est facile, car la transparence est généralement éclatante. Si la tumeur est réductible, si elle diminue ou bien augmente de volume avec les diverses attitudes du sujet, on en conclura qu'elle communique avec la cavité péritonéale, qu'elle est congénitale. Mais, de ce que ces derniers caractères seraient absents ou difficilement perçus il ne faudrait pas inférer que l'orifice de communication est oblitéré, car ce dernier, quoique extrêmement réduit, pourrait être suffisant pour que l'inflammation se propageât d'une cavité à l'autre.

Il faudra toujours rechercher si l'enfant n'est pas atteint de hernie en même temps que d'hydrocèle. La transparence de l'hydrocèle et l'opacité de la hernie, la réduction de cette dernière en laissant percevoir un bruit de gargouillement, vous éclaireront à cet égard.

Faut-il opérer les petits enfants atteints d'hydrocèle? Ce qui précède prouve combien on doit être sobre d'opérations, car une péritonite en pourrait être la conséquence. D'ailleurs, l'affection peut disparaître spontanément. Je me contente, en général, de faire des applications d'eau blanche ou de chlorhydrate d'ammoniaque. Si la tumeur était trop tendue, je ne verrais pas d'inconvénient à évacuer le liquide avec une aiguille fine. Plusieurs fois, j'ai injecté dans la poche quelques gouttes d'alcool, mais je ne me suis pas risqué jusqu'ici à pratiquer une injection de teinture d'iode.

On rencontre chez les enfants une variété d'hydrocèle réductible, qu'il ne faut pas confondre avec la précédente. Elle est la conséquence d'une péritonite tuberculeuse, et le liquide passe de

l'abdomen dans la tunique vaginale. Le traitement, dans ce cas, est la laparotomie.

c. *Hydrocèle enkystée spermatique.* — Les sujets atteints d'hydrocèle enkystée spermatique se présentent à l'examen dans des conditions à peu près identiques à celles que nous avons signalées dans le chapitre précédent. On constate dans le scrotum une tumeur ordinairement sphérique, lisse, régulière, rénitente, fluctuante, le plus souvent transparente, et *paraissant* englober le testicule et

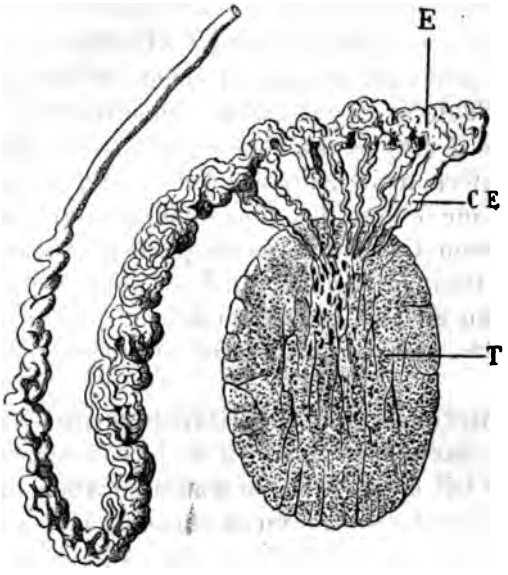

Fig. 132. — Figure destinée à faire comprendre la pathogénie de l'hydrocèle enkystée spermatique.

CE, cônes efférents du testicule.
E, tête de l'épididyme.
T, testicule.

l'épididyme lorsqu'elle a atteint un certain volume, celui d'un œuf de dinde, par exemple. Les caractères propres à cette variété d'hydrocèle se rapprochent tellement de ceux de l'hydrocèle vaginale que les jeunes praticiens font constamment une erreur de diagnostic, laquelle, d'ailleurs, il faut bien le dire, n'est pas très préjudiciable au malade, puisque le traitement de ces deux affections est le même.

Il existe toutefois un signe clinique différentiel absolument pathognomonique, et, pour le graver dans l'esprit du lecteur, je dirai quelques mots de la pathogénie de cette intéressante affection.

Rappelez-vous qu'entre le bord supérieur du testicule e
de l'épididyme existe un espace rempli par une couche cel
très lâche que traversent les conduits désignés sous le nom c
efférents du testicule (CE, fig. 132), conduits qui sont l'a
sant des canaux séminifères. Or, c'est précisément en c
que se développe le kyste dont il est question. Donc, quoic
rapproché du testicule, contigu en quelque sorte à cet
le kyste en est complètement indépendant; il est égi
indépendant de la tunique vaginale. A mesure que l'hy
enkystée se développe, le testicule est refoulé en bas. D
premiers temps, il est facile de constater l'indépendance d
tumeurs, mais plus tard, lorsque la poche est volumineu
tendue, le testicule se trouve accolé à sa surface, et, au p
aspect on ne le distingue ni à l'œil ni au toucher. Explor
soin la partie inférieure de la tumeur, vous trouverez un lége
et, en pressant sur cette saillie, vous lui imprimerez de peti
vements de locomotion sur la masse principale, car le t
glisse dans la tunique vaginale qui l'enveloppe comme c
Lorsque ce signe est bien constaté, affirmez qu'il s'agit d'u
drocèle enkystée, ou, ce qui revient au même, d'un k
l'épididyme.

Que le kyste tire son origine d'un débris du corps de Wolf,
duits efférents eux-mêmes, ou bien de la couche cellule
les entoure, le fait est qu'il est en communication avec l
spermatiques, c'est-à-dire avec un ou plusieurs des cônes ef
aussi, le liquide contient-il toujours une quantité plus o
grande de spermatozoïdes, d'où l'épithète très justifiée c
matique donnée à cette hydrocèle.

Si le diagnostic n'avait pas été fait avant la ponction, l
cien serait averti de son erreur par la nature du liquide :
d'être citrin comme celui de l'hydrocèle vaginale, il est blan
rement lactescent, et ressemble à une émulsion. En le
reposer dans un verre il devient limpide, et au fond du
produit un dépôt blanc comme de la farine.

J'ai dit plus haut que l'hydrocèle spermatique était t
rente, cela est vrai dans la grande majorité des cas ; to
c'est encore là un caractère différentiel avec l'hydrocèle
le liquide peut être assez louche pour masquer la transpar
qui ajoute quelque difficulté au diagnostic, lequel, je le
repose exclusivement sur la situation et les rapports du te

On conçoit qu'un choc, un froissement, puissent transformer cette hydrocèle en hématocèle, mais je crois le fait extrêmement rare.

Il faut toujours conseiller au malade de se faire débarrasser d'une affection gênante, à marche croissante, et susceptible d'apporter un trouble dans la fonction génésique.

Le traitement est le même que celui de l'hydrocèle vaginale.

B. **Hématocèles.** — Nous avons signalé plus haut l'*hématocèle pariétale*, véritable bosse sanguine du scrotum, qui succède à un traumatisme.

Un épanchement sanguin peut aussi se produire au sein de la substance même du testicule, dans l'intérieur de la tunique albuginée, *hématocèle testiculaire*, mais cette affection est d'une rareté extrême et se rattache à la contusion du testicule.

L'hématocèle véritable, la seule dont il y ait lieu de s'occuper ici, est l'hématocèle de la tunique vaginale. Il est, à la rigueur, possible qu'un choc direct porté sur le scrotum détermine la production de cette hématocèle, mais il n'agit que comme cause occasionnelle ; la tunique vaginale était préalablement altérée : aussi, peut-on laisser de côté l'*hématocèle* dite *traumatique*. Il en résulte que la véritable hématocèle de la région scrotale est celle qui se développe spontanément dans la cavité de la tunique vaginale.

Hématocèle spontanée de la tunique vaginale. — Les caractères cliniques sur lesquels repose le diagnostic, souvent fort difficile, de cette affection, sont les suivants : tumeur presque toujours sphérique, parfaitement régulière et lisse, rénitente ou fluctuante, de consistance égale dans tous les points, complètement opaque, le plus souvent indolente, à marche très lente, et n'exerçant aucune influence sur la santé générale du sujet tant qu'il n'est pas survenu de complications.

La plupart de ces caractères appartiennent à l'hydrocèle, aussi est-ce cette affection qu'il faut commencer par éliminer. Pour cela, on se basera sur l'absence de la transparence et sur la consistance de l'hématocèle, qui est généralement plus grande en raison de la fausse membrane qui double la tunique vaginale, et sur laquelle je reviendrai à propos du traitement.

Deux caractères me paraissent présenter surtout une haute

valeur dans le diagnostic différentiel de l'hématocèle spontanée : la régularité complète de sa surface et la lenteur de son développement. La plupart des tumeurs solides du testicule, en effet, présentent à l'œil et au toucher un certain nombre de bosselures plus ou moins prononcées ; j'ajoute que leur consistance est plus ferme, que parfois même elle est dure, et, dans ce dernier cas, l'erreur n'est pas possible. Si vous trouvez une tumeur du testicule inégale, irrégulière, bosselée, la consistance fût-elle à peu près analogue à celle que donne l'hématocèle, c'est-à-dire élastique, rejetez complètement l'idée d'une hématocèle spontanée.

J'ai dit que la consistance de l'hématocèle était la même dans tous les points de la surface ; cela est vrai dans la très grande majorité des cas. Cependant, la tumeur, sans être irrégulière et bosselée, peut présenter, par-ci, par-là, des parties plus résistantes sous les doigts, ce qui tient aux modifications, aux transformations partielles que subit la fausse membrane qui s'épaissit et s'indure. Cette disposition peut jeter quelque trouble dans l'esprit du clinicien, qui se basera alors principalement sur la marche de la maladie.

Le diagnostic de l'hématocèle serait donc des plus simples si toutes les tumeurs solides du testicule étaient inégales, irrégulières, bosselées, de consistance ferme ou dure, mais il n'en est pas ainsi. Certaines d'entre elles sont très lisses, d'une régularité parfaite, et donnent la sensation la plus nette de fluctuation : ce sont les sarcomes, et en particulier le sarcome embryonnaire ou encéphaloïde, le lymphadénome, et le myxome. En ne s'en rapportant qu'aux signes physiques, le diagnostic est impossible ; la main la plus expérimentée ne peut trouver de différence. Tenez alors le plus grand compte du mode de développement de la tumeur, c'est lui seul qui pourra vous conduire au diagnostic.

Rappelons-nous, en effet, que l'hématocèle spontanée est essentiellement constituée par une fausse membrane qui double la tunique vaginale et se forme très lentement ; rappelons-nous aussi que cette affection reconnaît pour cause une vaginalite chronique et que, le plus souvent, elle constitue la seconde étape d'une hydrocèle antérieure. Supposons donc une tumeur du testicule du volume d'un œuf de dinde, par exemple, et présentant les caractères physiques précédents ; adressez au malade la question

suivante : Depuis quand cette tumeur est-elle apparue? S'il vous répond qu'il y a six mois, un an, affirmez que ce n'est pas une hématocèle, car pour atteindre un pareil volume cette dernière affection aurait mis plusieurs années, cinq, huit, dix ans même. Nous verrons plus loin que le sarcome du testicule marche avec une rapidité beaucoup plus grande. Tenez également grand compte de ce fait : pendant tout le temps de son évolution, la tumeur a été complètement indolente et la santé générale du sujet n'a pas été altérée, ce qui ne saurait avoir lieu dans le cas de sarcome, et surtout de cancer.

On pourrait, sans doute, pour éclairer le diagnostic, avoir recours à la ponction exploratrice, mais sachez bien qu'il n'est pas indifférent de faire une ponction dans une hématocèle ; la tumeur, qui jusqu'alors avait été complètement indolente, s'enflamme presque toujours, peut passer à la suppuration et, partant, devient douloureuse : aussi, lorsqu'on se décide à faire une ponction exploratrice, il faut être prêt à pratiquer l'opération radicale, car elle deviendra nécessaire dans un bref délai. Si donc vous avez de fortes présomptions en faveur d'une hématocèle et que le malade ne réclame pas une intervention, abstenez-vous de toute ponction exploratrice.

Doit-on conseiller au malade de se faire opérer d'une hématocèle?

La question, ce me semble, doit être posée, car cette affection n'est pas douloureuse, reste pendant de longues années stationnaire, et ne compromet en rien la santé générale. C'est tout au plus si elle occasionne une certaine gêne lorsqu'elle est volumineuse. Si le sujet est âgé et si, à l'aide d'un bon suspensoir, il n'éprouve de sa maladie qu'un très léger inconvénient, il me paraît préférable de ne pas agir, ou au moins d'attendre le plus longtemps possible, puisque la maladie ne peut subir d'aggravation notable. Si le sujet est jeune, conseillez l'opération.

Je laisse de côté les divers procédés opératoires qui ont été employés, pour ne m'attacher qu'aux deux seuls qui doivent être, selon moi, mis en pratique : la décortication et la castration.

La *décortication* se rapproche de l'incision de l'hydrocèle dont j'ai parlé plus haut, et j'ai dit que c'est à l'incision qu'il faut recourir dans l'hydro-hématocèle plutôt qu'à l'injection iodée. A plus forte raison, cette dernière opération ne convient-elle pas

dans l'hématocèle confirmée. Si la teinture d'iode peut, à la rigueur, réussir dans la première, elle a grande chance d'échouer dans la seconde. Ces deux affections diffèrent, en effet, profondément l'une de l'autre au point de vue anatomo-pathologique. Ce qui caractérise l'hématocèle, ce n'est pas tant la présence du sang que l'existence d'une fausse membrane qui tapisse la face interne de la tunique vaginale et recouvre le testicule. Or, si la teinture d'iode peut modifier la séreuse, elle sera certainement impuissante contre la fausse membrane, qui continuera, comme par le passé, à fournir du sang dans la poche. Ajoutons que l'évacuation de l'hématocèle à l'aide du trocart est difficile et incomplète en raison de la densité de son contenu, et que de nombreux lavages sont nécessaires pour permettre le contact immédiat du liquide irritant. Or, les parois sont si épaisses, que souvent, après la ponction, elles ne s'affaissent pas, ne reviennent pas sur elles-mêmes, et la poche se remplit d'air : aussi, cette méthode expose-t-elle à la suppuration et, comme elle donne très peu de chances de guérison, abandonnons-la complètement.

La *décortication* est une opération très ingénieuse basée sur la connaissance exacte de l'anatomie pathologique de la maladie, et dont l'idée revient à mon maître Gosselin : elle consiste à fendre largement la tumeur et à enlever la fausse membrane en respectant le testicule. Je rappellerai que la fausse membrane présente quelquefois une épaisseur considérable, un centimètre et plus; circonstance très favorable à l'opération, elle adhère peu par sa face externe, sauf, toutefois, sur le testicule où elle est intimement fusionnée avec la tunique albuginée.

La décortication fut suivie de quelques désastres, qui engagèrent un certain nombre de chirurgiens à lui préférer la castration. Cette dernière opération est moins grave, disait-on; elle a l'avantage d'être à coup sûr radicale et, si elle prive le malade d'un testicule, cet organe est depuis longtemps anémié et ne pourra servir plus tard à la fécondation.

Ces raisons ne manquaient certainement pas de valeur et seraient sans réplique, si la décortication était sensiblement plus grave que la castration, mais, en admettant que cela fût vrai à l'époque où Gosselin imagina l'opération, cela ne l'est plus de nos jours. En outre, il n'est pas indifférent de conserver un testicule, ne fût-ce qu'au point de vue moral, surtout quand le sujet est jeune, et rien ne démontre que l'organe ne puisse recouvrer l'état

physiologique au bout d'un certain temps, ce qui me paraît, au contraire, très probable.

La méthode de traitement que je conseille contre l'hématocèle spontanée de la tunique vaginale est donc la décortication. N'ayez recours à la castration que s'il est impossible d'enlever la fausse membrane.

Je ne décrirai pas exactement le procédé opératoire de Gosselin, qui estimait que la suppuration était inévitable après l'ablation de la fausse membrane, mais celui qu'il convient d'employer aujourd'hui.

La peau du scrotum étant bien savonnée, lavée à la liqueur de Van Swieten, pratiquez une longue incision sur la partie antérieure de la tumeur et pénétrez dans la cavité vaginale. Vous trouverez ordinairement un liquide épais, comme sirupeux, de couleur chocolat ou café noir. Le liquide évacué, prenez une des lèvres de l'incision et cherchez sur la tranche la fausse membrane, dont la couleur brune se détache nettement de celle des autres parties. Saisissez-la avec les doigts ou une pince et la décollez avec un instrument mousse. Continuez le décollement jusqu'à ce que vous arriviez au niveau du testicule. Ne cherchez pas à détacher la membrane de cet organe, ce serait impossible. Coupez-la avec des ciseaux tout autour du testicule, en rasant la surface de cette glande. Prenez alors une curette tranchante et grattez la tunique albuginée sans l'entamer; vous arriverez de la sorte à enlever à peu près complètement tout l'exsudat.

Comportez-vous ensuite comme s'il s'agissait d'une plaie simple: lavez avec une solution phéniquée forte; faites des sutures, un drainage, recouvrez le scrotum d'un pansement antiseptique que vous laissez en place pendant plusieurs jours. Vous obtiendrez ainsi une guérison rapide sans suppuration.

C. **Testicule syphilitique.** — Je comprends sous le nom de *testicule syphilitique* les diverses manifestations tertiaires de la syphilis susceptibles d'affecter cet organe ainsi que l'épididyme.

Je décrirai surtout le testicule syphilitique tel qu'on le rencontre le plus ordinairement dans la pratique.

A l'inverse des inflammations d'origine blennorragique, qui atteignent presque toujours l'épididyme seul, la syphilis se porte de préférence sur le testicule, sans que toutefois l'épididyme en soit indemne, ainsi que nous le croyions jadis.

C'est, en général, à partir d'une année après le chancre initial et dans les premières années qui suivent que se montre le testicule syphilitique. L'affection se développe donc surtout dans la première moitié de la vie, par opposition au carcinome, qui apparaît plutôt dans la seconde.

Induration du testicule, épanchement de liquide dans la tunique vaginale, sont les deux caractères qui doivent tout de suite vous faire songer à un testicule syphilitique. Le liquide pourrait, à la rigueur, être trop abondant pour vous permettre de sentir la glande, et, jusqu'à la ponction, le diagnostic serait celui d'hydrocèle vaginale simple, mais le fait est très rare. Bien que la collection de sérosité soit ici plus considérable que dans les autres tumeurs du testicule, elle permet, cependant, presque toujours d'apprécier facilement la forme et la consistance de l'organe, qui paraît nager dans le liquide.

Ainsi donc, lorsqu'un sujet, ordinairement jeune, bien portant en apparence, se présente avec une tumeur du scrotum constituée par une partie liquide transparente et une partie solide de consistance ferme ou dure, sans aucune trace d'inflammation, ce sujet est à peu près certainement atteint de testicule syphilitique.

Vous pouvez lui demander d'emblée à quelle date remonte le *chancre*, et, devant une question aussi affirmative, il vous donnera, sans hésiter, ce renseignement.

Étudions plus en détail les signes de cette affection.

Le palper vous fait reconnaître que les parties ont conservé une forme sensiblement normale : vous distinguez facilement le testicule de l'épididyme, ce qui n'a jamais lieu, par exemple, dans le sarcome ou dans le cancer, et vous reconnaissez que l'affection porte sur le testicule, l'épididyme conservant le plus souvent sa forme et sa consistance habituelles.

Le testicule est augmenté de volume, mais au début seulement de l'affection, car, plus tard, il est au contraire atrophié. La tuméfaction n'est, d'ailleurs, jamais considérable.

Explorez avec grand soin la consistance. A la pression, un testicule normal est élastique ; l'albuginée se laisse déprimer et revient aussitôt sur elle-même ; — dans le testicule syphilitique, l'organe est ferme, résistant. M. Fournier a dit que la tunique était comme blindée : il existe, en effet, des plaques d'induration.

La surface du testicule est normalement tout à fait lisse ; on

ne constate ni saillies, ni dépressions ; — dans le testicule syphilitique, cette surface est inégale, irrégulière, bosselée. Le volume des bosselures varie de celui d'une tête d'épingle, d'un grain de plomb, à celui d'un pois, d'un haricot.

La pression du testicule normal, même légère, est, en général, très pénible. — La sensibilité du testicule affecté de syphilis est considérablement diminuée ; le malade n'éprouve plus la sensation spéciale que fait ressentir cette pression à l'état normal,

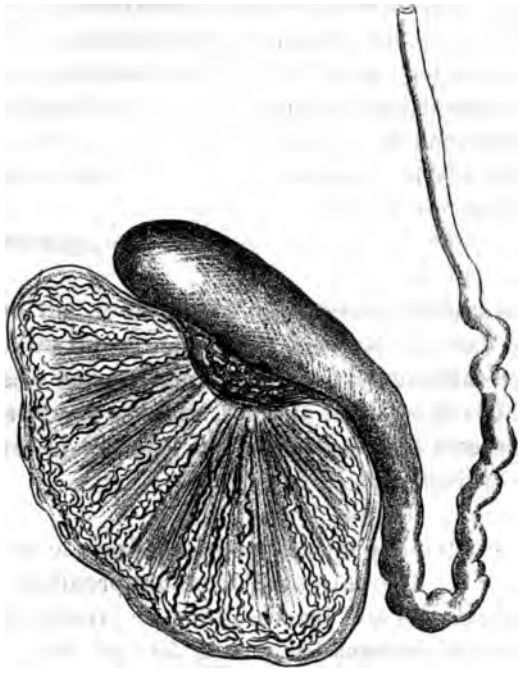

Fig. 133. — Coupe schématique d'un testicule syphilitique.

lorsque la maladie est arrivée à une période avancée. C'est qu'en effet, il arrive un moment où non seulement la tunique albuginée, mais toutes les cloisons celluleuses qui partent de sa face interne pour s'interposer entre les cônes de la substance séminifère, sont envahies par la dégénérescence fibroïde ; il en résulte une véritable sclérose de la glande qui correspond à la période atrophique. Les tubes séminifères se trouvent comprimés, étouffés, et finissent par disparaître.

J'ai dit que ces noyaux d'induration occupent de préférence le testicule lui-même, mais il est démontré aujourd'hui qu'ils

peuvent aussi siéger sur l'épididyme, et en particulier au niveau de la tête de cet organe.

Il est assez commun de rencontrer cette lésion sur les deux côtés à la fois, et l'on conçoit de quelle importance est cette complication au point de vue de la puissance génésique et de la fécondation, d'autant plus qu'il s'agit, le plus souvent, de sujets jeunes.

Tels sont les caractères que présente le testicule syphilitique classique, et ils sont ordinairement si accusés que le diagnostic ne saurait faire doute. On éliminera surtout aisément les affections organiques groupées sous le titre de testicule cancéreux. On pourrait cependant hésiter dans certains cas d'épididymite chronique, et la marche de l'affection serait à peu près le seul élément de diagnostic, car les signes objectifs sont les mêmes. Si l'épididymite a revêtu une marche chronique d'emblée, le diagnostic me paraît impossible, et il convient de se comporter comme s'il s'agissait de syphilis.

Il faudrait encore songer à la tuberculose, surtout lorsqu'un noyau siège dans la tête de l'épididyme, ce qui est la règle pour cette dernière affection : or, nous avons vu que c'est l'exception dans la syphilis. Il existe, d'ailleurs, nombre d'autres signes différentiels propres à la tuberculose, sur lesquels je reviendrai dans le chapitre suivant.

Peut-il se développer des gommes dans le testicule? Cela paraît aujourd'hui démontré, et l'on ne comprendrait pas, en effet, que cet organe fût le seul inaccessible à ce produit pathologique: il faut toutefois reconnaître que le fait est rare, exceptionnel même, car je ne l'ai jamais observé. Gosselin disait également n'avoir jamais vu, dans le cours de sa carrière, un testicule syphilitique passer à l'état de suppuration.

Le tissu gommeux subit la même évolution que dans les autres points de l'économie : d'abord dur, il s'enflamme, se ramollit, et finit par s'éliminer à travers une ouverture spontanée du scrotum en entraînant avec lui la substance séminifère.

Instituez aussitôt que possible un traitement, et un traitement énergique, à l'iodure de potassium. Commencez par 2 grammes; augmentez de 50 centigrammes par jour jusqu'à 6 grammes et même davantage, si le malade supporte bien le médicament.

Le testicule syphilitique guérit toujours sous l'influence de cette médication, mais l'iodure est impuissant à restituer des tubes séminifères à un organe complètement sclérosé.

D. **Testicule tuberculeux.** — La tuberculose testiculaire revêt deux formes : la forme chronique et la forme aiguë. La première est infiniment plus fréquente que la seconde, aussi m'en occuperai-je plus spécialement.

Tuberculose testiculaire chronique.—Le toucher vous permettra, presque toujours, de reconnaître d'emblée l'existence de la tuberculose testiculaire, d'autant plus qu'il est, en général, très facile, les organes n'étant pas, comme dans le testicule syphilitique, masqués par une couche épaisse de liquide. La tunique vaginale, en effet, n'en contient que rarement, et en petite quantité. Les signes sont, d'ailleurs, différents suivant que vous examinez le malade au début de son affection ou à une période plus avancée.

Voyons les signes du début.

Saisissez le testicule d'une main, et de l'autre promenez le pouce et l'index sur les parties latérales de la tumeur, et cherchez à distinguer le testicule de l'épididyme. A moins d'inversion, vous trouverez le testicule en avant et l'épididyme en arrière sur un sujet couché : or, le testicule est sain, et c'est sur l'épididyme que vous trouverez la lésion.

Celle-ci consiste en noyaux, de consistance dure, isolés les uns des autres, et en nombre variable; on peut n'en trouver qu'un seul au niveau de la tête de l'épididyme, et il en peut exister un second au niveau du corps et un troisième au niveau de la queue. Il est possible que ces noyaux soient fusionnés, et il devient assez difficile *a priori* de distinguer cette affection d'une épididymite inflammatoire chronique, sans le secours d'autres phénomènes concomitants. De même, s'il n'y avait qu'un seul noyau, limité à la queue de l'épididyme, on pourrait espérer qu'il s'agit seulement d'un reste d'induration inflammatoire, et le commémoratif d'une orchite vous édifiera sur ce point. Toutefois, un sujet atteint d'orchite blennorragique à une époque antérieure pourrait être affecté de tuberculose, et j'ai vu des cas de ce genre où le diagnostic restait en suspens.

Telle est la lésion locale que l'on constate presque toujours au début de la tuberculose chronique du testicule. De plus, on

peut, sans doute, rencontrer une certaine quantité de liquide dans la tunique vaginale, mais moins souvent, selon moi, que ne le disent certains auteurs, beaucoup moins souvent, en particulier, que dans le testicule syphilitique.

Il est également possible que des noyaux de même nature se développent dans le testicule lui-même, mais cela est excep-

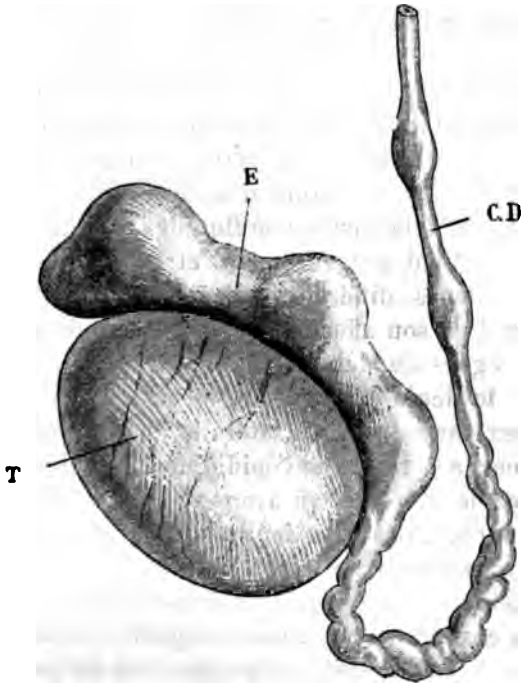

Fig. 134. — Schéma représentant un testicule tuberculeux au début de l'affection.

C D, canal déférent avec deux saillies moniliformes.
E, épididyme avec trois bosselures.
T, testicule sain.

tionnel, surtout au début de l'affection. Ils ne sont généralement qu'une prolongation des noyaux épididymaires.

Si donc un sujet qui n'a pas été atteint d'orchite blennorragique antérieure, et principalement récente, se présente avec une induration de l'épididyme consistant en noyaux isolés, et surtout multiples, il n'est pas douteux qu'il soit atteint de tuberculose génitale.

S'il existe à la fois des noyaux dans l'épididyme et dans le testicule, si la vaginale contient du liquide, si, de plus, le malade

accuse une syphilis antérieure, vous hésiterez légitimement à vous prononcer entre un sarcocèle syphilitique, un sarcocèle tuberculeux, et même un sarcocèle cancéreux, dont nous étudierons plus loin les caractères. La clinique nous fournit de temps en temps des cas difficiles, offrant des signes propres à plusieurs affections, en présence desquels le praticien le plus expérimenté est obligé de suspendre son jugement jusqu'après l'épreuve du traitement spécifique. C'est alors qu'il convient d'examiner, avec le plus grand soin, l'état des organes du voisinage.

La tuberculose génitale est parfois limitée à l'épididyme, mais elle s'étend souvent aussi à d'autres parties : explorez surtout le canal déférent, la prostate, et, si vous le pouvez, les vésicules séminales.

Pour constater l'état du canal déférent, saisissez le cordon spermatique entre le pouce et l'index et promenez légèrement les doigts d'arrière en avant et d'avant en arrière. Rappelez-vous que le canal déférent occupe la partie postérieure du cordon, qu'il est très régulièrement cylindrique, d'un volume sensiblement égal dans toute la portion funiculaire, et de consistance très ferme. Je l'ai comparé pour sa forme, son volume et sa consistance, à un *fil de fouet* que l'on saisirait entre deux linges. Or, le canal déférent est quelquefois envahi en même temps que l'épididyme. C'est également sous la forme de noyaux isolés qu'on y observe la tuberculose, ainsi que le montre le schéma 134. Le canal est moniliforme. On a encore comparé la sensation qu'il fournit sous les doigts à celle que donnerait un tuyau de pipe belge cassé et senti entre deux linges. C'est surtout au voisinage de l'épididyme que l'on percevra ce signe, qui présente au point de vue du diagnostic différentiel une très grande valeur, parce qu'on le rencontre exclusivement dans la tuberculose. Toutefois j'ai trouvé, dans des cas de tuberculose testiculaire non douteuse, des malades chez lesquels le canal déférent n'était pas moniliforme, mais régulièrement augmenté de volume jusque dans le canal inguinal, et l'on pourrait alors songer à une *déférentite* accompagnant une épididymite simple blennorragique.

Explorez ensuite la prostate en suivant la méthode que j'ai indiquée plus haut, vous pourrez trouver, surtout dans le lobe correspondant au côté affecté, et même dans les deux lobes, un ou plusieurs noyaux durs, irrégulièrement arrondis, qui ne devront laisser aucun doute dans votre esprit sur la nature de la lésion.

Poussant le doigt plus profondément, vous essayerez d'atteindre les vésicules séminales et la partie terminale du canal déférent, ce qui n'est guère possible que chez les jeunes sujets. Déjà chez l'adulte, et à plus forte raison à un âge plus avancé, c'est à peine, en général, si le doigt arrive à toucher la base de la glande.

Vous passerez enfin à l'examen de l'appareil pulmonaire, rarement indemne dans la tuberculose testiculaire, celle-ci n'étant, le plus souvent, que consécutive. Vous rechercherez aussi soigneusement si le sujet ne porte pas de stigmates de scrofule infantile.

Si donc, vous trouvez sur un sujet dont la santé générale laisse à désirer, dont les poumons sont douteux, une tumeur de l'épididyme ou du testicule en même temps que des noyaux d'induration sur le trajet du canal déférent et dans la prostate, il ne saurait y avoir doute, c'est du tubercule.

Cependant, il est bon de savoir que dans certains cas, exceptionnels sans doute, l'état général du sujet est excellent; l'affection est limitée à la lésion scrotale et ne la dépasse pas; même dans la suite elle reste locale. C'est la *forme bénigne* que l'on avait essayé jadis de distraire de la tuberculose, mais que les recherches modernes d'anatomie pathologique y ont définitivement rattachée. Le diagnostic présente alors une plus grande difficulté.

Ce qui précède s'applique à la première période de la tuberculose testiculaire. Plus tard, le malade se présente à votre examen sous un aspect différent. La masse tuberculeuse peut, il est vrai, disparaître par résorption ou transformation, mais le fait est exceptionnel; ordinairement elle se ramollit, se rapproche des téguments, détermine une inflammation subaiguë et, finalement, est éliminée. Vous observez alors l'affection, non plus sous la forme de tumeurs dures et bosselées, mais à l'état d'*abcès* ou de *fistules*.

L'abcès tuberculeux du testicule et de l'épididyme (et c'est presque toujours au niveau de l'épididyme qu'on l'observe) se présente sous la forme d'une petite tumeur rougeâtre, lisse, régulière, fluctuante, et à peu près indolente ; ce dernier caractère d'indolence différencierait cet abcès de celui qui pourrait (ce qui est fort rare) être la conséquence d'une épididymite inflammatoire simple. Le diagnostic n'est pas douteux dans ces conditions, car le tubercule seul subit une semblable évolution.

Lorsque le pus est évacué, il reste une fistule qui fournit peu

dant un temps plus ou moins long, un pus séreux, grumeleux, caséeux, jusqu'à ce que la masse entière ait été éliminée. L'orifice se ferme alors spontanément, et à la suite se produit une cicatrice cutanée adhérente, indélébile. De la cicatrice part un cordon dur, qui aboutit au point de l'organe où était primitivement situé le noyau, et ce cordon persiste pendant toute la vie. Lorsque vous en constaterez la présence, à une époque quelconque de l'existence du sujet, vous pourrez conclure de ce stigmate absolument caractéristique à une tuberculose testiculaire antérieure, et ce sera pour vous un puissant élément de diagnostic dans l'hypothèse d'une nouvelle apparition de la maladie.

Une dernière période survient dans laquelle le palper ne permet pas, généralement, de distinguer les parties entre elles : le scrotum est rempli par une masse irrégulière, fusionnée avec les enveloppes et criblée de trajets fistuleux, les uns fermés, les autres ouverts. Le diagnostic n'est alors que trop facile. Si des noyaux se sont développés dans l'intérieur de la tunique albuginée, celle-ci est perforée et, à une certaine époque, les tubes séminifères ont été expulsés. Il se peut que l'affection tuberculeuse se soit étendue aux voies urinaires.

Tuberculose testiculaire aiguë. — La forme chronique est de beaucoup la plus commune dans l'évolution de la tuberculose testiculaire ; cependant, celle-ci peut revêtir une forme aiguë. On l'observe plus souvent dans le testicule que dans l'épididyme, et le néoplasme se trouve alors à l'état d'infiltration.

Le sujet présente rapidement tous les signes d'une orchite : gonflement, rougeur, chaleur et douleur d'une intensité extrême. Je renvoie à cet égard le lecteur au chapitre qui traite de l'orchite aiguë. Il est bien difficile de reconnaître *a priori* la nature de l'affection et de l'attribuer à sa véritable cause. On n'y peut arriver que par exclusion : le sujet a-t-il une blennorragie ? a-t-il subi un traumatisme ? a-t-il été atteint d'oreillons ou de fièvre grave ? Si non, on sera autorisé à admettre l'origine tuberculeuse.

Le traitement est celui de l'orchite aiguë.

Le traitement du sarcocèle tuberculeux est en voie de subir une importante transformation, en rapport avec les recherches modernes sur le mode de propagation du bacille de la tuber-

culose. Jusqu'alors, l'opinion régnante était que la tuberculose constituait une maladie générale, essentiellement diathésique, dont les manifestations locales pouvaient être diverses, isolées ou multiples à la fois. Un sujet atteint de sarcocèle tuberculeux était donc en puissance de diathèse, et, dès lors, il paraissait absurde d'enlever un organe frappé de cette affection, puisque d'autres organes l'étaient en même temps ou pouvaient l'être dans un avenir plus ou moins rapproché.

Aussi, à part de très rares exceptions, même non admises par tous les chirurgiens, était-il de règle de respecter un testicule tuberculeux. Mais, aujourd'hui que la tuberculose paraît être une affection parasitaire, contagieuse, le raisonnement précédent pèche par la base. Le bacille, dit-on, ayant pénétré dans l'économie par une porte quelconque, peut se cantonner dans un organe et y rester plus ou moins longtemps localisé sans envahir le reste de l'économie : il y a donc un grand intérêt pour le malade à être débarrassé au plus tôt de cet hôte malfaisant avant qu'il ait pu coloniser au loin. Cette théorie, si elle est vraie, conduit à une thérapeutique toute différente de celle qui nous était enseignée par nos prédécesseurs. Mais est-elle vraie ? Il serait, ce me semble, prématuré de l'affirmer d'une manière positive; cependant, un certain nombre de faits cliniques paraissent la confirmer jusqu'à un certain point.

Nous avons dit plus haut qu'il existe une forme bénigne de tuberculose génitale, dans laquelle l'affection reste localisée et évolue sur place sans altérer la santé du sujet: c'est la preuve que le bacille peut rester cantonné sur un point de l'économie pendant de longues années, sinon toute la vie. D'autre part, on observe des faits analogues au suivant, qui m'a beaucoup frappé depuis que notre attention est éveillée sur cette importante question. Un jeune homme est pris d'une épididymite à laquelle il ne prête que peu d'attention ; n'en souffrant pas, il continue à suivre activement des travaux de laboratoire; la santé générale était bonne. Quelques mois après, il succombait à une tuberculose généralisée. Nous sommes en droit de nous demander si l'ablation précoce de l'épididyme n'eût pas préservé ce jeune homme.

Nous touchons donc ici à une question fort délicate et bien faite pour montrer l'influence que les idées de pure théorie peuvent avoir sur la pratique de la chirurgie. Il y a quelques années

nous disions : ce serait une faute énorme que d'enlever un testicule tuberculeux, puisqu'il n'est que la manifestation locale d'un état général. Tout au plus serait-on autorisé, vers la période ultime de l'affection, à débarrasser le malade d'une cause locale d'épuisement lorsque l'organe a été détruit par des abcès multiples. Eh bien, si la théorie qui tend à prévaloir aujourd'hui est exacte, c'est un raisonnement tout inverse qu'il faut faire. L'organe atteint doit être enlevé dès le début de l'affection, avant que le bacille ait eu le temps d'émigrer, tandis que l'opération n'a plus sa raison d'être à une époque où l'affection est à peu près certainement étendue à d'autres organes.

La question ne me paraît pas encore définitivement résolue ; toutefois, sans oser dire que l'intervention est de rigueur, j'estime qu'on ne saurait blâmer un praticien qui proposerait la castration dès la première période d'évolution d'un sarcocèle tuberculeux, d'autant plus que cette opération ne présente plus, de nos jours, la moindre gravité.

On peut faire mieux encore que la castration. Lorsqu'un noyau tuberculeux est d'origine récente, unique, bien limité, contentez-vous de le réséquer. J'ai eu à m'applaudir d'avoir suivi cette conduite sur un jeune étudiant en médecine.

Inutile d'ajouter que le sujet sera soumis au traitement général applicable aux diverses manifestations de l'affection tuberculeuse.

Quant au manuel opératoire de la castration, je l'étudierai au chapitre suivant.

E. **Testicule cancéreux.** — Ce que j'ai dit dans les chapitres précédents sur l'hématocèle spontanée de la tunique vaginale, sur les sarcocèles syphilitique ou tuberculeux, facilite beaucoup la description clinique du testicule cancéreux, car, ainsi que je l'ai déjà fait remarquer, le diagnostic doit être fait par exclusion. Si vous ne trouvez pas les caractères propres aux trois premières variétés de tumeurs, c'est donc qu'il s'agit d'un cancer.

Que le cancer du testicule débute par l'épididyme ou par le *rete testis* au niveau du corps d'Highmore, le fait est que l'on ne trouve dans le scrotum qu'une masse unique, et qu'il est impossible de distinguer au toucher l'épididyme du testicule, chose ordinairement facile à faire dans les testicules syphilitiques ou tuberculeux. Il faut même une dissection très attentive pour retrouver sur la pièce enlevée le point de départ de la tumeur.

La tunique vaginale peut, sans doute, contenir quelquefois une légère couche de liquide, mais dans le cancer on n'observe pas de véritable hydrocèle, ce qui a si fréquemment lieu dans le testicule syphilitique.

Si donc un homme se présente à votre examen avec une tumeur du scrotum, d'une exploration facile en raison de l'absence de liquide dans la vaginale, et si vous ne pouvez reconnaître la part qui revient à l'épididyme et au testicule dans la constitution de la tumeur, il y a déjà de fortes présomptions en faveur d'un cancer.

Le cancer du testicule se présente en clinique sous deux aspects tout à fait différents : tantôt il est mou, tantôt il est dur.

Le sarcocèle mou est constitué par une tumeur lisse, régulière, rénitente et fluctuante, tellement fluctuante que les mains les plus exercées ne peuvent dire si la sensation est due à la présence d'un liquide ou à celle d'une substance molle emprisonnée dans une poche distendue. C'est dans ce cas que le diagnostic différentiel est si difficile à établir entre le cancer et une hématocèle spontanée de la tunique vaginale ; la ponction exploratrice décide souvent seule en dernier ressort.

Cependant, il est rare que le cancer soit aussi indolent qu'une hématocèle, bien qu'il puisse, au début, n'occasionner que de légères douleurs.

Explorez avec le plus grand soin la surface de la tumeur : si en un point quelconque vous trouvez la paroi moins résistante, surtout atteinte d'une légère éraillure, et à ce niveau une bosselure même très légère, à peine perceptible, il est très probable, pour ne pas dire certain, qu'il s'agit d'un cancer. Ce signe résulte, en effet, de ce que la tunique albuginée a cédé en un point sous la pression excentrique du néoplasme, et vous ne pouvez l'observer dans une hématocèle.

Tenez le plus grand compte de la marche de la maladie, qui constitue dans les cas difficiles le principal élément du diagnostic différentiel. Je renvoie à cet égard le lecteur au chapitre *Hématocèle*.

Explorez la fosse iliaque : si vous trouvez une masse ganglionnaire, nul doute qu'il s'agisse d'un cancer.

La seconde variété de cancer représente une tumeur inégale, irrégulière, bosselée, nullement rénitente, fournissant au toucher la sensation d'une consistance ferme et parfois absolument dure.

Il ne saurait alors être question d'hématocèle, mais seulement d'un testicule syphilitique ou tuberculeux.

Si l'on s'en réfère aux caractères que j'ai attribués à ces deux affections pour les cas types, il sera généralement facile d'établir le diagnostic, et je dois dire qu'un examen attentif y conduit le plus souvent, mais il y a des cas exceptionnels où le diagnostic présente une grande obscurité, et certainement on a plusieurs fois pratiqué la castration pour des testicules syphilitiques, car c'est avec cette dernière affection que l'on peut surtout confondre le cancer, le testicule tuberculeux arrivant à suppuration après un certain temps.

Pour peu que vous ayez des doutes, donnez de l'iodure de potassium à dose rapidement croissante.

Le cancer du testicule peut, comme dans les autres régions, détruire successivement les parties qui l'entourent et produire une ulcération plus ou moins végétante ; toutefois, le fait est assez rare, car je n'en ai observé qu'un exemple dans ma pratique. La raison en est peut-être que les malades, très préoccupés de leur état, consultent le chirurgien avant la période ultime de leur affection.

Il en peut résulter une sorte de *fongus*. Il sera facile de distinguer le fongus cancéreux de ceux qui succèdent à un tubercule, une gomme, ou même à une orchite simple, et les éléments du diagnostic seront puisés principalement dans le mode d'évolution de l'affection primitive. Le fongus cancéreux s'accompagnera presque fatalement d'engorgement ganglionnaire iliaque et lombaire ; les malades seront parvenus à la période cachectique.

Après avoir reconnu qu'il s'agit d'un sarcocèle cancéreux, il faut essayer d'en établir la variété, ce qui, d'ailleurs, n'offre qu'un intérêt secondaire, puisque, dans tous les cas, on doit recourir au même traitement.

Lorsque la tumeur présente une consistance molle, rénitente, une surface uniforme, il est vraisemblable qu'il s'agit d'un sarcome médullaire ou encéphaloïde. Ce pourrait être un lymphadénome (tumeur constituée par un tissu analogue à celui des ganglions lymphatiques), ou même un myxome, ce qui est beaucoup plus rare, mais, dans ce dernier cas, la marche du néoplasme présenterait une lenteur remarquable.

Si la tumeur est de consistance dure, à surface irrégulière et

bosselée, on songera à un carcinome ou à un sarcome fibro-plastique. Si l'accroissement s'était produit d'une manière très lente, il s'agirait peut-être d'un chondrome.

Je dirai quelques mots seulement d'une affection singulière et rare du testicule (je ne l'ai observée qu'une seule fois) désignée par Gosselin sous le nom de *maladie kystique*, expression qui a l'avantage de ne rien préjuger sur la nature de la tumeur. Le diagnostic clinique en est impossible, et l'ablation seule permet de reconnaître qu'au lieu d'être solide la tumeur est constituée par un assemblage de petits kystes en quantité innombrable, donnant à la coupe l'aspect d'un gâteau de miel.

Quant à sa nature, est-ce un épithéliome, un sarcome kystique, une dilatation partielle des conduits glandulaires ? une dilatation des lymphatiques, ainsi que je l'avais supposé dans mon cas ? Nous ne sommes pas fixés à cet égard, mais cette affection est certainement susceptible de récidiver et de se généraliser. Mon opéré, qui avait recouvré une santé parfaite, succomba à la suite d'une reproduction dans les plèvres.

Le seul traitement applicable au sarcocèle cancéreux, quelle qu'en soit la forme, est la castration.

Castration. — La castration, considérée comme l'une des grandes opérations de la chirurgie avant l'antisepsie, est devenue de nos jours à peu près inoffensive. Je crois avoir contribué à la rendre aussi beaucoup plus simple que par le passé et voici le procédé que je conseille.

Pratiquer une incision sur toute la face antérieure du scrotum en partant de l'orifice inférieur du canal inguinal. Aller tout de suite à la recherche du cordon, sans disséquer la tumeur. Isoler le cordon, le saisir entre les doigts, le comprimer avec la pince clamp et le couper au-dessous de cette pince. Avec quelques coups de bistouri et à l'aide des doigts, la tumeur est énucléée rapidement, grâce à la laxité des couches qui l'enveloppent. Il est entendu que si la peau était altérée en certains points on réséquerait la portion malade.

Si le cordon est petit, un seul fil suffit pour le lier. S'il est volumineux, traversez-le à son milieu avec une aiguille mousse et passez un fil double de soie plate. Liez en chaîne chacune des moitiés, coupez les fils au ras du nœud, et abandonnez le cordon, qui se rétracte aussitôt dans l'intérieur du canal inguinal. Drai-

nage de la plaie scrotale : réunion immédiate et pansement antiseptique. L'opération ainsi conduite est presque aussi simple que celle d'un lipome sous-cutané et ne présente guère plus de gravité. La guérison est généralement complète après huit ou dix jours.

Certains sujets ressentent dans le testicule des douleurs susceptibles d'atteindre une acuité extrême : c'est le *testicule irritable*, la névralgie du testicule. Ces douleurs peuvent reconnaître pour cause une épididymite antérieure, être liées à l'existence d'un varicocèle, mais elles apparaissent aussi sans cause appréciable.

Après avoir épuisé les moyens ordinaires de traitement, si, de guerre lasse, le malade réclamait l'ablation du testicule, on serait autorisé à la pratiquer.

Il a semblé, dans certains cas, que la douleur était due à la compression du testicule contre l'anneau inguinal, et, pour y remédier, on a pratiqué la fixation de la glande au fond du scrotum à l'aide d'une suture (orchitopexie), mais je doute que cette opération produise le résultat voulu.

CHAPITRE II

AFFECTIONS DU CORDON SPERMATIQUE.

Je n'ai rien à dire sur les plaies et les contusions du cordon spermatique.

Les inflammations ne présentent également qu'un intérêt secondaire; rarement isolées, elles accompagnent ordinairement l'épididymite ou l'orchite.

On peut, néanmoins, observer vers le déclin de la blennorragie une *déférentite* indépendante des deux affections précédentes; j'en ai vu un exemple. On trouve sur le trajet du cordon une tumeur développée récemment, douloureuse, d'abord ferme sous les doigts, puis se ramollissant et donnant lieu à un abcès.

Nous avons vu dans le chapitre précédent que le cordon spermatique et le canal déférent en particulier étaient souvent en-

vahis par le tubercule ou le cancer, mais toujours secondairement. Il n'y a donc pas lieu de nous en occuper ici de nouveau.

Cette région ne nous offre guère à étudier que deux affections qui lui soient bien spéciales : les *kystes* et le *varicocèle*.

Kystes du cordon spermatique. — Vous reconnaîtrez qu'une tumeur occupe le cordon spermatique lorsque, située au-dessus de l'épididyme et du testicule, elle est indépendante de ces deux organes d'une façon manifeste, même si elle en est très rapprochée.

Fig. 135. — Canal péritonéo-vaginal.

C'est pour cette raison que j'ai cru devoir décrire l'hydrocèle enkystée spermatique avec les tumeurs du scrotum et non avec les kystes du cordon, ainsi que le font certains auteurs.

La région du cordon est peut-être de toutes la mieux disposée anatomiquement pour la production des tumeurs kystiques. Celles-ci peuvent, en effet, reconnaître cinq origines différentes, et le point de départ n'est pas indifférent pour comprendre les signes cliniques qu'elles présentent.

Les kystes peuvent se développer aux dépens :

D'un débris du canal péritonéo-vaginal ;

D'un ancien sac herniaire ;

Du vas aberrans ;

Des débris du corps de Wolff ou organe de Giraldès ;

De l'hydatide de Morgagni.

Les deux premières variétés sont des kystes séreux et les trois suivantes des kystes glandulaires.

Le siège fournit déjà une présomption en faveur de l'espèce ; si le kyste occupe la portion inguinale du cordon, il est à peu près certain qu'il se sera développé aux dépens du canal péritonéo-vaginal ; s'il se trouve à la partie inférieure de la portion scrotale, l'organe de Giraldès ou l'hydatide de Morgagni en seront l'origine probable.

Les caractères cliniques généraux de ces kystes sont les suivants : tumeur ordinairement de petit volume ne dépassant guère celui d'un œuf de pigeon, arrondie, régulière à sa sur-

face, rénitente, indolente, et offrant une marche essentiellement chronique. Il est rare qu'on puisse percevoir la fluctuation, en raison de la tension de la poche et de ses faibles dimensions. On y peut découvrir de la transparence, signe d'une haute importance, car il permet d'éliminer d'emblée les tumeurs susceptibles de se développer ici comme dans toutes les régions du corps : lipome, fibrome, sarcome, etc. Si le liquide est opalin ou sanguinolent (hématocèle du cordon), le diagnostic devient alors plus difficile et ne peut quelquefois être définitivement établi que par une ponction exploratrice.

Au point de vue du siège, on doit diviser ces tumeurs en kystes de la partie supérieure ou inguinale du cordon ; kystes de la partie inférieure, et kystes de la partie moyenne.

Les kystes de la partie supérieure ou inguinale du cordon spermatique méritent surtout une description spéciale. Il se rencontrent particulièrement chez les enfants et donnent souvent lieu à des erreurs de diagnostic.

Vous constatez dans l'intérieur du canal inguinal une tumeur du volume d'une grosse noisette, très mobile, glissant sous les doigts comme un noyau de fruit, qui rentre et sort de la cavité abdominale avec la plus grande facilité. L'enfant ne s'en plaint pas, d'ailleurs, et la santé générale n'est en rien altérée.

Trois hypothèses doivent se présenter à l'esprit : Est-ce le testicule en état d'ectopie? Est-ce une hernie inguinale? Est-ce un kyste?

La présence du testicule dans le canal inguinal donne, en effet, au toucher une sensation identique à celle que je viens de décrire, mais il est douloureux à la pression et surtout il fait défaut du côté correspondant.

C'est avec une hernie que l'on confond, le plus souvent, les kystes du cordon chez les enfants, et l'on prescrit le port d'un bandage, ce dont nous voyons assez fréquemment des exemples. Le diagnostic est toutefois assez facile à faire, pour peu que l'on songe à la lésion, car le kyste constitue une tumeur complètement isolée, saisissable entre les doigts, tandis que la hernie envoie un pédicule du côté du ventre : de plus, comme en raison de la tension de la poche il ne pourrait être question que d'une entérocèle, on percevrait, en cas de hernie, un bruit de gargouillement au moment de la réduction. La difficulté serait plus grande, s'il existait à la fois un kyste et une hernie inguinale, ce qui est d'autant plus

possible que, par son entrée et sa sortie incessantes dans la cavité abdominale, le kyste maintient largement ouvert l'orifice supérieur du canal inguinal.

Lorsque la tumeur occupe la partie inférieure du cordon, elle est alors située tout près de l'épididyme ; c'est dans ce cas que l'on a pu croire à l'existence d'un troisième testicule, ce qui, d'ailleurs, n'a jamais été observé.

Lorsque le kyste siège vers la partie moyenne du cordon, le diagnostic en est très facile, puisqu'il ne saurait être confondu avec aucune autre affection (les néoplasmes étant éliminés). Le point de départ sera, peut-être, une partie non oblitérée du canal péritonéo-vaginal, un débris d'ancien sac herniaire, ce dont on s'assurera par l'étude des commémoratifs. Il faudra également songer au vas aberrans, et le kyste présente alors ce caractère spécial de contenir un liquide clair renfermant des animalcules spermatiques, ainsi que nous l'avons indiqué pour l'hydrocèle enkystée spermatique.

Nous avons vu l'hydrocèle de la tunique vaginale se transformer en hématocèle : un phénomène analogue peut se produire, quoique plus rarement, pour un kyste du cordon et l'on invoque alors, en général, un traumatisme antérieur, mais le traumatisme n'a joué qu'un rôle secondaire. On soupçonnerait une hématocèle, si la tumeur était opaque.

Les kystes du cordon, surtout chez les enfants, ont une tendance à disparaître spontanément, aussi ne faut-il pas se hâter d'agir. Ces kystes, étant d'ailleurs peu gênants et n'atteignant pas un gros volume, n'obligent presque jamais les malades à réclamer une opération. Si le cas se présentait d'intervenir, on pourrait appliquer le traitement curatif de l'hydrocèle, mais l'extirpation est le meilleur procédé.

Varicocèle. — Constitué par la dilatation variqueuse des veines du cordon, le varicocèle se rencontre, presque toujours, du côté gauche.

Le diagnostic en est ordinairement des plus faciles, et le malade vous aborde en déclarant lui-même qu'il est atteint de varicocèle. On constate une tumeur mollasse, pâteuse, noueuse, que l'on a comparée, avec raison, à un paquet d'intestins de poulet ou de ficelles mouillées.

Le varicocèle présente dans son volume des oscillations consi-

dérables ; sous l'influence du froid, il diminue au point de disparaître et se développe, au contraire, par l'action de la chaleur. La marche et la station verticale distendent aussi les veines.

Si l'on exerce une pression à sa surface, on refoule le sang dans le ventre et la tumeur diminue notablement ; elle est donc en partie réductible, et nous savons que c'est l'un des principaux caractères de la hernie inguinale : aussi, est-ce seulement avec cette dernière affection que la confusion pourrait s'établir. Disons, toutefois, que dans les cas types l'erreur est presque impossible, car, à part la réductibilité, ces deux affections ne présentent aucun caractère commun, et je ne crois pas utile de rappeler ici les signes propres à la hernie inguinale. La réductibilité elle-même n'est jamais complète dans le varicocèle, tandis qu'elle est complète dans bon nombre de hernies. Si, après la réduction, vous appliquez un doigt sur l'orifice du canal, la hernie ne se reproduit pas sous l'effort de la toux, tandis que le varicocèle se reproduit. Introduisez l'extrémité du doigt dans l'anneau : il sera complètement libre dans le cas de hernie : vous sentirez les cordons dans le cas de varicocèle.

Par contre, le diagnostic du varicocèle présente quelquefois les plus grandes difficultés. Supposez, par exemple, une hernie épiploïque : la sensation fournie au toucher par l'épiploon se rapproche sensiblement de celle que donnent les veines variqueuses. Si la hernie épiploïque est complètement irréductible, ce sera un élément de diagnostic, mais supposez cette hernie partiellement réductible, ce qui a souvent lieu, la difficulté du diagnostic sera déjà grande. Admettez maintenant un sujet obèse, des couches du scrotum épaissies, peu mobiles, le diagnostic deviendra presque impossible. J'ai vu de ces cas, heureusement rares, où, malgré la plus grande attention, j'étais obligé de rester dans le doute. L'application du froid sur la région fait, il est vrai, diminuer le varicocèle, mais à condition que les veines ne contiennent pas de caillots oblitérants, et, d'autre part, le froid chasse également le sang contenu dans les veines épiploïques.

Ce diagnostic différentiel a, d'ailleurs, perdu actuellement beaucoup de son importance, car, si une intervention est jugée nécessaire, la même opération, c'est-à-dire l'excision de la tumeur, convient aux deux cas.

Faut-il opérer les sujets atteints de varicocèle ?

Il est impossible de faire à cette question une réponse ferme.

La plupart des hommes atteints de varicocèle, même très volumineux (car les accidents ne sont nullement en rapport avec le volume) n'éprouvent de leur affection aucun inconvénient, si ce n'est celui de porter un suspensoir, et, au surplus, ils ne réclament aucune intervention. Des lotions froides pratiquées journellement leur suffisent : ne conseillez donc pas l'opération dans ces conditions. Acceptez cependant de la faire si le jeune homme la réclame pour une raison quelconque, en particulier pour ne pas être exempté du service militaire. Certains varicocèles sont douloureux à ce point, que les malades finissent par ne plus pouvoir travailler. La douleur siège dans les reins, sur le trajet du cordon, dans le testicule (ordinairement atrophié); conseillez alors l'opération.

De nombreux procédés ont été proposés jadis pour la cure du varicocèle, et la plupart d'entre eux avaient pour objectif d'éviter la phlébite et l'infection purulente, mais cette opération a bénéficié, comme les autres, de la méthode antiseptique, et nous ne redoutons plus aujourd'hui de porter le bistouri sur les veines du cordon.

Nélaton avait déjà observé qu'en diminuant la hauteur du scrotum à l'aide d'un anneau placé au-dessous des testicules, on soulageait beaucoup les sujets atteints de varicocèle douloureux; c'était, en somme, un suspensoir d'un genre particulier. Une opération nouvelle est destinée à remplir le même but : elle consiste à retrancher une portion de la peau du scrotum. La section peut être faite verticalement dans le sens du raphé ; elle peut aussi être pratiquée transversalement, et je préfère cette dernière manière. On fait donc un pli transversal à la peau du scrotum, en reportant les deux testicules en haut (on enlève la peau des deux côtés) jusqu'au contact des anneaux. On applique au niveau de ce pli de longues pinces clamp, on résèque la portion de téguments située au-dessous des pinces, et, avant d'enlever ces dernières, on passe au-dessus d'elles un certain nombre de fils destinés à suturer les deux lèvres de la plaie. Horteloup s'efforce de comprendre dans la section le plus grand nombre de veines possible.

Un autre genre d'opération consiste à réséquer directement les veines du cordon et voici le procédé opératoire :

Pratiquez une incision sur toute la hauteur du cordon, sans ouvrir la tunique vaginale. Arrivez couche par couche sur le paquet veineux. Cherchez soigneusement le canal déférent, déga-

gez-le et confiez-le à un aide ; avec le canal vous entraînerez l'artère déférentielle, dont la conservation seule, à défaut des artères spermatique et funiculaire, suffit à la nutrition du testicule. Isolez les veines en un ou plusieurs faisceaux, suivant leur disposition, et n'oubliez pas le groupe postérieur situé en arrière du canal déférent. Passez un double fil de catgut en arrière de chaque faisceau, faites deux ligatures à quelques centimètres l'une de l'autre, et réséquez la portion intermédiaire. Coupez les fils au ras du nœud. Comportez-vous ensuite comme pour une plaie simple.

Lorsque le varicocèle est peu développé, je me contente de la résection du scrotum ; mais s'il existe un gros paquet vasculaire, et c'est ce qui a lieu le plus souvent, il est préférable de pratiquer les deux opérations à la fois, en commençant par la résection des veines, ou bien cette dernière seulement.

CHAPITRE III

AFFECTIONS DES VÉSICULES SÉMINALES.

Les affections des vésicules séminales, auxquelles il faut joindre celles des canaux éjaculateurs, sont peu nombreuses et aussi peu connues, en raison, sans doute, de la difficulté que l'on rencontre dans l'examen de ces organes. Je ne connais pas, en effet, le moyen d'explorer les conduits éjaculateurs, si ce n'est peut-être au niveau de leur orifice urétral, et le toucher des vésicules séminales ne fournit souvent que des résultats bien incomplets.

Chez l'enfant, le doigt introduit dans le rectum arrive facilement à la base de la prostate et jusqu'aux vésicules, mais il est bien rare que ce soit utile à cet âge de la vie. Chez l'adulte, c'est déjà plus difficile, et je l'ai tenté bien des fois en vain chez le vieillard. Lorsque la prostate est augmentée de volume, c'est à peine si l'on peut arriver à la base de cet organe. Le toucher des vésicules séminales est facilité par l'amaigrissement du malade, mais, si la couche sous-cutanée et les creux ischio-rectaux sont chargés de graisse, le doigt ne saurait les atteindre. En tout cas, il est préférable de toucher lorsque la vessie est remplie d'urine, afin d'avoir un point d'appui.

Le repère est le sillon très net que forme la base de la prostate, au-dessus de laquelle se trouvent immédiatement les vésicules séparées l'une de l'autre par l'extrémité terminale des canaux déférents.

Je ne sache pas qu'on ait observé de blessure limitée aux vésicules séminales, et, d'ailleurs, on en comprendrait difficilement le mécanisme.

Il est vraisemblable, au contraire, que les inflammations sont fréquentes et qu'elles existent à un degré variable dans tous ou presque tous les cas d'épididymite blennorragique, mais, je le répète, il me paraît presque impossible, dans la plupart des cas, d'en affirmer l'existence à l'aide de signes cliniques bien manifestes. Un sentiment de pesanteur dans le bassin, une douleur spontanée plus ou moins vive, exagérée par le passage des matières fécales, par le toucher rectal, seraient susceptibles de faire soupçonner une *vésiculite*, mais il n'y a là rien de bien caractéristique, car il pourrait s'agir d'une prostatite et aussi d'une cystite du col. Un symptôme plus important est tiré des caractères de l'éjaculation : non seulement celle-ci est douloureuse, ce qui a lieu dans l'inflammation des divers organes du voisinage, mais le sperme peut être mélangé de sang, ce qui ne saurait se rencontrer que dans la vésiculite, étant donnée l'intégrité du testicule et de l'épididyme.

Si vous soupçonnez l'existence de cette inflammation, recommandez au malade un repos complet et la privation de toute excitation génésique. Un abcès peut, à la rigueur, se produire, et le traitement sera le même que pour les abcès de la prostate, étudiés précédemment.

Le contact immédiat du péritoine avec les vésicules séminales (Voy. *Anat. topogr.*, fig. 252, p. 860, 9e édition) explique comment une péritonite a pu résulter d'une inflammation de ces vésicules.

Reliquet a décrit, il y a quelques années, sous le nom de *coliques spermatiques*, une affection caractérisée anatomiquement par l'obstruction de l'un des canaux éjaculateurs. Elle se traduit par des envies fréquentes d'uriner, de la douleur à la fin de la miction, des élancements allant de l'anus à l'extrémité de la verge, et une éjaculation douloureuse. Dans un cas, notre confrère constata par le toucher rectal une bosselure très nette du lobe droit de la prostate, bosselure se continuant avec la vésicule séminale

correspondante, et qui avait été considérée comme un tubercule. Une sonde ayant été introduite dans l'urètre, il pressa sur la tumeur à travers la paroi rectale et fit sortir du canal éjaculateur une matière grise affectant l'aspect de brins de vermicelle disposés en réseau autour de la sonde. Le malade guérit.

Dans la tuberculose génitale, les vésicules séminales sont fréquemment atteintes, mais il est exceptionnel que l'affection débute en ce point. J'en ai, cependant, observé un exemple très net sur un jeune homme qui portait dans la vésicule droite un noyau tuberculeux du volume d'une noisette, sans qu'aucun autre organe fût envahi.

Spermatorrhée. — Bien que la spermatorrhée ne soit pas nécessairement liée à une affection des vésicules séminales, il m'a semblé rationnel d'en placer ici l'étude.

Lorsqu'un sujet se plaint de spermatorrhée ou *pertes séminales*, il faut d'abord s'assurer qu'il s'agit bien de sperme et non de liquide prostatique, et rechercher, par conséquent, au microscope la présence des spermatozoïdes.

Renseignez-vous ensuite sur les points suivants :

Les pertes sont-elles *nocturnes* ou *diurnes* ? En général, la spermatorrhée commence par être nocturne, et ce n'est que plus tard, par suite des progrès de l'affection, que l'écoulement du sperme se produit aussi pendant le jour, le plus souvent après la défécation.

Les pertes surviennent-elles à la suite d'un rêve érotique ? Dans ce cas, le malade en a conscience, éprouve la sensation particulière que donne l'éjaculation et se réveille au moment de l'émission du sperme. Il est évident que cet état est physiologique, s'il survient sur un sujet continent et seulement de temps en temps, mais il cesse de l'être lorsque les pertes se reproduisent fréquemment, toutes les nuits, par exemple, et même plusieurs fois dans une nuit.

Les pertes peuvent, au contraire, survenir sans rêve, sans érection, sans que le malade en ait conscience, autrement que par des traces de sperme et la fatigue extrême qu'il ressent. Cette forme est infiniment plus grave que la précédente, car elle est à peu près incurable.

Essayez ensuite de rattacher la spermatorrhée à sa véritable

cause : elle succède souvent aux excès de masturbation de l'adolescence ; elle peut reconnaître pour origine une irritation locale portant sur les canaux éjaculateurs ou sur les vésicules ; le plus souvent, elle est liée à un état spécial, à une lésion inconnue du centre génito-spinal de la moelle.

Les sujets atteints de spermatorrhée sont, en général, dépourvus d'énergie physique et morale, éprouvent un anéantissement profond, en arrivent à l'impuissance, et sont très hypocondriaques.

Le traitement peut avoir une grande efficacité sur la spermatorrhée, mais seulement dans certains cas. Si les pertes, nocturnes ou diurnes, sont inconscientes, ne comptez pas sur la guérison. Recourez alors surtout au traitement tonique par les douches froides, les bains de mer, etc. Appliquez des pointes de feu répétées sur la région lombaire. Il n'y a, toutefois, pas d'inconvénients à pratiquer une cautérisation de la partie profonde de l'urètre au niveau des canaux éjaculateurs. Dans les cas curables de spermatorrhée, lorsque la maladie n'est pas trop invétérée et ne reconnaît pas pour cause une affection de la moelle, cette petite opération produit parfois un résultat merveilleux. J'ai vu des pertes séminales, déjà de date ancienne, céder à la première séance. La manœuvre est celle que j'ai décrite pour cautériser le col de la vessie. Rappelez-vous seulement que le verumontanum siège à 3 centimètres environ en avant du col, et que l'instrument, ayant été d'abord introduit dans la vessie comme point de repère, doit être attiré doucement au dehors jusqu'à ce que la cuvette chargée de nitrate d'argent corresponde exactement aux canaux éjaculateurs.

Il y a quelques années, un étudiant en médecine, atteint de pertes séminales nocturnes, conscientes, imagina un traitement très ingénieux à l'aide duquel il parvint à se guérir. Il est basé sur ce fait que, si le sujet se réveille à temps, l'éjaculation n'a pas lieu. Il fit donc construire par M. Collin un *avertisseur*.

Cet instrument consiste en un anneau métallique passé autour de la verge et relié à une sonnerie électrique. Aussitôt que survient l'érection, le malade est réveillé par la sonnerie, et la perte ne se produit pas. J'ai obtenu plusieurs guérisons par ce moyen, qui ne convient malheureusement qu'aux degrés les moins avancés de la spermatorrhée.

CHAPITRE IV

AFFECTIONS DE LA VERGE.

Nous étudierons successivement les ruptures, les plaies, les ulcérations de la verge; les inflammations : balanite et balanoposthite, auxquelles nous rattacherons le phimosis et le paraphimosis, et ensuite les lésions organiques.

1° *Ruptures de la verge.* — Lorsque la verge est en érection, si on lui imprime une inflexion brusque, et surtout un violent mouvement d'abaissement, il est possible que l'enveloppe des corps caverneux se déchire. Il en résulte une violente douleur et une infiltration sanguine, avec ou sans urétrorragie, suivant que l'urètre a été ou non intéressé, et surtout une coudure du pénis au niveau du point rompu.

La rupture de la verge n'est pas une affection grave par elle-même, mais elle entraîne presque toujours à sa suite un très sérieux inconvénient. Si la rupture a été incomplète, la cicatrisation peut, à la rigueur, s'opérer, mais, si elle est complète, les deux lèvres du manchon fibreux restent isolées, et la verge se trouve alors composée de deux pièces indépendantes et inclinées l'une sur l'autre, ce qui s'observe au moment de l'érection. Celle-ci même n'est pas égale dans les deux tronçons, et le coït devient complètement impossible.

Tenir la verge immobile et rectiligne et l'envelopper de substances résolutives constitue le traitement, mais il est à peu près certain qu'on n'obtiendra pas la réunion des deux fragments.

2° *Plaies de la verge.* — Les plaies de la verge ont été observées dans les conditions les plus variées : il existe des plaies contuses par morsure, par fragments osseux, etc., des plaies par instruments tranchants qui intéressent parfois la totalité de la verge. Les plaies de cet organe empruntent un caractère particulier à la présence du tissu spongieux dont il est constitué pour la plus grande part. Il en résulte des hémorragies plus abondantes que dans les autres régions.

Si une portion de la verge avait été retranchée d'un coup de couteau, et qu'on se trouvât assez vite auprès du blessé, il faudrait

tenter la réunion et introduire une sonde à demeure dans l'urètre.

L'hémostase est assez difficile à faire dans le tissu spongieux parce que le sang vient en nappe d'une source profonde et que les parties sont mal disposées pour supporter la compression. Si on n'y réussit pas à l'aide de ligatures, de pinces à forcipressure, il serait indiqué de mettre une sonde à demeure dans la vessie et de comprimer ensuite, autant que possible, avec des bandelettes de diachylon sur de petits tampons d'ouate imbibés d'une solution de perchlorure de fer au tiers.

Une plaie toute spéciale est celle qui résulte de la constriction circulaire exercée autour de la verge par une ficelle, un anneau de fer, etc., etc. La science renferme les faits les plus invraisemblables en ce genre, depuis le cas du menuisier ne pouvant retirer sa verge du trou d'une planche de sapin (Denonvilliers) jusqu'à celui observé par Laugier (emprisonnement du pénis dans un goulot de carafe), etc. La difficulté pour dégager les parties est parfois assez grande, mais le résultat le plus grave de ces manœuvres est la perte de substance d'une partie de l'urètre et la production d'une de ces fistules urinaires urétrales dont nous nous sommes occupés précédemment.

Je rapprocherai des plaies de la verge une singulière affection décrite sous le nom de *luxation de la verge*. Par un mécanisme assez difficile à comprendre, les corps caverneux, dépouillés de leur enveloppe cutanée, sont repoussés au sein des tissus voisins, et on ne trouve plus que le fourreau de la verge vide de son contenu. On remettrait au plus tôt les parties en place en opérant les débridements nécessaires.

3° *Ulcération de la verge.* — Le principal souci du praticien, en présence d'une ulcération de la verge, est de savoir s'il s'agit d'un chancre. Les ulcérations siègent tantôt sur la peau, tantôt, et le plus souvent, sur la muqueuse du gland et du prépuce.

Certaines ulcérations, en quelque sorte traumatiques, sont plutôt des érosions produites pendant le coït sur les sujets dont le frein trop court se déchire : le diagnostic s'impose à première vue. Il en est de même des érosions de la muqueuse chez les sujets diabétiques. Je signalerai encore l'épithéliome, dont le diagnostic peut donner lieu à quelque incertitude, surtout au début, mais j'y reviendrai à propos du cancer. On observe quelquefois sur la peau de la verge des ulcérations d'origine profes-

sionnelle, par exemple chez les ouvriers qui travaillent le vert de Schweinfurt ; il y en a qui sont produites par l'usage de l'antipyrine. Mais, en général, lorsqu'un sujet se présente avec une ulcération de la verge, le praticien se pose les questions suivantes : Est-ce de l'herpès, est-ce un chancre mou, est-ce un chancre induré ?

Certains sujets sont exposés à des poussées d'herpès qui se renouvellent de temps en temps, ce qui est déjà un élément de diagnostic différentiel avec un chancre. L'herpès est souvent confluent et, si les vésicules se rapprochent et se confondent, on pourrait songer à un chancre mou, mais vous serez renseigné sur la manière dont l'affection a débuté, et la marche de la maladie finira par vous éclairer, car l'herpès se cicatrise plus rapidement.

Lorsqu'il n'existe qu'une seule vésicule d'herpès, on peut éprouver beaucoup d'embarras, surtout au début, et se trouver dans la nécessité d'attendre avant de prononcer un jugement. Le chancre induré est, en effet, constitué d'abord par une ulcération vésiculeuse qui ressemble à une ulcération herpétique, et, en supposant que le sujet soit atteint d'herpès pour la première fois, on conçoit qu'il y ait doute. Il est vrai que, dans la très grande majorité des cas, ce doute ne persiste pas longtemps, car l'induration ne tarde pas à apparaître ainsi que l'adénopathie inguinale, lorsqu'il s'agit d'un chancre, mais il y a cependant des cas où le diagnostic est longtemps incertain.

L'ulcération peut, en effet, rester très limitée, comme celle d'une vésicule d'herpès, ne présenter qu'une légère induration, reconnaissable seulement à un examen très attentif, et se cicatriser après une quinzaine de jours au lieu de six semaines, ainsi que cela a lieu, en général, pour le chancre induré. Le principal élément de diagnostic devient alors l'adénopathie inguinale. Eh bien, ce signe si pathognomonique de la syphilis, considéré comme si constant, peut lui-même manquer, et, dans un cas auquel je fais allusion en écrivant ces lignes, nous dûmes, avec M. Fournier, attendre l'apparition de la roséole avant de nous prononcer définitivement et d'instituer le traitement. Il est vrai que les faits de ce genre sont très exceptionnels.

L'*herpès génital* peut être absolument accidentel, comme celui qui survient aux lèvres, par exemple, à la suite d'un accès de fièvre, mais il constitue, je crois, dans la grande majorité des cas, un ulcère spécifique et contagieux. Un sujet qui, *jusqu'alors*,

n'avait jamais été atteint d'herpès, voit apparaître, le plus souvent à suite d'un coït inaccoutumé, une vésicule sur la muqueuse du prépuce ou du gland, et, après quelques jours d'anxiété, il constate qu'il ne s'agit heureusement que d'une vésicule d'herpès. Mais, à partir de ce moment, le terrain est en quelque sorte contaminé ; le microbe a élu droit de domicile, et c'est là ce qui différencie, quant à sa nature, l'herpès génital des chancres mous et indurés : cet homme sera atteint de temps en temps, sans cause connue, et peut-être pendant le reste de son existence, de poussées d'herpès qui dureront une dizaine de jours. Jamais on n'observe dans ce cas de retentissement ganglionnaire : la principale gravité de cette affection consiste dans la suppression temporaire des rapports sexuels et dans la crainte où se trouve constamment le sujet d'une nouvelle éruption, quelque précaution qu'il prenne.

L'herpès génital est donc un ulcère vénérien, spécifique, contagieux, différant du chancre induré en ce qu'il n'est jamais syphilitique, du chancre mou en ce qu'il n'atteint pas le système ganglionnaire, et distinct de ces deux affections par une tendance indéfinie à la reproduction sur place.

Le chancre mou et le chancre induré présentent dans les cas types et à la période d'état des caractères si spéciaux que le diagnostic est, en général, des plus faciles. Le principal de ces caractères est l'induration du tissu sur lequel repose le chancre.

Pour la constater, saisissez la partie malade entre le pouce et l'index et vous sentirez un noyau induré de volume variable, quelquefois volumineux; ce noyau peut être si petit qu'il exige une exploration attentive. Il est, à la rigueur, possible d'observer une induration inflammatoire à la suite de la cautérisation d'une vésicule d'herpès, mais cette induration ne persisterait pas, tandis que celle du chancre persiste longtemps, même après la guérison de la plaie.

Lorsque le chancre occupe la peau de la verge, l'ulcération est surtout en surface au lieu de présenter une excavation comme taillée à l'évidoir, ainsi que cela s'observe au niveau du gland. Ce n'est pas alors en saisissant la partie malade entre le pouce et l'index que l'on perçoit le mieux l'induration, mais en explorant l'ulcération avec la pulpe du doigt : on constate alors que le plan sur lequel repose la plaie, au lieu d'être dépressible comme d'ha-

bitude, offre la résistance du parchemin : d'où le nom d'*induration parcheminée* donné à ce signe.

Les cliniciens ont attribué une importance si grande à l'induration des parties qui supportent l'ulcération, que ce caractère a servi de base à la division de l'ulcère primitif en *chancre induré* et en *chancre mou*, division capitale, puisque le premier est toujours syphilitique, suivi d'accidents constitutionnels, tandis que le second est simplement vénérien et reste toujours local.

J'ai déjà dit que le chancre induré représente une sorte de cupule taillée à l'évidoir dans un tissu induré, dont les bords sont souvent proéminents et arrondis; les bords du chancre mou sont, au contraire, minces, décollés; les parois de la partie ulcérée sont taillées à pic; la plaie paraît avoir été faite à l'emporte-pièce.

Le chancre induré suppure peu ; la suppuration est abondante dans le chancre mou.

Le chancre induré est presque toujours unique: il existe ordinairement plusieurs chancres mous: souvent même, une véritable couronne de chancres mous entoure le gland.

Ces deux espèces de chancre retentissent sur le système ganglionnaire, mais d'une manière différente. A la suite du chancre induré, on trouve l'un des ganglions inguinaux internes dur, volumineux et indolent: très exceptionnellement, il devient douloureux, s'enflamme, et suppure. Le bubon du chancre mou arrive presque toujours à suppuration, et la plaie qui succède à l'abcès présente les caractères du chancre lui-même, c'est-à-dire que les bords en sont amincis, décollés.

En cas de doute, on pourrait recourir à l'inoculation du pus chancreux (sur le sujet lui-même, bien entendu); le chancre induré n'est pas auto-inoculable, tandis que l'inoculation du chancre mou donne, presque toujours, un résultat positif. Il faudrait toutefois, à mon sens, avoir des raisons sérieuses pour pratiquer l'inoculation, car j'ai vu la plaie ainsi produite devenir phagédénique et persister bien longtemps après la guérison du chancre primitif. Ces expériences étaient justifiées, il y a quelques années, alors qu'il fallait édifier la doctrine, mais elles n'ont plus guère leur raison d'être aujourd'hui, à moins, je le répète, que le diagnostic ne soit très obscur et qu'il n'y ait un intérêt majeur à être fixé rapidement sur la nature du chancre. Ordinairement, on attend pour cela la première manifestation de la syphilis constitutionnelle, c'est-à-dire

la roséole, qui apparaît cinq ou six semaines après le début des accidents.

Tenez enfin compte de la durée de la période d'incubation : le chancre induré n'apparaît pas, en général, avant le quinzième jour qui suit le coït infectant, et la durée peut être beaucoup plus longue, puisqu'on l'a vue de soixante jours ; — le chancre mou se montre plus tôt, six, huit jours après le contact.

Les accidents locaux déterminés par le chancre mou sont souvent assez intenses ; il peut devenir phagédénique et une partie du gland est parfois détruite ; aussi, les malades en sont-ils beaucoup plus incommodés que par le chancre induré, dont quelques sujets ne se préoccupent même pas suffisamment, tant sont légers les accidents qu'ils éprouvent.

Le traitement local du chancre induré est des plus simples ; soins de propreté excessifs, pansement avec le vin aromatique, la pommade au calomel, etc., etc. — L'important est le traitement général. Si vous êtes certain du diagnostic, n'attendez pas l'apparition de la roséole, administrez tout de suite deux pilules par jour de protoiodure de mercure de 5 centigrammes chacune, jusqu'à concurrence d'une centaine, et revenez plus tard au traitement, suivant le mode d'évolution de la maladie, que je n'ai pas pour but d'étudier ici.

Le traitement local du chancre mou présente parfois certaines difficultés, surtout lorsque le sujet est atteint de phimosis et que l'on ne peut reconnaître l'état du gland. Le gonflement du prépuce est quelquefois si considérable que, le sujet ne pouvant plus le découvrir, les pansements deviennent difficiles et incomplets. Si vous n'arrivez pas à nettoyer convenablement la cavité glando-préputiale à l'aide de lavages répétés, n'hésitez pas à faire une incision et même une circoncision. La plaie opératoire deviendra très probablement chancreuse, mais j'estime qu'il y aura encore un bénéfice pour le malade à faire soigneusement des pansements à ciel ouvert.

Ne pourrait-on pas, dès que le chancre apparaît, faire une large excision locale et le transformer en une plaie simple ; s'opposer même à la diffusion du virus syphilitique dans l'économie, s'il s'agit d'un chancre induré ? Cette idée est venue à l'esprit de beaucoup de praticiens, mais n'a malheureusement pas été sanctionnée par l'expérience.

Indépendamment des ulcères primitifs que je viens de décrire,

la verge peut être atteinte d'ulcérations secondaires, de plaques muqueuses qui affectent sur le gland l'apparence d'érosions superficielles. J'ai plusieurs fois observé le fait suivant : un homme a été affecté de chancre induré, et l'accident primitif remonte à une année, je suppose. Il est complètement guéri en apparence et se marie en toute sécurité et de bonne foi. Peu de temps après, la jeune femme est infectée à son tour, et l'on ne constate du côté du mari que quelques érosions du gland attribuées à l'ardeur des premiers temps du mariage. En conséquence, lorsqu'un sujet syphilitique se décide à se marier, il doit attendre la fin de la période secondaire, c'est-à-dire *au moins* deux ans après le début du chancre.

4° *Balanite et balano-posthite.* — On observe sur la verge des inflammations phlegmoneuses et érysipélateuses comme dans les autres régions, et nous avons déjà vu plus haut qu'elles reconnaissent généralement pour cause l'infiltration d'urine. Les seules inflammations spéciales à cet organe sont celles des muqueuses du gland et du prépuce.

Le plus souvent occasionnées par un phimosis qui fait obstacle aux soins de propreté, elles peuvent succéder à la masturbation. L'important est de ne pas les confondre avec une blennorragie, dont elles se distinguent aisément par l'absence de douleur en urinant. Quelques injections astringentes, pratiquées entre le gland et le prépuce, en viennent rapidement à bout. Il sera bon, dans certains cas, de conseiller la circoncision.

5° *Phimosis.* — Le phimosis est caractérisé par l'impossibilité de découvrir le gland. Cette disposition du prépuce est presque toujours congénitale, mais elle peut aussi résulter d'une balano-posthite occasionnée elle-même par des causes multiples, entre autres le diabète, les chancres mous, etc. Il faut donc traiter l'affection qui occasionne le gonflement du prépuce et, au besoin, enlever cet organe, ainsi que je l'ai dit précédemment. Prenez toujours soin de rechercher si l'urine contient du sucre.

Le phimosis congénital n'affecte pas toujours la même disposition et présente des degrés divers. Il peut consister en une simple atrésie de l'orifice préputial sans hypertrophie, ou bien en un allongement considérable du prépuce, ce qui n'est pas sans influence sur le choix du procédé opératoire.

Bien que, dans tous les cas, le prépuce soit trop étroit pour être ramené en arrière de la couronne du gland, l'orifice est cependant suffisamment large, en général, pour que la miction s'effectue normalement ; parfois, cet orifice présente les dimensions d'une tête d'épingle, et l'urine s'écoule difficilement.

Le phimosis entraîne un certain nombre d'accidents. Il expose, sans doute, à la balano-posthite, mais ce serait un motif insuffisant pour proposer la circoncision, car cette petite complication est très rare, relativement au nombre d'enfants dont le gland reste constamment couvert. Les sécrétions sont peu abondantes et l'urine suffit à en balayer le produit. Les sujets y sont toutefois très prédisposés, pour peu que survienne une cause étrangère d'irritation.

Une conséquence plus sérieuse du phimosis est le paraphimosis ; la circoncision me paraîtrait suffisamment justifiée, ne fût-ce que pour mettre à l'abri de cet accident douloureux et quelquefois très désagréable (j'ai été appelé pour cette complication survenue une première nuit de noces).

Lorsque l'orifice préputial est très étroit, plus étroit que le méat urinaire, la miction s'opère en quelque sorte en deux temps : une partie de l'urine s'accumule dans la cavité préputiale, la distend, et s'écoule ensuite sans force en souillant les vêtements.

L'éjaculation s'opère dans les mêmes conditions : aussi, les sujets atteints de phimosis avec atrésie de l'orifice préputial ont-ils grande chance d'être inféconds.

Pour peu que le sujet présente une disposition à la formation des calculs, ceux-ci peuvent se développer dans la cavité préputiale et provoquer une violente inflammation suppurative.

La compression permanente exercée sur le gland entraîne une certaine atrophie de cet organe.

M. A. Reverdin a publié un cas très curieux où des symptômes de coxalgie au début chez un enfant âgé de neuf ans, et datant de plusieurs mois, disparurent comme par enchantement à la suite de la circoncision.

Le même auteur a vu la circoncision produire une heureuse influence sur l'état psychique du sujet, corriger la tendance à l'hypocondrie. On aurait ainsi guéri des sujets atteints d'hystérie et même d'épilepsie.

Les sujets circoncis paraissent moins exposés à la contagion syphilitique.

La circoncision est donc une opération toujours utile, quelquefois nécessaire.

Elle est seulement utile lorsque la miction s'exécute normalement, elle devient nécessaire dans le cas opposé.

Lorsque le prépuce, bien qu'augmenté de longueur, se laisse suffisamment reporter en arrière pour découvrir le gland, je ne conseille pas l'opération, tout en reconnaissant qu'il y aurait avantage pour le sujet à être débarrassé de la partie exubérante de cet appendice.

L'opération de la circoncision doit être pratiquée aussitôt que possible, du moment où on la juge nécessaire.

Le procédé opératoire varie suivant que le prépuce est ou non hypertrophié.

S'il n'est pas hypertrophié, si l'affection consiste seulement en une atrésie de l'orifice, il est bien évident qu'il n'y a rien à retrancher dans ce cas. C'est alors qu'on a pu recourir seulement à la dilatation, procédé rationnel sans doute, mais que je n'ai jamais employé dans la crainte d'une récidive et dont je ne suis, par conséquent, pas en mesure d'apprécier la valeur. Je préfère l'incision dorsale soit avec les ciseaux, soit avec un fil de caoutchouc, suivant la manière de J. Hüe.

Lorsque le prépuce est non seulement rétréci, mais fortement allongé, une simple incision dorsale donnerait un résultat défectueux ; il est de toute nécessité de retrancher une partie du prépuce : je dis une partie, car il ne me paraît pas nécessaire de s'évertuer à enlever la totalité de cet organe, le but à atteindre étant, en définitive, de permettre la découverte du gland.

Des nombreux procédés de circoncision décrits dans les auteurs, je me contenterai de signaler celui que j'ai l'habitude de mettre en usage.

Essayez d'abord de vous rendre compte des rapports de la muqueuse préputiale avec la surface du gland, en introduisant un stylet ou une sonde cannelée entre ces organes. On observe souvent des adhérences, même chez les tout petits enfants, mais à cet âge on les décolle facilement à l'aide de quelques tractions. Chez l'adulte, ce pourrait être beaucoup plus difficile ; j'ai souvenir d'avoir opéré un de mes élèves chez lequel je dus faire une dissection très pénible pour séparer le prépuce du gland.

Attirez le prépuce en avant, mais sans exercer de traction, car mon avis est qu'il suffit de retrancher du prépuce la partie seule

qui déborde le gland. Si on exerce une traction, la laxité de la peau est telle, qu'après la section la lèvre cutanée correspond à la racine de la verge.

Rendez-vous bien compte de la position du gland, afin qu'il ne soit pas compris dans la section, ce dont il y a des exemples. Si le prépuce est mince, le gland étant saisi entre les doigts, l'isolement en est facile, mais si le prépuce est épais, œdématié, la difficulté est parfois insurmontable, et, dans ce cas, au lieu de retrancher d'abord une portion du prépuce, il faut diviser cet organe avec des ciseaux sur la face dorsale de la verge, de façon à bien mettre le gland à découvert, et réséquer ensuite les deux lambeaux latéraux.

Mais supposons la circoncision normale. Vous avez attiré, ou plus exactement tendu le prépuce avec les doigts ; appliquez une pince plate, dite pince à phimosis, ou au besoin même une pince à pansement, qui serre le prépuce immédiatement au-dessus du gland, et assurez-vous encore, lorsque la pince est en place, que le gland est bien mobile au-dessous d'elle. Ne tendez pas la pince horizontalement, mais un peu obliquement en bas et en arrière, dans la direction de la couronne du gland, et, pour mieux exécuter ce temps, placez-vous à la droite du sujet. Il résulte de cette direction de la pince que vous devrez retrancher une plus grande longueur de prépuce sur la face dorsale que sur la face inférieure de la verge. La pince étant bien serrée et confiée à un aide, tendez le prépuce et, d'un coup de bistouri, coupez-le au-dessus de la pince, en rasant celle-ci ; vous voyez alors le gland sur lequel une partie de la muqueuse du prépuce est restée appliquée; introduisez des ciseaux au-dessous de la muqueuse et divisez-la sur la face dorsale du gland parallèlement à l'axe de la verge jusqu'à sa réflexion au niveau de la couronne. Rabattez de chaque côté les deux lambeaux ainsi formés et détachez les adhérences, s'il en existe. Arrondissez d'un coup de ciseaux les angles de la muqueuse.

J'ai vu des chirurgiens s'efforcer de retrancher du même coup la peau et la muqueuse du prépuce au même niveau, de telle sorte qu'après la section le gland n'est plus recouvert par la muqueuse. Le résultat immédiat est, en effet, plus brillant, car il ne reste pas de bourrelet muqueux au pourtour du gland, mais ce bourrelet, assez disgracieux dans les premiers temps qui suivent l'opération, ne tarde pas à s'affaisser et à disparaître. D'autre part, en sectionnant la muqueuse à la racine du gland on intéresse

l'artère du frein, et il en peut résulter des hémorragies très sérieuses dans les heures qui suivent la circoncision.

L'opération se termine par la réunion de la muqueuse avec la peau. On peut, dans ce but, se servir de serres-fines, et c'était même, il y a quelques années, le moyen généralement employé. Il faut alors surveiller avec le plus grand soin la propreté des serres-fines, car j'ai vu un enfant atteint de chancre induré par suite de l'application d'instruments ayant servi à un syphilitique. Mais, je préfère aujourd'hui faire la suture à points séparés avec le catgut, dont il n'y a plus à s'occuper et qui se résorbe sur place.

Comme pansement, appliquez quelques doubles de gaze phéniquée troués à leur milieu pour laisser passer le gland, afin que la miction puisse s'effectuer sans lever l'appareil.

6° *Paraphimosis.* — Lorsque, sur un sujet atteint de phimosis, le prépuce se trouve brusquement attiré en arrière et ne peut plus être ramené en position, cette lésion constitue le paraphimosis. Le limbe préputial fait l'office d'une ficelle enroulée autour de la racine du gland, et cet organe ne tarde pas à se tuméfier.

Le diagnostic de cette affection s'impose de prime abord, et il est aisé de comprendre les phénomènes locaux qui se produisent. L'étranglement peut être tel, qu'il en résulte la gangrène du gland, et, si l'état persiste, il survient une ulcération plus ou moins profonde tout autour de la verge, en arrière de la couronne.

Intervient-on à une époque rapprochée de l'accident, il est possible de réduire. Pour cela, saisissant la verge à sa racine entre l'index et le médius, on attire fortement la peau en avant, en même temps que l'on repousse en le pétrissant avec le pouce le gland préalablement recouvert d'un corps gras. Mais, si le déplacement date de plusieurs jours, s'il s'est produit une ulcération et des adhérences inflammatoires du prépuce, la réduction devient impossible et le véritable traitement consiste à débrider les téguments sur le dos de la verge, jusqu'à l'enveloppe des corps caverneux, à l'aide d'une incision longitudinale qui se transforme tout de suite en incision transversale, tant est forte la constriction. Les malades éprouvent un soulagement immédiat, et il n'y a plus à faire qu'un pansement simple jusqu'à cicatrisation. Le sujet se trouve alors dans les conditions de ceux qui ont subi l'opération du phimosis par une incision dorsale.

7° *Tumeurs de la verge.* — La verge est rarement affectée de tumeurs.

On y peut observer des kystes sébacés qui n'offrent aucun caractère spécial.

La muqueuse du gland et du prépuce est assez souvent recouverte de végétations papillomateuses qui résultent toujours d'un contact vénérien. Ces végétations sont parfois isolées, mais peuvent aussi être confluentes et présenter un volume assez considérable, celui d'une noisette, par exemple. Leur surface est inégale, et mamelonnée comme celle d'un chou-fleur.

Lorsque ces végétations sont très petites, elles disparaissent souvent à la suite d'un attouchement avec l'acide chromique, mais ce traitement est insuffisant, si elles atteignent un certain volume. Le mieux est alors de les enlever d'un coup de ciseaux et de toucher la petite plaie qui en résulte avec un crayon de nitrate d'argent ; la récidive est assez fréquente, si l'on ne prend pas cette dernière précaution.

On observe parfois une tumeur de la verge désignée sous le nom de *nodus des corps caverneux*. Ces indurations, qui paraissent dépendre de l'arthritisme ou du diabète, peuvent apporter au coït un obstacle absolu. On a rencontré du tissu osseux dans leur intérieur. Aucun traitement n'a réussi, jusqu'à présent, contre ce genre d'affection.

La tumeur la plus grave et la plus fréquente de la verge est le *cancer*, qui revêt ordinairement la forme de l'épithéliome.

Le diagnostic n'est, en général, que trop facile, si ce n'est peut-être tout à fait au début. Il faut, au surplus, distinguer suivant que le gland est découvert et permet de voir la partie malade, et suivant que le sujet est atteint de phimosis.

Dans ce dernier cas, on sent, à travers les téguments, un noyau induré, et le diagnostic ne saurait souvent être établi définitivement qu'après l'excision du prépuce. Il faut, d'ailleurs, hésiter d'autant moins à faire cette opération qu'elle constitue un temps indispensable du traitement.

On peut se demander au début s'il ne s'agirait pas d'un chancre induré, et, dans le doute, il est bon d'attendre. La marche de cette maladie ne tarde pas à éclairer le praticien, puisque le chancre induré tend à la guérison spontanée, tandis que le cancer s'accroît de plus en plus. Si la végétation est dure, bosselée, et continue

à s'accroître, l'hésitation n'est plus permise, et il faut se comporter comme s'il s'agissait d'un cancer : mais je dois dire que les végétations prennent très rarement ce caractère, qu'elles ne sont pas indurées et conservent l'aspect de chou-fleur signalé plus haut. On conçoit tout l'intérêt de ce diagnostic différentiel, car, dans l'hypothèse d'un cancer, il faut retrancher non seulement la partie exubérante, mais encore l'organe qui la supporte tandis que l'abrasion suivie de cautérisation suffit à débarrasser le sujet d'une végétation, si volumineuse soit-elle.

Il est encore utile de s'assurer si le cancer occupe le prépuce seul ou en même temps le gland, et chez les sujets atteints de phimosis ce diagnostic ne saurait être fait sans incision préalable du prépuce. Il est bien évident que si on trouve le gland complètement sain, il faudra se contenter d'une résection plus ou moins étendue et respecter la verge.

A une période plus avancée de la maladie, le diagnostic s'impose à l'aspect d'une tumeur dure, inégale, bosselée, ulcérée, douloureuse, accompagnée souvent d'engorgement ganglionnaire.

Le seul traitement utile est l'ablation du néoplasme, et, comme dans toutes les autres régions, l'opération est indiquée si la tumeur est suffisamment limitée pour permettre l'extirpation totale.

Le plus souvent, le gland ou le corps caverneux sont envahis, et c'est à l'amputation de la verge qu'il faut recourir.

L'*amputation de la verge*, très simple en elle-même, exige cependant un certain nombre de précautions. Et d'abord, il faut se préoccuper de l'hémorragie primitive et secondaire. Indépendamment du tissu spongieux, la verge contient, en effet, six artères importantes : deux dorsales, deux caverneuses, et deux urétrales : aussi, a-t-on conseillé de se servir d'un instrument de diérèse déjà hémostatique par lui-même, tel que les thermo ou galvanocautères. Si l'amputation est pratiquée très près du pubis, il est possible que les corps caverneux se rétractent au loin dans le fourreau de la verge et qu'on ait peine à les retrouver, ainsi que l'urètre ; c'est pour cela qu'il est bon, après l'amputation, de passer un fil dans le moignon, afin de pouvoir, au besoin, l'attirer en avant. Il faut également se préoccuper de l'orifice urétral. Il est possible qu'on éprouve une certaine difficulté à le retrouver après l'opération, surtout si la section n'a pas été pratiquée au bistouri : l'écraseur, en effet, et le thermocautère aplatissent le canal et accolent les parois. Après un peu de tâtonnement et

en se rappelant que l'urètre occupe la face inférieure des corps caverneux, en faisant, au besoin, un léger débridement, on arrivera à pouvoir introduire une sonde jusque dans la vessie.

L'introduction d'une sonde à demeure dans la vessie est utile en effet, d'abord pour protéger la plaie du contact de l'urine, et ensuite pour s'opposer à l'atrésie ultérieure du nouveau méat urinaire.

Une excellente précaution pour obtenir ce dernier résultat consiste à suturer la peau avec la muqueuse urétrale. L'idéal serait de faire une véritable collerette de sutures, mais la distance de l'urètre à la peau située à la face dorsale de la verge et le peu de mobilité de la muqueuse urétrale peuvent s'opposer à ce résultat. Il faut, dans tous les cas, s'efforcer d'obtenir la réunion sur la paroi inférieure du canal, et, pour cela, pratiquer une incision verticale qui permette de renverser les deux lèvres de la plaie et de suturer la muqueuse à la peau.

CHAPITRE V

VICES DE CONFORMATION DES ORGANES GÉNITAUX DE L'HOMME.

Parmi les vices de conformation des organes génitaux de l'homme, deux surtout intéressent le praticien : l'*inversion de l'épididyme* et l'*ectopie testiculaire*.

Normalement, l'épididyme coiffe le bord supérieur et postérieur du testicule, si bien que, lorsque le sujet est dans la position horizontale, le testicule se trouve en avant et l'épididyme en arrière. L'épididyme peut, au contraire, occuper le bord antérieur et inférieur de la glande, de telle sorte que les rapports sont complètement changés. Il occupe aussi les faces latérales, mais plus rarement.

L'inversion de l'épididyme n'a guère d'importance clinique que dans l'hydrocèle, car la position du testicule n'est plus la même par rapport à la collection de liquide : au lieu d'être situé en arrière, le testicule est alors en avant, et c'est dans ce cas qu'il a été parfois intéressé dans la ponction.

Le testicule est quelquefois arrêté dans son mouvement de descente vers le fond du scrotum ; tantôt, il est emprisonné dans la cavité abdominale et reste inaccessible à notre exploration ; le plus

souvent, il franchit l'orifice supérieur du canal inguinal et occupe le pli de l'aine. L'*ectopie abdominale* du testicule, avec ses diverses variétés, ne donne lieu à aucune considération d'ordre chirurgical, mais il n'en est pas de même de l'*ectopie inguinale*.

L'ectopie inguinale du testicule se présente dans deux conditions différentes : les organes génitaux externes sont conformés normalement, et c'est le cas de beaucoup le plus fréquent : l'ectopie accompagne un arrêt de développement de ces organes.

L'ectopie inguinale du testicule non compliquée d'arrêt de développement peut être unilatérale ou bilatérale. Le diagnostic, des plus faciles, est, en général, fait par les parents eux-mêmes ; ils vous apportent leur enfant parce que les testicules ne sont pas à leur place. En effet, le scrotum est vide et dans l'aine on sent et on voit une petite tumeur arrondie, très mobile, qui ne peut être que le testicule. Un kyste du cordon fournirait une sensation identique, mais alors le testicule occuperait le scrotum.

On vous posera invariablement cette question : Le testicule reprendra-t-il sa place normale? Répondez que cela est possible, mais non certain, puisque l'ectopie inguinale de l'adulte n'est pas chose rare.

Que faire contre cette affection? L'indication est d'exercer sur l'organe une pression de haut en bas, mais ce n'est pas facile, car chez un tout petit enfant un bandage n'est pas applicable, et ce n'est qu'avec la main que l'on peut exécuter la manœuvre. Je me contente donc, pour mon compte, de donner ce conseil aux parents.

Un peu plus tard, on peut joindre aux pressions manuelles celle d'un bandage inguinal dont la pelote est excavée à son extrémité en forme de fourche. La prétention est de saisir le testicule dans cette fourche, de le pousser doucement vers le scrotum et, en tout cas, de l'empêcher de remonter vers l'abdomen. Obtient-on toujours ce résultat? Non, certainement, parce que le testicule peut résister à l'action de la pelote, et aussi parce que cette dernière se déplace dans les divers mouvements du sujet. Cependant, bien que le succès soit douteux, j'estime qu'il faut toujours conseiller ce bandage, d'autant plus que vous pouvez de la sorte vous opposer à la production d'une hernie.

La hernie est, en effet, une complication fréquente de l'ectopie inguinale du testicule et il est aisé d'en saisir le mécanisme ;

je renvoie à cet égard le lecteur au chapitre qui traite de la hernie inguino-interstitielle.

Là se bornait, jusqu'ici, le traitement de l'ectopie, mais nous sommes en droit de nous demander aujourd'hui s'il n'est pas possible d'aller plus loin.

La présence du testicule dans le pli de l'aine constitue, sans aucun doute, une infirmité sérieuse. D'abord, il paraît démontré (ce qui se comprend cependant difficilement) que la glande est alors impropre à la fécondation ; de plus, le sujet est exposé à la production d'une hernie plus grave encore que les autres variétés de hernie inguinale : il devra donc toute sa vie porter, par précaution, un bandage, d'autant plus gênant qu'il peut contusionner le testicule ; enfin l'expérience démontre que cet organe, en état d'ectopie, est plus exposé aux dégénérescences que lorsqu'il occupe sa place normale. Ces diverses raisons ne doivent-elles pas engager le chirurgien à faire une opération dans le but de découvrir le testicule, de l'attirer en bas, et de le fixer au fond du scrotum? La bénignité à peu près certaine de l'acte opératoire justifie la conduite du chirurgien.

Lorsqu'une hernie coïncide avec l'ectopie, il faut en profiter pour faire la cure radicale.

Chez l'adulte, le testicule en état d'ectopie inguinale est souvent l'occasion d'une très grande gêne et le siège de douleurs ; dans ce cas, il ne faut pas hésiter à l'enlever. J'ajoute qu'une orchite développée dans ces conditions présente une gravité particulière, car c'est alors surtout que surviennent des accidents de péritonite : nouvelle raison pour ne pas garder un organe dont la fonction est très compromise, sinon anéantie.

Un arrêt de développement a frappé les bourgeons péniens et les bourgeons scrotaux ; les organes génitaux externes font donc défaut, et l'on ne trouve plus que la partie formée aux dépens du *sinus uro-génital*, c'est-à-dire les portions prostatique et membraneuse de l'urètre appelées encore urètre postérieur. C'est dans ce cas que se produisent des erreurs bizarres sur le sexe de l'enfant. S'en rapportant nécessairement à un examen superficiel, on se prononce sans hésiter pour le sexe féminin : les bourgeons scrotaux écartés l'un de l'autre simulent en effet les grandes lèvres, et les bourgeons péniens atrophiés ressemblent au clitoris. Le toucher rectal permettrait bien de constater l'absence

de l'utérus et du vagin, mais cela prouverait peu de chose, puisque cet arrêt de développement se rencontre chez les filles. Toutefois, en y regardant de près, on s'aperçoit que non seulement il n'y a pas de vulve, mais que le méat urinaire se trouve en bas au lieu d'être en haut de la surface qui représente la fente vulvaire.

Quant aux testicules, ils peuvent être enfermés dans la cavité abdominale, et il faut alors une circonstance tout exceptionnelle pour redresser l'état civil du sujet, qui, d'ailleurs, conserve les attributs féminins propres aux cryptorchides. Mais si les testicules sont en ectopie inguinale, cela éveille l'attention des parents et permet au praticien de rétablir le véritable sexe, ainsi que cela m'est arrivé dans un cas très singulier.

CINQUIÈME PARTIE

AFFECTIONS DES ORGANES GÉNITAUX DE LA FEMME

Nous étudierons successivement : les affections de la vulve, du vagin, de l'utérus, des annexes de l'utérus, et les vices de conformation de ces organes.

CHAPITRE PREMIER

AFFECTIONS DE LA VULVE.

A. **Traumatismes de la vulve.** — 1° *Plaies et contusions de la vulve.* — Les traumatismes de la vulve résultent le plus ordinairement d'une chute sur un corps plus ou moins tranchant. Il convient de faire une catégorie à part des déchirures de la vulve survenant au cours de l'accouchement, et que nous étudierons sous le titre de rupture du périnée.

Une des plus importantes préoccupations du praticien, en présence d'une plaie de la vulve, doit être de savoir si la femme est ou n'est pas enceinte. L'hémorragie, qui est un des principaux accidents de ces plaies, prendra un caractère spécial de gravité en cas de grossesse, en raison de la fausse couche qu'elle peut provoquer, et par la quantité de sang que la femme peut perdre. La vulve n'est-elle pas, en effet, dans ces conditions, très congestionnée et souvent atteinte de varices? La blessure du bulbe du vagin, qui fait, en réalité, partie de la vulve, fournit parfois une hémorragie très abondante et dont il est difficile de se rendre maître. Le traitement ne présente aucune indication particulière.

Dans la contusion simple, les parties sont très tuméfiées et noirâtres : le sang s'infiltre dans les tissus voisins et peut former, comme dans les autres régions, une collection sanguine qui a reçu, pour ce cas particulier, le nom de *thrombus de la vulve et du vagin.*

Le thrombus n'acquiert pas un grand volume hors l'état de grossesse ; il se réduit à une bosse sanguine occupant le plus souvent la grande lèvre et nécessite, tout au plus, le repos et quelques applications résolutives. Il n'en est pas de même de celui qui se développe pendant la grossesse, et surtout au moment de l'accouchement. Les parties étant alors beaucoup mieux disposées pour l'infiltration, le foyer sanguin occupe non seulement la vulve, mais le périnée, les parois latérales du vagin, et peut remonter jusque dans la cavité pelvienne. Cet accident devient alors fort grave et met en danger les jours de la femme. Il est vraisemblable toutefois que, grâce à l'antisepsie, le chiffre de la mortalité baissera sensiblement.

Nous avons peu de tendance, en général, à ouvrir les foyers sanguins, bien que nous soyons aujourd'hui très enhardis à suivre cette conduite, mais le thrombus de la vulve est si douloureux, il provoque une si grande gêne du côté de la vessie et du rectum, qu'il est de toute nécessité de l'ouvrir, et de l'ouvrir largement. Si la collection sanguine s'était ouverte spontanément, il serait, sans doute, utile d'agrandir l'ouverture. Déblayez la poche des caillots qu'elle contient, lavez à fond avec la liqueur de Van Swieten et tamponnez avec la gaze iodoformée, en remplissant toutefois très modérément la cavité.

La vulve est parfois le siège d'excoriations, de déchirures produites à la suite de viol et qu'il est malheureusement difficile de distinguer des mêmes lésions faites volontairement, dans un but de chantage, ce qui n'est pas rare.

2° *Rupture du périnée.* — La rupture du périnée résulte presque toujours d'un accouchement. L'expulsion d'un corps fibreux volumineux la produirait également, et par un mécanisme identique. La déchirure peut être centrale, s'effectuer à travers la paroi recto-vaginale, et la vulve elle-même être intacte, mais ces cas sont très exceptionnels ; la déchirure part de la fourchette et s'étend en arrière quelquefois jusqu'au rectum, qui se trouve intéressé dans une hauteur variable. C'est dire que la rupture du

périnée présente de nombreux degrés, depuis un simple agrandissement de la vulve jusqu'à la production d'un cloaque où se trouvent confondus le vagin et le rectum.

Il y a lieu, cependant, d'établir une division qui doit servir de base au praticien pour conseiller une intervention chirurgicale; la base déchirure n'intéresse pas le sphincter de l'anus; — le sphincter est déchiré. Les accidents qu'éprouve la femme sont très différents dans les deux cas. Voyons d'abord le premier.

Je suppose, bien entendu, que nous sommes arrivés à une époque assez éloignée de l'accouchement, et que la nature a épuisé ses efforts réparateurs. La vulve est largement ouverte; au lieu de la commissure postérieure, on trouve une surface blanchâtre cicatricielle, formant une sorte de plan incliné en bas. Il existe une hauteur de périnée variable, quelquefois très minime, mais suffisante pour que les fibres du sphincter externe soient continues entre elles d'un côté à l'autre, et la preuve, c'est que les femmes conservent les matières liquides et les gaz.

Eh bien, faut-il, dans ces conditions, conseiller une opération réparatrice?

On ne saurait faire à cette question une réponse ferme. Quelques femmes n'éprouvent, en réalité, aucun inconvénient sérieux de cet état de choses et ne consultent même pas à ce sujet. Chez d'autres, il se produit à la longue certains désordres, surtout du côté de l'utérus. Cet organe, moins soutenu, tend à s'abaisser; survient du catarrhe utérin; pesanteur dans le bassin, tiraillements, douleurs lombaires, surtout dans la station verticale, difficulté de la marche, bref, un état qui, sans être grave, est très pénible et entrave l'existence de la femme. Celle-ci a généralement demandé en vain du soulagement à tous les modes de soutien de la matrice. Il n'est pas douteux que la restauration du périnée rende dans ces conditions les plus grands services.

Dans le second cas, la déchirure du sphincter constitue la lésion principale : toutefois, le périnée présente un aspect très différent suivant que la cloison recto-vaginale a été intéressée plus ou moins haut. Tantôt, l'orifice anal est conservé, mais il n'est séparé du vagin que par une petite bandelette blanchâtre, cicatricielle, privée de fibres musculaires; d'autres fois, il n'existe plus d'orifice anal; celui-ci se confond avec le vagin et ne s'en distingue que par la couleur foncée de la muqueuse rectale,

qui fait saillie à l'extérieur. Si l'on écarte les parties, on trouve à une distance de 1, 2, 3 centimètres la cloison recto-vaginale sous la forme d'un bord tranchant, résistant, cicatriciel, et très aminci.

Indépendamment des accidents que j'ai déjà signalés, les femmes sont atteintes d'incontinence ; dès que les matières fécales sont liquides, elles s'échappent involontairement : il en est de même des gaz. Il est aisé de comprendre combien l'existence est triste et pénible dans ces conditions, d'autant plus que le temps, au lieu d'améliorer la situation, l'aggrave encore. Usez alors de toute votre influence pour engager la malade à se faire opérer, en lui affirmant qu'elle retirera de l'opération un bénéfice énorme.

Périnéorraphie. — Lorsque le périnée vient d'être déchiré, il faut le restaurer au plus tôt, dès que l'accouchement est terminé. On se servira de serres-fines, ou mieux de points de suture séparés, après avoir bien lavé les parties avec la liqueur de Van Swieten, ou, à son défaut, avec de l'eau filtrée bouillie.

La suture n'a pas été faite après l'accouchement, ou n'a pas réussi : à quel moment le chirurgien doit-il intervenir? Il est difficile de fixer une époque précise, mais il importe de savoir qu'il faut attendre un certain temps et ne pas céder à l'impatience bien légitime de quelques femmes. La nature, en effet, se livre à un travail de réparation quelquefois surprenant, à ce point qu'une opération jugée d'abord nécessaire devient inutile. La règle est de n'agir que lorsque tous les efforts naturels sont épuisés, lorsque l'état reste manifestement stationnaire, et j'estime qu'il faut pour cela un minimum de six mois.

Peu d'opérations ont donné lieu à autant de travaux et de discussions que la périnéorraphie : aussi était-elle très difficile, et le praticien avait peine à se reconnaître et à choisir au milieu de nombreux procédés qui se disputaient la préférence. Il faut dire, de plus, qu'elle était loin de fournir toujours des succès complets. On obtenait aisément un périnée, c'est-à-dire une cloison plus ou moins haute séparant l'anus du vagin, et l'œil était assez satisfait du résultat, mais le sphincter externe recouvrait rarement l'intégrité de ses fonctions, et, en y regardant de près, on constatait ordinairement qu'un des points de suture supérieure avait manqué au niveau de la cloison, et qu'il restait une fistule recto-

vaginale. La périnéorraphie était donc, jusqu'à notre époque, une opération longue, pénible, difficile, et très incertaine dans ses résultats, même en cas de succès apparent. On améliorait quelquefois les femmes, mais on les guérissait rarement.

Je ne saurais dire combien le procédé de MM. J. Hüe et Emmet a rendu service sous ce rapport. La périnéorraphie est aujourd'hui une opération facile à comprendre (ce qui n'était pas le cas de la plupart des procédés), facile à faire, d'une exécution rapide, et qui ne manque à peu près jamais son but, du moment où la réunion a été obtenue. Il est évidemment possible que, pour une des causes multiples susceptibles de se rencontrer, la réunion immédiate échoue, et tout est alors à recommencer, mais, dès qu'elle réussit, le résultat est complet ; c'est-à-dire que non seulement la cloison est rétablie, mais le sphincter reconstitué a recouvré ses fonctions, et on n'observe plus de fistule recto-vaginale consécutive.

Je décrirai l'opération pour une déchirure complète ; la cloison recto-vaginale forme, je suppose, un rebord tranchant et situé à deux centimètres en arrière de la peau.

La malade se trouve à une époque éloignée de ses règles ; elle a été purgée la veille : on a pratiqué, pendant quelques jours, des lavages avec la liqueur de Van Swieten. S'il existait du catarrhe utérin, il serait bon de mettre un tampon dans le vagin pendant l'opération, afin d'empêcher les liquides d'arriver au contact de la plaie d'avivement avant l'application des sutures.

Lorsqu'on examine les parties, on voit de chaque côté de la vulve une surface cicatricielle, dont l'aspect blanchâtre contraste avec la coloration rosée de la peau voisine. Suivant la comparaison exacte d'Emmet, ces deux surfaces, reliées entre elles par le bord de la cloison, donnent l'apparence d'un papillon aux ailes déployées dont le corps correspondrait à la cloison. C'est sur cette surface cicatricielle que doit porter l'avivement, qui consiste à enlever toute l'épaisseur de la muqueuse. On avive également la cloison en retranchant un centimètre environ de la muqueuse vaginale, sans toucher à la muqueuse rectale.

Il s'agit de passer les fils. Pour cela, une seule aiguille suffit, l'aiguille d'Emmet, dont la courbure spéciale (fig. 136) rend ce temps de l'opération facile. Le mode de passage des fils joue un rôle capital dans la périnéorraphie et de là dépend, en grande partie, le succès. Suivez la description sur la figure 137.

Le premier fil à passer est l'inférieur (*a*) : c'est peut-être aussi le plus important, car c'est lui qui doit ramener les deux bouts du sphincter séparés par la déchirure et rendre à l'anus non seulement sa forme, mais encore sa fonction. Remarquez les points très reculés où doit pénétrer et sortir l'aiguille (*a* et *a'*) afin d'obtenir ce résultat. L'aiguille est introduite en *a*, à un centimètre environ de la surface d'avivement ; elle chemine ensuite dans l'épaisseur de la cloison en suivant la ligne pointillée et va ressortir en *a'*. Le fil est donc complètement caché dans l'épaisseur des chairs ; on ne doit, par conséquent, le sentir ni du côté du vagin ni du côté du rectum. Vous passez de la même façon les fils *bb'*, *cc'*, *dd'*, et vous en mettez un nombre variable suivant la hauteur de la partie avivée. Quant à la surface d'avivement située au-dessus de la cloison, vous pouvez la réunir par un ou deux points de suture *ee'* qui passent dans le vagin et contribueront à rendre à la vulve sa forme normale, à refaire la fourchette.

Fig. 136.

Les surfaces avivées étant bien étanchées, il faut les rapprocher l'une de l'autre en serrant les fils. On peut, à la rigueur, quand les parties ne sont pas très écartées, se comporter comme à l'ordinaire, c'est-à-dire nouer l'un à l'autre les deux bouts de chaque fil sur la peau, et alors il est préférable d'employer des fils de soie. Mais, si l'avivement a dû s'étendre profondément en raison du siège de la cloison, ce qui est le cas habituel des ruptures complètes du périnée, il est préférable de maintenir les deux surfaces hermétiquement appliquées l'une contre l'autre par la suture dite *en bouton*, et alors servez-vous de fils métalliques. Cette suture est, d'ailleurs, très simple. Prenez un petit bouton blanc ordinaire, passez le

d'argent dans un des trous et fixez le bouton à l'aide d'un tube de Galli que vous écraserez sur le fil. Le fil étant alors bien tendu et les surfaces bien en contact, fixez le côté opposé de la même manière, en ayant soin de mettre deux tubes de Galli et de n'écraser que le second, ce qui rend l'ablation du fil plus facile.

Si les bords de la peau ne vous paraissent pas suffisamment

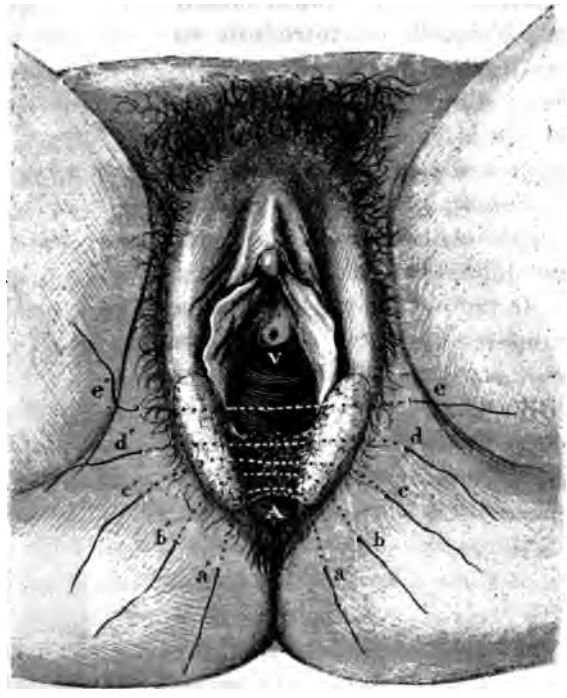

Fig. 137. — Périnéorraphie d'après le procédé de J. Hüe et Emmet.

en contact, faites quelques points de suture superficielle avec le crin de Florence.

Lavez bien les parties avec le sublimé, appliquez sur le périnée de la gaze iodoformée ou salolée, un tampon d'ouate hydrophile et un bandage en T.

Les soins ultérieurs ont une assez grande importance. Faut-il mettre une sonde à demeure dans la vessie ? Il est évident qu'il y a un grand intérêt à ce que l'urine ne vienne pas au contact de la plaie, mais est-on bien certain d'éviter ainsi cet accident ? Je ne le crois pas ; il y a chance pour qu'il passe de l'urine entre la sonde et le canal ; de plus, le séjour de l'instrument détermine,

presque toujours, un peu d'urétrite et gêne beaucoup la femme ; donc, pas de sonde à demeure. Il serait préférable de sonder l'opérée trois ou quatre fois dans les vingt-quatre heures, mais je pense qu'il y a avantage à laisser les malades uriner seules, quand elles le peuvent, en prenant la précaution de laver soigneusement les parties, après chaque miction, avec une solution boriquée. Il sera bon, pendant les premiers temps, d'administrer chaque jour une potion avec quatre grammes de borate de soude. Il sera utile également de faire de temps en temps dans le vagin un lavage antiseptique.

Le passage des matières fécales et des gaz a beaucoup préoccupé les opérateurs, et l'habitude est de donner de l'opium aux femmes pour obtenir une constipation complète pendant sept ou huit jours. Mais cette pratique présente l'inconvénient d'augmenter le développement des gaz et de provoquer plus tard une garde-robe difficile, douloureuse, et même dangereuse pour la suture, tant le bol fécal est parfois dur et volumineux. J'estime, pour mon compte, qu'il est préférable de laisser les opérées soumises à leur régime habituel et de provoquer plutôt la défécation par un lavement, si le besoin s'en fait sentir : la suture bien hermétique de J. Hüe et Emmet, l'absence de suppuration résultant d'une antisepsie parfaite, mettent la plaie à l'abri du contact des matières fécales. Une de mes opérées fut prise de ses règles et d'une diarrhée abondante sans que la suture ait en rien souffert.

Si les gaz gênaient la malade et ne pouvaient être évacués, on introduirait de temps en temps une grosse sonde dans le rectum.

Les fils seront retirés le septième ou le huitième jour.

B. **Inflammations de la vulve.** — 1° *Vulvite.* — Assez fréquente chez les petites filles, la vulvite est caractérisée par des démangeaisons, de la rougeur, et un écoulement muco-purulent. Cette affection, souvent spontanée, et comparable à la balanite de l'homme, peut aussi résulter d'un contact vénérien et même de l'irritation produite par un corps quelconque, dans un but de chantage, par exemple. Il est malheureusement difficile d'affirmer l'origine en se basant sur les symptômes, mais le médecin expert doit bien mûrement réfléchir avant de se prononcer pour une tentative de viol, s'il n'y a pas d'autres preuves de violence exercée sur l'enfant.

Je me contenterai de mentionner la gangrène et la diphtérie de la vulve, qui ne sont le plus souvent que des épiphénomènes des maladies générales.

2° *Abcès de la vulve.* — Les abcès de la vulve sont assez communs et siègent ordinairement dans la grande lèvre. Leur point de départ est presque toujours la *glande vulvo-vaginale*, ou l'une des glandules conglomérées qui la constituent quelquefois. Ils peuvent résulter d'une infection blennorragique, mais aussi de l'irritation produite par des excès de coït.

Sur l'un des côtés de la vulve on trouve une tumeur du volume et de la forme d'une grosse amande, saisissable entre deux doigts, fortement tendue, très douloureuse, qui s'ouvre, en général, spontanément du côté de la muqueuse.

Il est préférable de ne pas attendre cette ouverture et de pratiquer une large incision au bistouri, de manière à éviter la production d'un *trajet fistuleux*. Si, malgré tout, ce trajet se formait, tentez la guérison avec quelques injections iodées, introduisez des crayons iodoformés et, enfin, incisez-le dans toute son étendue.

Je signalerai encore les abcès en quelque sorte chroniques de la vulve, consécutifs à la blennorragie qui s'est cantonnée dans une des nombreuses glandes de la région. Ces abcès peuvent déterminer chez l'homme la production d'une urétrite aiguë alors que la femme paraît saine.

3° *Érythème, eczéma et prurit vulvaires.* — Ces affections, presque insignifiantes par elles-mêmes, sont surtout désagréables et pénibles. Dans le prurit vulvaire proprement dit, c'est à peine si l'on constate une lésion : la muqueuse des grandes lèvres surtout est sèche et présente une teinte blanchâtre. Les femmes éprouvent, principalement le soir, des démangeaisons insupportables qui les obligent à se gratter au point d'amener des excoriations. Cet état tourmente d'autant plus les malades que la guérison en est très difficile. Des habitudes de masturbation en peuvent être la conséquence, et certaines femmes éprouvent un sentiment de véritable honte à porter constamment leurs mains en cet endroit.

Les bains d'amidon, les bains alcalins, les pommades au précipité rouge, au goudron, guérissent l'érythème ou l'eczéma (l'eczéma rubrum est le plus fréquent), mais n'exercent aucune influence sur le prurit simple. Il faut s'assurer d'abord que la

femme n'est pas diabétique, car ce peut être l'une des premières manifestations du diabète. Il faut également songer à la présence des oxyures, qu'il est aisé de détruire avec une onction d'onguent napolitain ou des lavements d'absinthe. On se préoccupera aussi de savoir s'il n'existe pas de catarrhe utérin ou des flueurs blanches abondantes.

Ce qui m'a le mieux réussi contre le prurit vulvaire est l'application de compresses imbibées de liqueur de Van Swieten, tantôt très chaudes, tantôt froides. Administrez de l'arsenic à l'intérieur.

4° *Vaginisme.* — Il me paraît rationnel de rapprocher le vaginisme des inflammations de la vulve, bien que souvent cette affection se développe sans trace d'inflammation apparente.

Des théories assez nombreuses ont été proposées pour expliquer cette singulière affection, dont je me contenterai de retracer l'expression symptomatique, d'ailleurs très caractéristique.

Je prendrai comme type un des cas assez nombreux que j'ai observés. Une jeune fille se marie, ayant jusqu'alors joui d'une santé parfaite et ne soupçonnant pas qu'elle fût différente des autres femmes. Les premières approches déterminent une douleur si violente, que toute introduction du pénis est impossible : « C'est comme si on m'appliquait un fer rouge sur les parties », disent les femmes. Les tentatives ultérieures sont répétées sans résultat, quelle que soit la résignation de la femme et son désir de remplir ses devoirs conjugaux. Cependant, comme il existe des degrés dans la maladie, la copulation finit quelquefois par s'accomplir au prix de vives souffrances, mais c'est avec effroi qu'on envisage la perspective de recommencer et on finit par y renoncer. J'ai vu une jeune femme avec un hymen absolument intact après deux ans de mariage et qu'un confrère m'adressait, non sans avoir épuisé toutes les ressources de la thérapeutique.

Il se pourrait alors, sans doute, que la femme fût atteinte d'une imperforation de l'hymen épaissi ou même d'absence du vagin, mais alors le rapprochement sexuel, tout en étant impossible, ne serait pas douloureux, et c'est la douleur, je le répète, à des degrés variables, qui constitue la maladie.

Vient-on à examiner la femme, on ne voit aucune lésion (un érythème, un eczéma de la vulve, peuvent certainement rendre

le coït douloureux, mais ce n'est plus le vaginisme proprement dit). Si on applique un doigt sur la muqueuse de la vulve, la malade recule fortement et pousse un cri ; quelquefois, cependant, on peut introduire doucement le doigt à l'entrée du vagin, mais il produit l'effet d'un charbon ardent et il y faut renoncer aussitôt.

Les femmes ne souffrent pas en dehors de ces attouchements et leur santé générale est satisfaisante.

Le vaginisme apparaît ordinairement dès les premiers rapports sexuels ; cependant, il peut survenir chez des femmes mariées depuis plusieurs années déjà, et même qui ont eu des enfants dans des conditions habituelles.

Le vaginisme constitue une affection très rebelle au traitement. La cocaïne est un médicament précieux sous ce rapport, et il peut insensibiliser la vulve de façon à permettre le coït, mais l'effet n'en est pas constant ; en tout cas, il n'est pas durable, et l'on conçoit qu'une jeune femme accepte difficilement de se badigeonner chaque fois la vulve et le vagin avant un rapprochement sexuel, et cela indéfiniment, car il ne faut pas croire, en effet, que la dilatation du vagin par le pénis suffise pour guérir le vaginisme. Sims rapporte le cas d'une femme chez laquelle l'affection reparut après un accouchement. Voici le traitement que je pratiquai dans le cas auquel je faisais allusion plus haut.

Après avoir endormi la femme au chloroforme, je fis l'incision de l'hymen, dilatai la vulve et le vagin très vigoureusement avec mes doigts et introduisis une mèche de charpie plus volumineuse qu'un pénis ordinaire. Eh bien, tout cela ne servit de rien, la douleur fut aussi violente après qu'avant, au point que, de guerre lasse, les deux conjoints se séparèrent, convaincus qu'il n'y avait plus rien à faire. Je ne connaissais pas à cette époque l'opération imaginée par M. Sims, ce que j'ai souvent regretté depuis.

Lors donc que l'on se trouve en présence d'un vaginisme vrai, lorsqu'il n'est pas le résultat d'érosions de la vulve, ou bien que ces lésions ont été guéries sans résultat ; lorsqu'on a employé inutilement tous les calmants locaux, la cocaïne et les bromures à l'intérieur, etc. ; lorsque la dilatation simple n'a été suivie d'aucun effet, reste l'opération de M. Sims, à laquelle j'ai eu recours, pour mon compte, un certain nombre de fois, et avec succès.

Cette opération est d'ailleurs facile à exécuter et ne présente aucun danger. La femme étant endormie, excisez l'hymen s'il persiste encore, ou les caroncules myrtiformes, si elles sont volumineuses; distendez la fourchette avec deux doigts introduits dans le vagin, et de chaque côté de la ligne médiane faites une incision oblique vers le raphé. Les deux incisions représentent une sorte de V et circonscrivent un lambeau en forme de coin. Dilatez ensuite le vagin avec les doigts et remplissez-le avec une grosse mèche de gaze iodoformée que vous enlevez après deux ou trois jours. Laissez ensuite cicatriser isolément chacune des lèvres de la plaie.

Cette opération agit-elle en sectionnant le constricteur du vagin, ou bien en divisant les nerfs qui se rendent à la muqueuse de la vulve? Peu importe le mécanisme, le fait est qu'elle guérit les malades.

C. **Ulcérations de la vulve.** — On rencontre à la vulve : de l'herpès, des chancres avec leurs diverses variétés, des syphilides, des épithéliomes, et une affection spéciale connue sous le nom d'esthiomène.

1° *Herpès, chancres de la vulve, syphilides.* — En présence d'une ulcération de la vulve, qui n'est ni épithéliale, ni tuberculeuse, ce dont il est, en général, facile de se rendre compte au premier coup d'œil, le praticien doit se demander s'il s'agit d'une érosion inflammatoire (vulvite érosive), d'une éruption herpétique, d'un chancre mou, d'un chancre induré, et même d'une syphilide ulcérée. La réponse est possible, facile même dans la plupart des cas, mais le diagnostic différentiel peut aussi offrir de grandes difficultés, ce qui est d'autant plus important que l'opinion émise joue un rôle capital dans certaines affaires médico-légales.

L'érosion simple a pour caractère d'être très superficielle, souvent multiple, d'être accompagnée des signes de la vulvite: rougeur généralisée, suppuration, douleur, et de disparaître rapidement.

L'herpès survient, de préférence, à l'époque des règles. Au début, il est constitué par un groupement de plusieurs vésicules indépendantes, et le diagnostic est alors facile. Plus tard, les vésicules s'ouvrent, se confondent les unes avec les autres et constituent une plaie unique ressemblant, jusqu'à un certain point, à un

chancre mou, mais l'herpès s'accompagne de démangeaisons ou d'une légère douleur, ce qui n'a pas lieu dans le chancre ; les bords de l'ulcération herpétique sont festonnés au lieu d'être réguliers, et la cicatrisation s'opère en quelques jours. De plus, il n'existe généralement qu'une plaque d'herpès, tandis que les chancres mous sont multiples et quelquefois en grand nombre.

Le chancre mou présente les mêmes caractères que chez l'homme : les bords en sont nettement découpés, taillés à pic.

Il existe toujours plusieurs chancres mous à la fois ; la suppuration est assez abondante ; les ganglions de l'aine sont tuméfiés et douloureux ; un véritable bubon en est souvent la conséquence.

Le chancre induré est la plus grave des ulcérations de la vulve, et, cependant, c'est la plus insidieuse, à ce point que les femmes en ignorent souvent l'existence et sont de bonne foi en déclarant plus tard qu'elles n'ont pas eu d'accident primitif. En effet, ce chancre est ordinairement unique ; il est indolent, ne s'accompagne d'aucune suppuration ; l'adénopathie est elle-même indolente. Il occupe de préférence la grande lèvre et détermine assez souvent de l'œdème ; c'est même ce dernier caractère qui appelle l'attention des femmes, celles-ci croyant, presque toujours, n'être atteintes que d'une érosion insignifiante et passagère.

Le caractère si important de l'induration est moins sensible et plus difficile à apprécier chez la femme que chez l'homme : cette induration est ordinairement parcheminée ou foliacée, c'est-à-dire qu'en la saisissant entre deux doigts il semble qu'elle soit sous-tendue par une feuille de parchemin ou de papier un peu résistant.

Les syphilides affectent le plus souvent à la vulve la forme de papules confluentes, saillantes, disséminées sur toute la hauteur des grandes lèvres, sur la région ano-rectale, et sécrètent un liquide d'une odeur nauséabonde ; le diagnostic ne présente alors aucune difficulté. On observe aussi des syphilides érosives sur la muqueuse vulvaire, analogues à celles qui sont beaucoup plus fréquentes sur les lèvres et à la langue : on pourrait, dans ce cas, les confondre *a priori* avec les érosions de la vulvite ou avec des érosions traumatiques. Une syphilide ulcéreuse se distingue quelquefois difficilement d'un chancre induré, et la marche de l'affection constitue le principal élément de diagnostic différentiel, ce qui n'a, d'ailleurs, qu'une importance secondaire

au point de vue du traitement et des précautions hygiéniques, puisque, dans les deux cas, il s'agit de syphilis.

Le diagnostic de ces diverses ulcérations de la vulve présente, je le répète, la plus grande importance dans certains cas médico-légaux, et le praticien doit apporter une prudence extrême dans l'énoncé de son jugement, car des moyens inavouables sont parfois mis en œuvre pour tromper sa bonne foi et faire condamner un innocent dans un but de chantage ou de vengeance personnelle. Ne vous hâtez pas de formuler un diagnostic précis, observez soigneusement la marche de la maladie. S'il s'agit d'une érosion traumatique, inflammatoire ou herpétique, l'affection sera passagère, ne résistera pas à un traitement des plus simples, et le système ganglionnaire restera silencieux. Vous pourrez affirmer ainsi qu'il ne s'agit pas d'une affection vénérienne (vulvite blennorragique, chancre mou). Réclamez, au besoin, l'auto-inoculation pour constater s'il s'agit d'une ulcération herpétique ou d'un chancre mou (le résultat étant négatif dans le premier cas, positif dans le second). La recherche du microbe de la blennorragie pourrait aussi apporter un contingent précieux. Malheureusement, il sera toujours impossible de dire si les traces de violence résultent du contact du pénis ou du frottement d'un corps quelconque (1).

Le traitement de ces affections ne présente rien de spécial à la région qui nous occupe. Quelques lavages avec une solution astringente suffisent à guérir les érosions simples et herpétiques. On traitera les chancres localement avec une pommade au calomel, et on administrera le traitement interne dès qu'on aura reconnu avec certitude l'existence de la syphilis.

Les plaques muqueuses seront traitées par des applications de teinture d'iode, d'une solution de nitrate d'argent, par l'onguent napolitain, en même temps que la femme prendra du sirop de Gibert.

Si le chancre avait tendance à devenir phagédénique, on le recouvrirait de poudre d'iodoforme, ou bien on le cautériserait au fer rouge.

2° *Épithéliome de la vulve.* — L'épithéliome de la vulve est

(1) Dans un cas dont il a lu la relation à l'Académie de médecine, M. A. Fournier finit, à force d'adresse et de patience, par arracher à une petite fille l'aveu que les accidents avaient été produits par sa mère à l'aide d'une brosse à cirage, et cependant un homme honorable avait été dénoncé et arrêté comme coupable d'un attentat infâme.

une affection rare, surtout comparée à celle de même nature qui atteint si souvent l'utérus. La maladie débute par l'un des organes qui constituent la vulve et ne tarde pas à envahir les autres. Les parties sont ulcérées, indurées, et déformées. Le diagnostic s'impose le plus souvent à première vue, surtout quand il s'agit de femmes âgées. Mais lorsque la femme est jeune, il n'est pas toujours aussi facile d'affirmer la nature de la maladie, ainsi que nous le verrons dans le paragraphe suivant.

L'extirpation pratiquée aussi complètement et aussitôt que possible est le seul traitement à proposer aux malades, et encore est-on à peu près certain d'une récidive rapide.

3° *Esthiomène de la vulve* (ἐσθίειν, ronger). — Le nom d'esthiomène de la vulve fut donné par Huguier à une affection bizarre dont ce chirurgien ne voulait pas préjuger la nature, puisque ce nom implique seulement l'idée d'une maladie rongeant les tissus. Il est certain qu'un épithéliome peut ronger et détruire peu à peu les organes : qu'un ulcère syphilitique est susceptible de produire ce résultat, mais il est certain aussi qu'il existe une affection qui n'est ni du cancer, ni de la vérole, capable de déterminer des effets analogues, et c'est à celle-là que s'applique l'expression d'esthiomène. Les recherches modernes tendent à prouver, ce qui me paraît très vraisemblable, que cette affection est de nature tuberculeuse : aussi, le nom de *lupus de la vulve* lui convient-il également.

En présence d'une ulcération qui n'appartient manifestement pas au groupe de celles que nous avons signalées précédemment (herpès, chancre mou, chancre induré), le praticien doit se demander : Est-ce un épithéliome, une gomme ulcérée, ou un lupus de la vulve ?

Il faut bien reconnaître qu'en ne s'en rapportant qu'aux caractères objectifs le diagnostic sera souvent très difficile à établir de prime abord, si on ne tient pas compte de la marche de la maladie et des antécédents de la malade. Dans les trois cas, en effet, on trouve une ulcération plus ou moins étendue en surface ou en profondeur, reposant sur des parties plus ou moins saillantes, plus ou moins indurées, offrant une coloration plus ou moins violacée. On constate, sans doute, entre ces diverses maladies des nuances difficiles à traduire par des mots, et qui suffisent cependant à un praticien exercé pour affirmer, presque à coup sûr, qu'il s'agit ou

qu'il ne s'agit pas de telle ou telle affection, de même qu'un botaniste distingue tout de suite une plante d'une autre plante presque identique, sans avoir besoin de recourir à ses caractères propres, mais il faut bien reconnaître que, les affections dont il s'agit étant fort rares, le champ de notre expérience personnelle se trouve très restreint.

Si la femme a été affectée de syphilis, ou si elle en porte encore les traces, c'est une présomption qu'il s'agit d'un ulcère syphilitique, mais non une certitude, car une affection scrofuleuse ou un cancer peuvent évoluer sur un terrain syphilitique.

On doit tenir grand compte de l'âge du sujet. Comme la plupart des manifestations scrofuleuses, le lupus de la vulve atteint surtout les jeunes femmes ; le cancer survient de préférence chez les femmes âgées. Je n'en ai vu, pour mon compte, jusqu'alors que dans ces conditions.

Dans l'incertitude où le praticien se trouve, en général, relativement au diagnostic, il administre à l'intérieur de l'iodure de potassium. Or, s'il s'agit d'une affection syphilitique, une amélioration très appréciable ne tarde pas à apparaître et, il faut bien le reconnaître, la pierre de touche du traitement spécifique constitue l'un des principaux éléments du diagnostic. Lorsqu'aucune modification ne s'est produite après une épreuve suffisamment longue, nous en concluons ici, comme pour la langue, par exemple, que la syphilis doit être mise hors de cause.

Reste donc le lupus ou l'épithéliome. Dans cette dernière affection, les parties malades sont ordinairement plus indurées que dans le lupus: la peau est moins bleuâtre, mais il faut tenir surtout grand compte de l'élément douleur et de la marche de la maladie.

Le lupus ou esthiomène de la vulve est à peu près complètement indolent, tandis que dans l'épithéliome la douleur s'observe toujours et peut acquérir une grande intensité. Le lupus présente une marche très lente ; il persiste parfois de nombreuses années sans altérer la santé générale des sujets, ainsi que cela se voit, par exemple, pour le lupus du visage. Bien que l'épithéliome ait une marche relativement lente, il dépasse rarement trois ou quatre années sans déterminer la cachexie et la mort.

En conséquence, lorsque nous constatons chez une femme jeune une tumeur ulcérée de la vulve, à peu près indolente, produisant seulement de la gêne, datant de plusieurs années,

sans avoir altéré sensiblement la santé générale, n'ayant subi aucune modification par le fait du traitement spécifique, on peut affirmer qu'il s'agit d'un esthiomène et non d'un cancer. La présence du bacille confirmerait le diagnostic.

Le meilleur traitement de l'esthiomène est l'application locale de l'iodoforme, au besoin des scarifications quand il est superficiel, et l'huile de foie de morue à l'intérieur ; en un mot, le traitement ordinaire de la scrofule. Si les masses tuberculeuses paraissaient bien limitées, peut-être serait-on autorisé à les détruire par le grattage ou par la cautérisation.

D. **Tumeurs de la vulve.** — De même que le scrotum de l'homme, les grandes lèvres de la femme peuvent être atteintes d'éléphantiasis ; on observe à la vulve les mêmes tumeurs que dans les autres régions du corps, mais celles qui me paraissent lui être spéciales sont le papillome, le lipome et les kystes.

1° *Papillomes ou végétations de la vulve.* — Les végétations de la vulve sont fréquentes, et, bien que non syphilitiques, elles reconnaissent, presque toujours, pour cause un contact vénérien. La grossesse prédispose à leur développement et en détermine l'accroissement. Isolées ou confluentes, les végétations sont susceptibles d'atteindre le volume du poing et recouvrent si complètement la vulve, qu'on ne distingue plus qu'une masse rougeâtre fendillée et mamelonnée comme un chou-fleur.

On ne saurait les confondre avec aucune autre affection.

Lorsque les végétations sont petites et rares, on peut les détruire par la cautérisation avec l'acide chromique, mais si elles sont nombreuses, et surtout volumineuses, il convient de les enlever.

Doit-on les enlever sur une femme enceinte ? Je répéterai ici ce que j'ai dit au début de cet ouvrage. Si la femme n'éprouve qu'une gêne insignifiante de son affection, n'opérez pas, car il pourrait survenir une hémorragie compromettante pour la marche de la grossesse ; si, au contraire, elle souffre, au point de ne pouvoir ni marcher ni dormir, il est évident que la grossesse évoluera difficilement dans ces conditions et qu'il faut opérer, ce que j'ai fait, un certain nombre de fois, sans aucun inconvénient.

Pour opérer les végétations de la vulve, on se sert le plus souvent de ciseaux, mais si la peau ou la muqueuse ne sont pas bien

tendues, on s'expose à en enlever très inutilement de grands lambeaux avec le papillome et on provoque de la sorte une perte de sang beaucoup plus abondante, sans compter que la guérison demande un temps plus long. Dans plusieurs circonstances, pour de grosses végétations, j'ai employé le grattage soit avec une spatule, soit avec une sorte de raclette que M. Collin m'avait construite dans ce but. Les parties étant bien tendues, on agit comme pour enlever les écailles d'un poisson et l'on peut ainsi nettoyer la vulve à très peu de frais. Si quelques-unes des végétations résistent, on les détache à leur base d'un coup de ciseaux. On touche ensuite la surface avec de la teinture d'iode ou une solution de nitrate d'argent.

2° *Lipome de la vulve.* — Le lipome de la vulve n'est pas rare et il mérite une mention spéciale en raison de la forme toute particulière qu'il est susceptible de prendre dans cette région (Voy. fig. 138). Il se développe dans la grande lèvre. La tumeur peut, sans doute, se présenter sous la forme d'une masse régulière arrondie, distendant uniformément la peau, mais il arrive aussi que la tumeur s'allonge, descend, se pédiculise à son origine, augmente de volume vers son point déclive, et finit par ressembler complètement à un battant de cloche qui pend de la vulve entre les cuisses de la femme. Cette tumeur ressemble, quant à sa forme, à ce qu'on a décrit sous le nom de *molluscum pendulum*, mais c'est bien une masse graisseuse contenue dans un sac cutané et se continuant avec la graisse de la grande lèvre par un orifice très étroit. Je ne connais pas la disposition anatomique permettant de comprendre cette marche singulière du lipome, que l'on observe aussi, d'ailleurs, à la partie supérieure et interne de la cuisse dans les deux sexes.

On pourrait de prime abord songer à une hernie, mais il est aisé de s'assurer que cette tumeur irréductible n'affecte aucune connexion avec le canal inguinal. La forme en est, du reste, tellement pathognomonique, que le diagnostic s'impose tout de suite dès que l'on a observé l'une de ces tumeurs.

Il est possible, toutefois, d'hésiter sur la nature intime du contenu, car il se développe aussi à la vulve des fibro-myomes ayant pour point de départ les fibres musculaires du ligament rond et dont la description clinique ressemble exactement à celle que je viens de donner du lipome. Tantôt, en effet, la tumeur

est renfermée dans la grande lèvre et on serait encore autorisé à songer, dans ce cas, à une tumeur épiploïque, tantôt elle pend, rattachée par un pédicule étroit. La confusion entre ces diverses tumeurs n'offre, d'ailleurs, pas grand inconvénient, puisque, dans tous les cas, le traitement est le même, c'est-à-dire l'extirpation.

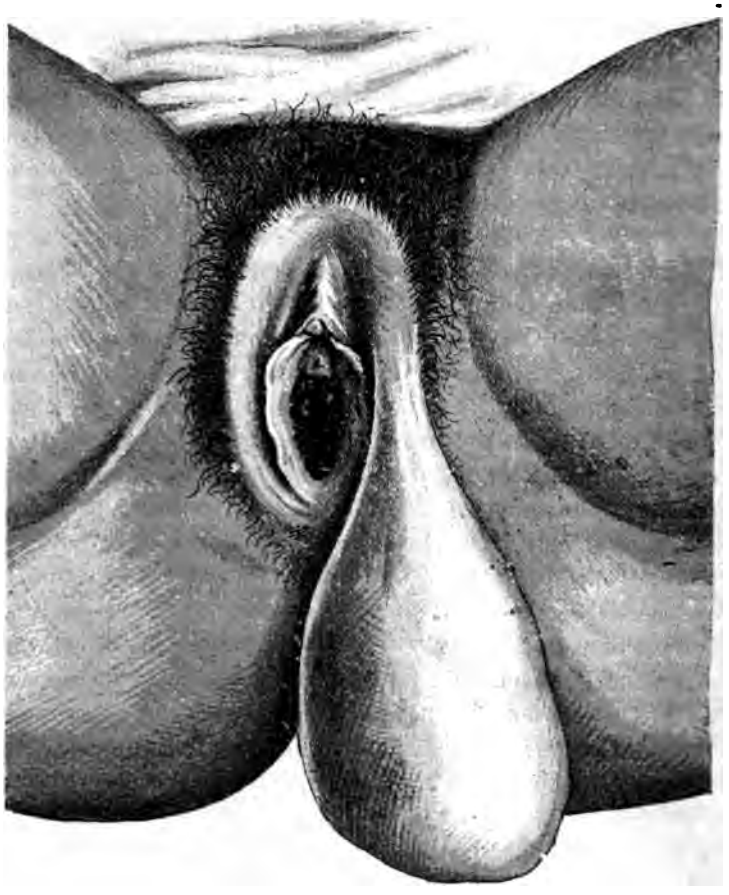

Fig. 138.

3° *Kystes de la vulve.* — On observe à la vulve deux sortes de kystes très distincts : l'un est développé aux dépens de la glande vulvo-vaginale ; l'autre dans l'intérieur même de la grande lèvre, très probablement dans un débris du canal de Nück. Ce dernier a encore reçu le nom d'hydrocèle de la femme.

4° *Kystes de la glande vulvo-vaginale.* — Les kystes de la glande

vulvo-vaginale, qu'ils soient développés dans le parenchyme glandulaire ou bien aux dépens du canal excréteur, sont constitués par une tumeur lisse, régulière, arrondie, facilement saisissable entre deux doigts. Ne dépassant pas, en général, le volume d'un œuf de pigeon, ce kyste fait relief sous la muqueuse et jouit d'un certain degré de mobilité. La tumeur ressemble donc beaucoup à celle que forme l'abcès de la glande, mais elle en diffère surtout en ce qu'elle est tout à fait indolente et s'est développée à l'insu de la femme, qui ne s'en aperçoit le plus souvent que par hasard.

Si le kyste présente le volume d'un haricot ou d'une petite bille, on peut ne pas s'en occuper, mais s'il est plus volumineux et apporte quelque obstacle au coït, il en faut débarrasser la femme. On a conseillé la ponction et l'injection iodée. Il vaudrait mieux employer le procédé suivant : fendre le kyste sur toute sa hauteur avec un bistouri ; après évacuation, nettoyer la surface interne avec une solution phéniquée au quarantième, et toucher ensuite avec une solution de chlorure de zinc à 5 p. 100. Je crois toutefois que l'extirpation de la poche est préférable.

b. *Kystes de la grande lèvre. — Hydrocèle de la femme.* — De même que certains kystes du cordon chez l'homme se développent dans un débris du canal péritonéo-vaginal, il me paraît rationnel d'admettre que ceux-ci reconnaissent pour origine chez la femme une portion du canal de Nück. Je ne voudrais pourtant pas contester que le liquide siège quelquefois dans un reste de sac herniaire séparé de la grande cavité péritonéale, mais le fait me paraît de peu d'importance.

Tantôt le kyste est de petit volume, comme celui d'une noisette ou d'une amande ; il va et vient dans le canal inguinal, glisse sous les doigts, et rentre même complètement dans la cavité abdominale par une légère pression, mais pour ressortir aussitôt. Il ne saurait guère y avoir d'erreur dans ce cas ; une hernie, en particulier, n'offre pas cette mobilité, elle n'est pas aussi nettement limitée. Mais on pourrait être trompé sur la nature et l'origine du kyste : en voici un curieux exemple, que j'observai à l'Hôtel-Dieu, en 1887. Une femme présentait une tumeur de ce genre dans l'aine droite et, contrairement à l'habitude, ressentait quelques douleurs dans cette région. Je ponctionnai la tumeur avec un aspirateur et retirai quelques grammes de liquide séreux. Le kyste se reproduisit peu de temps après, mais une tumeur pe

vienne ne tarda pas à se développer en déterminant des douleurs d'une intensité telle, que la malade réclama une opération. Or, je constatai qu'il s'agissait d'un kyste *multiple* (je ne dis pas multiloculaire) de l'ovaire ou plutôt des deux ovaires, et le kyste inguinal en était une dépendance, ce qu'on ne pouvait prévoir d'après les signes cliniques.

Il se pourrait encore qu'une tumeur inguinale réductible, au lieu d'être un kyste proprement dit, fût une hydrocèle congénitale développée dans le canal de Nück persistant, ainsi que l'a démontré M. Richelot, dans une observation très concluante lue à l'Académie de médecine en 1888. Ce fait est exceptionnel, sans doute, mais il justifie pleinement la comparaison entre le canal de Nück chez la femme et le canal péritonéo-vaginal chez l'homme.

Supposons maintenant que la tumeur atteigne un certain volume, celui d'un œuf de poule, par exemple, qu'elle occupe le canal inguinal, descende dans la grande lèvre et ne soit plus réductible. Le diagnostic peut alors présenter de réelles difficultés.

Et d'abord, s'agit-il d'une hernie inguinale irréductible, et en particulier d'une épiplocèle? La recherche de la transparence, si utile pour le diagnostic des tumeurs du scrotum, ne donne ici que des résultats bien imparfaits, car elle est difficile à constater chez la femme, même lorsqu'elle existe. Si la tumeur est volumineuse et pédiculisable, on peut, à la rigueur, y parvenir, mais de ce qu'on ne trouve pas de transparence il n'en faut pas conclure à l'absence de liquide. Il ne faut pas non plus trop compter sur le caractère de la consistance; le meilleur signe, le seul même qui permette de repousser l'idée d'une hernie, est le suivant : attirez le plus possible la tumeur en bas, mettez un doigt sur l'anneau; si vous ne sentez pas à ce niveau le moindre pédicule rattachant la tumeur à la cavité abdominale, c'est que ce n'est pas une hernie. Pour plus de certitude, faites tousser la malade : si vous ne sentez d'impulsion ni au niveau de l'anneau, ni dans la tumeur, raison de plus pour rejeter l'hypothèse d'une hernie.

Il est vrai qu'une hernie pourrait coïncider avec une tumeur de la grande lèvre, et j'en ai eu à la fois deux exemples sous les yeux. Si la hernie était irréductible, le diagnostic serait impossible, mais lorsque la hernie se réduit, il est assez facile, à l'aide du

mode d'exploration que j'indiquais tout à l'heure, de faire la part qui revient à l'une et à l'autre de ces tumeurs.

Il ne s'agit pas d'une hernie : la tumeur est-elle liquide ou solide? Si la tumeur est irrégulière, de consistance ferme ou dure, il n'y a pas de doute qu'elle soit solide, mais, si elle est rénitente et de forme régulière, le diagnostic peut être impossible sans le secours de la ponction exploratrice, car il ne faut compter ni sur la fluctuation, ni sur la transparence.

N'oublions pas que l'ovaire peut être contenu dans le canal inguinal. Si la glande a conservé sa forme et sa sensibilité normales (Voy. *Hernie de l'ovaire*), si la pression exercée sur la face antérieure de l'utérus par le vagin détermine un mouvement de retrait de la tumeur, le diagnostic est facile, pour peu que l'on songe à la possibilité de l'affection. Mais, s'il se trouve en même temps autour de l'ovaire, plus ou moins atrophié et refoulé contre les parois de la poche, une couche de liquide, le diagnostic devient impossible, et il ne put même être établi qu'à l'aide du microscope dans un cas que j'observai à l'Hôtel-Dieu, en 1887.

Ainsi donc, une tumeur de la grande lèvre, lisse, régulière, rénitente, fluctuante, nettement circonscrite, sans pédicule vers le canal inguinal, ne subissant aucune impulsion sous les efforts de la toux, est à peu près certainement un kyste. S'il existait un pédicule, on serait autorisé à penser que le kyste a pu se développer autour de l'ovaire hernié. Si, au lieu d'être indolente spontanément et à la pression, caractère propre à l'hydrocèle simple de la femme, la tumeur était douloureuse, ce serait une raison de plus pour croire à une hernie de l'ovaire.

La ponction et l'injection iodée conviennent au traitement de l'hydrocèle de la femme comme à celle de l'homme, mais, dans le cas d'hydrocèle congénitale réductible, et pour peu que l'on conserve quelques doutes sur le diagnostic, il faut recourir d'emblée l'excision de la poche. En cas d'erreur, on ferait la cure radicale de la hernie ou l'ablation de l'ovaire.

CHAPITRE II

AFFECTIONS DU VAGIN.

Le vagin ne présente qu'un petit nombre d'affections qui lui soient propres. De même que nous avons étudié la fistule vésico-

vaginale à propos de la vessie, nous étudierons la fistule recto-vaginale avec le rectum. Le vagin n'est d'ailleurs, en raison de sa situation, que très exceptionnellement atteint de plaies et de contusions.

J'étudierai donc seulement : les corps étrangers, l'inflammation (vaginite) et les tumeurs du vagin, au nombre desquelles je range la cystocèle et la rectocèle.

1° *Corps étrangers du vagin.* — Avant que M. Dumontpallier ait eu l'idée ingénieuse d'imaginer son pessaire élastique, nous observions assez fréquemment un véritable corps étranger résultant du séjour prolongé dans le vagin du pessaire dit en gimblette. Les femmes le supportaient sans inconvénient appréciable pendant des mois et des années, puis éprouvaient des accidents qui en exigeaient l'extraction. On observait un écoulement abondant, sanieux, fétide, et même parfois des ulcérations au niveau des parois vésico et recto-vaginales.

En raison des incrustations qui se faisaient à la longue autour de l'instrument, de l'espèce d'enkystement produit par l'inflammation du vagin, et de la rigidité du pessaire, l'extraction présentait souvent de réelles difficultés. Nous n'observerons certainement plus à l'avenir, ce genre d'accident, car peu de femmes, je suppose, se servent encore du pessaire en gimblette.

On rencontre dans le vagin toute une série de corps étrangers, introduits par les femmes elles-mêmes dans un but érotique. La variété en est infinie, et le chirurgien doit, dans certains cas, avoir recours à toute son ingéniosité pour en faire l'extraction. La science renferme aussi des observations de corps plus ou moins bizarres introduits dans le vagin par des mains étrangères. Je crois inutile d'insister sur ce sujet, car le diagnostic s'impose de prime abord, et le traitement n'est soumis à aucune règle précise.

2° *Vaginite.* — La vaginite est chez la femme une maladie analogue à la blennorragie de l'homme. La femme peut, sans doute, être également atteinte d'urétrite, et le plus souvent même il y a coïncidence des deux affections, mais il est aisé de comprendre que la vaginite puisse se présenter isolément.

La vaginite reconnaît des causes multiples ; la seule qui nous intéresse réellement est la vaginite d'origine blennorragique. Je répète ici ce que j'ai déjà dit en étudiant la chaudepisse chez

l'homme : la vaginite virulente, spécifique, est la seule qui puisse se communiquer à l'homme. Une inflammation du vagin, déterminée par un catarrhe utérin, un cancer du col, le passage de l'urine ou des matières fécales, pourra quelquefois, et encore rarement, donner naissance à une urétrite, mais celle-ci, d'un caractère léger et de courte durée, ne sera ni contagieuse ni spécifique. Les signes objectifs ne permettent guère d'établir la différence entre elles, mais on arriverait à ce résultat par la constatation du gonococcus dans le pus de la vaginite blennorragique.

La vaginite est aiguë ou chronique, et la seconde forme succède ordinairement à la première.

La vaginite aiguë est caractérisée par une rougeur intense de la muqueuse vaginale, dont la couche épithéliale est souvent exfoliée. En entr'ouvrant la vulve, on voit du pus verdâtre sourdre de la cavité vaginale. Le toucher est très douloureux, et l'introduction du spéculum cause des douleurs tellement vives que l'on doit presque toujours y renoncer. Les femmes éprouvent un sentiment de cuisson, de la pesanteur dans les aines, dans le bas-ventre, et en général, souffrent en urinant.

On observe parfois une constriction violente des parois du vagin, et c'est sans doute dans ces cas que se forment les brides et les adhérences cicatricielles que l'on constate quelquefois ultérieurement.

La vaginite se propage souvent à la cavité utérine, aux trompes, à l'ovaire, et même au péritoine, d'où résultent des accidents propres à la métrite, à la salpingite, et à la péritonite.

A la période aiguë succède l'état chronique. La muqueuse ne présente plus une coloration rouge vif ; elle est plutôt violacée. Le toucher et l'examen au spéculum, qui se pratiquent sans douleur, permettent de constater souvent l'existence de granulations, surtout au niveau de la paroi antérieure. Il s'écoule toujours du pus, plutôt blanc que verdâtre.

La vaginite chronique, au bout d'un certain temps, se limite parfois à une très minime partie de la muqueuse vaginale ou vulvaire ; elle se cantonne dans un cul-de-sac du vagin, dans l'urètre, ou dans une des nombreuses glandes qui entourent la vulve, de telle sorte qu'en apparence, et même après un examen approfondi, la femme paraît saine. J'ai souvenir d'avoir vu deux hommes très compétents différer assez vivement d'opinion

propos d'un cas de ce genre : c'est qu'ils avaient observé la malade dans des conditions différentes. Pratiquez, en effet, l'examen peu de temps après la miction, et après une injection ; les parties présentent un aspect irréprochable et vous affirmez, en toute conscience, que la femme est saine. Faites en sorte, au contraire, que les précautions précédentes n'aient pu être prises, et vous pourrez alors apercevoir directement ou faire sourdre par la pression du doigt une goutte de pus qui a eu le temps de se former. La plupart des blennorragies contractées avec des femmes prétendues saines reconnaissent très probablement cette origine. Indépendamment de la réceptivité spéciale à chaque individu, dont il faut sans doute tenir compte, il me paraît logique d'expliquer de la même façon pourquoi un homme est contagionné tandis que l'autre ne l'est pas par la même femme. Je suis certain d'avoir observé des faits venant à l'appui de cette manière de voir.

Si le diagnostic de la vaginite aiguë est facile, celui de la vaginite chronique peut donc être fort obscur, et exiger de la part du praticien une certaine perspicacité.

Le traitement est à peu près le même que celui de la blennorragie chez l'homme. Tant que persiste l'état aigu, prescrivez les émollients : grands bains, bains de siège, injections chaudes, boriquées, etc. Si l'état des parties le permet, introduisez dans le vagin un tampon d'ouate hydrophile, imbibé d'une substance calmante, une pommade à la cocaïne, par exemple : vous maintiendrez ainsi les parois isolées l'une de l'autre et guérirez plus rapidement la malade.

Contre l'état chronique, employez les astringents, les tampons aluminés, le badigeonnage du vagin avec une solution au cinquantième de nitrate d'argent, ou mieux avec un mélange de glycérine et de tanin (6 grammes de tanin pour 30 grammes de glycérine). Contre la vaginite chronique partielle, employez la cautérisation avec la teinture d'iode, le crayon de nitrate d'argent, et fendez au besoin avec le bistouri l'une des glandes de la vulve pour atteindre le dernier refuge de la virulence.

Il est une question de pratique assez délicate à résoudre. — A quelle époque peut-on permettre à une femme qui a été atteinte de vaginite de reprendre les rapports sexuels ? Évidemment lorsque toute trace d'inflammation a disparu ; mais nous avons vu combien il est parfois difficile de l'affirmer, et, d'autre part, on ne saurait

exiger chez la femme comme chez l'homme l'absence complète d'écoulement, puisque la première présente très souvent des écoulements vaginaux et utérins qui ne sont nullement contagieux. Il faudra donc se baser sur un examen très attentif et, dans tous les cas, engager la femme à prendre les précautions nécessaires pour le cas où un foyer local de contagion serait passé inaperçu.

3° *Tumeurs du vagin.* — Lorsqu'à l'aide de la vue ou du toucher on constate l'existence d'une tumeur faisant saillie dans la cavité vaginale, le premier soin sera de rechercher si la tumeur provient d'une région voisine et refoule le vagin, ou bien si elle a son point de départ dans les parois vaginales elles-mêmes. Le problème est parfois très facile à résoudre : on constate, par exemple, que la masse sort du col utérin ou bien qu'elle est rattachée à la muqueuse vaginale par un pédicule. Mais, pour cela, il est nécessaire que la tumeur ne remplisse pas complètement le conduit et permette au doigt de la contourner en tous sens. Toutefois, les néoplasmes du vagin étant infiniment rares par rapport à ceux de l'utérus, on pourra, dans ce cas, conclure presque avec certitude que ce dernier organe en est le point de départ.

Lors donc que la tumeur est nettement circonscrite et se continue avec la paroi vaginale, et c'est le cas, en particulier, des végétations et des polypes, nul doute sur son point de départ réel.

Les végétations sont beaucoup plus rares dans le vagin qu'au niveau de la vulve, et elles revêtent, d'ailleurs, le même aspect framboisé. On leur appliquerait le même traitement.

Quant aux polypes, ils sont plus rares encore et appartiennent à la catégorie des polypes fibreux. Les fibromes, les fibro-myomes analogues à ceux de l'utérus, peuvent, en effet, se développer primitivement dans la couche sous-muqueuse (ce sont peut-être des fibromes du col utérin, descendus ultérieurement dans l'épaisseur de la paroi vaginale) et se pédiculiser ensuite. Mais, je le répète, ce genre de tumeur est absolument rare.

On observe, au contraire, fréquemment des tumeurs du vagin dont le diagnostic offre parfois de sérieuses difficultés, et qui se présentent avec les caractères suivants :

La tumeur n'est pas nettement circonscrite, encore moins pédi-

culée ; elle fait corps avec la paroi, qui paraît en quelque sorte distendue, repoussée vers la cavité, et l'on doit alors se poser les questions suivantes : Est-ce un simple prolapsus de la muqueuse vaginale? — un prolapsus avec cystocèle? — un diverticulum de la muqueuse vésicale ou urétrale? — un prolapsus de la muqueuse vaginale avec ou sans rectocèle? — une entérocèle vaginale? — un abcès froid du vagin? — un kyste du vagin?

Recherchez d'abord si la tumeur est réductible.

Si elle est réductible et occupe la paroi antérieure, ce sera un prolapsus du vagin avec ou sans cystocèle, ou bien avec un diverticulum de la muqueuse vésicale ou urétrale, et le cathétérisme de la vessie vous fournira tout de suite les éléments du diagnostic différentiel (Voy. *Chute de l'utérus*).

Si la tumeur occupe la paroi postérieure, ce sera une rectocèle, ce que le toucher rectal vous permettra de constater immédiatement, ou bien une *entérocèle vaginale*.

La hernie de l'intestin grêle dans le vagin peut, à la rigueur, se montrer dans tous les points de la circonférence de ce conduit, mais il suffit de se rappeler la disposition du péritoine au niveau du cul-de-sac postérieur pour comprendre que c'est en ce point qu'elle se fera à peu près constamment. On trouve donc au niveau de la paroi postérieure une tumeur plus ou moins volumineuse, pouvant déborder la vulve, et dont il est impossible d'atteindre la limite supérieure. Cette tumeur, en se réduisant, laisse percevoir un bruit de gargouillement pathognomonique. Je rappelle qu'on a observé des cas d'étranglement de cette hernie chez des femmes enceintes.

L'entérocèle vaginale se rencontre si rarement, que nous n'avons guère lieu de nous en occuper dans la pratique. Il n'en est pas de même des prolapsus du vagin, cystocèles ou rectocèles, qui sont, au contraire, très communs. Les femmes peuvent être atteintes simultanément de ces deux affections, ou seulement de l'une d'entre elles ; c'est la cystocèle que l'on observe le plus fréquemment.

Cystocèle vaginale. — La paroi antérieure du vagin fait saillie à la vulve, surtout lorsque la femme est debout ou bien qu'elle tousse un peu fortement. Si l'on introduit une sonde dans la vessie, on constate que cet organe suit la paroi vaginale et fait une sorte de hernie dans le vagin. La cystocèle s'accompagne souvent d'un prolapsus plus ou moins grand de l'utérus, et on con-

çoit, en effet, que la paroi antérieure du vagin, en descendant, attire en bas la matrice. Mais il peut n'en pas être ainsi : dans un cas que j'opérai à l'Hôtel-Dieu, en 1889, la cystocèle résultait certainement d'une hypertrophie de la paroi antérieure du vagin, dont les colonnes étaient saillantes et épaissies.

Beaucoup de femmes sont atteintes d'un certain degré de cystocèle et n'en éprouvent aucun inconvénient ; d'autres, au contraire, en sont très incommodées, ressentent des douleurs quand elles sont debout, et marchent difficilement. Dans tous les cas, le prolapsus du vagin est l'acheminement à une affection plus sérieuse, le prolapsus utérin, dont elle n'est, le plus souvent, que la première étape. Le chirurgien est donc autorisé à proposer une opération dans ces cas, soit contre la cystocèle et la rectocèle elles-mêmes, soit en même temps contre le prolapsus de la matrice.

On désigne sous le nom de *colporraphie* l'opération destinée à remédier à ces deux affections : colporraphie antérieure contre la cystocèle; colporraphie postérieure contre la rectocèle.

Depuis M. Sims, qui pratiqua le premier la colporraphie antérieure, on a imaginé un certain nombre de procédés, mais je me contenterai de décrire celui que je considère comme le meilleur, et que j'emploie dans ma pratique.

Colporraphie antérieure. — La femme est endormie au chloroforme (1), placée dans le décubitus dorsal, le siège fortement relevé par des coussins. Une sonde introduite dans la vessie et confiée à un aide déprime la paroi vésico-vaginale, doit renseigner le chirurgien sur la distance à laquelle le bistouri se trouve de la cavité vésicale et lui servir de guide. Commencez par une incision transversale, à un centimètre environ en arrière du méat urinaire, et allant d'un bord à l'autre du vagin. De chaque extrémité de cette ligne, faites partir une incision antéro-postérieure qui longe les bords du vagin sur une longueur de 4 ou 5 centimètres. Disséquez alors ce lambeau quadrilatère d'avant en arrière, soit avec le bistouri, soit avec des ciseaux. Dédoublez ainsi la cloison en allant le plus possible en arrière, jusqu'à ce qu'avec le doigt vous sentiez une minceur trop grande de cette cloison pour pouvoir continuer sans courir le risque d'ouvrir la

(1) Je rappelle que j'ai pratiqué, en 1889, cette opération minutieuse et douloureuse sur une femme hypnotisée, sans que la malade en ait eu la moindre conscience.

vessie. Retranchez alors ce vaste lambeau d'un coup de ciseaux.

L'hémostase assurée, faites la réunion dans le sens transversal, en commençant par le point de suture antérieur.

Au lieu d'être constituée par la paroi vésico-vaginale, la tumeur peut être formée par la paroi urétro-vaginale; c'est alors une *urétrocèle*. On observe parfois une véritable poche urineuse appendue à l'urètre. Il faut retrancher une portion de la muqueuse vaginale, et, au besoin, si cela est nécessaire, la partie correspondante de la muqueuse urétrale.

Colporraphie postérieure. — La colporraphie postérieure est plus facile à exécuter que l'antérieure, en raison de la moindre adhérence entre elles des deux membranes qui constituent la cloison recto-vaginale. Cette opération est, d'ailleurs, à peu près identique à la précédente.

A l'union de la muqueuse et de la peau, pratiquez une incision transversale allant d'un bord du vagin à l'autre. De chaque extrémité de cette ligne, faites partir une incision antéro-postérieure longeant les bords du vagin sur une longueur de 3 ou 4 centimètres. Disséquez ce lambeau quadrilatère pendant que le doigt d'un aide, introduit dans le rectum, vous sous-tend la cloison, retranchez-le à sa base et réunissez dans le sens transversal.

Si, en même temps qu'une rectocèle, existe une déchirure plus ou moins étendue du périnée, à la colporraphie on ajoute la périnéorraphie, double opération assez fréquemment pratiquée sous le nom de *colpo-périnéorraphie*.

On peut aussi, dans la même séance, faire une colporraphie antérieure et une colpo-périnéorraphie, ce qui constitue une excellente opération très utile à la malade.

Lorsque vous aurez constaté que la tumeur n'est pas réductible, assurez-vous ensuite de sa consistance. Si elle est ferme, résistante, ce sera très probablement un fibro-myome interstitiel; si elle est molle et fluctuante, vous aurez affaire à un abcès froid ou à un kyste.

La marche seule de l'affection pourra guider votre diagnostic entre ces deux dernières affections: l'abcès froid aura été précédé ou accompagné de douleurs, tandis que le kyste offre une indolence absolue.

Si donc vous constatez sur une paroi quelconque du vagin une tumeur irréductible, molle, rénitente, fluctuante et indolente, diagnostiquez un kyste.

Les *kystes du vagin*, signalés d'abord par Huguier, avaient été rattachés par ce chirurgien à une origine glandulaire, hypothèse très rationnelle *a priori*, mais que les recherches histologiques ne permettent pas d'accepter, car le vagin ne contient pas de glandes. Pour M. Eustache, ce seraient des hygromas. Je suis, pour mon compte, disposé à placer leur point de départ dans un ancien thrombus du vagin, d'autant plus qu'ils datent, le plus souvent, d'un accouchement antérieur.

Quoi qu'il en soit, ces kystes restent indolents pendant un grand nombre d'années, ignorés même de la femme lorsqu'ils n'atteignent qu'un petit volume. Plus développés, ils sont, en général, confondus avec un prolapsus du vagin, et traités comme tels à l'aide de pessaires. A un moment donné, ils s'enflamment, suppurent, deviennent douloureux, et s'ouvrent spontanément. Il en résulte un pertuis fistuleux par lequel s'écoule du pus fétide, et il devient indispensable d'agir.

L'opération consiste à fendre largement le kyste, à exciser au besoin une portion de la paroi, si elle est trop gondolée; à laver la poche avec une solution phéniquée forte, et à la toucher ensuite avec une solution de chlorure de zinc à 5 p. 100.

CHAPITRE III

AFFECTIONS DE L'UTÉRUS.

J'étudierai successivement: les traumatismes; — les déplacements; — les déviations; — l'hypertrophie; — l'inflammation; — les tumeurs de l'utérus, en insistant sur celles de ces affections qui rentrent plus spécialement dans le domaine de la chirurgie et exigent un acte opératoire.

1° TRAUMATISMES DE L'UTÉRUS.

Renfermé dans la cavité pelvienne et situé entre la vessie et le rectum, l'utérus est, à l'état de vacuité, l'un des organes les

mieux protégés contre les traumatismes. On ne conçoit pas bien, d'ailleurs, comment l'utérus pourrait être intéressé dans ces conditions sans que d'autres organes d'une importance capitale le soient en même temps, ce qui enlève à cette question une partie de son intérêt. C'est ainsi qu'on a cité des cas d'empalement par le vagin ou par le rectum avec des lésions multiples, contre lesquelles la thérapeutique est généralement impuissante, ou en tout cas très limitée; des blessures de l'utérus ont été faites quelquefois par le chirurgien lui-même traversant le fond de l'organe avec l'hystéromètre. Cet accident, qu'il faut à coup sûr essayer d'éviter, n'est cependant pas très grave, à condition que l'instrument soit très propre et que la matrice ne contienne pas de produits septiques. J'ai dit plus haut que j'avais ponctionné l'utérus avec un trocart ordinaire dans un cas d'hydramnios, et sans le moindre inconvénient.

Par contre, lorsque l'utérus en état de gestation fait dans la cavité abdominale une saillie considérable, il peut être intéressé facilement de manières très diverses : c'est tantôt une contusion plus ou moins violente contre laquelle nous n'avons aucune ressource directe ; tantôt, ce sont des plaies produites par un couteau ou par des cornes d'animaux, etc., et nous pouvons alors être appelés à agir.

Et d'abord, comment reconnaître que l'utérus est intéressé? Si la plaie est étroite, n'a donné issue à aucun liquide, à aucune partie fœtale, le diagnostic est impossible. On ne soupçonne alors la blessure que les jours suivants, lorsque la femme fait une fausse couche, et même, dans ce cas, le traumatisme de la paroi abdominale suffirait à lui seul pour expliquer l'accident. On a pu, dans diverses circonstances où la femme avait guéri après être accouchée d'un enfant mort, affirmer une plaie pénétrante de l'utérus, parce que le fœtus portait lui-même des traces de la blessure.

Une plaie pénétrante de l'utérus ne peut être reconnue que par la sortie du liquide amniotique (et encore faut-il bien s'assurer que ce n'est pas de l'urine) ou l'issue à travers la plaie d'une partie fœtale.

Que faire dans ce cas?

Si la plaie abdominale est étroite et ne livre passage à aucun organe, contentez-vous d'en pratiquer l'occlusion sans vous préoccuper de la plaie utérine.

Mais lorsqu'une partie du fœtus est engagée et apparaît au dehors? Il ne faut pas songer à la réintégrer dans la cavité utérine, mais, au contraire, compléter cette espèce d'opération césarienne, et le plus rapidement possible ; pour cela, on agrandira la plaie pariétale et ensuite la plaie utérine de façon à permettre l'extraction du fœtus ainsi que celle du placenta. S'il y avait, en même temps, issue de l'intestin et de l'épiploon, on se comporterait comme je l'ai dit au chapitre des plaies pénétrantes de l'abdomen.

Comment agir ensuite avec l'utérus? Faut-il le réséquer suivant la méthode de Porro, ou bien en suturer les parois? Je n'ai aucune expérience personnelle pour la conduite à tenir dans ces cas exceptionnels, mais je serais disposé, je l'avoue, à prendre le second parti, c'est-à-dire à suturer l'utérus et à le conserver.

Donc, après avoir enlevé le fœtus, le placenta, et pratiqué un lavage aussi complet que possible de la cavité abdominale, avec de l'eau filtrée bouillie tiède, procédez aux sutures. Celles-ci, faciles à faire sur le fond de l'utérus lorsque la plaie est transversale, sont, paraît-il, beaucoup plus difficiles lorsque la plaie est verticale, parce qu'alors les deux lèvres de la solution de continuité, ayant une grande tendance à s'écarter, exercent une forte traction sur les fils, ce qui empêche la réunion. Aussi, a-t-on conseillé de faire un double plan de sutures, l'un profond et l'autre superficiel, sur le péritoine, en retranchant même au besoin une certaine quantité de fibres musculaires qui font hernie sur chaque tranche de la plaie, afin de permettre le rapprochement plus facile du péritoine.

Il semble, cependant, qu'un seul plan de sutures avec des fils de catgut à points séparés serait suffisant, à condition de faire passer l'aiguille à une distance convenable de la plaie pour que les fils résistent à la traction exercée par le tissu utérin.

2° DÉPLACEMENTS ET DÉVIATIONS DE L'UTÉRUS.

a. *Prolapsus de l'utérus.* — Le prolapsus présente de nombreux degrés, depuis un simple abaissement jusqu'à l'issue complète de la matrice en dehors de la vulve.

La chute de l'utérus ne survient guère que chez les femmes qui ont eu des enfants, dont le périnée a été plus ou moins

ditions toutes différentes de celles que j'ai précédemment étudiées. Supposez un polype implanté sur le fond de l'utérus : tant que la tumeur reste incluse dans la cavité utérine, elle n'exerce aucune traction sur la matrice ; qu'elle vienne à franchir le col, à descendre à la vulve, et à plus forte raison hors de la vulve, on conçoit qu'elle attire peu à peu en bas le fond de l'utérus, qui se déprime tout d'abord en cul de bouteille. L'inversion peut augmenter insensiblement jusqu'à devenir à peu près complète. Elle diffère donc de celle qui se produit à la suite de l'accouchement en ce qu'elle s'effectue progressivement et non subitement. Pour qu'une inversion complète se produise dans ces conditions, il faudrait que le chirurgien exerçât lui-même de fortes tractions sur la tumeur, et c'est là un détail de médecine opératoire sur lequel je reviendrai au chapitre des polypes de l'utérus.

Le diagnostic de cette variété d'inversion est fort difficile, et, cependant, il y a grand intérêt à le faire lorsqu'on pratique l'ablation d'un polype, mais je reviendrai également plus loin sur ce sujet.

c. *Antéversion, antéflexion de l'utérus.* — A l'état normal l'utérus présente une légère antéversion, c'est-à-dire que son axe vertical est obliquement dirigé de haut en bas et d'avant en arrière. Il est aussi un peu incurvé et présente une légère courbure à concavité antérieure, dont le centre siège à l'union du col et du corps de l'organe. Ces deux états physiologiques peuvent être exagérés au point de devenir pathologiques.

Dans l'antéversion, l'utérus tout entier a subi, en quelque sorte, un mouvement de bascule autour de son axe transversal, si bien que le corps est porté en avant du côté de la vessie et le col en arrière vers le rectum.

Dans l'antéflexion, l'utérus s'est infléchi sur son axe transversal à l'union du col et du corps : ce dernier est plus ou moins porté en avant comme dans l'antéversion, mais le col a conservé sa direction normale par rapport à l'axe du vagin.

Il est, en général, facile de diagnostiquer la position de l'utérus à l'aide du toucher vaginal, après avoir pris, toutefois, le soin de faire évacuer la vessie, surtout si la matrice est un peu élevée. Dans les deux cas, on sent le corps de l'utérus derrière le pubis, et si la paroi abdominale est mince et dépressible il est possible, à l'aide du toucher bimanuel, de le saisir entre les doigts et

s'est en quelque sorte cutanisée. Il n'est pas rare d'observer des érosions à sa surface.

La tumeur est circonscrite à sa base, c'est-à-dire au niveau de la vulve, par une sorte de gouttière, et en exerçant une légère traction on voit aisément le vagin se continuer avec les téguments de la vulve, preuve qu'il est bien retourné et qu'il ne s'agit pas, par exemple, d'une tumeur du col ou du vagin faisant saillie à la

Fig. 139. — Prolapsus de l'utérus.

vulve. En saisissant la masse à pleine main, on sent qu'elle se compose d'un corps ferme, résistant, qui n'est autre que la matrice, dont il est même souvent possible de délimiter exactement le fond.

La sensation n'est toutefois pas la même en avant et en arrière. En avant, en effet, il est fréquent de trouver de la fluctuation, due à la présence, en ce point, de la vessie contenant de l'urine.

Les nouveaux rapports qu'affecte la vessie dans le prolapsus utérin sont de toute importance, et le lecteur peut s'en rendre

compte par l'examen de la figure 139. Un certain degré de prolapsus du vagin peut se produire sans imprimer de modification sensible à la vessie, mais lorsque le vagin se retourne complètement, il entraîne avec lui l'urètre, creusé en quelque sorte dans la paroi vaginale, et à la suite du canal vient une quantité plus ou moins grande de la vessie elle-même. Il en résulte qu'au lieu d'être dirigé, comme d'habitude, de bas en haut et d'avant en arrière, le canal est dirigé de haut en bas et d'arrière en avant, de telle façon que les urines se trouvent projetées en haut, vers le ventre de la femme.

Les conditions de la miction sont donc profondément modifiées chez les femmes atteintes de prolapsus utérin, et c'est l'un des principaux accidents dont elles se plaignent : l'urine sort en s'éparpillant sur toutes les parties voisines et finit par amener des excoriations ; la vessie se vide mal, et l'on a vu des calculs se développer dans la partie herniée de l'organe. On ne réussira donc à pratiquer le cathétérisme que si on introduit la sonde en suivant la nouvelle direction du canal.

A la place qu'occupait l'utérus dans le bassin se trouve une dépression profonde dans laquelle sont attirées les annexes, remplies par des anses d'intestin grêle, ce que le toucher rectal permettra de constater.

Outre la gêne extrême qu'éprouvent les femmes de la présence de cette tumeur pendue entre leurs cuisses, soumise à des frottements continuels, à des excoriations douloureuses, elles ressentent encore fréquemment des tiraillements très pénibles du côté du ventre.

Il est difficile, pour peu qu'on y prête attention, de confondre le prolapsus utérin avec aucune autre affection. Celle qui s'en rapproche le plus est l'allongement hypertrophique du col, que nous étudierons plus loin, mais alors la cavité vaginale n'a pas disparu : on trouve, à l'aide du toucher rectal, l'utérus dans sa situation normale ; l'hystéromètre montre que la cavité utérine est notablement allongée : la vessie et l'urètre n'ont subi aucune déviation. En outre, lorsqu'on a réduit le prolapsus, ce qui est généralement facile, les parties reprennent sensiblement tout de suite leur aspect normal, ce qui n'aurait pas lieu dans le cas d'allongement hypertrophique, ou d'une tumeur quelconque pouvant simuler une chute de l'utérus. J'indiquerai plus loin les caractères propres à l'inversion.

Le *traitement* du prolapsus de l'utérus présente souvent de grandes difficultés. Nous distinguerons à cet égard le prolapsus irréductible de celui qui est réductible, et, pour ce dernier, le traitement diffère suivant que le prolapsus est incomplet ou complet.

Le prolapsus est très rarement irréductible, et je n'ai, pour mon compte, jamais rencontré cet accident. S'il se présentait, et que la femme ne pût ou ne voulût pas vivre dans ces conditions, la seule indication serait l'ablation de la tumeur. Cette indication deviendrait tout à fait pressante s'il existait de la gangrène, ce qui, d'ailleurs, a été observé.

Plusieurs écueils seraient à éviter dans cette opération : la blessure de la vessie, du rectum, et de l'intestin grêle.

J'estime que le meilleur procédé opératoire consisterait à désinsérer le vagin tout autour du col, comme pour l'hystérectomie vaginale, à attirer l'utérus par la boutonnière ainsi faite, et à sectionner de chaque côté les ligaments larges après ligature ou l'application de longues pinces.

Lorsque le prolapsus est incomplet, c'est-à-dire lorsque la matrice arrive à effleurer la vulve sans la franchir, le traitement habituel consiste à faire porter un pessaire à la malade, ou bien à soutenir l'organe à l'aide d'un tampon d'ouate. Le meilleur pessaire est celui de mon collègue M. Dumontpallier, qui s'introduit et se retire aisément en raison de sa flexibilité, et dont les malades ne soupçonnent même pas la présence.

Si l'anneau vulvaire est à peu près intact, ce traitement suffit ordinairement à soulager la femme. Mais, lorsqu'il est élargi et en partie déchiré, souvent alors le pessaire se déplace et sort du vagin.

Dans ces conditions, une colpo-périnéorraphie est indiquée et rendra de grands services.

Après l'opération, engagez la malade à garder encore le lit, pendant un mois environ, pour donner le temps à la cicatrice de se consolider et de résister plus efficacement à la pression de l'utérus. Peut-être même cet organe soumis à un repos un peu prolongé reprendra-t-il sa position normale et perdra de son volume par la diminution de l'inflammation dont il est souvent atteint dans ces conditions. En tout cas, si l'utérus avait besoin plus tard d'être soutenu, l'opération aurait pour résultat de permettre l'application fructueuse d'un pessaire, et vous éviteriez de la sorte le prolapsus complet.

Contre le prolapsus complet il ne faut pas compter sur les pessaires, ni sur aucun des nombreux bandages inventés pour traiter cette affection. Les opérations précédentes sont encore utiles, mais le plus souvent impuissantes, car la pression de l'utérus est telle, que le vagin et l'orifice vulvaire distendus peu à peu se laissent de nouveau franchir.

Plusieurs indications se présentent alors : rétrécir le vagin, — fixer l'utérus à la paroi abdominale antérieure, — enlever l'utérus. Les nombreux succès opératoires obtenus de nos jours par l'hystérectomie vaginale nous autorisent à poser cette dernière indication, à laquelle on n'aurait osé songer il y a quelques années. Peut-être même deviendra-t-elle l'opération de choix contre le prolapsus complet, s'il est démontré que les autres moyens ne mettent pas à coup sûr à l'abri d'une récidive, ce qui me paraît probable, sinon certain. Une hystérectomie bien aseptique n'offrirait pas, d'ailleurs, beaucoup plus de gravité que le cloisonnement, et l'exécution en serait, pour le moins, aussi facile.

Parmi les divers modes de cloisonnement du vagin proposés contre le prolapsus complet, le meilleur est celui de Le Fort, qui a eu l'idée ingénieuse de suturer entre elles les parois antérieure et postérieure du vagin, de façon à transformer cet organe en deux conduits qui lui donnent l'aspect d'un canon de fusil double.

Voici la description du procédé de Le Fort : « L'utérus étant tout à fait hors de la vulve, je fis à ciel ouvert, d'abord sur la paroi antérieure, puis sur la paroi postérieure du vagin recouvrant l'utérus prolabé, deux avivements linéaires longitudinaux dans l'étendue de 5 à 6 centimètres. Cela fait, je réduisis l'utérus assez pour mettre en rapport les extrémités de ces deux surfaces d'avivement dans leur partie la plus plus rapprochée de l'utérus, et j'appliquai sur ce bord transversal trois points de suture, puis, de proche en proche, je suturai les bords latéraux, passant sur chacun d'eux le fil, de la paroi vaginale antérieure à la paroi vaginale postérieure. Au fur et à mesure de l'application des points de suture, la réduction de l'utérus devenait de plus en plus complète, et quand les bords des deux surfaces avivées furent suturés, la réduction était complète. »

Pour n'avoir pas à se préoccuper de retirer les fils, on se servirait, avec avantage, du catgut, qui se résorbe sur place.

Plusieurs chirurgiens, et entre autres M. Terrier, ont eu l'idée,

dans ces derniers temps, de fixer l'utérus à la paroi abdominale antérieure après laparotomie, opération que nous retrouverons à propos des rétro-déviations. L'*hystéropexie* est, en général, d'une exécution simple et présente peu de dangers, mais remplira-t-elle complètement le but qu'on en attend? L'avenir seul nous le dira. Il me paraît néanmoins utile de créer à l'utérus un soutien de côté du vagin.

b. *Inversion de l'utérus.* — On désigne sous le nom d'inversion le retournement de l'utérus en doigt de gant, de telle sorte que c'est le fond de l'organe et non le col qui forme la partie inférieure de la tumeur ; la surface muqueuse est devenue superficielle et la surface péritonéale est profonde.

L'inversion s'observe dans deux circonstances très différentes : l'utérus est vide, ou bien il contient une tumeur dans sa cavité.

Voyons le premier cas.

L'inversion de l'utérus vide se produit presque toujours à la suite de l'accouchement, lorsque les parois utérines sont flasques et privées de résistance. L'accident survient alors brusquement, et le mécanisme est ordinairement une traction violente ou intempestive exercée sur le placenta pour opérer la délivrance. Cependant, une inversion peut s'effectuer chez une nouvelle accouchée à la suite d'un effort, celui de la défécation, par exemple. On a observé l'inversion en dehors de l'état de grossesse, et même chez des vierges, mais il ne m'est pas démontré qu'un polype utérin qui s'est plus tard éliminé spontanément n'ait pas été la cause première du phénomène.

Le principal signe fourni par l'inversion utérine est constitué par la présence d'une tumeur dans le vagin. La tumeur varie de volume suivant que l'utérus est plus ou moins gros, et aussi suivant que l'inversion est *complète* ou *incomplète*.

La tumeur est lisse et régulière ; sa forme est celle d'un polype, à base en bas et à sommet en haut. Elle est de couleur rougeâtre et sa surface est souvent recouverte de mucosités.

Le toucher vaginal permet aisément de la circonscrire, et la sensation perçue au fond du vagin varie selon que l'inversion est complète ou incomplète. Dans le premier cas (fig. 141), le doigt rencontre une sorte de rigole circulaire autour du pédicule et ne pénètre dans aucune cavité. La portion intravaginale du col

peut former une légère collerette autour du pédicule de la tumeur, mais le col est aussi parfois complètement effacé.

Dans le cas d'inversion incomplète, le doigt rencontre une rainure circulaire et pénètre jusqu'à une certaine hauteur dans la cavité utérine (fig. 140).

Indépendamment de la douleur, des difficultés de la marche, de

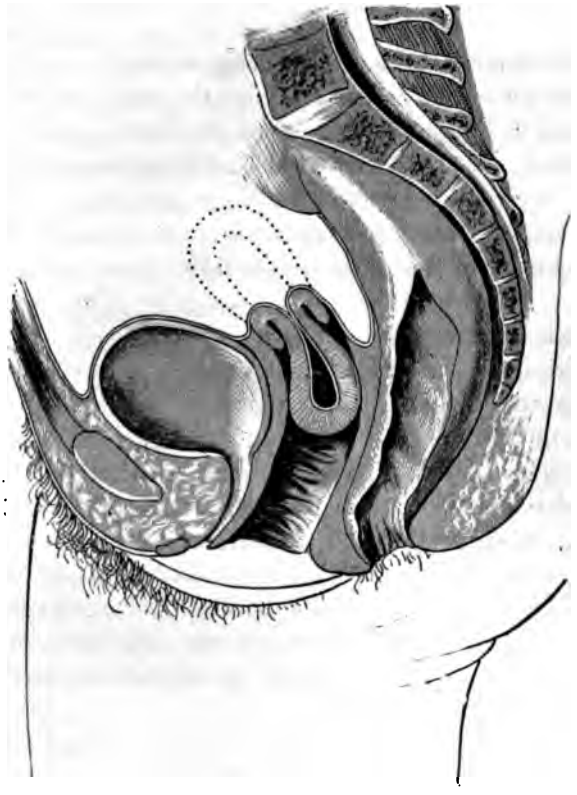

Fig. 140. — Inversion incomplète de l'utérus.

la miction et de la défécation, les femmes sont atteintes d'hémorragies abondantes qui les plongent dans une anémie profonde et compromettent gravement leur vie. On observe, en même temps, une leucorrhée profuse.

Il ne serait pas excusable de confondre une inversion utérine avec un prolapsus, puisque, dans ce dernier cas, on sent le col et son orifice, mais il n'en est pas de même d'un polype utérin. Les signes sont, en effet, presque identiques entre ces deux affections,

surtout lorsque l'inversion est incomplète, et l'on conçoit que des chirurgiens de grande valeur aient pu s'y tromper. Dans les deux cas, on trouve au toucher une tumeur lisse, régulière, arrondie, polypiforme, remplissant plus ou moins le vagin, circonscrite par le col utérin ou par une gouttière plus ou moins profonde, provoquant des douleurs, ainsi que des hémorragies

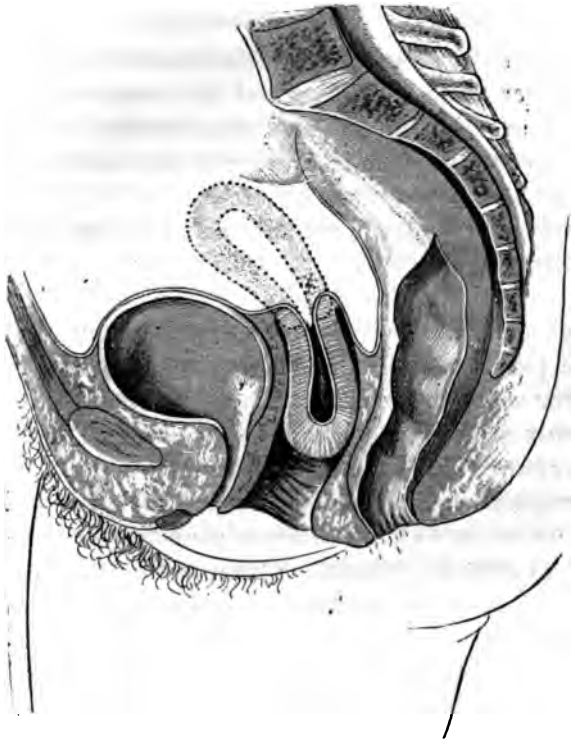

Fig. 141. — Inversion complète de l'utérus.

abondantes et rebelles. Les polypes utérins étant infiniment plus fréquents que l'inversion, on peut ne pas même songer à cette dernière affection, et c'est la raison principale de l'erreur de diagnostic.

Il est, en effet, facile, quand on y regarde d'un peu près, de distinguer un polype d'une inversion. Tout d'abord, l'esprit doit être mis en éveil lorsqu'il s'agit d'une femme récemment accouchée. La surface de l'utérus inversé est de couleur rougeâtre, celle du polype est gris blanchâtre ; — la consistance de l'utérus est un peu mollasse, celle du polype est ferme (car la

déchiré pendant l'accouchement, ou qui n'ont pas gardé un repos suffisamment prolongé pour permettre à l'organe de reprendre sa position normale. Aussi, observe-t-on cette affection surtout chez les femmes de la classe pauvre et laborieuse. Le praticien ne saurait donc trop recommander aux accouchées de prolonger le séjour au lit tant que l'utérus n'a pas repris un volume sensiblement normal. On conçoit, en effet, qu'un organe plus lourd, moins bien suspendu par ses ligaments, moins bien soutenu par le vagin relâché et par un périnée moins résistant, tende à s'abaisser peu à peu jusqu'à la chute complète.

Ce travail pathologique s'accomplit généralement d'une façon lente et dans un certain ordre, ce dont on se rend aisément compte en assistant à la production du phénomène après avoir réduit l'organe et en engageant la femme à faire un effort. On voit d'abord la paroi antérieure du vagin faire saillie (le prolapsus du vagin est donc toujours la première étape du prolapsus utérin); le col utérin se présente ensuite à la vulve, et le corps s'échappe, entraînant avec lui la vessie et, en dernier lieu, la cloison recto-vaginale. Si je signale ces faits, c'est qu'il sera utile d'en tenir compte dans certains cas de réduction difficile, en commençant par exercer une pression sur la partie sortie la dernière, c'est-à-dire sur la paroi postérieure du vagin.

Le prolapsus apparaît quelquefois d'une façon brusque. Il est vraisemblable qu'il existait déjà un degré plus ou moins prononcé d'abaissement, mais la matrice ne sortait pas du vagin, et tout à coup, sous l'influence d'un effort, l'utérus subit une véritable luxation, se précipite tout entier entre les cuisses de la femme, C'est dans ces conditions principalement que le prolapsus peut être difficile à réduire et même irréductible.

Il est, en général, facile de reconnaître un prolapsus de la matrice. A la vulve se voit une tumeur arrondie, conoïde, terminée à son extrémité par le col utérin. L'orifice du col, par lequel sort souvent un peu de mucus, ne permet pas de douter un seul instant qu'il ne s'agisse de l'utérus. On éprouverait un peu d'embarras si l'orifice était oblitéré, et on aurait alors recours aux autres signes que je vais indiquer.

La tumeur est donc constituée extérieurement par le col de l'utérus et la muqueuse du vagin retournée en doigt de gant. Cette muqueuse a perdu ses caractères normaux : sa couleur est devenue blanchâtre, ses plis ont disparu, surtout en avant ; elle

s'est en quelque sorte cutanisée. Il n'est pas rare d'observer des érosions à sa surface.

La tumeur est circonscrite à sa base, c'est-à-dire au niveau de la vulve, par une sorte de gouttière, et en exerçant une légère traction on voit aisément le vagin se continuer avec les téguments de la vulve, preuve qu'il est bien retourné et qu'il ne s'agit pas, par exemple, d'une tumeur du col ou du vagin faisant saillie à la

Fig. 139. — Prolapsus de l'utérus.

vulve. En saisissant la masse à pleine main, on sent qu'elle se compose d'un corps ferme, résistant, qui n'est autre que la matrice, dont il est même souvent possible de délimiter exactement le fond.

La sensation n'est toutefois pas la même en avant et en arrière. En avant, en effet, il est fréquent de trouver de la fluctuation, due à la présence, en ce point, de la vessie contenant de l'urine.

Les nouveaux rapports qu'affecte la vessie dans le prolapsus utérin sont de toute importance, et le lecteur peut s'en rendre

normale, surtout à l'aide du toucher rectal. Toutefois, si l'utérus était très élevé, ou la femme très grasse, on conçoit qu'il en résulterait une véritable difficulté d'exploration. L'hystérométrie rendrait alors grand service en indiquant la véritable situation de l'utérus.

Cette exploration est, d'ailleurs, assez difficile à faire dans les

Fig. 143. — Antéflexion de l'utérus.

déviations utérines avec un instrument rigide, incapable de se prêter aux diverses courbures de l'organe, surtout dans l'antéflexion : aussi, est-il préférable alors de se servir d'une sonde flexible, quoique présentant une certaine résistance, telle qu'une sonde en gomme, par exemple.

Beaucoup de femmes ne ressentent que de légers inconvénients de la déviation qui nous occupe, et certaines d'entre elles jouissent même d'une santé parfaite. On comprend, néanmoins, qu'il en

résulte quelques troubles du côté de la vessie, dus à la compression de cet organe, surtout des envies fréquentes d'uriner. L'accident dont se plaignent le plus souvent les femmes est la dysménorrhée, qui se produit surtout dans l'antéflexion.

Pour peu que la femme ne soit pas très féconde, ces déviations utérines sont encore un obstacle sérieux à la fécondation, parce qu'il se produit ce que Pajot appelait des fausses routes vaginales. La grossesse peut cependant avoir lieu, puisque l'on rencontre de temps en temps des femmes enceintes chez lesquelles la conservation de l'hymen prouve que le coït a été très incomplet.

Quel traitement opposer à ces déviations?

Il serait d'abord nécessaire d'en reconnaître la cause, et nous touchons ici à cette question si souvent débattue : La déviation est-elle primitive, est-elle la cause occasionnelle des troubles utérins, ou bien n'est-elle que la conséquence d'une affection de l'utérus? On conçoit toute l'influence qu'exerce la solution de ce problème sur la marche à imprimer au traitement. Il est malheureusement difficile de le dire. Certes, la déviation peut être primitive, puisque nous l'observons de temps en temps sans que la femme en soupçonne même l'existence, et, d'autre part, il est certain que la métrite, qu'un fibrome utérin, qu'une adhérence pelvienne, peuvent entraîner le corps de l'utérus en avant.

Autre question : La femme souffre-t-elle de la déviation elle-même, quelle que soit la cause qui l'a produite, ou bien les troubles utérins résultent-ils de l'affection qui a déterminé la déviation en avant?

La pratique permet de répondre que la déviation, à elle seule, peut être incriminée, puisque nous voyons des femmes soulagées immédiatement par le redressement de l'utérus.

Disons d'abord que nous avons très peu d'action sur l'antéflexion. Celle-ci résulte à peu près toujours d'une modification dans la texture de l'utérus, ce qui la rend permanente. Aussi, ne saurais-je conseiller l'emploi des redresseurs variés qui ont été imaginés dans ce but. Il n'y a aucun inconvénient, au contraire, à essayer les divers pessaires.

Nous pouvons davantage contre l'antéversion. Il est d'abord facile, en général, à moins d'adhérences, de réduire l'utérus à l'aide d'un mouvement d'arrière en avant imprimé au col, mais le tout est que l'organe reste en place. On y peut réussir à l'aide

Contre le prolapsus complet il ne faut pas compter sur les pessaires, ni sur aucun des nombreux bandages inventés pour traiter cette affection. Les opérations précédentes sont encore utiles, mais le plus souvent impuissantes, car la pression de l'utérus est telle, que le vagin et l'orifice vulvaire distendus peu à peu se laissent de nouveau franchir.

Plusieurs indications se présentent alors : rétrécir le vagin, — fixer l'utérus à la paroi abdominale antérieure, — enlever l'utérus. Les nombreux succès opératoires obtenus de nos jours par l'hystérectomie vaginale nous autorisent à poser cette dernière indication, à laquelle on n'aurait osé songer il y a quelques années. Peut-être même deviendra-t-elle l'opération de choix contre le prolapsus complet, s'il est démontré que les autres moyens ne mettent pas à coup sûr à l'abri d'une récidive, ce qui me paraît probable, sinon certain. Une hystérectomie bien aseptique n'offrirait pas, d'ailleurs, beaucoup plus de gravité que le cloisonnement, et l'exécution en serait, pour le moins, aussi facile.

Parmi les divers modes de cloisonnement du vagin proposés contre le prolapsus complet, le meilleur est celui de Le Fort, qui a eu l'idée ingénieuse de suturer entre elles les parois antérieure et postérieure du vagin, de façon à transformer cet organe en deux conduits qui lui donnent l'aspect d'un canon de fusil double.

Voici la description du procédé de Le Fort : « L'utérus étant tout à fait hors de la vulve, je fis à ciel ouvert, d'abord sur la paroi antérieure, puis sur la paroi postérieure du vagin recouvrant l'utérus prolabé, deux avivements linéaires longitudinaux dans l'étendue de 5 à 6 centimètres. Cela fait, je réduisis l'utérus assez pour mettre en rapport les extrémités de ces deux surfaces d'avivement dans leur partie la plus plus rapprochée de l'utérus, et j'appliquai sur ce bord transversal trois points de suture, puis, de proche en proche, je suturai les bords latéraux, passant sur chacun d'eux le fil, de la paroi vaginale antérieure à la paroi vaginale postérieure. Au fur et à mesure de l'application des points de suture, la réduction de l'utérus devenait de plus en plus complète, et quand les bords des deux surfaces avivées furent suturés, la réduction était complète. »

Pour n'avoir pas à se préoccuper de retirer les fils, on se servirait, avec avantage, du catgut, qui se résorbe sur place.

Plusieurs chirurgiens, et entre autres M. Terrier, ont eu l'idée,

avec le doigt la face postérieure du col, arrivez au coude aigu que forment entre eux le col et le corps et constatez nettement la continuité de ces deux organes : cette constatation, bien faite, est l'un des principaux éléments du diagnostic.

Le palper hypogastrique vous permet de constater l'absence du corps de l'utérus, et vous pouvez arriver à mettre en

Fig. 144. — Rétroversion de l'utérus.

quelque sorte au contact le doigt vaginal et le doigt placé sur l'abdomen.

Qu'il s'agisse de rétroversion ou de rétroflexion, le toucher rectal démontre l'existence d'une tumeur qui déprime la paroi antérieure du rectum et peut arriver au contact de la paroi postérieure, à ce point de gêner l'introduction du doigt.

Assurez-vous bien que ce n'est pas le col que vous touchez à travers le rectum, mais bien le corps de la matrice, car on pourrait s'y tromper, le col paraissant toujours très volumineux dans

cette exploration ; combinez dans ce but le toucher rectal et le toucher vaginal.

Je signalerai plusieurs causes d'erreur dans la recherche de ces déviations de l'utérus en arrière. La première, et elle est extrêmement fréquente, bien qu'en apparence grossière, consiste à prendre pour le corps de l'utérus rétroversé des matières fécales endur-

Fig. 145. — Rétroflexion de l'utérus.

cies occupant l'ampoule rectale; les débutants tombent presque tous dans cet écueil. Mais, si ce sont des matières fécales, il n'y aura pas de continuité réelle entre le corps et le col : on sentira toujours avec le doigt un certain interstice, si petit qu'il soit. Si ce sont des matières fécales, il sera bien exceptionnel qu'elles soient assez fermes pour ne pas se laisser déprimer, et alors, au lieu de revenir sur elle-même après la pression, comme le ferait l'utérus, la tumeur fécale conservera l'empreinte du doigt à l'égal d'une masse de mastic. Si ce sont des matières fécales,

vous trouverez le corps de l'utérus en avant à sa place normale, et enfin le toucher rectal vous fournira une certitude absolue.

Autre cause d'erreur. Il se peut que l'utérus renferme dans sa paroi postérieure une tumeur, un fibrome, par exemple, faisant saillie dans le cul-de-sac postérieur du vagin et dans le rectum, sans que, cependant, il y ait déviation, mais alors le col ne sera pas dévié, et ce ne pourrait être qu'une rétroflexion, hypothèse que l'on repoussera en constatant que le corps de l'utérus est en avant.

Un diagnostic beaucoup plus difficile est le suivant: La tumeur que nous sentons du côté du rectum, et qui appartient bien réellement à un utérus rétroversé ou rétrofléchi, est-elle constituée par le corps de l'utérus seul, ou en même temps par une tumeur que cet organe renfermerait dans son épaisseur? Sans doute, si l'on constate une tumeur nettement lobée, il n'y a pas d'hésitation, mais hors ce cas il serait, ce me semble, présomptueux de se prononcer, à moins, bien entendu, que la tumeur ne soit également accessible par la voie hypogastrique.

C'est qu'en effet, je ne vois guère moyen de distinguer un utérus enflammé et hypertrophié d'un utérus contenant des fibromes interstitiels. Peut-être l'hystérométrie pourrait-elle rendre service en démontrant l'agrandissement de la cavité utérine dans l'hypertrophie, mais le même phénomène peut exister du fait de la présence d'un fibrome. Le praticien est donc obligé, du moins d'après ce que j'ai vu, à rester quelquefois dans le doute, ce qui n'est pas sans importance au point de vue du parti à prendre dans certains cas de rétroflexion très douloureuse.

Il peut encore être assez difficile de distinguer le corps de l'utérus rétrofléchi d'un prolapsus de l'ovaire, d'une hématocèle rétro-utérine, d'une pyo-salpingite. Cependant, on trouve généralement avec le doigt le sillon de séparation situé entre l'utérus et ces diverses tumeurs. Ces dernières sont, du reste, le plus souvent latérales et occupent de préférence le côté gauche.

Les rétrodéviations entraînent ordinairement à leur suite plus d'accidents que les déviations antérieures. Et d'abord, la rétroflexion peut survenir brusquement, d'une façon en quelque sorte aiguë, et les femmes éprouvent immédiatement une violente douleur dans le ventre avec tendance à la syncope.

Comme dans l'antéflexion, d'ailleurs, il est assez difficile de

faire la part qui revient à la déviation et celle que l'on doit attribuer à l'inflammation dans les phénomènes éprouvés par les malades.

Ce sont des douleurs plus ou moins vives dans le bassin, irradiant vers la région lombaire, des pesanteurs qui empêchent les malades de marcher. Elles éprouvent dans le rectum la sensation d'un corps étranger, source d'épreintes et de difficultés pour aller à la garde-robe.

Dans la rétroversion, le col utérin, répondant au col et non au fond de la vessie, irrite la région et provoque parfois des envies très fréquentes d'uriner, accident dont se plaignent les femmes davantage que dans l'antéversion. On observe souvent de la dysménorrhée.

La conception est possible dans ces conditions et l'utérus se redresse parfois spontanément et brusquement vers le quatrième mois, comme un chapeau gibus, selon la comparaison de Pajot. La grossesse est un mode de guérison de la rétroflexion, mais on voit aussi l'utérus reprendre après l'accouchement sa situation anormale.

Le traitement des rétrodéviations utérines présente de réelles difficultés, et c'est une question actuellement à l'ordre du jour.

Il est bien entendu qu'on ne traitera cette déviation que si les malades en éprouvent un inconvénient quelconque.

Il faut tout d'abord se préoccuper des complications, c'est-à-dire de la métrite, laquelle cause souvent elle-même la déviation et, par conséquent, les accidents. Il est certain, et chacun de nous en a observé des exemples, qu'un traitement heureux appliqué à la métrite peut rendre aux femmes une santé parfaite, bien que l'utérus n'ait pas subi de modification appréciable dans sa direction.

Il conviendra donc de rechercher si l'utérus est gros, douloureux au toucher : si la cavité utérine est agrandie. Ne serait-il pas absurde, en effet, d'opérer des tentatives de redressement sur une matrice enflammée?

Il faudra également s'assurer, dans la mesure du possible, qu'il n'existe pas de fibrome.

Je suppose donc une rétroflexion franche : posez-vous alors cette question : L'utérus est-il mobile et mobilisable, ou bien est-il

fixé dans sa position vicieuse? C'est surtout à l'aide du toucher rectal que vous arriverez à le reconnaître. Il sera souvent nécessaire de donner du chloroforme, afin d'introduire, au besoin, deux doigts dans le rectum.

Il est rare, en général, que l'on puisse corriger la rétroflexion proprement dite, c'est-à-dire la coudure que forme la matrice à l'union du col et du corps, car en ce point se produisent des modifications de texture qui rendent la déviation permanente, mais on peut reporter le corps en avant, dégager le rectum, et faire cesser les phénomènes de tiraillements douloureux. Toutefois, il faut pour cela que l'utérus ne soit pas fixé par des adhérences et des brides cicatricielles. Dans ce dernier cas, le corps de la matrice est complètement immobilisé. C'est donc là un renseignement indispensable dont a besoin le praticien pour proposer un traitement rationnel et méthodique.

On peut alors faire avec les doigts des tentatives répétées de redressement, un véritable massage destiné à distendre, à allonger les brides cicatricielles. Employez aussi les courants continus et induits.

Essayez toujours d'un pessaire et tâchez de l'adapter au cas particulier, mais on rencontre fréquemment ici les mêmes difficultés que pour l'application d'un bandage herniaire, et il faut toute l'ingéniosité du praticien pour trouver le modèle qui réduit et soulage.

Je suppose que tous les moyens médicaux aient échoué : vous avez tenté inutilement la réduction avec la main, avec les tampons vaginaux, aidés de l'attitude prolongée sur le ventre ; de la position genu-pectorale ; vous avez eu recours au massage, à l'électrisation, aux différents pessaires, et, cependant, la femme souffre toujours, éprouve une fatigue continuelle, et ne peut se livrer à aucun travail.

Opérez alors le redressement de l'utérus à l'aide d'un hystéromètre introduit dans la cavité utérine et revenez, au besoin, à plusieurs reprises à cette manœuvre. La matrice ne garde sans doute pas du premier coup la position que vous lui avez donnée, mais vous pourrez, néanmoins, produire ainsi un grand soulagement, et même la guérison. Deux séances m'ont suffi pour guérir une femme qui souffrait depuis plusieurs années.

S'il s'agissait d'une rétroversion, je ne verrais aucun inconvénient à maintenir pendant quelques semaines l'utérus redressé à

l'aide d'un fil passé dans le col et fixé en arrière sur la région lombaire.

Toutes les manœuvres précédentes ayant échoué, vous êtes autorisé à proposer une opération. Il en existe deux fort différentes l'une de l'autre : le raccourcissement des ligaments ronds, *opération dite d'Alexander*, et la *ventro-fixation*, mieux appelée par Trélat *hystéropexie*.

La première consiste à fendre le canal inguinal de chaque côté, à chercher les ligaments ronds (ce qui constitue la principale difficulté de l'opération, puisqu'on n'est pas certain de les trouver), à les attirer en avant, et, en même temps, le corps de l'utérus, jusqu'au degré convenable, à les raccourcir et à les fixer dans la plaie à l'anneau inguinal.

Certes, l'opération est ingénieuse, et peut réussir, mais à condition que le diagnostic ait été absolument exact, c'est-à-dire qu'il n'y ait ni métrite, ni fibromes, ni adhérences solides. Dans le cas contraire, il est à peu près certain que les ligaments ronds, même raccourcis, seront impuissants à maintenir en avant le corps de l'utérus, qui ne tardera pas à retomber dans l'excavation du bassin. J'ai peu de confiance dans l'avenir de cette opération.

L'hystéropexie consiste à aller chercher le fond de l'utérus après ouverture du ventre, à l'attirer en avant, et à le fixer par suture à la paroi abdominale. Cette opération est simple, en général facile, à peu près inoffensive, et donne des résultats immédiats très satisfaisants, mais les résultats éloignés sont plus douteux. D'ailleurs, je le répète, le traitement chirurgical des rétrodéviations de l'utérus, actuellement à l'ordre du jour, est l'objet de tentatives nombreuses et variées.

3° HYPERTROPHIE DE L'UTÉRUS.

Sous le nom d'hypertrophie de l'utérus il faut entendre l'augmentation de volume de cet organe, sans qu'on puisse invoquer un processus inflammatoire. La métrite détermine, sans doute, très souvent une hypertrophie soit du col, soit du corps, mais ces états sont transitoires et se rattachent aux affections inflammatoires.

Je ne ferai guère que mentionner l'*hypertrophie totale* de l'utérus ; les observations en sont si rares que le fait présente un intérêt pratique très secondaire. J'en ai observé, en 1868, un cas

remarquable, et la pièce a été déposée à l'Amphithéâtre d'anatomie des hôpitaux. Il est aisé de voir qu'il ne s'agit pas de fibrome interstitiel, mais bien d'un tissu utérin ne différant du tissu normal que par l'abondance et le volume des vaisseaux. C'est un utérus démesurément agrandi ; il est vraisemblable qu'il en faut chercher la cause dans un petit fibrome qui occupait la cavité du col.

Il est très difficile, impossible même, de distinguer une hypertrophie simple d'un fibrome interstitiel ou sous-muqueux, d'autant plus que. dans ce cas, le tissu propre de l'utérus est lui-même presque toujours hypertrophié. Il m'a semblé que les oscillations considérables qui se produisaient dans le volume de la tumeur plaidaient en faveur de l'hypertrophie, bien que l'on voie également des fibromes varier sensiblement dans leur volume d'un moment à l'autre.

Si des troubles sérieux menaçaient la vie de la femme, et que le traitement médical habituel eût échoué, il serait indiqué de pratiquer l'hystérectomie. Il semble alors que la castration convienne particulièrement.

L'hypertrophie partielle de l'utérus est beaucoup plus fréquente et elle porte sur le col. Tantôt elle occupe la portion intravaginale du col et tantôt la portion sus-vaginale.

Hypertrophie de la portion intravaginale du col. — Certaines femmes présentent depuis l'enfance un allongement hypertrophique du museau de tanche. Le col descend plus ou moins bas, peut arriver jusqu'à la vulve et la déborder même sans que le fond de l'organe ait changé de rapports. La plus légère attention suffit à démontrer qu'il ne s'agit pas d'un prolapsus utérin, car on sent l'orifice du col, les culs-de-sac sont à leur place normale, et il n'y a pas de prolapsus du vagin.

On comprend aisément les troubles qu'apporte cette malformation dans les rapports sexuels et l'infécondité qui l'accompagne le plus ordinairement. Il est donc presque toujours nécessaire de retrancher la portion excédente du col. Ayant vu jadis, pendant mon internat, une jeune fille, du reste bien portante, succomber à la suite de cette opération, j'étais disposé à ne jamais la pratiquer, à moins d'accidents graves, mais aujourd'hui, grâce à l'antisepsie, j'estime que nous ne faisons courir à la femme aucun danger.

L'opération est, d'ailleurs, des plus simples : attirez légèrement le col hors de la vulve et déterminez le point où devra porter la section. Divisez les parties avec le bistouri ou des ciseaux, à petits coups, en faisant l'hémostase au fur et à mesure, si cela est nécessaire.

Pour éviter l'atrésie ultérieure de l'orifice, il est bon de faire

Fig. 146. — Hypertrophie de la portion intravaginale du col (dessinée d'après une femme de mon service).

avec de la soie quelques points de suture qui réunissent la muqueuse utérine à celle qui recouvre le col.

Hypertrophie de la portion sus-vaginale du col. — Cette affection singulière, décrite pour la première fois par Huguier, est loin d'offrir des caractères cliniques aussi faciles à apprécier que la précédente. Elle consiste en un allongement hypertrophique de la portion du col utérin située au-dessus de l'insertion vaginale. Le museau de tanche s'abaisse donc d'autant, et peut arriver à

affleurer et à déborder la vulve, si l'hypertrophie est considérable ; les culs-de-sac descendent, la paroi antérieure du vagin se présente à l'état de prolapsus, et il survient de la cystocèle. Il est donc aisé de comprendre pourquoi cette maladie avait été, jusqu'à nos jours, confondue avec une chute de matrice, car c'est, en effet, la première idée que la vue et le toucher suggèrent au praticien.

Vous la reconnaîtrez aux signes suivants : si vous essayez de réduire la tumeur, celle-ci rentre, sans doute, un peu dans le vagin, mais elle ne se réduit pas complètement et les parties ne reprennent pas leur aspect normal, ainsi que cela a lieu pour la chute de l'utérus. Si vous insistez pour repousser le col à sa place habituelle, vous éprouvez une certaine résistance, et les femmes accusent de la douleur, au lieu du soulagement qui suit la réduction de la matrice. A peine avez-vous retiré le doigt, que le col redescend à la place qu'il occupait. C'est dire aussi que les pessaires ne produisent aucun résultat, ou même que, s'ils sont capables de s'opposer à la descente de l'organe, ils augmentent les douleurs au lieu de les diminuer.

Le palper hypogastrique et le toucher rectal permettent de reconnaître que le fond de l'utérus n'est pas abaissé, ainsi que cela a nécessairement lieu dans le prolapsus utérin.

Enfin, le cathétérisme démontre que la cavité utérine, au lieu de 6 à 8 centimètres, en présente de 12 à 15 et même davantage, ce qui ne saurait laisser de doute dans l'esprit.

Le seul traitement rationnel est celui qu'a proposé Huguier, à savoir l'excision conoïde de la partie hypertrophiée. Attirez l'utérus, autant que possible, hors de la vulve ; pratiquez sur le col une incision circulaire un peu au-dessous des insertions vaginales ; remontez obliquement vers le corps de l'utérus aussi haut que possible, en le creusant de manière à retrancher une portion présentant la forme d'un coin. Un doigt introduit dans le rectum vous guidera pour éviter la blessure du péritoine, seul accident à craindre au cours de cette opération.

L'opération de Huguier ressemble beaucoup à celle dont nous parlerons plus loin à propos du cancer du col utérin.

4° INFLAMMATIONS DE L'UTÉRUS. — MÉTRITES.

Les métrites ont été l'objet d'un si grand nombre de travaux, ont donné lieu à des appellations, à des classifications si diverses,

que le praticien éprouve quelque peine à se retrouver au milieu de tant de descriptions plus riches en apparence peut-être qu'en réalité, car il est peu de chapitres de pathologie aussi obscurs que celui-là.

Faisons d'abord une catégorie à part des *métrites puerpérales*, dont nous n'avons pas à nous occuper ici ; j'entends des métrites qui se développent dans les premiers jours qui suivent l'accouchement.

Supposons-nous donc en présence d'une femme atteinte d'affection utérine et procédons à son examen. Cet examen comprend : l'interrogatoire, le toucher, l'emploi du spéculum et l'hystérométrie.

Interrogatoire. — Tenez d'abord compte de l'*âge*. Bien qu'on puisse observer la métrite chez des femmes ayant dépassé l'époque de la ménopause, surtout celle qui est caractérisée par la production de végétations intra-utérines, cette affection se rencontre principalement pendant la période d'activité des organes sexuels.

La *profession*. Vous apprenez, par exemple, que la femme est obligée de se tenir debout pendant une grande partie de la journée, ou se livre à des travaux de force.

Les *grossesses antérieures*. Ce renseignement est très précieux ; souvent, la femme fait remonter les accidents qu'elle éprouve à une grossesse arrivée à terme ou interrompue par un avortement. Informez-vous des circonstances de l'accouchement. Combien de temps la malade a-t-elle gardé le lit et le repos après ses couches ? Une mauvaise hygiène post-puerpérale est une cause fréquente de métrite, et le praticien ne saurait trop en prévenir les nouvelles accouchées. La cessation du repos complet doit être subordonnée à l'état de retrait des organes, et rien n'est plus ridicule que de fixer à l'avance, ainsi qu'on le fait encore souvent, un laps de temps déterminé : la sotte habitude des neuf jours classiques de séjour au lit après l'accouchement est la source de la plupart des métrites chroniques et des prolapsus utérins.

Quel est l'état de la menstruation? Cette fonction est presque toujours profondément modifiée : les règles, vous répond-on, durent plus longtemps qu'autrefois, apparaissent à intervalles plus rapprochés ou même ne cessent pas, de telle sorte que la femme ne sait plus où elle en est de ses époques, *elle est constamment dans le sang*. Informez-vous si le sang est fluide, ou bien

s'il ne sort pas souvent sous forme de caillots, ce qui est très fréquent dans la métrite, beaucoup plus que dans le cancer, par exemple.

Existe-t-il un écoulement dans l'intervalle des règles? Cet écoulement est-il muco-purulent, plus ou moins épais, ce qui a lieu dans la métrite : ou bien est-il séreux ou séro-sanguinolent, ce qui se présente surtout dans l'affection polypeuse ou cancéreuse de la matrice ?

L'écoulement porte-t-il odeur? Si le liquide exhale une odeur infecte, il est très vraisemblable qu'il s'agit d'un cancer, le liquide fourni par l'utérus enflammé étant ordinairement inodore.

La femme souffre-t-elle ? Une douleur plus ou moins vive accompagne toujours la métrite, surtout à l'époque des règles, lors de l'expulsion des caillots. Si la douleur est intense et continue, si elle s'accompagne d'un certain état fébrile, on songera à une métrite aiguë. Le plus souvent, les malades éprouvent un sentiment de gêne, de pesanteur à l'hypogastre, du côté du rectum, accusent des douleurs irradiant dans les cuisses ; le moindre travail les fatigue, elles ne peuvent rester debout. Lorsqu'une femme atteinte de métrorragie et d'écoulement séro-sanguinolent plus ou moins abondant ne souffre pas du tout, c'est qu'il ne s'agit pas d'une métrite, et il est bien à craindre que ce ne soit un cancer utérin encore limité au col.

Une question assez délicate est celle de savoir si les rapports sexuels sont douloureux, ce qui a constamment lieu dans la plupart des métrites, surtout lorsque la verge vient toucher et refouler l'utérus ; et, à ce propos, je ferai remarquer qu'il serait souvent nécessaire que le praticien fût renseigné sur la longueur du pénis du mari, car il n'est pas douteux qu'un grand nombre de métrites sont entretenues et même produites par un pénis disproportionné pour la longueur du vagin, et, dans ce cas, on apprend que les rapports sexuels, d'abord seulement pénibles, sont devenus douloureux et ensuite impossibles.

Il serait bien important de savoir si la femme a été atteinte antérieurement de vaginite blennorragique, mais il est souvent très difficile d'être fixé sur ce point.

Un interrogatoire bien fait pourra donc vous mettre déjà sur la voie du diagnostic d'une métrite : leucorrhée plus ou moins abondante, non fétide : troubles persistants de la menstruation consistant surtout en métrorragies avec caillots ; sensation de

pesanteur dans le bassin ou douleurs irradiantes dans diverses directions sont des signes qui fournissent de fortes présomptions en faveur d'une inflammation chronique de la matrice.

Toucher. — Le toucher s'exerce, en général, avec la main droite, la femme étant couchée. Il est quelquefois utile de toucher la malade debout, pour arriver plus facilement sur le col qui descend un peu et afin de mieux apprécier la situation de la matrice. Voici, toutefois, un précepte que je considère comme très important : Pour explorer le cul-de-sac droit, placez-vous à droite et touchez de la main droite ; pour explorer le cul-de-sac gauche, placez-vous à gauche et touchez de la main gauche. Il est certain que des hommes, cependant très compétents, ont méconnu des tumeurs faisant relief dans le cul-de-sac gauche pour n'avoir pas suivi ce précepte, dont nous verrons surtout l'utilité en étudiant les salpingo-ovarites.

L'index étant préalablement recouvert jusqu'à sa racine d'une couche d'huile ou de vaseline, introduisez-le dans le vagin du côté de la fourchette et non du côté du vestibule, et dirigez-le tout de suite doucement à la recherche du col.

Voici la méthode que j'ai l'habitude de suivre dans nos examens cliniques à l'hôpital, et, pour forcer l'attention des élèves, je leur fais énoncer à mesure les sensations qu'ils éprouvent.

Il est remarquable de voir combien les débutants commettent d'erreurs dans l'appréciation de signes qui sont cependant purement physiques ; et souvent il m'arrive, en contrôlant le résultat de l'exploration, de ne pas retrouver un seul des caractères indiqués par l'élève, ce qui prouve la difficulté du toucher, auquel on ne saurait trop s'exercer.

Cherchez donc d'abord le col et mettez le doigt sur l'orifice, afin d'être bien certain qu'il s'agit du col lui-même et non d'une tumeur quelconque faisant saillie dans le vagin. Le col a-t-il sa direction normale, c'est-à-dire se trouve-t-il dans l'axe du vagin, ou bien est-il porté en avant derrière le pubis, ou en arrière vers le rectum ? Nous avons vu plus haut toute la valeur de cette recherche dans le diagnostic des déviations utérines.

Le col est-il court ou est-il long ? Présente-t-il une forme conique, pointue comme un museau de taupe, ou bien est-il étalé et aplati ? A-t-il son volume normal, ou bien semble-t-il plutôt hypertrophié ? Quelle en est la consistance : élastique, dure ou

molle, comme œdémateuse? Sa surface est-elle lisse, régulière, ou bien, au contraire, inégale et bosselée? Ce dernier caractère présente, dans certains cas, les plus grandes difficultés d'interprétation, ainsi que nous le verrons plus loin.

Recherchez ensuite les caractères de l'orifice : est-il arrondi comme chez les nullipares ou bien fendu en travers, de façon à présenter deux lèvres, dont l'une antérieure et l'autre postérieure? L'orifice est-il resserré ou bien entr'ouvert? Y pouvez-vous introduire la pulpe du doigt? Dans ce dernier cas, est-il circonscrit par des lèvres épaisses formant bourrelet, ou bien par un bord aminci, presque tranchant? La première de ces dispositions sera favorable à l'hypothèse d'une métrite chronique, tandis que la seconde révélera, selon toute probabilité, la présence d'un polype intra-utérin.

L'orifice du col est-il libre, ou bien constatez-vous la présence d'une tumeur quelconque entre les lèvres?

Ces lèvres sont-elles symétriques? L'une est-elle plus grosse que l'autre? Sont-elles de consistance égale, ou bien trouvez-vous dans l'une d'elles quelque point induré?

Passez alors à l'examen des culs-de-sac. L'insertion du vagin forme autour du col une rainure circulaire, mais, pour faciliter les descriptions, on la divise en culs-de-sac antérieur, postérieur, et latéraux. Portez successivement le doigt en avant, en arrière et sur les côtés. Cette exploration présente la plus haute importance pour le diagnostic des tumeurs abdominales, dont nous nous sommes occupés plus haut; elle est aussi de premier ordre pour reconnaître les diverses affections périutérines, qui seront étudiées plus loin. S'il s'agit d'une métrite proprement dite, on constate que les culs-de-sac sont libres, c'est-à-dire mous et dépressibles, à moins, bien entendu, que la métrite ne s'accompagne de déviation utérine (Voy. *Antéflexion*, *Rétroflexion*).

Après avoir constaté l'état du col et celui des culs-de-sac du vagin, recherchez celui du corps de l'utérus. Vous savez déjà s'il occupe sa position habituelle ou s'il est dévié, mais est-il plus volumineux qu'à l'état normal? Le toucher vaginal ne suffit pas seul à acquérir cette notion; il faut combiner le palper hypogastrique, et encore est-il nécessaire pour cela que la paroi abdominale soit mince et souple, afin de permettre de saisir en quelque sorte l'utérus entre les deux mains: sinon, on devra demander à l'hystérométrie la solution du problème.

Le corps de l'utérus est-il mobile? Pour acquérir cette notion, imprimez au col des mouvements en divers sens, et voyez si l'organe cède à la pression du doigt. Si l'utérus n'est pas mobile, c'est qu'il ne s'agit pas d'une métrite simple, mais d'une phlegmasie périutérine.

Enfin, recherchez si le toucher utérin provoque de la douleur. La pression directe du doigt sur l'extrémité du col, en refoulant l'organe de bas en haut, éveille la douleur, mais on se rend mieux compte du phénomène en mettant le doigt dans le cul-de-sac postérieur et en repoussant le col en avant de manière à imprimer au corps un mouvement de bascule. Le femme accuse alors une douleur parfois extrêmement vive, qui constitue un signe fort important de métrite.

Examen au spéculum. — Les renseignements fournis par l'interrogatoire et par le toucher sont souvent si nets, que l'examen au spéculum n'est même pas indispensable, et, dans tous les cas, il joue un rôle bien moins important pour l'établissement du diagnostic. Le spéculum, en effet, ne permet guère que de contrôler par les yeux ce que le toucher avait déjà indiqué : cependant, lui seul renseigne sur la couleur de la muqueuse et sur l'existence des diverses érosions ou ulcérations superficielles dont elle peut être atteinte. Il permet aussi d'apprécier la qualité des liquides qui s'écoulent par le col.

Quant à l'instrument, j'estime que le meilleur est celui dont on a le plus l'habitude.

Hystérométrie. — L'hystérométrie me paraît être d'un bien faible secours dans le diagnostic de la métrite, et, pour mon compte, je me sers rarement de ce mode d'exploration. C'est toutefois le seul moyen d'être exactement renseigné sur la dimension exacte de la cavité utérine quand on juge ce renseignement utile. Vous constatez, par exemple, que l'utérus est volumineux, et vous hésitez entre une métrite parenchymateuse et un fibrome interstitiel : or, si l'hystéromètre vous démontre que la cavité mesure 10 à 12 centimètres ou plus, et que ces dimensions soient en rapport avec le volume présumé de l'utérus, c'est qu'il s'agit évidemment d'une métrite. L'hystérométrie renseigne, sans doute, sur la perméabilité plus ou moins facile des orifices du col, surtout de l'interne, sur le point d'implantation de certains

polypes, mais ce sont là des indications dont je ne m'occupe pas en ce moment.

En tout cas, servez-vous de l'hystéromètre avec précaution, et rappelez-vous que dans certains cas de métrite les parois utérines sont tellement ramollies qu'elles ont été traversées par l'instrument, accident toujours grave, bien qu'il ne soit pas mortel, si vous opérez dans des conditions aseptiques convenables : arrêtez-vous donc à la moindre résistance, après avoir franchi l'orifice supérieur. Rappelez-vous aussi qu'on a souvent provoqué des avortements.

La dilatation de la cavité utérine tout entière, conseillée dans ces dernières années par le docteur Vulliet, peut, sans doute, aider à établir le diagnostic de la métrite, mais c'est un moyen sur lequel je reviendrai à propos du traitement.

Je suppose donc que l'examen auquel nous venons de nous livrer nous a démontré qu'il ne s'agit pas d'un polype utérin engagé dans le col, ni d'un fibrome interstitiel ; qu'il ne s'agit pas non plus d'un cancer avéré de l'utérus (je dis avéré, car nous verrons qu'il existe des cas d'un diagnostic difficile exigeant toute la perspicacité du praticien), et que ce n'est pas une affection périutérine : par conséquent, la leucorrhée, les ménorragies ou les métrorragies, les douleurs, et l'état général dyspeptique qui accompagne si souvent ces accidents sont le résultat d'une métrite.

La maladie se montre à deux états : à l'état aigu et à l'état chronique.

Métrite aiguë. — Il est encore utile d'établir ici une distinction : il existe des métrites en quelque sorte suraiguës, infectieuses, consécutives, en général, à l'accouchement, et qui ne sauraient rentrer dans le domaine chirurgical. Elles sont, d'ailleurs, rares et le deviendront de plus en plus à l'avenir, grâce à l'antisepsie.

Les métrites subaiguës se rencontrent, au contraire, fréquemment dans la pratique et presque toujours, lorsqu'elles ont été mal soignées, donnent naissance aux métrites chroniques, qui devront surtout fixer notre attention.

Une femme qui n'a pas gardé un repos suffisant après ses couches, ou qui a fait des imprudences pendant ses règles, ou s'est livrée à des excès de coït, ou a été atteinte de vaginite, ou peut-

être sans autre cause appréciable qu'un état spécial de sa constitution, se plaint d'une douleur plus ou moins vive dans le bas-ventre, avec irradiations vers les reins, le bassin, les cuisses, le rectum, la vessie. Elle marche péniblement d'abord : bientôt la station debout devient à peu près impossible, et c'est généralement dans ces conditions qu'elle nous arrive à l'hôpital. Depuis qu'elle souffre, les règles ont été plus abondantes qu'autrefois, et souvent on constate un léger écoulement leucorrhéique.

Le toucher permet de constater un utérus un peu plus volumineux qu'à l'état normal, mais surtout extrêmement douloureux.

Le plus léger mouvement imprimé à l'organe, le palper hypogastrique, l'examen par le rectum arrachent des cris à la malade.

Les voies digestives sont en mauvais état : inappétence, constipation, léger mouvement fébrile.

On constate que les culs-de-sac du vagin sont libres et indolores à la pression, c'est-à-dire que l'inflammation n'a pas atteint les annexes.

Cet état que l'on observe très communément, je le répète, remonte seulement à quelques semaines ou à quelques mois.

Le traitement pourrait se borner à une seule prescription : le repos. Malheureusement, ce moyen, si simple et si facile à exécuter en apparence, est de tous le plus difficile à mettre en pratique pour la grande majorité des femmes qui sont obligées de travailler : c'est pourquoi les malades se contentent pour la plupart d'un demi-repos et restent levées plusieurs heures par jour : aussi ne guérissent-elles pas et l'affection finit par devenir chronique.

La métrite aiguë, ou mieux subaiguë récente, guérira certainement si les malades gardent le repos, guérira d'autant plus vite que la prescription aura été plus rapidement exécutée. Sans repos, elle ne guérira pas. Mais c'est un repos complet, au lit et non sur une chaise longue ; un repos comme celui que nécessite une fracture de jambe, suivant la comparaison que j'ai l'habitude de faire.

Combien de temps faut-il garder le repos ? ne manqueront pas de vous demander les malades. Ne fixez pas d'époque, car vous ne pourrez vous guider que sur la disparition complète de la douleur spontanée et de celle provoquée par le toucher.

Vous devrez défendre absolument les rapports sexuels pendant tout ce temps, car l'inobservance de cette prescription est la cause de bien des rechutes.

Quelques injections vaginales chaudes avec de l'eau chloralée ou boriquée, un lavement émollient chaque jour pour éviter la constipation, en un mot une hygiène convenable, complèteront le traitement.

Métrite chronique. — Bien que succédant le plus ordinairement à la période aiguë, la métrite chronique s'établit parfois d'emblée. Les trois symptômes principaux : leucorrhée, hémorragie et douleur peuvent exister, sans doute, dans toute métrite, mais à des degrés différents.

Tantôt, l'écoulement muco-purulent prédomine ; peu ou pas de douleur locale, il n'y a ni ménorragie, ni métrorragie ; peut-être même est-ce le contraire que l'on observe, c'est-à-dire de l'aménorrhée. C'est le *catarrhe utérin* ou l'*endométrite catarrhale*.

Tantôt, la maladie est caractérisée principalement, et à peu près exclusivement, par des pertes sanguines, d'où le nom d'*endométrite hémorragique*.

Dans ces deux formes, l'utérus a souvent conservé un volume sensiblement normal, la muqueuse étant surtout atteinte. Or, la métrite peut être caractérisée surtout par une augmentation de volume de l'utérus, et l'expression symptomatique la plus accusée consiste alors dans une douleur incessante : c'est la *métrite parenchymateuse*. Dans ce cas, l'hyperplasie porte quelquefois plutôt sur le col, d'où la nécessité de séparer la métrite parenchymateuse du corps de celle du col de l'utérus.

A la métrite nous rattacherons l'étude des ulcérations qui occupent souvent la surface du col.

Endométrite catarrhale. — La femme se plaint surtout d'une chose : un écoulement incessant de matière blanc jaunâtre qui tache fortement son linge et l'oblige parfois à se garnir.

Il faut d'abord vous assurer qu'il s'agit d'un écoulement utérin et non d'un écoulement vaginal, c'est-à-dire savoir si la femme est bien réellement atteinte de métrite, ou seulement de flueurs blanches provenant du vagin. L'état général sera déjà un indice précieux. Les flueurs blanches, existant le plus souvent chez les jeunes filles ou les femmes lymphatiques, s'accompagnent quelquefois de troubles dans la santé générale, mais souvent aussi la santé est parfaite, même avec des pertes blan-

ches abondantes. Loin d'avoir des règles profuses, on constate plutôt de l'aménorrhée. Le caractère de la femme n'a pas changé, ce qui a fréquemment lieu dans la métrite, et il existe des intermittences dans l'écoulement.

De plus, le liquide ne présente pas les mêmes qualités. Celui qui provient de l'utérus est filant et visqueux, quelquefois jaunâtre et muco-purulent ; celui que sécrète le vagin est plus blanc, d'aspect laiteux, et comme caillebotté.

La réaction du liquide utérin est alcaline, celle du liquide vaginal est acide.

Étant donné que le liquide provient bien de l'utérus (et l'examen au spéculum peut en fournir la preuve directe), il y a un certain intérêt à savoir s'il est fourni principalement par la muqueuse du corps ou par celle du col : or, le liquide du corps est peu dense et filant comme le mucus des fosses nasales, tandis que celui du col est épais, d'aspect gélatineux.

Il est bien évident que si le liquide est constitué surtout par du pus, on n'en pourra reconnaître la source d'après sa nature. Quelle que soit la cause qui a produit l'inflammation chronique de la muqueuse utérine (vaginite, accouchement, avortement, fausse couche), l'affection s'accompagne toujours à la longue d'un cortège de symptômes généraux graves : les femmes éprouvent des palpitations, de la gêne de la respiration, un grand état de faiblesse et d'abattement, des troubles dyspeptiques variés, et sont atteintes d'une profonde tristesse. Le visage est décoloré, terreux; on l'a désigné sous le nom de *facies utérin.*

Lorsque la santé de la femme est aussi fortement ébranlée, donnez-lui, sans aucun doute, des reconstituants sous toutes les formes, mais occupez-vous surtout du traitement local. La base du traitement consiste dans la modification de la muqueuse utérine, ce que l'on obtient par la cautérisation portée sur tous les points de la cavité, aussi bien sur celle du corps que sur celle du col.

Avant de pratiquer la cautérisation, il est très utile de racler la muqueuse utérine avec une curette tranchante, opération désignée du nom de *curage* ou mieux *curettage*, et de porter ensuite dans la cavité un liquide caustique, tel que le chlorure de zinc, par exemple, à 8 ou 10 p. 100. A condition d'être accompagnée de toutes les précautions antiseptiques, cette opération ne présente pas de gravité ; toutefois, elle ne doit pas être proposée

à tort et à travers pour le moindre écoulement utérin, ainsi que l'on a beaucoup trop de tendance à le faire aujourd'hui.

Voici le procédé opératoire :

Il est d'habitude de faire précéder le curettage de plusieurs séances de dilatation du col et de la cavité utérine avec de la laminaire, mais, en général, je ne suis pas cette conduite. Si la cavité utérine n'est pas suffisamment large pour permettre l'introduction d'une curette, je la dilate, séance tenante, en introduisant successivement plusieurs petits cathéters d'Hégar destinés à cet usage ; l'opération se trouve ainsi simplifiée.

Il n'est pas toujours nécessaire d'endormir la malade. Le col utérin étant saisi avec une pince à griffe, l'utérus est attiré doucement à la vulve. C'est alors que, si la cavité n'est pas suffisamment large pour recevoir une curette, on pratique la dilatation progressive. Introduisez jusqu'au fond de la matrice une curette tranchante, et raclez vigoureusement la muqueuse sur tous les points de la surface interne ; lavage de la cavité utérine avec une sonde à double courant.

Un petit tampon d'ouate, imbibé d'une solution de chlorure de zinc à 10 p. 100, est ensuite porté à l'aide d'une pince jusqu'au fond de l'utérus, de manière que toute la paroi en soit bien imprégnée.

Lavage du vagin au sublimé ; mèche de gaze iodoformée appliquée au fond du vagin et jusque dans la cavité utérine.

Il est bon que la malade reste couchée jusqu'à la prochaine menstruation.

M. Dumontpallier a substitué au curettage l'application, dans la cavité utérine, d'un crayon de pâte de Canquoin qu'il y abandonne ; l'escarre se détache d'elle-même. Ce procédé est évidemment plus simple que le précédent dans son application et a fourni à son auteur de très bons résultats. Toutefois, plusieurs chirurgiens lui ont reproché de déterminer de temps en temps des rétrécissements cicatriciels, et même des oblitérations du canal cervico-utérin, ce qui exige une grande surveillance ultérieure et même une nouvelle opération pour rétablir la cavité. C'est évidemment là une objection sérieuse à ce procédé ; je préfère le curettage.

Endométrite hémorragique. — Ce qui caractérise essentiellement cette forme, c'est l'existence, non plus de pertes muco-

purulentes, mais de pertes sanguines. Tantôt, ce sont seulement des ménorragies, c'est-à-dire des règles prolongées et plus fréquentes ; tantôt, ce sont des métrorragies n'ayant plus aucune concordance avec la période menstruelle. Les femmes sont alors constamment dans le sang. On devine le degré d'anémie auquel elles peuvent être réduites et les conséquences qui en résultent pour la santé générale. Le facies revêt l'aspect cachectique propre à tous les sujets qui ont subi des hémorragies abondantes.

Lorsqu'une femme se plaint de métrorragie, il faut d'abord vous assurer qu'il ne s'agit pas d'une fausse couche récente, ce que l'interrogatoire vous permettra d'établir tout de suite, puisque la perte ne datera que de quelques jours.

Vous recherchez ensuite s'il n'existe pas un fibrome utérin. Rien de plus simple à vérifier, si le fibro-myome est volumineux et appréciable au palper hypogastrique, mais, s'il est de petit volume et sous-muqueux, la difficulté peut être insurmontable, si bien qu'il faut, selon moi, en se plaçant au point de vue exclusivement clinique, faire rentrer ces cas dans l'endométrite hémorragique, bien qu'il n'y ait pas, en réalité, d'inflammation.

C'est alors surtout que l'on devra pratiquer une exploration méticuleuse de la cavité utérine à l'aide de l'hystéromètre, et que l'on pourra même dilater l'utérus d'après la méthode de notre confrère de Genève, de façon à *voir* l'intérieur de la matrice comme on voit les parois du vagin avec le spéculum.

Recherchez encore s'il n'existerait pas un polype cavitaire, ou simplement un polype du col. En étudiant plus loin ces affections, nous verrons, et c'est là un fait capital dont le praticien ne saurait être trop prévenu, qu'un polype minuscule, du volume d'un grain de raisin, et même moindre, implanté sur l'orifice du col, peut être la cause de métrorragies incoercibles, qui cèdent comme par enchantement à l'ablation de cette petite tumeur.

Enfin, songez à la possibilité d'un cancer de la matrice. Lorsqu'il s'agit d'un épithéliome ulcéré et végétant du col, le diagnostic est vite établi, et c'est ce qui a lieu dans la grande majorité des cas, mais, si l'affection débute par la muqueuse du corps, le diagnostic est beaucoup plus difficile et peut même rester douteux pendant quelque temps.

Je suppose donc que la femme n'est pas enceinte et n'a pas fait de fausse couche ; qu'elle n'est atteinte ni de fibro-myome,

ni de polypes du corps ou du col, ni de cancer : vous êtes autorisé à diagnostiquer une endométrite hémorragique.

Le sang est fréquemment chassé sous forme de caillots et les malades éprouvent alors de vives douleurs expulsives.

S'il est très vraisemblable que l'endométrite catarrhale reconnaît principalement pour cause anatomique l'inflammation des glandes de la muqueuse utérine, soit du corps, soit du col (et c'est pour ce motif que la cautérisation est le meilleur mode de traitement à opposer à cette forme de métrite), l'endométrite hémorragique est souvent due à la présence de granulations, de bourgeons charnus qui se développent à la surface de la muqueuse, ainsi que nous le voyons sur certaines plaies extérieures.

Qu'une femme en pleine activité sexuelle soit atteinte d'endométrite granuleuse hémorragique à la suite de fausse couche, d'accouchement, d'excès de coït, ou de vaginite blennorragique, on le conçoit aisément, mais que cette affection se rencontre chez les femmes ayant heureusement franchi depuis de longues années l'étape de la ménopause, on en saisit difficilement la raison, et, cependant, il n'est pas très rare d'observer la maladie dans ces conditions et elle porte alors principalement sur la muqueuse du col.

Faut-il rattacher à l'endométrite certains cas dans lesquels la muqueuse utérine est recouverte de végétations polypiformes nombreuses, nettement pédiculées, et qui donnent lieu également à des pertes de sang d'une abondance extrême? Il me paraît rationnel (en nous plaçant exclusivement au point de vue clinique) d'en agir ainsi, bien que le processus inflammatoire ne soit pas suffisamment démontré. Je puis en citer un exemple bien remarquable. Une jeune fille, âgée de dix-neuf ans, était atteinte de pertes continuelles depuis l'âge de treize ans, époque de sa formation. La présence de l'hymen rendant le toucher impossible en raison de la douleur qu'éprouvait la malade, je l'endormis au chloroforme et constatai que l'utérus petit, très mobile, en position normale, ne contenait aucune tumeur appréciable ni dans la cavité, ni dans les parois. Croyant à l'existence de fongosités, je pratiquai le raclage de la muqueuse avec une curette tranchante et touchai ensuite toute la surface interne avec une solution de chlorure de zinc à 5 p. 100. Or, la curette ramena non des fongosités, mais une masse de petits polypes grisâtres, ressemblant

à des pépins de courge. Les pertes cessèrent et les règles se sont régularisées par la suite.

Il n'est, toutefois, pas nécessaire que la muqueuse utérine soit recouverte de granulations pour donner lieu à des métrorragies: l'épaississement avec vascularisation suffit à produire le phénomène, ainsi que me paraît le démontrer le traitement dans certains cas, surtout dans ceux où la maladie n'est pas très ancienne.

Voici, à mon avis, comment le traitement doit être conduit dans l'endométrite hémorragique.

Il est d'abord indispensable de condamner la femme à un repos complet au lit. Rejetez absolument les demi-mesures que l'on vous proposera presque toujours, c'est-à-dire la permission de passer quelques heures sur une chaise longue. Défendez tout rapport sexuel.

Quand la femme est indemne de tout traitement, et que l'examen au spéculum ne révèle pas la présence de granulations dans la cavité du col, je suis d'avis de toujours commencer par un tamponnement, qui doit être fait d'après les règles suivantes, si on veut en obtenir quelque résultat.

Préparez un tampon de charpie, ou mieux de coton hydrophile, du volume d'une petite noix et attachez-le avec un fil. Imbibez-le complètement d'une solution de perchlorure de fer au tiers (deux tiers d'eau, un tiers de perchlorure). Introduisez le spéculum et faites un lavage complet du vagin avec la liqueur de Van Swieten.

Le tampon étant bien exprimé, saisissez-le avec une longue pince et appliquez-le exactement sur le col, de façon qu'il obstrue l'orifice et fasse, en quelque sorte, office de couvercle. Maintenez le tampon en place à l'aide de deux ou trois autres, notablement plus volumineux et composés de coton sec. Retirez alors le spéculum en repoussant au fur et à mesure les tampons avec une pince jusqu'à ce que l'instrument soit sorti du vagin. Il n'est pas nécessaire de bourrer fortement le canal, ainsi qu'on le conseille, par exemple, contre les hémorragies puerpérales, car il est bon que ni la vessie ni le rectum ne soient comprimés.

Maintenez les jambes fléchies sur un coussin.

Les tampons seront laissés en place pendant deux ou trois jours, et on en appliquera de nouveaux, s'il y a lieu, jusqu'à ce que l'hémorragie ait cessé.

J'affirme que ce traitement très simple, non douloureux, aidé

d'un repos complet, réussira à peu près certainement dans les cas où la métrite n'est pas invétérée et où il n'existe pas de granulations, mais à condition d'être très bien fait. Il n'y a, d'ailleurs, aucun inconvénient à commencer par lui, puisque, s'il n'amène pas la guérison définitive, il s'oppose toujours provisoirement à l'écoulement du sang, ce qui constitue encore un avantage sérieux.

Le tamponnement a échoué, ou bien l'on estime qu'il ne sera pas suffisant, ou bien encore on y a eu recours seulement pour combattre d'urgence le symptôme hémorragie en attendant le traitement curatif. Il faut pratiquer l'abrasion des fongosités, faire le curettage de l'utérus, qui donne alors de très bons résultats et trouve, dans ce cas, sa principale indication.

Je ne crois pas qu'il soit nécessaire d'obtenir une dilatation du col et du corps de l'utérus semblable à celle qu'a proposée M. le docteur Vulliet (1).

Je suppose, ce qui se présentera de plus en plus rarement, si l'on exécute convenablement les divers modes de traitement que je viens de décrire, que les pertes continuent et que la vie de la femme coure des dangers sérieux; deux ressources nous restent: l'hystérectomie vaginale et l'ablation des ovaires.

La première de ces opérations serait indiquée si les fongosités se reproduisaient malgré plusieurs interventions à la manière des épithéliomes, comme le font certains polypes glandulaires des fosses nasales.

La castration conviendrait aux cas dans lesquels les pertes acquièrent une intensité périlleuse à l'époque des règles et paraissent dépendre manifestement du phénomène de l'ovulation. Elle conviendrait encore mieux, si l'on pouvait supposer que les métrorragies se rattachent à la présence de petits fibromes

(1) Voici le procédé du Dr Vulliet pour la dilatation de la cavité utérine : « Mes tampons (tampons de coton) sont munis d'un fil ; leurs dimensions varient entre celle d'un pois et celle d'une amande. Ils ont été plongés dans une solution composée d'une partie d'iodoforme et de dix parties d'éther, puis séchés et conservés dans un flacon bien bouché. J'introduis les tampons jusqu'à ce que la cavité en soit bourrée jusqu'à l'orifice externe. Je les retire au bout de quarante-huit heures. Je place immédiatement un nombre de tampons plus considérable que la première fois. En procédant ainsi par des tamponnements, graduellement plus volumineux, il faut, en moyenne, huit à dix obturations pour que la cavité arrive au degré de dilatation où elle est visible dans toute son étendue. Afin de gagner du temps, et pour régulariser le calibre de la cavité, il y a avantage à substituer de temps en temps aux tampons un fagot de tiges de laminaria. »

sous-muqueux du corps de l'utérus, dont la présence est toujours difficile à reconnaître, quoi qu'on fasse.

Métrite parenchymateuse. — Je répète ici ce que j'ai déjà dit, à savoir que, nos divisions étant, en général, quelque peu artificielles, les types cliniques sont loin de se présenter toujours avec la netteté que nous leur attribuons pour les besoins de la description. C'est ainsi, par exemple, qu'on observe souvent des femmes atteintes de ménorragies abondantes et prolongées, d'écoulement catarrhal muco-purulent dans l'intervalle des règles, chez lesquelles la matrice est augmentée de volume. Les trois variétés de métrite chronique se rencontrent alors à la fois sur le même sujet. Je ne m'occupe donc pas, dans ce chapitre, des cas dans lesquels l'utérus a subi une légère augmentation, mais de ceux où son volume est tel, qu'il constitue le signe prédominant de la maladie. Or, ces cas existent et présentent même de grandes difficultés relatives au diagnostic et au traitement.

La femme se plaint surtout des douleurs qu'elle éprouve dans le bas-ventre. Elle souffre aussi bien couchée que debout, cependant la marche est tellement pénible qu'elle ne peut se livrer à aucun travail. Elle accuse souvent du côté du rectum une douleur et une pesanteur incessantes et insupportables. Les mictions sont douloureuses et fréquentes. Les douleurs irradient vers les lombes, dans les aines, dans les cuisses, des deux côtés ou d'un seul côté; vers la vulve, au pourtour de l'anus.

Il n'y a pas de métrorragie. Les règles sont sensiblement normales et amènent plutôt une certaine détente, une période de calme relatif dans l'état de la malade. Aucun écoulement dans l'intervalle des règles. Pas le moindre mouvement fébrile. Cet état peut persister pendant de longues années sans subir de modification appréciable : dans un cas, il durait depuis douze ans.

On conçoit aisément les troubles divers nerveux et dyspeptiques qu'entraîne à sa suite une maladie d'aussi longue durée, rebelle, et très douloureuse. Eh bien, malgré cela, l'état général est relativement satisfaisant, le facies ne ressemble en rien à celui des femmes atteintes d'endométrite hémorragique; il n'offre pas d'apparence cachectique.

Voici ce que fournit l'examen direct. L'utérus peut occuper sa place normale, mais, en raison de son poids, le corps s'incline le plus souvent en arrière et présente un certain degré de

rétroflexion. Il se peut, toutefois, que l'augmentation de volume porte principalement, sinon exclusivement, sur le col. Cet organe remplit alors le fond du vagin dont il efface les culs-de-sac; tantôt il est lisse et régulier, tantôt inégal et bosselé. Le corps de l'utérus atteint le volume d'un œuf de dinde, et même davantage; il est arrondi; on le sent et par le cul-de-sac antérieur et par le cul-de-sac postérieur; on le trouve également par le palper hypogastrique et par le toucher rectal. Cette exploration est peu douloureuse, ce qui prouve bien que les douleurs ressenties par la malade sont dues à la compression et aux tiraillements des organes du voisinage.

Le spéculum ne fournit de renseignements que sur la coloration de la muqueuse et sur la présence ou l'absence d'ulcération.

On constate par l'hystérométrie un agrandissement de la cavité utérine qui mesure $0^{m},10$, $0^{m},12$ et même plus. L'orifice interne est parfois resserré au point de gêner l'introduction de l'instrument, surtout lorsqu'il se trouve un certain degré de rétroflexion.

S'agit-il alors d'un fibro-myome interstitiel, d'un cancer de l'utérus, ou d'une métrite parenchymateuse chronique?

Le diagnostic différentiel entre ces trois affections est parfois si difficile, que les praticiens, même expérimentés, peuvent différer d'opinion à cet égard. Si le fibrome, en effet, ne forme pas à la surface externe de l'utérus un relief appréciable, si le corps de l'organe est farci d'un certain nombre de fibro-myomes, comment distinguer cette affection d'une métrite simple?

Lorsqu'au toucher on trouve un utérus volumineux, un col dur, bosselé, inégal, la première pensée qui vient à l'esprit est qu'il s'agit d'un cancer. Effectivement, il est presque impossible d'établir un diagnostic différentiel en ne s'en rapportant qu'aux signes objectifs, et j'ai la certitude que des cols utérins affectés d'inflammation chronique ont été plus d'une fois enlevés comme des cols cancéreux, ce qui, d'ailleurs, ne présente guère d'autre inconvénient que de fausser les statistiques. L'examen au spéculum me paraît, toutefois, fournir un signe précieux. Dans le cancer, *on voit* les bosselures; la muqueuse qui les recouvre est adhérente, amincie, violacée (je ne parle pas des cas où le col est ulcéré, le diagnostic n'étant plus douteux dans ces conditions). Dans la métrite chronique parenchymateuse, on est toujours surpris de constater au spéculum un col dont l'aspect est sensiblement normal. Mais, c'est principalement dans l'étude attentive de la marche de

la maladie qu'il faut chercher les éléments du diagnostic différentiel. Il y a longtemps, plusieurs années, que la femme souffre, et cependant elle ne présente pas la moindre apparence cachectique. Si elle est soumise à votre observation depuis plusieurs mois, vous constatez que la tumeur n'augmente pas de volume, que les signes locaux ne varient pas, ce qui n'aurait pas lieu dans le cancer. Vous constatez surtout que la malade n'éprouve des pertes d'aucune sorte. L'écoulement menstruel est, sans doute, quelquefois plus abondant, mais il s'arrête complètement, et, dans l'intervalle des règles, il ne sort rien de l'utérus, si ce n'est quelques gouttes de mucus, comme on en observe chez les femmes les mieux portantes.

Le traitement de la métrite parenchymateuse chronique présente comme indication de faire subir au tissu utérin un travail de régression. Mais cette indication est bien moins facile à remplir que lorsqu'il s'agit de modifier la muqueuse dans la métrite catarrhale ou de détruire les granulations dans l'endométrite hémorragique.

Dans ce but, on a essayé du massage, dont l'application me paraît bien difficile, je dirai presque illusoire. L'emploi des courants continus, de l'électrolyse, est à coup sûr indiqué, mais je n'oserais affirmer qu'on ait obtenu par ce traitement des résultats bien positifs. L'usage des eaux thermales, principalement de Salins, de Salies-de-Béarn, etc., est encore utile.

Ces divers moyens, combinés avec le repos complet au lit et une bonne hygiène, réussissent, en général, si l'affection est récente, s'il s'agit plutôt d'un mouvement congestif de l'utérus que d'une transformation de son tissu. Mais, si la lésion est ancienne, si la matrice a subi une sorte de sclérose hypertrophique, quel que soit, d'ailleurs, l'élément sur lequel porte l'altération (tissu conjonctif ou fibre musculaire), on conçoit que la guérison présente de très grandes difficultés, à ce point que quelques praticiens la considèrent comme impossible. Il ne faut pas, toutefois, adopter cette dernière opinion sans lutter énergiquement, car, remarquons bien que pour soulager les malades il n'est pas nécessaire d'obtenir la guérison dans le sens propre du mot, c'est-à-dire de ramener la matrice à son volume normal; non, il suffit d'obtenir un retrait de l'organe, quelquefois imperceptible à l'exploration physique, mais suffisant pour diminuer la compres-

sion des nerfs et viscères voisins, source réelle des douleurs.

Dans un cas de métrite parenchymateuse très ancienne (10 ans), consécutive à un accouchement, et portant exclusivement sur le corps, j'observai un rétrécissement tel de l'orifice interne du col que l'hystéromètre avait grand'peine à le franchir. A ce niveau existait une bride extrêmement dure, comme cartilagineuse. Je pensai que cette atrésie (il s'agissait d'une jeune femme et non d'une de ces femmes âgées chez lesquelles l'orifice interne est parfois complètement oblitéré) jouait peut-être un rôle dans la production de la métrite et je coupai la bride avec un bistouri boutonné, dans deux séances consécutives, ce qui me permit, en outre, de promener dans la cavité utérine un pinceau trempé dans une solution de chlorure de zinc à 5 p. 100. Je ne saurais dire absolument lequel de ces deux moyens a été le plus efficace, mais le fait est que la malade a été soulagée d'abord et guérie ensuite, au point de reprendre sa vie habituelle, interrompue depuis tant d'années.

Une grossesse survenant au cours d'une métrite parenchymateuse chronique serait, sans doute, plutôt favorable que nuisible à la malade.

Lorsque l'affection porte principalement, sinon exclusivement, sur le col, nous possédons un moyen de traitement énergique et réellement efficace, c'est la cautérisation profonde, interstitielle. Il faut larder le col avec des pointes de thermocautère, que l'on enfonce dans toute la profondeur de l'organe, en répétant l'opération un certain nombre de fois, à une quinzaine de jours de distance.

Si ce moyen ne réussissait pas, on serait autorisé à réséquer le col. Je conçois même que, de guerre lasse, on en arrive à proposer dans ces cas l'hystérectomie vaginale.

Ulcérations du col de l'utérus. — Il est rare que le col de l'utérus soit atteint d'ulcérations essentielles. Elles sont, généralement, la conséquence d'une endométrite, bien que, cependant, on y puisse rencontrer le chancre primitif.

Le chancre du col présente les caractères cliniques que nous avons déjà signalés plusieurs fois : ulcère unique, avec des bords épaissis, indurés, et un fond grisâtre. Cette affection passe le plus souvent inaperçue (à moins qu'il ne s'agisse de filles soumises à une visite régulière). En effet, les femmes n'en souffrent pas. L'écoulement est très peu abondant, et la guérison paraît en être rapide.

Les ulcérations habituelles du col sont superficielles et consistent en plaques rouges, plus ou moins étendues au pourtour de l'orifice, et plus ou moins bourgeonnantes. Indolentes par elles-mêmes, elles s'accompagnent des symptômes que nous avons signalés à propos de l'endométrite et, en particulier, d'une névralgie lombo-abdominale souvent très intense. Cette névralgie reconnaît-elle l'ulcération pour cause? Ce n'est pas vraisemblable, et, cependant, le traitement local exerce une influence manifeste sur l'élément douleur.

Le traitement habituel consiste en cautérisations avec le fer rouge, le nitrate d'argent, etc. Je me sers, pour mon compte, de la teinture d'iode, dont je badigeonne le col sur lequel j'applique ensuite un tampon d'ouate.

Il ne faudrait pas confondre avec une ulcération de la surface du col une partie rougeâtre, souvent saignante, résultant du renversement de la muqueuse intracervicale, et qui a reçu le nom d'*ectropion du col utérin*. On exagère cette disposition en repoussant le col en haut avec les lames ouvertes du spéculum. Cet ectropion s'observe chez les femmes dont le col est largement déchiré et entr'ouvert.

Emmet ayant remarqué, non sans raison, qu'une large ouverture du col avec renversement de la muqueuse est susceptible de s'opposer à la cure de l'endométrite, eut l'idée de ramener l'orifice à ses dimensions normales à l'aide d'une opération qui porte son nom. Le procédé consiste à attirer le col le plus possible en bas, à aviver les deux lèvres au niveau des deux angles de la déchirure et à les suturer, opération, d'ailleurs, tout inoffensive.

C'est à des cas analogues que conviennent les opérations de Schrœder et de Simon. Ces opérations légères, dont la femme tire assurément profit, seraient autrement importantes s'il était vrai, comme on l'a prétendu, qu'elles mettaient les malades plus à l'abri du cancer utérin.

5° TUMEURS DE L'UTÉRUS.

L'utérus est très fréquemment atteint de deux genres de tumeur : le fibrome et le cancer.

Les fibromes, ou fibro-myomes utérins, évoluent très souvent du côté de la cavité abdominale et font alors partie des tumeurs

de cette région : aussi m'a-t-il semblé plus clinique de les étudier avec les tumeurs de l'abdomen.

D'autres fois, les fibromes subissent une évolution qui les pousse vers la cavité utérine, dans laquelle il se pédiculisent peu à peu, de façon à reconstituer de véritables polypes, qu'il nous faut maintenant décrire.

A. **Polypes de l'utérus.** — Il est utile de distinguer deux genres de polypes : les uns sont développés aux dépens de la muqueuse utérine, ce sont les *polypes muqueux*; les autres, aux dépens du tissu utérin lui-même, ce sont les *polypes fibreux*.

a. *Polypes muqueux.* — Les polypes muqueux sont constitués par une tumeur de petit volume, ne dépassant pas, en général, celui d'une amande ; nettement pédiculée, appendue quelquefois dans le vagin lorsque le pédicule est long ; la surface en est lisse, régulière, de couleur rougeâtre un peu violacée, et la consistance en est très molle.

Les caractères cliniques en sont tellement nets, qu'on ne peut méconnaître ces polypes, qui diffèrent absolument, sous beaucoup de rapports, des polypes fibreux, ainsi que nous le verrons au chapitre suivant.

On les reconnaît à l'aide du toucher et du spéculum.

La seule cause d'erreur est tirée de la consistance de cette petite tumeur. Elle est tellement molle, en effet, dans quelques cas, que le doigt ne se rend pas aisément compte de son existence entre les lèvres du col, et qu'il faut pour cela une certaine habitude du toucher.

Le spéculum aide alors puissamment au diagnostic : on voit à l'orifice du col une petite tumeur dont la couleur foncée tranche nettement sur la coloration rosée de la muqueuse. Essayez de vous rendre compte du point d'implantation du pédicule, qui se fait tantôt sur la muqueuse du col, tantôt sur la muqueuse du corps, même au fond de l'utérus, détail qui n'offre, d'ailleurs, qu'une médiocre importance au point de vue du traitement.

Il est bien entendu que le diagnostic de polype muqueux ne peut être porté que si la tumeur fait saillie hors de la matrice. Lorsqu'elle est enfermée dans la cavité utérine il est impossible, *a priori*, de la distinguer d'une endométrite granuleuse.

J'ai déjà fait remarquer, plus haut, que ces divers états devaient

être confondus sous ce dernier nom au point de vue clinique, puisqu'un même traitement leur est applicable. Il n'y a donc pour nous polype que lorsque la tumeur est appréciable au toucher et à l'œil.

En quoi donc ces petits polypes, dont le volume atteint quelquefois à peine celui d'un grain de raisin, appellent-ils l'attention de la femme et nécessitent-ils une intervention?

Ils n'occasionnent habituellement ni douleur, ni même de gêne: ils peuvent déterminer une leucorrhée plus ou moins abondante; mais le symptôme principal est la métrorragie. Il est remarquable de voir qu'un polype, en apparence insignifiant, implanté sur la muqueuse du col, soit susceptible de provoquer des hémorragies incoercibles mettant en danger les jours de la malade. Certains étant très vasculaires, il est possible que le sang provienne alors directement de la tumeur elle-même, mais ce liquide est le plus souvent exhalé par la muqueuse utérine, surtout lorsque l'élément glandulaire domine dans la constitution des polypes.

Quelques-uns d'entre eux, renfermant des cavités kystiques, atteignent le volume d'un petit œuf et peuvent alors être l'occasion d'une certaine gêne, mais c'est exceptionnel.

Il ne faudrait pas confondre avec un polype proprement dit les végétations rougeâtres, saignantes, friables, qui se développent quelquefois à la surface du col sous l'influence d'une endométrite, sans doute d'origine blennorragique. Ce sont des papillomes qui coïncident assez souvent avec des tumeurs de même nature situées à la vulve. Il est surtout utile de distinguer ces productions de l'épithéliome végétant du col, ce que nous ferons ultérieurement.

Aussitôt que la présence d'un polype est constatée, le seul traitement consiste à en pratiquer l'ablation. Le procédé que j'emploie d'habitude est la torsion. J'introduis, aussi loin que possible, sur le pédicule une pince légèrement courbe et aplatie (celle qui nous sert pour l'extraction des polypes des fosses nasales) et je tords sur place jusqu'à ce que le pédicule se détache. Si ce dernier était trop volumineux, on le diviserait d'un coup de ciseaux.

S'il s'agit d'un papillome, la tumeur se fragmente, s'écrase fréquemment sous la pression de la pince, et il est bon, dans ce cas, de toucher le point d'implantation avec un crayon de nitrate d'argent, afin d'éviter la récidive.

Dans le cas où les polypes occuperaient la cavité utérine, ayez recours au traitement que j'ai proposé plus haut contre l'endo-

métrite hémorragique, puisque, je le répète encore, ces affections doivent être confondues au point de vue clinique, et avec d'autant plus de raison qu'une endométrite simple est peut-être la cause première de la production de ces polypes.

b. *Polypes fibreux.* — L'étude des polypes fibreux constitue, au point de vue chirurgical, l'un des chapitres importants de la pathologie utérine.

Disons tout d'abord que l'expression de polype, impliquant l'idée d'un point d'implantation étroit et rétréci, n'est pas toujours exacte, car certaines de ces productions offrent une large base d'insertion et sont véritablement sessiles. Si je signale ce détail d'anatomie pathologique, c'est qu'il est très important d'en être prévenu à propos du traitement.

Il est assez facile de se rendre compte du phénomène. La plupart des polypes fibreux étaient préalablement des fibro-myomes utérins inclus dans l'épaisseur de la paroi utérine et plus rapprochés de la muqueuse que de la surface péritonéale. Or, sous l'influence des contractions utérines, ils sont peu à peu chassés vers la cavité dans laquelle ils font de plus en plus relief et tendent, par conséquent, à se pédiculiser. S'ils se trouvent très rapprochés de la muqueuse, le pédicule est très étroit : s'ils sont, au contraire, séparés de la muqueuse par une certaine épaisseur de tissu utérin, le pédicule se trouve beaucoup plus épais et peut même ne pas exister.

J'ajoute que ce n'est pas toujours ainsi que se développent les polypes fibreux de l'utérus : nous verrons que certains d'entre eux, et ce ne sont pas les moins graves, ayant le volume d'un gros citron, par exemple, remplissent la cavité utérine qui se moule dessus, et sont implantés au fond de l'utérus par un pédicule très étroit, du volume du doigt, ce qui leur donne l'apparence d'un battant de cloche : eh bien, il est certain (car j'en ai eu la preuve sur des utérus que j'ai enlevés) que ce genre de tumeurs, qui mérite bien le nom de polypes, est primitivement pédiculé du côté de la cavité utérine, au lieu d'être compris d'abord dans l'épaisseur des parois (fig. 147).

Pendant toute une période de son évolution, le polype est donc emprisonné dans la cavité utérine et resté inaccessible à notre examen direct. Les femmes présentent les symptômes que nous avons attribués à l'endométrite hémorragique, et la sonde uté-

rine est seule capable de déceler la présence de la tumeur, et encore ce mode d'exploration laisse-t-il souvent le praticien dans le doute. C'est alors que, si les phénomènes sont pressants, il est bon de dilater la cavité utérine pour l'explorer à l'aide du doigt ou même avec les yeux.

Mais je suppose que le polype en soit arrivé à l'étape où le diagnostic est possible, et, d'ailleurs, c'est, en général, à ce moment que le chirurgien est consulté.

Les phénomènes dont se plaignent surtout les femmes sont des métrorragies, souvent d'une abondance extrême. En dehors des pertes sanguines, il se produit un écoulement de liquide séreux ou séro-purulent, le plus ordinairement sans odeur. Les organes voisins subissent une compression en rapport avec le volume du polype, d'où les envies fréquentes d'uriner, le ténesme rectal, etc.

Fig. 147. — Polype du fond de l'utérus tout à fait au début.

Le signe principal est fourni par le toucher. Or, deux circonstances se présentent : ou bien le polype n'est pas sorti de la cavité utérine, ou bien il fait saillie dans le vagin.

Dans le premier cas, on trouve le col plus ou moins entr'ouvert, plus ou moins effacé, et le doigt, s'il pénètre dans la cavité, rencontre une surface ferme, résistante. Le spéculum permet de voir le polype, dont la couleur grisâtre, quelquefois brunâtre, tranche sur le fond rosé de la matrice. Il n'y a pas alors d'erreur possible : la matrice renferme bien une tumeur.

Le second cas présente plus de difficultés, et la plupart des débutants ne se rendent pas un compte exact des sensations qu'ils perçoivent par le toucher. Supposons le cas le plus habituel, celui où le polype ne remplit pas complètement le vagin et permet au doigt de le contourner aisément.

On rencontre donc dans le vagin une tumeur arrondie, lisse, régulière, ordinairement pyriforme, à grosse extrémité dirigée vers la vulve, de consistance ferme, analogue à celle que donne le toucher du col normal. En portant le doigt aussi haut que possible dans le vagin, on contourne la tumeur, et on sent nettement les lèvres du col qui l'entourent comme une collerette, et un sillon circulaire dans lequel il est possible de pénétrer. C'est

là le signe pathognomonique. Il ne peut, dès lors, s'agir ni d'un prolapsus utérin, ni d'une inversion utérine. Cependant, lorsque cette dernière est incomplète, on sent également un sillon circulaire qui entoure la tumeur, et l'erreur est possible, si l'on s'en tient à la constatation de ce signe, qui a, d'ailleurs, trompé des cliniciens habiles, au point de leur faire enlever un utérus inversé pour un polype. Mais j'ai déjà signalé (Voy. *Inversion utérine*) les éléments du diagnostic différentiel entre ces deux affections.

Le spéculum fournit un renseignement précieux tiré de la couleur de la tumeur, qui est, en général, d'un brun noirâtre et tranche nettement sur la coloration de l'utérus et du vagin.

Si le polype est si volumineux qu'il soit complètement engainé par le vagin, le signe précédent n'est plus perceptible, puisque le doigt ne saurait pénétrer jusqu'au fond du vagin. L'absence d'orifice autorise à écarter l'hypothèse d'un prolapsus, et le toucher rectal combiné au palper hypogastrique ou au cathétérisme de la vessie permet de constater la présence du corps de l'utérus à sa place normale, ce qui n'a pas lieu dans l'inversion.

Le praticien doit être prévenu d'un détail intéressant. Un jour, on constate nettement la présence d'un polype dans le vagin, et quelque temps après la tumeur a disparu, ce qui peut donner lieu à des opinions absolument divergentes et incompréhensibles, si on ne connaît pas le phénomène qui s'est produit. La matrice tend à se débarrasser du corps étranger qu'elle renferme et se contracte énergiquement à certains moments, surtout à l'époque des règles. Les femmes éprouvent alors de violentes douleurs expulsives, et le polype s'engage dans le col, mais il se produit quelquefois ce qui a lieu lorsque la tête du fœtus se présente à la vulve : à chaque douleur la tête se montre, sort légèrement, puis rentre dans le vagin tant qu'elle n'est pas suffisamment engagée pour ne plus pouvoir rentrer ; il en est de même du polype, qui apparaît ainsi d'une façon intermittente jusqu'à ce qu'il ait, en quelque sorte, acquis droit de domicile dans le vagin.

Il est évident que si le polype est sessile, il sera beaucoup plus longtemps avant de franchir définitivement l'orifice du col, et la migration sera d'autant plus facile et rapide que le pédicule sera plus long. Mais, il faut également tenir grand compte du point d'implantation. Supposez, par exemple, que la tumeur soit attachée au fond de l'utérus, ait acquis un certain volume, et soit moulée sur la cavité utérine : on ne conçoit pas qu'elle puisse

arriver à franchir le col, à moins que celui-ci ne soit extrêmement dilaté, que le pédicule ne s'allonge considérablement, ou bien que le polype n'entraîne avec lui le fond de l'utérus, qui se déprime en cul de bouteille. Cette dernière disposition se produit dans certains cas et constitue une difficulté opératoire, sur laquelle je reviendrai plus loin.

Après avoir reconnu qu'il s'agit d'un polype, il est bon d'être fixé, autant que possible, sur le point d'implantation. L'examen de la cavité avec la sonde utérine est à peu près la seule ressource dont nous disposions pour acquérir cette notion. Cet instrument, étant introduit entre le polype et la paroi utérine, manœuvre librement dans une étendue plus ou moins grande et se trouve arrêté au niveau du pédicule. S'il contourne circulairement tout le pourtour de la tumeur, c'est que l'insertion a, sans doute, lieu au fond de la matrice. On peut encore rencontrer, dans ce dernier cas, un signe qui présente une réelle valeur diagnostique, et que j'ai constaté et vérifié, pour ma part, de la façon la plus nette. Si l'on saisit la partie saillante du polype avec une pince de Museux, et qu'on imprime à la masse des mouvements de rotation, celle-ci tourne sur place dans tous les sens et peut décrire un cercle entier en pivotant sur son pédicule.

J'estime donc que lorsqu'un polype utérin persiste longtemps, depuis des mois, à ne pas franchir le col, bien que celui-ci soit suffisamment dilaté, il y a des présomptions pour qu'il soit implanté sur le fond de l'utérus. On en peut être certain si la sonde utérine le contourne librement sur toute sa circonférence et si on arrive à lui imprimer des mouvements de pivotement sur son pédicule. Nous verrons plus loin, à propos du traitement, pourquoi j'insiste sur ce détail d'anatomie pathologique.

Que devient un polype fibreux de l'utérus abandonné à lui-même?

Les efforts naturels de la matrice pour arriver à se débarrasser du corps étranger sont parfois couronnés de succès. Après des douleurs atroces et prolongées, après des pertes qui ont mis la vie de la femme en péril, un polype, même très volumineux, arrive à se détacher comme un fruit mûr et s'échappe au dehors. Mais cette heureuse terminaison est bien rare et il serait extrêmement dangereux d'y compter, car la plupart des femmes succomberaient auparavant. Les métrorragies incessantes les plongent, en effet,

dans un tel état d'affaiblissement qu'elles finissent par mourir, si on n'intervient pas. C'est à cette période ultime que les malades revêtent un aspect cachectique, qui fait tout d'abord songer à un cancer de l'utérus, et l'on conçoit tout l'intérêt que présente alors le diagnostic différentiel, puisqu'à l'aide d'une opération, en général facile et inoffensive, on obtient, en peu de temps, une véritable résurrection, s'il s'agit d'un polype.

Les femmes peuvent succomber à un accident autre que l'hémorragie. Une partie plus ou moins étendue de la portion libre du polype se gangrène, et il se produit alors un écoulement d'une fétidité plus grande encore que celle de l'ichor cancéreux : c'est une odeur pénétrante de macération. Les malades ne tardent pas à être prises de frissons, de fièvre, et succombent à la septicémie.

En conséquence, dès que l'on aura diagnostiqué un polype fibreux de l'utérus, il sera indiqué de l'enlever le plus tôt possible.

Mais une importante question de pratique se pose dès maintenant.

Doit-on enlever un polype contenu dans la cavité utérine avant qu'il ait franchi le col, ou bien vaut-il mieux attendre qu'il soit venu faire saillie dans le vagin? Il est impossible de faire à cette question une réponse ferme. Toutefois, comme il est incontestable que l'opération est beaucoup plus facile et moins grave dans le second cas, la règle est, à mon avis, d'attendre que le polype ait franchi le col utérin pour intervenir. Mais il y a des exceptions à cette règle : si le polype tarde trop à descendre, si les douleurs et les pertes de toute nature épuisent les malades, il n'est pas douteux qu'il faille aller chercher le polype dans la matrice, question d'opportunité laissée à la sagacité du praticien.

L'opération diffère, ai-je dit, suivant que le polype est ou non descendu dans le vagin. Voyons d'abord le premier cas, qui est le plus commun.

En raison de la disposition et du volume du polype, l'opération peut être simple ou présenter, au contraire, de très sérieuses difficultés.

Je suppose un polype de moyen volume, comme un œuf de poule, par exemple, dont le doigt suit facilement le contour jusqu'au niveau du col, et c'est heureusement ce que l'on rencontre d'habitude, l'opération est des plus faciles et ne nécessite pas

l'emploi du chloroforme. On peut sectionner le pédicule avec de forts ciseaux, ou bien avec l'anse galvanique; quant à moi, je me sers le plus souvent de l'écraseur linéaire, et voici comment je procède :

Pendant les deux ou trois jours qui précèdent l'opération, prescrivez des injections vaginales avec le sublimé au deux-millième. La malade étant placée dans la position de la taille périnéale, introduisez dans le vagin un spéculum de Sims, afin de déprimer la paroi postérieure du vagin et de découvrir le polype. Si ce dernier arrivait près de la vulve et que pour le voir il suffise d'écarter les grandes lèvres, le spéculum serait inutile. Je répète que le polype apparaît sous la forme d'une tumeur brunâtre plus ou moins foncée suivant qu'il est ou non sphacélé à sa surface. Saisissez-en la partie la plus saillante avec une pince de Museux à arrêt, et exercez une traction douce et continue pour faire descendre le polype autant que possible, mais sans violence, afin d'éviter tout renversement de la matrice. Retirez alors le spéculum et confiez la pince à un aide.

Prenez l'écraseur linéaire, le courbe de préférence. Engagez la pince dans l'anse et portez celle-ci jusque sur la tumeur. A l'aide des doigts, faites glisser la chaîne tout autour du polype, en imprimant à ce dernier les mouvements nécessaires pour pouvoir insinuer l'anse entre la tumeur et les parois du vagin; c'est le seul temps un peu difficile de l'opération lorsqu'il n'existe qu'un très faible espace. La tumeur étant, en général, pyriforme, dès que la chaîne en a dépassé la partie moyenne qui correspond à sa plus grande largeur, elle glisse d'elle-même jusque sur le pédicule. Lorsqu'à l'aide du doigt vous vous êtes assuré que la chaîne est en place et n'enserre que la tumeur (un pli du vagin pourrait, à la rigueur, y être contenu), cessez toute traction et laissez revenir les choses en place afin d'être bien sûr de ne pas entamer l'utérus. Serrez alors la chaîne jusqu'à section complète du pédicule. Il n'est pas nécessaire de laisser d'intervalle entre le jeu de chaque cran, comme s'il s'agissait d'une tumeur vasculaire, car nous savons que le pédicule des polypes fibreux de l'utérus ne contient que très peu de vaisseaux, ce qui a engagé un certain nombre de chirurgiens à se servir de ciseaux. Ce dernier moyen est très bon, sans doute, mais ce qui m'engage à lui préférer l'instrument de Chassaignac, au moins pour les polypes assez volumineux dont le doigt atteint difficilement le pédicule,

c'est que la chaîne, en raison du plan incliné qu'elle suit nécessairement, me paraît devoir arriver d'une façon plus certaine, en quelque sorte plus intelligente même que le doigt, jusque sur le pédicule.

Dans la très grande majorité des cas le résultat est excellent, et la tumeur tout entière est enlevée au ras de la paroi utérine parce que, je le répète, elle est presque toujours pyriforme. Par exception (je n'en ai observé qu'un exemple), le polype peut avoir subi une constriction au niveau du col et revêtir l'aspect d'un bissac. La chaîne s'arrête alors entre les deux lobes et n'emporte que le lobe vaginal, le lobe utérin restant en place. Certes, c'est là un inconvénient, mais il me paraît probable qu'il ne serait pas plus évité avec les ciseaux ou avec l'anse galvanique. Dans le cas qui m'est personnel, je m'aperçus de cette disposition au cours de l'opération parce que la tumeur descendait avant d'être complètement sectionnée, et que la chaîne se trouvait dans le vagin et non dans l'utérus. J'y portai le doigt et trouvai le lobe supérieur au-dessus de la chaîne. Je fus assez heureux pour pouvoir détacher le pédicule avec l'index et enlever la masse entière. Si le doigt était insuffisant, on se servirait des ciseaux.

Faites ensuite un lavage au sublimé ; introduisez dans le vagin un tampon de gaze iodoformée, et tenez la malade au lit pendant une huitaine de jours.

Supposons maintenant un polype volumineux. Le vagin est rempli et distendu par la tumeur ; la vessie et le rectum sont refoulés en avant et en arrière ; il est de toute impossibilité d'insinuer le doigt entre le polype et les parois du vagin. L'opération présente alors de sérieuses difficultés. La première est de faire sortir le polype par la vulve. On a imaginé pour cela divers instruments ressemblant à des forceps, et j'ai vu survenir dans un cas de ce genre une rupture complète du périnée. J'estime que le meilleur moyen à employer dans cette circonstance heureusement exceptionnelle, si des tractions modérées n'arrivaient pas à dégager la tumeur, serait d'en couper une ou plusieurs tranches vers son milieu avec un bistouri ou des ciseaux, de manière à en réduire le volume jusqu'à ce qu'elle franchisse la vulve. Le peu de vascularité de ces fibro-myomes autorise à user de cette pratique sans danger d'hémorragie.

Peut-être même, pourrait-on enlever ainsi la totalité du polype

sans avoir besoin de l'attirer au dehors, ce qui serait à coup sûr préférable, puisqu'on aurait la certitude de ne pas inverser l'utérus.

Une seconde difficulté, lorsque la tumeur est hors du vagin (qu'elle soit sortie par suite des efforts du chirurgien, ou spontanément, ainsi que je l'ai observé une fois), c'est de reconnaître ce qui appartient au polype et ce qui appartient à l'utérus, c'est-à-dire le point où doit porter la section. Il est, en effet, possible que l'utérus ait alors subi un certain degré d'inversion, et cela est presque certain si l'on a affaire à un polype sessile ou implanté sur le fond de l'utérus, et malheureusement on ne peut le savoir. Le cas est vraiment très embarrassant, et je ne crois pas qu'il soit possible d'affirmer que l'on ne restera pas en deçà ou au delà du point d'implantation, et s'il est grave d'emporter un morceau d'utérus, il est également grave de laisser l'opération incomplète avec un fragment de tumeur qui pourra se sphacéler dans la cavité utérine et déterminer des accidents septiques.

L'écraseur linéaire, excellent pour l'extraction des petits et des moyens polypes que l'on peut opérer *in situ*, est tout particulièrement mauvais pour ce cas particulier, en raison même des avantages que je lui ai reconnus. La chaîne, avons-nous dit, glisse d'elle-même sur la tumeur jusque sur le pédicule : or, s'il y a inversion de l'utérus, le pédicule du polype contient nécessairement une portion plus ou moins grande de la paroi utérine, qui se trouve emportée en même temps, comme cela m'arriva un jour pour un très gros polype implanté au fond de l'utérus. Je sais bien que l'accident serait beaucoup moins grave aujourd'hui avec la méthode antiseptique, mais il faut, néanmoins, tout faire pour l'éviter.

Il m'a semblé que l'on pourrait tirer parti de la considération suivante : le plus ordinairement, je n'ose pas dire toujours, la surface interne de l'utérus est sensible, tandis que celle du polype ne l'est pas. Avant d'opérer, explorez donc soigneusement la tumeur avec une épingle et faites porter la section sur un point reconnu insensible. J'ai la certitude que cette notion m'a, dans un cas, évité une grave méprise.

Quant à la section elle-même, je suis d'avis de la faire couche par couche et au bistouri, en s'éclairant, au besoin, à l'aide du toucher rectal.

Le polype est inclus dans la cavité utérine et les accidents sont

de telle nature, qu'il y a lieu d'intervenir. La première indication est de dilater l'orifice du col. Si ce dernier présente encore une certaine hauteur, on pratiquera la dilatation avec de la laminaire ou de l'éponge préparée ; s'il est aminci, effacé, il faudra le débrider avec un bistouri ou des ciseaux.

On essayera alors avec la sonde utérine de se rendre compte du point d'implantation. Saisissant ensuite la tumeur avec une pince de Museux, on tentera de la dégager de l'utérus, mais à l'aide d'une traction modérée, afin d'éviter l'inversion. Peut-être alors sera-t-il possible de sectionner le pédicule avec les ciseaux ou d'enserrer la tumeur avec une chaîne d'écraseur, le serre-nœud, ou l'anse galvanique.

La manœuvre sera, en général, relativement facile, si le polype est de petit volume et implanté à peu de distance du col.

Mais supposons un polype du volume d'une grosse orange, par exemple, et fixé sur le fond ou près du fond de l'utérus, la difficulté sera beaucoup plus grande.

Quelle que soit alors la dilatation du col, on ne pourra faire descendre le polype, si énergiques que soient les tractions; l'utérus s'abaissera en totalité, mais non le polype. D'ailleurs, le fibrome remplissant la cavité utérine qui se moule à sa surface, il sera impossible de porter sur le pédicule un instrument quelconque.

La seule conduite à tenir dans ce cas embarrassant est d'enlever avec le bistouri ou les ciseaux de larges tranches de la tumeur en la morcelant par son centre, et de la réduire ainsi peu à peu, jusqu'à ce que le pédicule devienne facilement accessible ; on peut, dès lors, l'attirer hors de l'utérus, ou mieux, si cela est possible, le sectionner sur place.

On a décrit sous le nom de *polypes fibrineux* de l'utérus des masses brunâtres qui ne sont autre chose que des débris placentaires. Ils ne me paraissent donner lieu à aucune considération différente de celles qui précèdent. Leur présence se traduit par des douleurs expulsives, des métrorragies abondantes; le col dilaté permet de sentir et de voir la tumeur. Le traitement est celui des polypes fibreux: il faut les enlever au plus tôt et la curette suffit presque toujours.

B. **Cancer de l'utérus.** — Le cancer de l'utérus parvenu à une période avancée atteint la totalité de l'organe, mais il débute tan-

tôt, et le plus souvent, par le col, quelquefois par le corps, division importante à établir tout d'abord dans l'étude de cette affection.

a. *Cancer du col de l'utérus.* — Le cancer du col se révèle au début par l'apparition d'écoulements vaginaux. S'il s'agit d'une femme jeune, elle vous dit que depuis quelque temps un dérangement s'est produit dans ses règles, qui sont devenues plus fréquentes et plus abondantes ; dans l'intervalle des règles, existe un écoulement séro-sanguinolent qu'elle n'observait pas auparavant. Si la femme a passé la ménopause, elle est tout étonnée de voir réapparaître du sang. A part ces phénomènes, rien d'anormal ne s'est produit dans la santé de la malade : toutes les fonctions s'exécutent normalement et *elle ne souffre pas.* Il est, en effet, remarquable de voir combien se prolonge la *période indolente* du cancer du col. Cette absence de douleur rassure ordinairement les femmes et leur entourage, tandis que c'est plutôt, en réalité, un signe qui doit faire redouter au praticien l'existence d'un néoplasme. Rappelons-nous, en effet, que les causes ordinaires de la métrorragie sont les métrites ou les fibromes de l'utérus, et que ces affections sont, en général, accompagnées de douleurs plus ou moins vives, soit continues, soit intermittentes.

La métrorragie sans douleur constitue donc un signe de présomption en faveur du cancer du col.

Tenez encore grand compte dans l'interrogatoire du caractère suivant : la métrorragie est quelquefois continue, mais à une période avancée de la maladie ; dans les premiers mois qui suivent le début, ce n'est le plus souvent qu'une ménorragie ; les règles sont simplement prolongées : or, demandez à la malade si elle perd dans l'intervalle des règles et quel genre de pertes. S'il n'y a pas de pertes, ou si elles consistent en un écoulement séreux ou séro-purulent peu abondant, il est vraisemblable qu'il ne s'agit pas d'un cancer ; si, au contraire, l'écoulement est séro-sanguinolent, continu et abondant, les présomptions sont en faveur de cette dernière affection.

Informez-vous également de l'odeur de cet écoulement. Sans doute, un polype de l'utérus, surtout s'il est sphacélé, peut provoquer la sortie d'un liquide odorant, mais c'est exceptionnel, tandis que l'ichor provenant d'un utérus cancéreux exhale toujours une odeur fétide, je dirai même presque pathognomonique pour un praticien exercé.

Donc, avant tout examen direct, l'interrogatoire de la malade fournira de fortes présomptions : des pertes sanguines abondantes, auxquelles succède un écoulement de liquide séro-sanguinolent d'odeur fétide, chez une femme qui n'éprouve aucune douleur, indiqueront presque fatalement un cancer du col utérin, qui ne s'est pas encore propagé au corps de la matrice ni aux parties voisines.

La vulve des femmes atteintes de cancer utérin présente ordinairement une teinte pâle blafarde, qui m'a semblé particulière à cette affection.

Les signes caractéristiques seront fournis par le toucher. Lorsque non seulement le col, mais encore les culs-de-sac du vagin sont envahis, il ne saurait y avoir d'hésitation dans le diagnostic ; mais il n'en est pas de même au début de l'affection, et rappelons à cet égard que le cancer se développe de deux façons différentes : tantôt, ce sont des végétations qui naissent et font relief à la surface du col ; tantôt, ce sont des masses épithéliales qui envahissent l'épaisseur même de ses parois.

Dans la première forme, les végétations cancéreuses peuvent ressembler à des papillomes simples développés sur une ulcération inflammatoire, mais l'erreur ne saurait durer longtemps, en raison de l'extension que prennent bientôt les premières et de leur reproduction rapide, quand elles ont été enlevées.

La forme infiltrée interstitielle présente au début des difficultés de diagnostic différentiel bien plus grandes encore que la précédente. Un petit fibrome du col, une métrite chronique, et même un col déchiré et induré à la suite de plusieurs accouchements, donnent au toucher une sensation tellement identique à celle du cancer, que nous voyons souvent des praticiens expérimentés différer d'opinion à cet égard.

Dans le fibrome, la tumeur est lisse, presque toujours unique, n'occupe en conséquence que l'une des lèvres, est de consistance plutôt élastique que dure, et surtout la muqueuse du col glisse à la surface. Au spéculum, le col paraît sain et sa coloration est normale.

Quant à distinguer, à l'aide du toucher seul, des noyaux inflammatoires disséminés dans l'épaisseur du col de noyaux cancéreux, je le crois impossible, car la sensation est, je le répète, identique dans les deux cas.

Voici comment je raisonne pour arriver à élucider, autant que possible, ce point si important.

La première impression que l'on éprouve en touchant un col ainsi déformé est qu'il s'agit d'un cancer, mais vient-on à l'examiner au spéculum, on est parfois tout étonné de voir qu'il présente un aspect sensiblement normal, à part le volume. La muqueuse est rosée et glisse sur les parties profondes ; on n'aperçoit pas les saillies révélées par le doigt, et le col paraît régulier. Informez-vous alors soigneusement de la marche des accidents : si la femme souffre depuis un certain temps déjà, c'est qu'il s'agit très probablement d'une métrite chronique, car, si c'était un cancer et que ce cancer fût douloureux (et nous savons que le symptôme douleur fait défaut au début), la lésion locale serait beaucoup plus avancée ; on observerait des bosselures, une coloration violacée de la muqueuse, qui serait adhérente, et même peut-être des ulcérations.

D'ailleurs, si les doutes persistaient, la marche de l'affection ne tarderait pas à les dissiper.

Supposons donc que l'affection est arrivée à sa période d'état. Le toucher nous fournit une sensation toute différente, suivant qu'il s'agit de la forme végétante ou de la forme ulcéreuse. Dans le premier cas, le vagin est rempli par une masse inégale, irrégulière, fongueuse, saignante, qui ressemble à un gros champignon implanté sur le col : c'est alors surtout que les femmes se plaignent de l'écoulement incessant d'un liquide séro-sanguinolent fétide qui les oblige à être constamment garnies.

On pourrait alors songer à un polype fibreux de l'utérus ayant franchi le col, et j'ai, plusieurs fois, constaté cette erreur. Si le vagin est tellement rempli par la masse morbide qu'on ne puisse engager le doigt entre sa surface et la paroi vaginale, il est, en effet, possible d'hésiter un instant. Mais il est très exceptionnel qu'on ne puisse parvenir jusqu'au col, et on trouve alors le sillon et la gouttière caractéristiques, sur lesquels j'ai insisté dans le chapitre précédent, formés par les lèvres du col entr'ouvert, tandis que dans le cancer le doigt suit la tumeur jusqu'à son point d'implantation sur le col. D'ailleurs, l'épithéliome végétant est loin de présenter une surface arrondie, lisse, régulière comme celle du polype : elle est, au contraire, inégale et mamelonnée.

Dans la forme ulcéreuse le col disparaît ; à sa place, on trouve une surface inégale, plus ou moins déprimée, circonscrite par des bords saillants, et très indurés. Cette induration est si nette, si caractéristique, que le diagnostic ne saurait être un instant dou-

teux, car on ne la trouve dans aucune autre affection du col utérin.

Après avoir pratiqué le toucher, on peut recourir à l'emploi du spéculum, mais ce mode d'exploration ne donne que bien peu de renseignements; comme il est souvent douloureux et occasionne presque toujours un écoulement de sang, il est bon de ne pas introduire l'instrument à fond. Quant à moi, je ne l'emploie, en général, dans ces conditions que pour satisfaire le moral des malades, car il n'ajoute rien aux notions si précises fournies par le toucher.

Ainsi donc le toucher nous a appris que la femme qui venait consulter pour des pertes sanguines anormales et pour un écoulement séro-sanguinolent plus ou moins abondant était atteinte d'un cancer du col. Il nous faut maintenant compléter le diagnostic et résoudre les questions suivantes :

L'affection est-elle limitée au col, ou bien s'est-elle déjà étendue au corps de l'organe?

Quel est l'état des culs-de-sac du vagin et, en même temps, celui des parois vésicale et rectale?

Quel est l'état des annexes de l'utérus?

Le système ganglionnaire est-il intéressé?

Comment fonctionne l'appareil urinaire?

Le cancer de l'utérus présente à peu près constamment dans sa marche deux périodes distinctes : une *période indolente* et une *période douloureuse*.

La période indolente est celle du début; aussi, avons-nous dit que les malheureuses femmes sont bien loin de supposer tout d'abord qu'elles soient atteintes d'une affection grave, alors que déjà les lésions locales sont très avancées. L'état général en peut être, sans doute, légèrement altéré, mais ordinairement les malades conservent l'apparence d'une santé florissante pendant toute cette période, surtout si elles sont jeunes, et rien n'est plus frappant que ce contraste entre l'état local et l'état général.

Après un temps variable, qui peut durer une année, les femmes commencent à souffrir, principalement dans le bas-ventre et dans les reins : or, j'estime que c'est à ce moment que le corps de l'utérus commence à être envahi; c'est aussi à ce moment que la malade pâlit, maigrit et perd de ses forces.

Dans ma pensée, pendant la période indolente le col est seul

atteint, tandis que la période douloureuse correspond à l'envahissement du corps de l'utérus et aussi, probablement, des parties voisines.

Constatez, avec le plus grand soin, l'état des culs-de-sac du vagin, recherche d'autant plus importante aujourd'hui qu'elle est la base principale des indications opératoires. Portez le doigt à l'insertion du vagin sur le col ; recherchez si les tissus sont souples et mous, ou bien, au contraire, s'ils sont indurés. L'induration s'étend-elle à une certaine distance dans l'épaisseur des parois vésicale et rectale ? Cette induration est un signe certain de la propagation du néoplasme à ces parties.

Il est possible de percevoir par le toucher, sur les côtés du col, des plaques dures qui indiquent que les ligaments larges sont infiltrés ; on les constate aussi quelquefois par le palper hypogastrique, mais le meilleur signe clinique de cet envahissement des annexes est tiré de l'immobilisation de l'utérus ; le doigt ne peut imprimer aucun mouvement à cet organe, ni par le toucher vaginal, ni par le toucher rectal.

Le palper hypogastrique permet de constater quelquefois l'existence de masses ganglionnaires sur le trajet des vaisseaux iliaques ou au-devant de la colonne vertébrale.

Enfin, recherchez l'état de la fonction urinaire. Fréquemment, à une période avancée de la maladie, les uretères se trouvent comprimés à leur entrée dans la vessie, se dilatent, et la dilatation peut remonter au bassinet jusqu'à produire une hydronéphrose. De cette compression peuvent résulter de l'anurie et des phénomènes urémiques qui déterminent souvent la mort des malades.

A la période indolente et ensuite douloureuse du cancer de l'utérus succède la période cachectique. Les femmes présentent alors l'aspect le plus lamentable ; le visage a la teinte jaune paille caractéristique ; les douleurs incessantes et d'une violence extrême ne laissent d'autre repos aux malades que celui que procurent les injections de morphine. Heureux encore lorsque l'ulcération ne gagne pas la vessie et le rectum de façon à produire des fistules qui augmentent d'autant les souffrances, jusqu'à ce que la mort en vienne délivrer ces infortunées.

Le traitement du cancer de l'utérus (et je parle seulement ici de celui qui débute par le col, ce qui a lieu, d'ailleurs, dans l'immense majorité des cas) est entré, depuis quelques années, dans

une voie nouvelle. Reprenant les tentatives déjà anciennes de Récamier, les chirurgiens, ayant à leur service le chloroforme et confiants dans l'antisepsie, sont revenus à l'ablation de l'utérus par le vagin, à l'*hystérectomie vaginale*.

En raison du pronostic fatal de l'affection abandonnée à elle-même et du misérable avenir réservé aux malades, cette opération est des plus légitimes, mais les indications en doivent être bien précisées.

L'hystérectomie n'est justifiable que si l'on peut enlever la totalité du mal : en conséquence, toutes les fois que les culs-de-sac seront envahis, et à plus forte raison les parois vaginales, elle est contre-indiquée. Il en sera de même si la maladie s'étend aux annexes de l'utérus. L'idéal serait évidemment de pratiquer l'opération dès la période indolente, alors que l'affection est limitée au col, mais, malheureusement, les malades se préoccupent peu d'un état qu'elles ne considèrent pas comme grave.

Supposons que nous soyons consultés dans ces conditions, c'est-à-dire tout à fait au début de l'affection. Voici une femme jeune, fraîche, jouissant en apparence de la santé la plus florissante, vivant de la vie ordinaire, n'éprouvant pas la moindre douleur, se plaignant seulement d'avoir depuis quelque temps des règles exagérées et un écoulement intermenstruel anormal. Vous la touchez, et constatez un cancer du col non douteux. Votre devoir est de conseiller l'hystérectomie vaginale, car c'est à cette période de la maladie que vous aurez réellement quelques chances de guérir votre malade.

L'opération est, d'ailleurs, facile dans ces conditions, car l'utérus est, en général, de petit volume et très mobilisable. Elle n'offre aussi que peu de gravité. Voici, dans ses grandes lignes, le procédé opératoire.

Implantez une pince de Museux dans le col et attirez cet organe à la vulve. Commencez par inciser le cul-de-sac antérieur, en détachant successivement le vagin et les connexions de la vessie avec l'utérus. Procédez ainsi couche par couche en rasant la surface utérine, jusqu'à ce que vous arriviez dans la cavité péritonéale.

Ouvrez ensuite le cul-de-sac postérieur. L'utérus ne tient plus alors que par les ligaments larges. On a pu quelquefois le faire basculer en totalité et l'amener à la vulve en le saisissant par son fond, mais cette manœuvre est singulièrement facilitée par la

section de la paroi antérieure sur la ligne médiane, d'après le procédé de M. Doyen.

On place ensuite les pinces clamp sur chaque ligament large que l'on divise au ras des bords de l'utérus. En général, on laisse les pinces pendant quarante-huit heures, mais on pourrait y substituer des ligatures au fil de soie, pratique que j'employai dans la première hystérectomie vaginale faite à Paris (*Société de chirurgie*, 1886). Il n'est pas utile de suturer l'une à l'autre les parois vaginales: le pansement consiste à introduire dans le vagin des mèches de gaze iodoformée.

Traitement palliatif. — Je mentionnerai seulement les injections vaginales de toute nature : antiseptiques, astringentes, calmantes, que l'on prescrit dans ces conditions ; les tamponnements au perchlorure de fer, pour diminuer les pertes sanguines, etc. Mais est-on autorisé à faire des opérations palliatives ?

Dans la forme ulcéreuse, lorsque le col est détruit et qu'il ne reste plus qu'une excavation profonde, irrégulière, anfractueuse, à bords indurés, contentez-vous des injections et des divers topiques. Ne faites pas de cautérisations au fer rouge, qui n'offrent aucune espèce d'utilité.

Dans la forme végétante, au contraire, lorsque le vagin est rempli par une grosse masse polypiforme, et c'est alors surtout que les femmes éprouvent un écoulement continuel et très abondant d'un liquide roussâtre, il est indiqué de faire une opération palliative qui peut encore rendre aux malades un réel service. Elle consiste à enlever à la curette tranchante toutes les parties susceptibles d'être détachées, jusqu'à ce que l'on trouve le tissu sain, du moins en apparence, et de bourrer ensuite le vagin avec des tampons de gaze iodoformée qu'on laisse en place le plus longtemps possible. On ne guérit pas les malades, sans doute, mais on leur procure un grand soulagement en supprimant l'écoulement qui est pour elles une véritable obsession, et, pendant quelque temps du moins, elles éprouvent l'illusion d'une guérison prochaine.

Vers la fin de la maladie, nous n'avons plus d'autre ressource que les injections sous-cutanées de morphine portées à doses croissantes.

b. *Cancer du corps de l'utérus.* — Nous venons de voir que le cancer du col finit toujours, après un temps plus ou moins long,

par se propager au corps de la matrice, mais dans certains cas, relativement rares, il est vrai, le cancer débute par le corps lui-même, le col restant complètement sain jusqu'à la fin de la maladie. Les signes objectifs font donc alors presque complètement défaut et le diagnostic présente une très grande obscurité, surtout au début de l'affection.

Il est encore nécessaire de faire remarquer que le cancer du corps de l'utérus présente deux formes distinctes : tantôt il se développe aux dépens de la muqueuse, et en particulier aux dépens des glandes, tantôt il prend naissance au sein du tissu propre de l'organe.

Le cancer de la muqueuse utérine revêt lui-même deux formes différentes : la forme ulcéreuse et la forme végétante, qui se comprennent d'elles-mêmes sans que l'on ait besoin de les décrire. Or, la forme ulcéreuse sera très facilement confondue, surtout au début, avec une endométrite simple, et la forme végétante avec un polype.

Dans la forme ulcéreuse, en effet, les malades présenteront les trois symptômes suivants : métrorragies, écoulement sanieux intermenstruel, douleur ; et ce sont là également les signes de l'endométrite. On conçoit donc que le praticien éprouve le plus grand embarras à se prononcer tout d'abord entre ces deux affections d'un pronostic si différent. La marche de la maladie finit, sans doute, par éclairer le diagnostic, mais c'est dès le début qu'il serait important d'être fixé, afin de pratiquer tout de suite l'hystérectomie vaginale.

On pourra tirer parti de l'examen microscopique des parties extraites de la cavité. Je pense aussi qu'il faut tenir grand compte de la nature des liquides qui s'écoulent par le vagin, et d'abord de l'odeur ; bien qu'elle puisse être fétide dans les deux cas, ce caractère est infiniment plus fréquent dans le cancer que dans l'endométrite. Le liquide est, en général, purulent dans l'endométrite : il est roussâtre et ressemble à de la lavure de chair dans le cancer.

L'exploration de la cavité utérine avec l'hystéromètre sera de peu d'utilité, mais le toucher exercé avec le doigt à travers le col dilaté fournira de précieux renseignements, tirés surtout de la consistance du tissu utérin, plus ferme dans le cancer que dans l'endométrite.

Enfin c'est alors surtout que l'on pourra recourir au procédé de dilatation utérine de M. Vulliet, décrit plus haut, qui permet de voir les parois utérines aussi bien que les parois du vagin.

Au résumé, lorsqu'une femme, déjà assez avancée en âge, présente des métrorragies avec écoulement d'un liquide roussâtre, exhalant une odeur nauséabonde, et cela d'une façon continue (le col étant intact), il est vraisemblable qu'il s'agit d'un cancer du corps de l'utérus, et, dans ce cas, il sera indiqué de dilater la matrice pour apprécier directement la nature de la lésion. Ajoutons que, dans l'hypothèse d'une endométrite, cette dilatation ne saurait être que très utile au traitement de la maladie.

Dans la forme végétante, la cavité utérine se remplit de masses polypiformes multiples qui la distendent et viennent faire plus ou moins saillie dans le vagin à travers le col dilaté. Les femmes présentent alors sensiblement les symptômes auxquels donnent lieu des polypes fibreux intra-utérins (métrorragies, écoulement séro-sanguinolent plus ou moins abondant et fétide), et c'est le diagnostic auquel généralement le praticien s'arrête tout d'abord. Cependant, l'utérus est presque toujours plus volumineux lorsqu'il s'agit d'un cancer, car le polype ne dépasse pas ordinairement le volume d'un œuf de poule, tandis que dans le cancer on trouve l'utérus saillant au-dessus du pubis. Les accidents ont marché très rapidement, les femmes éprouvent des douleurs, non pas plus intenses peut-être que dans le cas de polypes, mais continues. Il peut survenir des phénomènes de compression, les viscères n'ayant pas, en quelque sorte, le temps de s'adapter à la tumeur : c'est ainsi qu'une femme me fut amenée un jour avec des symptômes d'occlusion intestinale complète.

La consistance de la tumeur n'est pas la même dans les deux cas : le polype est ferme, résistant sous le doigt ; le cancer est plus mou, quelquefois même friable.

Malgré ces divers caractères qui ne sont pas sans valeur, je répète que le diagnostic peut être très obscur au début, mais il ne tarde pas à s'affirmer. (Je ne parle pas ici des renseignements précieux que fournirait l'examen histologique.)

Un polype peut, avons-nous dit plus haut, se détacher quelquefois spontanément, mais d'abord le fait est rare, et de plus, lorsqu'il s'est produit, la femme est guérie. C'est seulement s'il existait un second polype que des accidents nouveaux se repro-

duiraient, et encore ne serait-ce que plus tard. Dans le cancer, au contraire, des fragments de la tumeur se détachent fréquemment, mais les malades n'en éprouvent aucune amélioration ; c'est tout au plus si la fétidité de l'odeur se trouve diminuée momentanément. De plus, par le toucher, on constate que le col est toujours occupé par un néoplasme.

Si le chirurgien enlève la tumeur saillante dans le vagin, il n'a qu'à la cueillir, car il n'y a autant dire pas de pédicule, mais une seconde tumeur se présente après la première, et il en reste encore dans la cavité utérine ; les malades se trouvent, sans doute, soulagées, mais elles sont loin d'être guéries comme après l'extirpation d'un polype. Je suppose même qu'on ait été assez heureux pour extirper la totalité du néoplasme, une grande accalmie surviendra, mais les écoulements ne tarderont pas à reparaître avec de nouvelles tumeurs, la récidive étant fatale et rapide.

Lorsque le cancer du corps de l'utérus prend naissance dans les parois de l'organe, il provoque parfois des pertes sanguines, s'il est rapproché de la muqueuse, mais il ne donne pas lieu à l'hydrorrhée si abondante qui accompagne le cancer de la muqueuse, surtout dans la forme végétante. Avec les pertes, lorsqu'elles existent, le premier signe qui en révèle la présence est une augmentation de volume de l'organe : aussi se rattache-t-on, en général, à l'hypothèse d'un fibrome interstitiel. Il est, en effet, absolument impossible, en ne s'en rapportant qu'aux seuls signes physiques, d'établir le diagnostic différentiel entre ces deux affections. Cela est d'autant plus impossible que le cancer peut apparaître à un moment donné dans un utérus atteint déjà de fibrome. Est-ce à dire que le fibrome se transforme et dégénère ? Je crois qu'il est plus exact d'accepter l'hypothèse d'une coïncidence, mais le fait n'en est pas moins embarrassant au point de vue du diagnostic.

La seule base sérieuse sur laquelle puisse reposer le diagnostic est la marche de la maladie. Lorsqu'un utérus dur, inégal, bosselé, très accessible au palper hypogastrique, a pris un développement anormal en quelques mois, et à plus forte raison en quelques semaines, il est extrêmement probable qu'il s'agit d'un cancer. Tenez également compte du caractère des douleurs : beaucoup de fibromes sont indolents, ou n'occasionnent que des accidents de compression qui, étant eux-mêmes le plus souvent intermittents,

laissent à la malade quelque repos. Le cancer, au contraire, provoque des douleurs continues et d'une intensité extrême.

Lorsque survient la période cachectique, le diagnostic s'impose, surtout si l'état général ne peut être mis sur le compte de pertes abondantes et incoercibles.

Les auteurs étudient dans un chapitre à part le *sarcome de l'utérus*. Cette distinction me paraît absolument superflue au point de vue clinique, car les signes du sarcome sont identiques à ceux que je viens d'attribuer au cancer, et c'est pure affaire d'histologie. Il est possible, au lit de la malade, d'invoquer de bonnes raisons en faveur d'un polype, d'un corps fibreux, ou, au contraire, d'un cancer ; mais, quant à différencier ce dernier d'un sarcome, il n'y faut pas songer, ce qui, d'ailleurs, n'offre qu'un médiocre inconvénient, car les mêmes considérations thérapeutiques s'appliquent aux deux espèces de tumeurs.

Lorsqu'à l'aide des signes que je viens d'étudier, vous serez arrivé au diagnostic de cancer de la cavité utérine (forme ulcéreuse), si vous constatez l'intégrité du péritoine, des annexes et des ganglions lymphatiques, pratiquez l'hystérectomie vaginale. sinon, dilatez la cavité utérine et modifiez la lésion locale par des grattages, des cautérisations, des applications topiques.

Dans la forme végétante, l'hystérectomie vaginale est encore le traitement de choix. Si elle est impossible, faites un traitement palliatif : enlevez avec la curette tranchante toutes les végétations intra-utérines et touchez ensuite la surface avec une solution de chlorure de zinc à 10 p. 100, ou tout autre caustique. La récidive ne tarde pas, sans doute, à survenir, mais les malades éprouvent un soulagement extrême pendant un certain temps.

Quant au cancer développé dans le stroma de l'utérus, il n'est justifiable que de l'hystérectomie abdominale totale.

CHAPITRE IV

AFFECTIONS DES ANNEXES DE L'UTÉRUS.

Nous avons déjà étudié avec les tumeurs de la cavité abdominale celles des affections des annexes dont le développement a lieu dans l'ovaire et le parovarium, et, en particulier, les kystes.

J'aurai donc principalement en vue dans ce chapitre les affections inflammatoires de ces organes, auxquelles je rattacherai l'histoire de l'hématocèle périutérine.

Mais, auparavant, disons quelques mots de la *hernie de l'ovaire*.

A. **Hernie de l'ovaire.** — L'ovaire subit fréquemment des déplacements dans la cavité pelvienne, surtout en arrière, du côté du cul-de-sac de Douglas, ainsi que nous le verrons en étudiant la salpingo-ovarite, mais il sort très rarement du bassin pour former une véritable hernie.

Cette rareté même constitue l'un des principaux obstacles au diagnostic, car le praticien ne songe pas, en général, à la possibilité de cette affection.

L'ovaire peut, à la rigueur, suivre les diverses voies que parcourt l'intestin pour franchir l'enceinte pelvienne, et on le trouve quelquefois dans le sac des grosses hernies abdominales, mais, lorsqu'il s'échappe seul du ventre, c'est à peu près toujours à travers le canal inguinal qu'il s'engage pour venir faire saillie dans le pli de l'aine.

L'ovaire hernié se présente au clinicien sous deux états : il est normal, ou bien il est dégénéré.

L'ovaire normal forme dans l'aine une tumeur allongée, du volume d'une amande environ, mobile, quelquefois réductible, indolente spontanément, mais *très douloureuse à la pression.*

La première idée qui se présente à l'esprit est qu'il s'agit d'une hernie épiploïque, surtout lorsque la tumeur est mobile ou réductible, et l'on conseille à la femme de porter un bandage, mais elle ne tarde pas à y renoncer, car la pression de la pelote est ordinairement insupportable.

On songe également à la possibilité d'une adénite, mais, en interrogeant la malade, on constate que le prétendu ganglion est de date ancienne, quelquefois même congénital, qu'il ne change pas de volume, ne présente aucune tendance à la régression ou à la suppuration, et qu'il est très douloureux au toucher, caractères opposés à ceux de l'adénite.

Il est un signe pathognomonique quand on peut le constater. Touchez la femme, appliquez le doigt sur la face antérieure de l'utérus, et repoussez, autant que possible, cet organe en arrière ; au lieu du doigt, vous pourriez vous servir de l'hystéromètre.

Observez soigneusement pendant ce temps ce qui se passe du côté de la tumeur : si elle suit les mouvements imprimés à la matrice, il n'y a pas de doute, il s'agit bien de l'ovaire. On peut aussi trouver l'utérus dévié du côté correspondant.

Ajoutons qu'à l'époque des règles la tumeur est susceptible d'augmenter de volume et de devenir plus sensible. Le diagnostic est, en somme, facile, pour peu qu'on songe à l'existence de la maladie.

Les choses ne se présentent pas absolument sous le même aspect lorsque l'ovaire est dégénéré, et le diagnostic est alors entouré d'une grande obscurité.

La tumeur n'offre plus, en effet, un volume et une forme qui rappellent ceux de l'ovaire normal; elle a perdu son exquise sensibilité à la pression; elle n'est plus mobile dans le canal inguinal, et encore moins réductible dans la cavité abdominale: elle ne paraît plus solidaire des mouvements imprimés au corps de l'utérus.

Je suppose que l'ovaire soit atteint, dans ces conditions, de dégénérescence cancéreuse, il est impossible, ce me semble, de différencier celle-ci d'un lympho-carcinome primitif de l'aine ou d'un lympho-sarcome.

L'ovaire sera plus fréquemment atteint de dégénérescence kystique, et alors trois hypothèses se posent : Est-ce un kyste du canal de Nück (hydrocèle de la femme)? Est-ce une hydropisie d'un sac herniaire? Est-ce un ovaire hernié devenu kystique?

Je ne voudrais pas affirmer que le chirurgien, même le plus expérimenté, arrivera toujours à établir le diagnostic différentiel entre ces diverses affections, parce que celui-ci repose, en général, non sur des signes physiques, mais sur des présomptions plus ou moins vraisemblables. Cependant, si on perçoit nettement dans la tumeur une partie dure, résistante, et une partie liquide, on sera autorisé à rejeter l'hypothèse de kyste du canal de Nück, parce que, dans ce cas, la tumeur est lisse, régulière, et de consistance parfaitement uniforme dans tous les points.

Mais s'agit-il alors d'une épiplocèle ancienne, adhérente, avec production de liquide dans le sac, ou d'un ovaire kystique? Il me paraît impossible même de le présumer, si ce n'est en se basant sur la marche de l'affection, pourvu que la malade vous renseigne exactement à cet égard.

J'ai observé et opéré dans mon service, en 1887, un cas de ce genre rapporté dans la thèse de M. le Dr E. Thomas. Il s'agissait d'une femme, âgée de vingt-deux ans, chez laquelle la tumeur avait succédé à un traumatisme, au dire de la malade. Après avoir longuement discuté l'hypothèse d'une hernie de l'ovaire kystique et d'une épiplocèle avec hydropisie du sac, je me prononçai pour cette dernière affection, en raison de l'absence complète des signes spéciaux de la hernie de l'ovaire; or, l'examen histologique nous démontra que la partie solide de la tumeur était constituée par l'ovaire.

La science renferme un certain nombre de cas d'inflammation d'un ovaire hernié, qui ont donné lieu à des phénomènes rappelant l'étranglement, et analogues à ceux que provoque parfois l'orchite chez l'homme. L'embarras est encore grand pour le chirurgien de reconnaître s'il s'agit d'une adénite avec retentissement sur le péritoine, de péritonite herniaire, ou d'ovarite.

D'ailleurs ce diagnostic différentiel n'offre aujourd'hui qu'une médiocre importance. Il y a quelques années seulement, il n'était pas indifférent d'ouvrir un kyste du canal de Nück bien isolé du péritoine, un abcès ganglionnaire, ou de tomber sur un sac herniaire, ou bien de rencontrer un ovaire, mais aujourd'hui l'opération est à peu près aussi inoffensive dans un cas que dans l'autre.

Lorsque l'ovaire présente ses caractères normaux et se rédu it aisément, appliquez un bandage herniaire. Si l'ovaire est irréductible et peu ou point douloureux, laissez-le en place, sans le comprimer avec aucune espèce de bandage.

S'il est douloureux, pratiquez-en l'ablation, ce qui me paraît préférable à la réintégration dans la cavité abdominale d'une glande presque toujours modifiée dans sa structure.

Lorsque l'ovaire dégénéré forme dans le pli de l'aine une tumeur douloureuse dont la femme désire être débarrassée, n'hésitez pas à l'enlever, en portant une ligature au catgut sur le pédicule jusqu'au niveau de l'orifice supérieur du canal inguinal.

B. **Inflammation des annexes de l'utérus.** — Les annexes de l'utérus comprennent la trompe, l'ovaire (au point de vue physiologique, l'utérus serait bien plutôt l'annexe de l'ovaire) et les ligaments larges. Les organes sont enveloppés par le péri-

toine, qui fait partie intégrante de leur constitution et les rattache intimement l'un à l'autre : aussi, conçoit-on difficilement une phlegmasie quelque peu intense de l'un d'eux sans que le péritoine y participe, de même que l'inflammation isolée de l'une de ces parties est une idée purement théorique.

Et, cependant, les auteurs décrivent une inflammation du tissu cellulaire qui entoure immédiatement l'utérus sous le nom de *périmétrite*; une seconde, qui envahit le tissu cellulaire compris entre les deux feuillets du ligament large sous le nom de *phlegmon du ligament large*, et enfin l'inflammation isolée du péritoine sous le nom de *pelvi-péritonite*. Ajoutons à ces divisions arbitraires l'inflammation de la trompe (*salpingite*) et l'inflammation de l'ovaire (*ovarite*). Ainsi donc, voilà cinq maladies différentes, étudiées dans des chapitres spéciaux, et qui évoluent sur des parties tellement solidaires qu'elles ne sauraient, à des degrés divers sans doute, être envahies l'une sans l'autre. Aussi, n'est-il pas étonnant que les auteurs aient formulé sur la fréquence, sur l'existence même de quelques-unes de ces affections, des opinions si différentes, que ce sujet est resté jusqu'ici très obscur, malgré des travaux multipliés.

La clinique autorise-t-elle une semblable classification? Non, et la preuve c'est que des cliniciens très compétents, très expérimentés, vous disent, par exemple : Ce que vous avez pris jusqu'à ce jour pour un phlegmon du ligament large n'avait rien de commun avec ce ligament et n'était autre qu'un adéno-phlegmon juxtapubien; et d'autres : Tous les signes attribués à la phlegmasie du ligament large doivent être rattachés à une pelvi-péritonite, etc.

L'anatomie pathologique pouvait-elle, du moins, éclairer ces longs débats dont la tribune académique a souvent retenti? Non, car dans les rares autopsies que l'on a eu occasion de faire, chacun trouvait une confirmation de sa théorie, et cela devait être, puisque, je le répète, les parties qui constituent les annexes de l'utérus sont tellement solidaires, que toutes finissent par être envahies à la fois.

Si encore la pratique avait tiré bénéfice de ces éternelles discussions! Mais non, la thérapeutique restait toujours la même : attendre la formation de l'abcès et l'ouvrir.

Grâce à la chirurgie abdominale, cette question si complexe des inflammations périutérines est entrée, de nos jours, dans une

voie féconde et sûre dont la pratique a déjà tiré les résultats les plus heureux. Ce que n'avait pu donner jusqu'ici l'examen du cadavre, nous l'obtiendrons, sans aucun doute, de l'anatomie pathologique faite sur le vivant. Sur le cadavre, en effet, la lésion dominante était la lésion ultime, celle qui avait déterminé la mort, et n'était qu'une complication; sur le vivant, nous sommes en présence de l'affection principale.

Il ressort déjà un fait très important de nos études actuelles, auxquelles cependant il serait injuste de trop demander, puisqu'elles datent à peine de quelques années.

Lorsqu'une femme était atteinte d'une affection inflammatoire aiguë ou chronique occupant les annexes de l'utérus, vous entendiez jadis diagnostiquer: phlegmon du ligament large, pelvipéritonite, périmétrite, même paramétrite; mais de salpingite, d'ovarite ou de salpingo-ovarite, il n'était pas question ou, tout au moins, elles étaient reléguées au second plan. On les mentionnait bien au chapitre « anatomie pathologique », mais vous chercheriez vainement les signes qui les peuvent faire connaître sur le vivant. Eh bien, les rôles sont renversés, et il est probable, sinon certain, que ces dernières affections jouent le rôle capital dans la pathologie des annexes.

Ceci m'amène à dire un mot de la pathogénie de ces affections.

Établissons d'abord que le point de départ des maladies des annexes se trouve, le plus souvent, dans l'utérus à la suite de l'accouchement, ou bien d'une endométrite non puerpérale de nature souvent blennorragique. Or, on admet généralement que la voie de transmission est le système lymphatique, d'où la production d'angio-phlegmons ou d'adéno-phlegmons, ce qui est, à la rigueur, possible et se rencontre, en effet, dans d'autres régions.

Toutefois, il me paraît beaucoup plus rationnel d'admettre la transmission directe par la muqueuse génitale, au moins pour ce qui concerne la tubo-ovarite et la péritonite pelvienne. Supposons, par exemple, une vaginite spécifique; l'inflammation se propage à la muqueuse utérine, puis à la muqueuse de la trompe, et de là peut gagner l'ovaire, le péritoine, et même le ligament large, puisque, en définitive, la trompe de Fallope est comprise entre les deux feuillets péritonéaux qui constituent ce ligament.

Il résulte de là que la trompe serait, après l'utérus, l'organe le plus fréquemment atteint dans les affections des organes génitaux internes de la femme, puisqu'elle est l'intermédiaire obligé entre

l'endométrite, qui est le point de départ, et la pelvi-péritonite, aboutissant ultime des phlegmasies utérines.

L'ovaire participe toujours lui-même à l'inflammation de la trompe, d'où l'expression de tubo, de salpingo-ovarite, dont les deux termes sont à peu près inséparables en clinique. La pelvi-péritonite d'origine utérine n'est donc pas primitive, mais bien la conséquence d'une salpingo-ovarite, avec laquelle, d'ailleurs, elle se confond cliniquement.

Il est toujours difficile de démontrer une théorie en médecine, mais celle-ci me paraît si vraisemblable, si simple, et si bien en harmonie avec ce que nous voyons journellement se produire, dans les organes génito-urinaires de l'homme, par exemple, que je n'hésite pas un instant à l'admettre.

Que dans la métrite parenchymateuse l'inflammation gagne la couche cellulaire sous-péritonéale et le péritoine lui-même, en se propageant de proche en proche à travers les parois de l'utérus, cela est sans doute possible, mais, dans ces conditions, la trompe n'est-elle pas toujours elle-même affectée, puisqu'elle fait, en définitive, partie intégrante de l'utérus!

Il est évident qu'au début l'affection peut rester pendant longtemps limitée à la muqueuse utérine ou à la muqueuse de la trompe; mais, lorsque l'inflammation s'étend et revêt un certain caractère de gravité, les annexes sont prises en totalité, aussi bien l'ovaire et la trompe que le tissu cellulaire périutérin et le péritoine, qui enveloppe de toutes parts ces annexes. On ne rencontre donc pas séparément une périmétrite, un phlegmon du ligament large, une pelvi-péritonite, ou bien une tubo-ovarite; ces diverses maladies existent toujours à la fois dans une inflammation intense des annexes, et c'est tout au plus si l'on peut dire qu'il y a prédominance de l'une sur l'autre. Pour vous en assurer, du reste, lisez les auteurs, et vous constaterez que la description de l'une de ces affections pourrait s'appliquer à peu près exactement aux autres. En quoi, par exemple, la périmétrite diffère-t-elle du phlegmon du ligament large, si ce n'est que, dans ce dernier cas, la tuméfaction siège de préférence sur les côtés de l'utérus?

Bernutz et Goupil n'ont-ils pas avancé et même prouvé que tous les signes attribués au phlegmon du ligament large devaient être rattachés à une pelvi-péritonite, et cette dernière elle-même n'est-elle pas absolument identique dans son expression clinique

à la salpingo-ovarite, dont elle est, au surplus, la conséquence et l'extension?

Cessons donc de décrire isolément des maladies qui ne sont ni isolées, ni isolables sur le vivant, en raison de la continuité et de la contiguïté des organes envahis, en raison de la cause apparente qui est la même pour chacune d'elles, et aussi de la cause réelle qui leur est commune, c'est-à-dire l'infection.

Supposons-nous en présence d'une femme atteinte d'une affection inflammatoire des annexes de l'utérus, et procédons à la recherche du diagnostic.

Comment reconnaîtrons-nous qu'il s'agit non plus d'une métrite simple, mais de l'inflammation des annexes?

La chose est facile dans le cas d'endométrite, car l'utérus a conservé son volume sensiblement normal; il est mobile, peu douloureux, et les femmes se plaignent surtout de pertes abondantes sanguines ou muco-purulentes. Mais, il n'en est pas de même dans la métrite parenchymateuse aiguë ou subaiguë. Alors, l'utérus est volumineux, très douloureux, peu mobilisable : les douleurs rayonnent vers les parties voisines, et il est alors très probable que l'inflammation atteint, jusqu'à un certain point, la couche celluleuse sous-péritonéale et le péritoine lui-même. Il peut même survenir une véritable péritonite qui s'étend à la cavité pelvienne et à la cavité abdominale, surtout après l'accouchement; c'est la métro-péritonite-puerpérale, dont je n'ai pas à m'occuper ici.

Reconnaissons, d'ailleurs, que la métrite, qui a toujours été le point de départ de l'affection des annexes (il faut toutefois faire une exception pour les salpingo-ovarites d'origine tuberculeuse qui constituent une classe à part), persiste, en général, à un degré plus ou moins prononcé.

Ce qui caractérise essentiellement la propagation inflammatoire aux annexes, c'est l'existence d'une tuméfaction, ou même d'une tumeur véritable occupant le pourtour de l'utérus.

C'est donc surtout à l'aide du toucher vaginal, du toucher rectal et du palper hypogastrique que l'on établira le diagnostic; ne comptez pas sur le spéculum, et encore moins sur l'hystéromètre, qu'il faut même se garder d'employer dans ces conditions.

Très souvent, vous obtiendrez comme renseignement que la femme accouchée une ou plusieurs fois s'était, en apparence du moins, assez bien remise de ses couches. Recherchez avec beau-

coup de soin l'existence d'une blennorragie antérieure, et même les traces parfois encore présentes de cette affection. Ce sont, en effet, les deux causes à peu près constantes des métrites et des parométrites infectieuses. Le traumatisme résultant des rapports sexuels trop fréquents, ou d'organes disproportionnés, joue, sans doute, un rôle, mais très secondaire. La douleur étant un symptôme constant sur lequel les malades appellent tout d'abord l'attention, vous pourrez en tirez un certain parti au point de vue du diagnostic, même avant tout examen local.

Les diverses opérations pratiquées dans ces dernières années ont démontré que les maladies des annexes sont souvent bilatérales, mais il y a, presque toujours, un côté beaucoup plus affecté que l'autre, et c'est de celui-là que se plaignent les malades ; or, ce côté est, dans une très grande proportion, le côté gauche, sans qu'on ait pu, jusqu'à présent, en fournir une explication satisfaisante. (Je serais toutefois disposé à rattacher ce fait curieux à la cause qui produit le varicocèle chez l'homme à peu près constamment à gauche.) On conçoit difficilement qu'une métrite produise de la douleur seulement d'un côté (à moins de déviation, bien entendu), et c'est pour expliquer ce symptôme que certains auteurs avaient admis des métrites partielles, mais il est très vraisemblable qu'il s'agissait alors de tubo-ovarite, peu appréciable au toucher et méconnue.

Si donc une femme se plaint de douleurs occupant les côtés de la matrice, c'est-à-dire la région de la fosse iliaque interne, et spécialement à gauche, c'est une présomption en faveur d'une maladie des annexes de ce côté.

Étudions maintenant les signes fournis par le toucher : nous rechercherons ensuite les éléments du diagnostic qui nous sont donnés par l'écoulement vaginal et le caractère des douleurs.

Nous aurons recours au toucher vaginal, au toucher rectal, et au palper hypogastrique simple ou combiné avec le toucher vaginal.

Le toucher vaginal nous permet de constater l'état des culs-de-sac du vagin, et c'est à cet examen que nous devrons les principaux signes diagnostiques, non seulement d'une phlegmasie périutérine, mais encore du siège anatomique probable de cette phlegmasie. Procédons donc par ordre et touchons successivement le cul-de-sac antérieur, les culs-de-sac latéraux, et le cul-de-sac postérieur. La tuméfaction est, en général, limitée à l'une de ces parties, bien que cependant elle puisse, quelquefois, faire

tout le tour du col. La conclusion à en tirer, dans ce dernier cas, c'est que toute l'atmosphère cellulo-péritonéale qui enveloppe l'utérus est envahie et qu'il s'agit d'une phlegmasie circum-utérine, mais cette circonstance est exceptionnelle et se rencontre surtout dans la métro-péritonite puerpérale.

Le doigt porté dans le cul-de-sac antérieur perçoit-il une tuméfaction située entre l'utérus et la vessie, vous devez songer à la possibilité d'une antéflexion ou d'un fibrome occupant la paroi antérieure de l'utérus, mais vous constatez qu'il s'agit bien d'une affection inflammatoire et le diagnostic porté est, le plus souvent, celui de périmétrite. C'est pour ces cas que Nélaton conseillait de toucher avec le pouce, dont la pulpe s'applique tout naturellement sur la région.

Si la tuméfaction occupe les parties latérales de l'utérus et descend jusqu'au cul-de-sac latéral droit ou gauche, on considère ce signe comme propre au phlegmon du ligament large. Je rappelle encore ici qu'on ne touche bien le cul-de-sac droit qu'avec la main droite et le cul-de-sac gauche qu'avec la main gauche.

Nous constatons que le siège de la tuméfaction est le cul-de-sac postérieur : nous devons nous demander s'il s'agit d'une collection liquide intrapéritonéale (sanguine ou purulente), d'une rétroflexion, d'une accumulation de matières fécales dans le rectum (voyez le chapitre *Rétroflexion*) ou de l'ovaire avec la trompe.

Il ne faudrait cependant pas trop s'en rapporter aux sensations fournies par le toucher vaginal pour affirmer qu'il s'agit de telle ou telle variété de phlegmasie périutérine, car l'ovaire et la trompe enflammés peuvent occuper les divers points du pourtour de l'utérus et en imposer pour une périmétrite, un phlegmon du ligament large, ou une pelvi-péritonite.

Voici ce que l'ablation des annexes malades nous a permis de reconnaître dans ces derniers temps. Lorsque nous trouvons avec le doigt, dans un des culs-de-sac latéraux (beaucoup plus souvent le gauche), une tumeur plus ou moins ferme, ordinairement de petit volume, nettement distincte du col qui est repoussé du côté opposé, se prolongeant un peu vers le cul-de-sac postérieur, ou occupant franchement ce cul-de-sac, très douloureuse au toucher, nous n'hésitons pas à diagnostiquer une salpingo-ovarite. Je répète que cette dénomination implique l'idée de pelvi-péritonite, puisque cette dernière affection est une conséquence forcée de la première.

C'est alors surtout qu'il faut avoir recours au toucher

rectal. L'ovaire et la trompe enflammés occupent à peu près constamment le cul-de-sac de Douglas: aussi, peut-on sentir très nettement à travers la paroi rectale une tumeur dont le toucher vaginal ne permettait, en quelque sorte, que de soupçonner la présence.

Le palper hypogastrique doit venir en aide au toucher vaginal et rectal. Lorsque la tumeur est volumineuse, nulle difficulté pour la distinguer à travers la paroi abdominale, mais, si elle est de petit volume, comme un œuf de pigeon, par exemple, si la paroi est épaisse et la pression douloureuse, on n'obtient aucun renseignement, et il peut devenir nécessaire d'endormir la malade afin de pouvoir faire un examen complet, qui permette de saisir la tumeur entre deux doigts et d'en constater tous les caractères.

Si les phlegmasies périutérines ne donnent souvent lieu qu'à des tuméfactions circonscrites, de petit volume, et reconnaissables seulement au toucher vaginal, elles sont aussi le point de départ de véritables tumeurs inflammatoires situées sur les côtés, en arrière, en avant ou au-dessus de l'utérus : elles peuvent alors occuper toute la région sous-ombilicale. Pour la plupart des auteurs, le siège de l'affection est le tissu cellulaire du ligament large ; pour A. Guérin, c'était un adéno-phlegmon juxtapubien, opinion peu probable.

Dans certains cas, l'ovaire et la trompe, au lieu de tomber en arrière dans le cul-de-sac de Douglas, ce qui est la règle, se portent en avant (sans doute lorsque l'utérus est antéfléchi) et provoquent autour d'eux un foyer qui donne naissance au plastron classique du phlegmon périutérin.

Mais il est de minime importance, au point de vue pratique, de savoir si cette masse indurée, collée en quelque sorte à la paroi abdominale antérieure dans le ligament large, siège autour du ganglion juxtapubien ou bien encore de l'ovaire et de la trompe; ce qu'il faut surtout, c'est la rattacher à sa véritable origine, c'est-à-dire à une inflammation périutérine, et la chose n'est pas toujours aussi facile qu'on pourrait le croire au premier abord.

Ce qui caractérise ce genre de tumeur, c'est une dureté extrême. La consistance est telle, dans certains cas, que l'on songe tout de suite à une tumeur fibreuse de l'utérus, et les faits ne sont pas rares dans lesquels des praticiens de haute valeur ont différé d'opinion, l'un tenant pour un fibrome et l'autre pour une tumeur inflammatoire. Le toucher vaginal et le palper hypogastrique

fournissent, en effet, une sensation à peu près identique dans les deux circonstances. La marche de l'affection pourrait, cependant, mettre sur la voie du diagnostic : si, par exemple, la tumeur s'est développée à la suite d'une couche ou d'une fausse couche. Bien que la tumeur inflammatoire soit contiguë à l'utérus, il est pourtant quelquefois possible de constater une certaine indépendance entre ces deux parties, ce qui constitue le principal élément du diagnostic différentiel.

Lorsque la tumeur siège en arrière ou sur les côtés, la difficulté n'est pas moins grande pour reconnaître cliniquement le point de départ anatomique. Il y a de grandes chances pour que l'ovaire et la trompe en fassent partie, mais ils ne sont pas seuls. La tumeur est parfois très dure et fait penser à un fibrome ; elle peut être molle, fluctuante, et donne l'idée d'un kyste de l'ovaire ou du parovarium. Une femme me fut adressée comme étant atteinte d'un fibrome occupant le côté gauche de l'utérus, mais je crus devoir diagnostiquer une tumeur inflammatoire en me basant sur les signes que je viens d'énoncer. Elle remontait dans la cavité abdominale et présentait environ le volume d'une tête de fœtus. Quel en était le point de départ : ligaments larges, ovaire, trompe ou péritoine? Il me paraissait impossible de le dire. Pour des raisons que j'exposerai plus loin, je me décidai à pratiquer la laparotomie : or, je trouvai une masse composée d'épiploon, d'intestin grêle, de l'ovaire et de la trompe, ainsi que du ligament large du même côté, le tout confondu ensemble par des adhérences anciennes qui le fixaient solidement aux parois pelviennes, si bien qu'il était très difficile, même en ayant les parties sous les yeux, de se rendre un compte exact de la composition de cette tumeur, dans laquelle entraient, en réalité, la totalité des annexes du côté gauche.

Eh bien, lisez les observations de laparotomie pour salpingo-ovarite, et vous verrez qu'à des degrés divers toutes ressemblent à celle que je viens de rappeler en quelques mots.

Lorsque la tumeur est manifestement fluctuante, on pourrait, ai-je dit, songer à un kyste de l'ovaire ou du parovarium, et, en effet, les signes physiques sont identiques dans ces divers cas. Il faut se baser surtout sur la marche de l'affection et sur l'existence de certains phénomènes généraux qui existent dans les affections inflammatoires et ne se rencontrent pas dans les kystes simples non purulents.

Quant à savoir si la poche purulente siège dans l'épaisseur du ligament large proprement dit, dans la trompe dilatée, ou dans une poche péritonéale cloisonnée à la suite d'une ancienne pelvi-péritonite, cela est souvent difficile.

Recherchez avec soin si la tumeur que vous sentez par le palper hypogastrique fait saillie sur les côtés de l'utérus et si vous pouvez vous renvoyer le liquide d'une main à l'autre ; recherchez en même temps, à l'aide du toucher vaginal, si la femme présente les signes locaux d'une salpingo-ovarite chronique, c'est-à-dire si vous sentez sur les côtés, quelquefois en arrière de l'utérus, dans le cul-de-sac de Douglas, une tumeur nettement isolée, très douloureuse à la pression. Vous serez en droit d'établir la filiation suivante : salpingo-ovarite ancienne, remontant souvent à plusieurs années ; depuis cette époque, la femme n'a jamais joui d'une bonne santé, elle a toujours plus ou moins souffert du même côté du bas-ventre et, récemment, il s'est fait une poussée inflammatoire qui a dépassé en intensité celles qui se produisaient de temps en temps, et une collection purulente en a été la conséquence.

Résumons les signes qui nous sont fournis par le toucher vaginal, le toucher rectal et le palper hypogastrique dans les inflammations subaiguës ou chroniques des annexes de l'utérus, telles que nous les observons, en général, dans la pratique. (Je laisse de côté les cas de métro-péritonite infectieuse qui succèdent parfois immédiatement à un accouchement ou à une fausse couche.)

Ces affections se révèlent par l'existence d'une tumeur siégeant sur les côtés de l'utérus, en connexion plus ou moins intime avec cet organe, mais indépendante de lui. Il faut commencer par établir ce caractère essentiel, puisque seul il permet d'affirmer qu'il ne s'agit pas de la matrice elle-même plus ou moins déviée, ni d'une tumeur située dans son épaisseur. Cet examen est parfois très difficile et nécessite alors une grande habitude du toucher.

La tumeur est petite ou grosse.

La tumeur est quelquefois si petite, qu'on a peine à la trouver, et souvent elle passe inaperçue, si l'on n'apporte à sa recherche le soin le plus minutieux ; c'est une sorte de petite amande, de petite bille que l'on sent dans un des culs-de-sac du vagin, le

plus souvent à gauche et en arrière. C'est alors que le toucher rectal est utile pour compléter la sensation perçue à travers le vagin et qu'il permet d'affirmer que la tumeur est un peu plus volumineuse qu'on ne l'avait supposé. Le palper hypogastrique apporte, en général, peu de lumière : cependant, si les parois abdominales sont minces et souples, et surtout si on donne du chloroforme, il est possible d'arriver à saisir entre les doigts une tumeur, si petite qu'elle soit.

La tumeur peut présenter le volume d'une châtaigne, et rien n'est plus facile alors que d'en constater la présence sur un des côtés du col qui se trouve rejeté du côté opposé.

Lorsque vous rencontrerez ces caractères : tumeur petite, bien limitée, siégeant sur les côtés ou en arrière du col utérin, ferme ou rénitente, douloureuse au toucher, vous êtes en droit de diagnostiquer une ovarite, une salpingo-ovarite.

Si la tumeur est volumineuse et remonte plus ou moins haut dans la cavité abdominale, qu'elle soit de consistance ferme ou molle, quel que soit le point de la circonférence de l'utérus où elle se trouve, je me contente, pour mon compte, du diagnostic suivant : tumeur inflammatoire péri-utérine (j'accepte qu'on a commencé par éliminer les fibromes et les kystes, ce qui est facile, grâce à la marche de l'affection), et, si j'étais obligé de préciser davantage, je dirais : salpingo-ovarite primitive probable, étendue au tissu cellulaire périutérin, à celui du ligament large, au péritoine, et peut-être à l'épiploon, ainsi qu'à quelques anses intestinales.

Lorsque l'on trouve une collection liquide, je répète qu'il est très difficile de reconnaître par le toucher si elle siège dans le ligament large proprement dit, la trompe, ou une loge péritonéale enkystée.

Après avoir constaté par le toucher les caractères physiques de la tumeur, occupez-vous des divers écoulements qui peuvent se produire. Il est très rare qu'il existe de la métrorragie ; la menstruation est devenue irrégulière et souvent les femmes perdent moins de sang qu'autrefois. On ne rencontre pas non plus l'écoulement glaireux ou séro-purulent, parfois si abondant, de l'endométrite, mais on peut constater un écoulement purulent dont il faut tenir le plus grand compte. Le pus sort par le rectum, par l'urètre ou par le vagin. Dans les deux premiers cas, un foyer purulent s'est ouvert dans l'intestin ou dans la vessie, d'où la

production d'une fistule qui est la source de diverses complications. Le pus qui s'écoule par le vagin peut, sans doute, provenir aussi d'une fistule vaginale, mais il suit quelquefois une autre voie.

Lorsqu'à la suite d'une salpingite, il s'est produit dans la trompe un foyer qui a déterminé une dilatation plus ou moins considérable de ce conduit, la collection purulente est parfois complètement enkystée, mais il est possible aussi que l'orifice utérin ne soit pas oblitéré, et l'abcès se vide alors de temps en temps dans la cavité utérine, en même temps qu'une modification favorable se produit dans les phénomènes locaux et généraux.

La constatation bien nette de la sortie intermittente du pus par le col utérin est la preuve à peu près irrécusable de l'existence d'une salpingite suppurée ou *pyosalpinx*.

La douleur est le symptôme le plus constant de l'inflammation des annexes de l'utérus ; c'est par là que commence la maladie, et c'est sur ce point que les femmes appellent surtout l'attention. Cette douleur occupe le petit bassin, irradie vers le ventre, la région lombaire, les membres inférieurs, suit le trajet de certains nerfs, etc., mais elle présente parfois quelques caractères spéciaux sur lesquels il importe d'insister. Et d'abord la douleur au moment de la défécation : certaines femmes éprouvent à ce moment une douleur atroce et en arrivent à le redouter tellement, qu'elles préfèrent ne pas manger, afin de rendre les selles moins fréquentes. La douleur est d'autant plus violente que le bol fécal est plus gros et plus dur. Ce symptôme se rencontre lorsque la tumeur périutérine occupe le cul-de-sac de Douglas et repose sur le rectum, à peu près comme le fait la prostate chez l'homme, et il est, dès lors, très aisé de le comprendre ; aussi doit-on lui faire jouer un rôle très important dans l'établissement du diagnostic, et il est à peu près certain qu'il s'agit, dans ce cas, d'une salpingo-ovarite.

Si la tumeur, au lieu de siéger en arrière de l'utérus, siège en avant, c'est la miction qui peut devenir très douloureuse.

Un autre caractère assez fréquent de la douleur est l'intermittence. Les femmes éprouvent continuellement une sensation de gêne, de pesanteur, mais elles sont relativement calmes, lorsque tout à coup, sans cause connue, survient une douleur d'une violence extrême qui disparaît après un certain temps, sans

qu'on en puisse le plus souvent saisir la raison. Chose curieuse, cette douleur revient chaque jour et à peu près à la même heure : une jeune femme de vingt ans, atteinte de salpingo-ovarite gauche, éprouvait ce phénomène tous les jours vers une heure ou deux de l'après-midi. Pour bien fixer le caractère de cette douleur, on l'a désignée sous le nom de *colique salpingienne*.

Vous avez établi le diagnostic d'affection inflammatoire des annexes de l'utérus. Dans bon nombre de cas, il s'agit d'une salpingo-ovarite avec pelvi-péritonite plus ou moins étendue ; dans d'autres, la lésion paraît porter sur le tissu cellulaire périutérin, et il est vraisemblable, avons-nous dit, que même alors la salpingite a été primitive et a gagné le tissu cellulaire voisin. Mais peu importent la théorie et le processus pathologique, il convient maintenant d'instituer le traitement, qui varie, d'ailleurs, essentiellement suivant les circonstances.

Établissons, sous ce rapport, deux catégories de malades : les unes sont atteintes depuis peu de temps, les autres souffrent depuis plusieurs mois et même plusieurs années.

Dans les inflammations récentes, qui revêtent toujours un certain caractère d'acuité, le traitement est sensiblement le même que celui de la métrite parenchymateuse : repos complet au lit, injections boriquées chaudes, lavements émollients journaliers, légers purgatifs. Si les douleurs sont extrêmement vives, on appliquera avec avantage des sangsues sur le ventre ; on fera des injections de morphine, etc. En somme, expectation avec une bonne hygiène, en remplissant les indications qui peuvent se présenter.

La phlegmasie périutérine disparaît souvent spontanément, mais elle peut aussi se terminer par suppuration et par induration.

L'abcès se reconnaît à l'ensemble des phénomènes généraux qui accompagnent ordinairement toute suppuration : frisson, fièvre, douleurs lancinantes, etc., et surtout à l'existence de la fluctuation que l'on constate au niveau de l'un des culs-de-sac du vagin, ou par le palper hypogastrique Il est souvent possible, lorsque l'abcès est volumineux et élevé dans la cavité abdominale, de percevoir la fluctuation à l'aide du toucher bimanuel et de renvoyer la colonne liquide d'un doigt à l'autre. Le pus se rapproche quelquefois de la paroi abdominale en gagnant la fosse iliaque et se comporte comme les abcès de cette région. Il n'est

pas rare de voir le foyer se vider spontanément dans le vagin, et c'est la terminaison la plus heureuse de la maladie. Il peut aussi s'ouvrir dans l'intestin, solution moins favorable que la précédente, et dans la vessie, ce qui entraîne des accidents de cystite très pénibles, d'une guérison extrêmement difficile. Un genre de terminaison plus grave encore est l'ouverture dans le péritoine, d'où une péritonite aiguë, généralement mortelle.

Dès que vous aurez constaté la présence du pus, l'indication formelle est de lui donner issue le plus tôt possible, afin de soulager la malade, d'arrêter l'extension du foyer, et d'empêcher la production d'une des complications précédentes. Si le foyer bombe dans le vagin, ouvrez-le par cette voie ; s'il est plus accessible par la paroi abdominale, agissez comme avec un abcès de la fosse iliaque. Faites en sorte d'introduire un drain dans le foyer, afin d'y injecter une solution antiseptique.

S'il existait manifestement un abcès autour de l'utérus et qu'il ne fût pas accessible par le vagin ; si, d'autre part, en explorant avec soin la cavité abdominale on constatait en avant du foyer des masses intestinales (et il est alors très probable que ce serait une collection enkystée dans le péritoine), la seule conduite rationnelle serait de faire la laparotomie et d'arriver méthodiquement sur l'abcès en écartant les anses d'intestin, en général peu adhérentes. Après avoir ouvert, bien nettoyé le foyer, on y laisserait un drain sortant par la plaie abdominale. Si les circonstances le permettaient, il pourrait également être utile de drainer le cul-de-sac du vagin, et d'obtenir ainsi une anse de caoutchouc qui faciliterait beaucoup les lavages.

J'ai dit que l'abcès peut s'ouvrir spontanément dans la cavité péritonéale et produire une péritonite aiguë. Si l'on était témoin de cet accident, surtout avant que la péritonite se fût généralisée, l'indication formelle serait de faire la laparotomie, de laver la cavité abdominale à grande eau filtrée et bouillie et de se comporter avec l'abcès comme dans le cas précédent ; c'est le seul moyen de sauver la vie de la femme, et on y a réussi.

Lorsqu'à la suite d'un abcès périutérin on constate la persistance d'une fistule intestinale ou vésicale, datant déjà de plusieurs mois et même de plusieurs années, il serait évidemment indiqué de faire la laparotomie et d'aller à la recherche de l'orifice anormal pour en pratiquer l'oblitération, mais en présence des difficultés à peu près insurmontables que l'on rencontrerait pour

trouver la fistule, au milieu d'organes adhérents entre eux, cette conception risque fort de rester à l'état de théorie. Peut-être l'hystérectomie vaginale guérirait-elle la malade, mais ce n'est pas certain.

Le phlegmon périutérin se termine quelquefois par induration, et c'est un caractère très particulier à la région, sur lequel il importe d'appeler l'attention. Il ne s'agit pas ici de cette tuméfaction plus ou moins dure que l'on constate au début de l'affection, et sur laquelle j'ai insisté précédemment : c'est une gangue indurée qui se développe au pourtour de l'utérus, alors que les accidents de la période aiguë ont en grande partie disparu. On constate alors soit en avant, soit sur les côtés ou en arrière, une masse parfaitement limitée, qui remonte plus ou moins haut dans la cavité abdominale, et d'une dureté telle qu'un praticien non prévenu ne pourrait croire qu'il est en présence d'une affection de nature inflammatoire. On songe à un néoplasme, et en particulier à un cancer, en raison de la rapidité de la marche de la maladie, et, en effet, le diagnostic différentiel entre ces deux genres de tumeurs est parfois si difficile, qu'il est sage de suspendre son jugement, surtout lorsque la tuméfaction siège en arrière. Lorsqu'elle s'est développée en avant de l'utérus, elle forme un plastron adhérent à la paroi abdominale, dont l'aspect est suffisamment caractéristique pour ne pas tromper un homme un peu exercé ; c'est dans ce dernier cas que la théorie de l'adéno-phlegmon juxtapubien de A. Guérin trouverait surtout son application, car elle rend bien compte du siège anatomique de la tumeur.

Cette induration persiste pendant des semaines et des mois sans subir de modification sensible, et l'on désespère de la voir jamais disparaître, lorsqu'à un moment donné, le plus souvent sans cause appréciable, elle entre dans la voie de la régression et se résout avec une rapidité surprenante.

La guérison spontanée est donc la règle dans les cas de tumeurs inflammatoires dures qui succèdent au phlegmon périutérin, et dont le siège est bien manifestement le tissu cellulaire sous-péritonéal. On peut, toutefois, hâter la guérison à l'aide d'un traitement approprié. En voici un exemple.

Siredey avait dans son service une femme atteinte d'un de ces phlegmons périutérins, terminé par induration. Un épais plastron occupait toute la portion sous-ombilicale. La résolution

tardant à s'opérer et la malade réclamant une intervention, je fis l'opération suivante. Une sonde ayant été introduite dans la vessie, afin de pouvoir à coup sûr ménager cet organe, je pratiquai une longue incision sur la ligne médiane de la paroi abdominale et pénétrai ainsi, couche par couche, au sein de la masse indurée, qui présentait une dureté squirreuse et dont les bords n'avaient aucune tendance à s'écarter. Je gagnai ainsi la face postérieure du pubis et fis passer un drain de la plaie abdominale par le vestibule de la vulve. Cette masse, qui ne contenait pas de pus, entra dès lors rapidement en résolution et disparut bientôt complètement.

Il n'est pas nécessaire de toujours faire une opération aussi compliquée : une incision simple dans l'épaisseur de la masse suffit à accélérer le travail de régression : l'application de cautères à la surface de la peau peut aussi être très utile.

Prenons maintenant le cas d'une femme qui souffre depuis longtemps, quelquefois depuis plusieurs années. Voici comment les phénomènes se déroulent dans la très grande majorité des cas, et il existe une grande similitude entre eux.

A la suite d'un accouchement, d'une fausse couche, ou d'une blennorragie, une femme est atteinte de métrite. L'inflammation se propage à la trompe et à l'ovaire et il survient nécessairement un certain degré de pelvi-péritonite. Les malades traversent à ce moment une période plus ou moins aiguë, qui nécessite le repos complet et les soins dont j'ai parlé précédemment. Après plusieurs semaines ou plusieurs mois, une amélioration très notable survient, et les malades se lèvent, reprennent en partie leur vie habituelle, c'est presque la guérison. Elles ne sont cependant pas tout à fait bien ; elles conservent toujours une certaine gêne dans le bas-ventre, se fatiguent plus vite qu'autrefois, souffrent davantage au moment des règles ; elles restent un peu *patraques*, suivant l'expression consacrée ; de temps en temps, les douleurs reparaissent, obligent à garder quelques jours de repos, et tout rentre à peu près dans l'ordre. Mais un jour, sans cause bien appréciable, la malade éprouve dans le ventre une douleur subite et violente avec des phénomènes de pelvi-péritonite : vomissements, facies grippé, etc., et dès qu'il est possible, sans causer trop de souffrances, de palper la paroi abdominale, on constate l'existence d'une tumeur sur l'un des côtés de l'utérus.

A partir de ce moment, la santé de la femme est définitivement compromise; les symptômes aigus diminuent, sans doute, mais sans jamais disparaître; c'est à peine si la malade peut marcher; elle devient et restera une véritable infirme jusqu'à la ménopause, à moins qu'une complication ne l'emporte avant ce temps, et encore n'est-il pas certain que la ménopause amène la guérison.

Il est très probable qu'il s'agit, dans ces cas, d'une salpingo-ovarite primitive ancienne chronique, avec propagation par poussées successives au tissu cellulaire du ligament large, au péritoine, à l'épiploon, et à quelques anses intestinales. La masse ainsi constituée par des éléments très divers contient, en général, un foyer purulent situé dans la trompe dilatée, ou à son voisinage (périsalpingite) entre les deux feuillets du ligament large, ou dans une portion enkystée du péritoine.

D'après l'exposé qui précède, il n'est pas nécessaire de discuter longuement les indications du traitement; il est bien évident que la seule intervention rationnelle est l'extirpation de l'ovaire et de la trompe.

A quelle période de la maladie convient-il de proposer la laparotomie?

Dès que l'on a constaté d'une façon bien nette la présence d'une tumeur douloureuse dans un des culs-de-sac vaginaux (principalement le gauche), et que l'on est convaincu qu'il s'agit d'une tubo-ovarite, en doit-on proposer l'ablation ? Ce serait aller trop vite, car la guérison spontanée est possible, et je ne saurais trop m'élever contre l'abus déplorable qui est fait aujourd'hui de ce genre d'opérations. Mais si la femme souffre depuis longtemps, une ou deux années, par exemple ; si un traitement approprié n'a pas modifié l'état local, il faut proposer une opération, et, d'ailleurs, les malades la réclament presque toujours avec instance; ce sont là, quant à moi, les conditions qui motivent l'intervention.

De grandes discussions se sont élevées sur le procédé opératoire à mettre en usage. M. Péan a substitué la voie vaginale à la laparotomie et a fait dans M. Segond un adepte convaincu. Quelle que soit la lésion, on enlève d'abord l'utérus par morcellement et ensuite les annexes malades s'il y a lieu, ou si la chose est possible.

La plupart des chirurgiens suivent la voie abdominale. D'autres (et M. Laroyenne a surtout préconisé ce procédé) pénètrent dans le bassin par le cul-de-sac postérieur du vagin.

Voici, en résumé, mon opinion.

J'estime que la laparotomie est l'opération de choix. On réussit à faire ainsi, le plus souvent, une opération rationnelle et complète. Et n'est-ce donc rien que de conserver l'utérus d'une jeune femme lorsqu'on a le bonheur de ne trouver que l'un des côtés atteint? Cette seule considération me paraît suffisante pour faire rejeter l'hystérectomie vaginale dans les cas douteux.

Lorsque l'examen clinique vous démontre que les annexes des deux côtés sont malades, lorsque la suppuration est très probable, lorsque vous avez lieu de croire que tous les organes du petit bassin sont fusionnés entre eux, et vraisemblablement aussi avec l'épiploon et l'intestin, l'hystérectomie vaginale trouve alors son indication. La laparotomie est, sans doute, encore applicable, mais elle est beaucoup plus difficile, et peut manquer son but en ne permettant pas d'achever l'opération. Toutefois, même dans ces conditions, le chirurgien peut encore faire œuvre très utile et guérir sa malade, ainsi que je l'ai obtenu dans un cas tout à fait remarquable (1).

Si les annexes malades sont prolabées, font une saillie très appré-

(1) Une femme, âgée de trente ans, me fut adressée à l'Hôtel-Dieu par mon ami le Dr Oberlin, au mois d'avril 1887. Les accidents qu'elle éprouvait datoient de 1882 et avaient succédé à un accouchement, en commençant par des maux de reins et des règles douloureuses. Treize mois après l'accouchement, survinrent des douleurs dans le ventre, du ballonnement, et une perte de sang très abondante qui obligea la malade à garder le lit. M. Oberlin pratiqua le toucher vaginal à ce moment et constata sur le côté gauche de l'utérus une tumeur qu'il crut être un fibrome. Une amélioration notable se produisit sous l'influence du repos et des injections d'ergotine, et la malade, bien que ressentant toujours des douleurs dans le ventre et dans les reins, put reprendre à peu près sa vie habituelle jusqu'en novembre 1886. A cette époque, reparurent des crises douloureuses très violentes, siégeant exclusivement dans la fosse iliaque et dans le flanc gauche et, comme aucune modification ne survenait dans son état, elle entra dans mon service en avril 1887, c'est-à-dire six années après le début des accidents. Au mois de juin suivant, la malade éprouva des douleurs à caractère lancinant, et bientôt on s'aperçut qu'elle rendait du pus en grande abondance par le rectum. En même temps, la miction devint douloureuse.

On constatait à cette époque une tumeur occupant le petit bassin, remontant vers l'ombilic, recouverte par des anses d'intestin, du volume d'une tête de fœtus, et faisant saillie dans le cul-de-sac gauche du vagin.

L'état de la malade ne fit qu'aller en s'aggravant, son facies terreux exprimait de vives souffrances; elle était amaigrie, affaiblie, et ne pouvait plus quitter le lit; bref, il était évident qu'elle ne tarderait pas à succomber si on n'agissait pas d'une façon active (ce que j'aurais dû faire plus vite, ainsi que le démontre l'expé-

ciable dans le cul-de-sac postérieur du vagin, lorsque, surtout, on perçoit la fluctuation à ce niveau, il me paraît très rationnel d'y faire une large incision en suivant la pratique de M. Laroyenne.

La laparotomie appliquée à l'ablation des annexes de l'utérus diffère d'une manière sensible du procédé que j'ai décrit pour l'ovariotomie et l'hystérectomie.

Placez la malade dans la position renversée, la tête fortement inclinée en bas, d'après le conseil ingénieux donné par Trendelenburg. La masse intestinale se porte d'elle-même vers le diaphragme et gêne infiniment moins l'opérateur. Depuis que cette position nous a été indiquée, j'y ai eu recours dans toutes mes opérations de salpingectomie et n'ai eu qu'à m'en louer. Sondez la malade avant de la renverser, sans quoi vous ne viderez pas la vessie.

Pratiquez une incision aussi petite que possible, de 8 centimètres environ, et descendez jusqu'au niveau du pubis, plus bas que pour l'ovariotomie.

Le ventre ouvert, orientez-vous en cherchant d'abord avec les doigts le fond de l'utérus. Il faut se livrer ensuite à ce que j'appelle le *toucher pelvien*, et on arrive avec l'habitude à se rendre bien compte de la situation et de la nature des organes.

Les manœuvres qui suivent varient à l'infini suivant que les annexes sont libres ou adhérentes, suivant qu'il existe ou non une poche purulente, de telle sorte que l'opération peut être très simple ou très compliquée. Il faut procéder à l'énucléation avec le doigt en décollant doucement peu à peu la masse enflammée,

rience que nous acquérons chaque jour sur ce point encore assez inexploré de la chirurgie abdominale).

Je pratique donc la laparotomie le 17 mars 1888. Je trouve d'abord des anses d'intestin grêle qui sont refoulées en haut avec des éponges. En arrière d'elles, je constate l'existence d'une masse tellement adhérente aux parois et surtout au plancher du bassin, qu'après quelques tentatives je renonce à l'extraction. Je me contente de libérer ce qui me paraît être la trompe gauche de ses adhérences avec quelques anses de l'intestin grêle et avec l'*S* iliaque. Les premières, peu résistantes, cédèrent à la traction des doigts, et les secondes nécessitèrent la section entre deux ligatures ; je refermai ensuite le ventre, peu satisfait, je l'avoue, de mon intervention. Eh bien, à partir de ce moment, les douleurs cessèrent complètement; la femme ne rendit plus une seule goutte de pus par le rectum. Les règles reparurent normales le 27 avril, et à ce moment il se fit, pendant quelques jours, un écoulement purulent assez abondant par le vagin. Au résumé, cette malade jouit actuellement d'une très bonne santé et n'a plus jamais éprouvé de douleurs.

en agissant, autant que possible, de dehors en dedans, afin de pédiculiser au niveau de la corne utérine. On traite le pédicule comme celui de l'ovaire. Fermez la plaie abdominale.

Je suppose que l'on trouve une poche purulente, un pyosalpinx, par exemple. De deux choses l'une, ou la poche est énucléable, ou elle ne l'est pas. Avec un peu d'habitude du toucher pelvien, vous arrivez assez rapidement à cette conclusion. Si elle est énucléable, procédez avec beaucoup de douceur pour ne pas crever la poche qui est souvent mince. Entourez-la d'éponges ou de compresses pour recueillir, au besoin, le pus. Si la poche se crève, nettoyez à fond le petit bassin avec la solution phéniquée forte, ou à l'aide d'un grand lavage à l'eau chaude filtrée bouillie ; mais, néanmoins, quelque confiance que vous ayez en votre nettoyage, ne réunissez pas complètement la plaie ; laissez dans l'angle inférieur une longue mèche de gaze iodoformée pénétrant jusque sur le plancher pelvien.

Si la poche ne vous paraît pas énucléable, n'insistez pas trop longtemps afin de ne pas la rompre. Après l'avoir bien entourée d'éponges et fait saillir le plus possible à l'extérieur, ponctionnez, évacuez le pus, et fixez les bords de la poche aux lèvres de la plaie abdominale ; désinfectez le mieux que vous pourrez et remplissez de gaze iodoformée.

Si la poche communiquait avec le rectum, j'estime qu'il ne faudrait pas même tenter l'énucléation, mais la fixer d'emblée.

Les salpingo-ovarites sont presque toujours de nature inflammatoire, et consécutives à une métrite, mais elles peuvent aussi reconnaître le tubercule pour origine. Les signes cliniques ne permettent guère de diagnostiquer une salpingite tuberculeuse, et on n'y saurait arriver que par exclusion et l'examen attentif des symptômes généraux. Le traitement ne donne, d'ailleurs, lieu à aucune considération spéciale.

De l'ovaire scléro-kystique. — Je crois devoir signaler spécialement une affection de l'ovaire dont nous connaissons à peine la nature, et qui se traduit par des symptômes ne paraissant pas en rapport avec la lésion. Ainsi que le montrent les figures 148 et 149, l'ovaire est déformé, et sur la coupe on le trouve plus ou moins criblé de petits kystes ; le stroma est sclérosé.

Les femmes atteintes de cette affection présentent souvent des

douleurs locales extrêmement violentes, et, comme on ne constate parfois aucune lésion ovarienne objective, on est porté à penser qu'il s'agit d'un point névralgique chez une hystérique, ainsi que cela se produit, en effet, dans beaucoup de circonstances, et il est absurde, selon moi, de pratiquer une opération dans ces conditions. Mais il ne faut pas croire que le diagnostic soit aisé entre un ovaire scléro-kystique, par conséquent profondément altéré dans la texture, et une simple névralgie. En voici un exemple, si remarquable que je crois devoir le rapporter avec quelques détails.

Mlle P..., âgée de vingt-deux ans, avait été envoyée à Paris pour être soumise aux soins de Charcot. Elle présentait, depuis

Fig. 148.

Fig. 149. — Coupe de l'ovaire représenté sur la fig. 148.

plusieurs années, des troubles nerveux d'une intensité extrême, accompagnés de contracture, même de rétraction des muscles de diverses parties du corps. Les crises partaient toujours, au dire de la malade, de la région de l'ovaire gauche, mais le toucher combiné avec le palper abdominal ne donnait aucun résultat. Les crises, répétées chaque jour, présentaient une violence telle, que la malade se précipitait de son lit, se roulait à terre et n'était un peu soulagée que par les injections de morphine à haute dose (30 centigrammes dans les vingt-quatre heures, dont 5 centigrammes à la fois). La malade, convaincue que tous les accidents provenaient de l'ovaire gauche, en réclamait instamment l'ablation. Consulté à cet égard, je m'opposai d'abord absolument à cette opération, et c'était aussi, d'ailleurs, l'opinion de Charcot.

Plusieurs mois se passèrent ainsi sans aucune modification, et la malade était dans un état d'affaiblissement et de dépérissement

pas rare de voir le foyer se vider spontanément dans le vagin, et c'est la terminaison la plus heureuse de la maladie. Il peut aussi s'ouvrir dans l'intestin, solution moins favorable que la précédente, et dans la vessie, ce qui entraîne des accidents de cystite très pénibles, d'une guérison extrêmement difficile. Un genre de terminaison plus grave encore est l'ouverture dans le péritoine, d'où une péritonite aiguë, généralement mortelle.

Dès que vous aurez constaté la présence du pus, l'indication formelle est de lui donner issue le plus tôt possible, afin de soulager la malade, d'arrêter l'extension du foyer, et d'empêcher la production d'une des complications précédentes. Si le foyer bombe dans le vagin, ouvrez-le par cette voie ; s'il est plus accessible par la paroi abdominale, agissez comme avec un abcès de la fosse iliaque. Faites en sorte d'introduire un drain dans le foyer, afin d'y injecter une solution antiseptique.

S'il existait manifestement un abcès autour de l'utérus et qu'il ne fût pas accessible par le vagin ; si, d'autre part, en explorant avec soin la cavité abdominale on constatait en avant du foyer des masses intestinales (et il est alors très probable que ce serait une collection enkystée dans le péritoine), la seule conduite rationnelle serait de faire la laparotomie et d'arriver méthodiquement sur l'abcès en écartant les anses d'intestin, en général peu adhérentes. Après avoir ouvert, bien nettoyé le foyer, on y laisserait un drain sortant par la plaie abdominale. Si les circonstances le permettaient, il pourrait également être utile de drainer le cul-de-sac du vagin, et d'obtenir ainsi une anse de caoutchouc qui faciliterait beaucoup les lavages.

J'ai dit que l'abcès peut s'ouvrir spontanément dans la cavité péritonéale et produire une péritonite aiguë. Si l'on était témoin de cet accident, surtout avant que la péritonite se fût généralisée, l'indication formelle serait de faire la laparotomie, de laver la cavité abdominale à grande eau filtrée et bouillie et de se comporter avec l'abcès comme dans le cas précédent ; c'est le seul moyen de sauver la vie de la femme, et on y a réussi.

Lorsqu'à la suite d'un abcès périutérin on constate la persistance d'une fistule intestinale ou vésicale, datant déjà de plusieurs mois et même de plusieurs années, il serait évidemment indiqué de faire la laparotomie et d'aller à la recherche de l'orifice anormal pour en pratiquer l'oblitération, mais en présence des difficultés à peu près insurmontables que l'on rencontrerait pour

avait-il donné justement à cette affection le nom d'*hématocèle rétro-utérine*, ce qui a l'avantage de déterminer *a priori* l'un de ses principaux caractères. Néanmoins, dans des circonstances exceptionnelles, et probablement lorsque le cul-de-sac de Douglas est comblé par des adhérences, la collection sanguine peut se placer en avant, entre l'utérus et la vessie.

Le sang est contenu dans la cavité péritonéale elle-même. On a décrit des hématocèles extrapéritonéales : sans doute, il n'y a aucune raison pour qu'une extravasation sanguine ne puisse se faire entre les deux feuillets du ligament large, par exemple, mais cette forme est difficile à démontrer, même pièces en main, puisque le sang est toujours enveloppé de fausses membranes adhérentes au péritoine.

Une femme atteinte d'hématocèle périutérine se présente à notre examen dans deux conditions : l'accident vient de se produire, ou bien il est déjà de date ancienne.

L'accident vient de se produire : nous trouvons une femme avec un visage pâle, décoloré, exprimant une vive souffrance : le pouls est misérable, à peine perceptible, la peau est froide, c'est-à-dire que la malade présente l'aspect des sujets atteints d'une hémorragie interne considérable.

Nous apprenons alors que l'accident s'est manifesté tout d'abord par une douleur de ventre instantanée et d'une extrême violence ; qu'il s'est produit en pleine santé, sans chute, sans violence appréciable ; cependant, la malade était à l'époque de ses règles, et, si nous poussons plus loin nos investigations, on nous dit que, malgré l'apparence d'une bonne santé, la femme se plaignait depuis un temps plus ou moins long de quelques douleurs dans le ventre, dans les reins, et de troubles menstruels.

Le ventre est tendu, surtout au niveau de l'hypogastre. Le toucher vaginal permet de constater que le cul-de-sac postérieur bombe dans le vagin et que le col est fortement repoussé derrière le pubis.

Cet ensemble de signes nous autorise à admettre l'existence d'une hématocèle rétro-utérine. Toutefois, il est vraisemblable que la perte de sang n'est pas la seule cause de l'état syncopal dans lequel se trouvent les femmes, et qu'il convient de faire jouer un rôle important à la péritonite suraiguë que détermine immédiatement la chute du liquide.

S'agit-il d'une hématocèle, ou bien d'une pelvi-péritonite ?

Question difficile à résoudre, tout d'abord, puisque la première de ces affections ne saurait exister sans la seconde : or, nous avons vu, en étudiant les maladies des annexes de l'utérus, qu'une salpingo-ovarite chronique donne souvent lieu à des poussées de pelvi-péritonite : il se pourrait donc que nous fussions en présence d'un accident de ce genre et qu'il n'y ait pas, en réalité, d'hématocèle. Toutefois, lorsqu'une femme jouissant d'une santé relativement bonne a été prise subitement pendant ses règles, qui se sont dès lors supprimées, des accidents que je viens de décrire, toutes les présomptions sont en faveur d'une hématocèle. Je répète que ce pourrait être un hémato-salpinx.

Le début de l'hématocèle est parfois moins foudroyant que dans le cas précédent, et le diagnostic avec la salpingo-ovarite est alors fort difficile.

Une hématocèle périutérine peut occasionner une mort rapide, lorsque l'hémorragie provient de la rupture d'un gros vaisseau, le sang se répandant immédiatement dans toute la cavité abdominale (hématocèle cataclysmique de Barnes), mais cette terminaison est heureusement exceptionnelle. Ordinairement, les accidents généraux diminuent peu à peu ; la collection sanguine s'enkyste de plus en plus et constitue une véritable tumeur pelvienne très bien limitée.

Supposons donc maintenant la femme arrivée à cette seconde phase de la maladie.

La malade accuse l'ensemble des symptômes propres aux tumeurs pelviennes enclavées dans le petit bassin : sentiment continuel de gêne, de pesanteur dans le bas-ventre, vers le rectum ; douleurs de divers côtés, etc. Vous pratiquez alors le toucher vaginal et vous trouvez le signe pathognomonique, c'est-à-dire une tumeur occupant le cul-de-sac postérieur du vagin.

Cette tumeur présente des caractères très variables suivant qu'il s'est écoulé un temps plus ou moins long depuis le début des accidents. D'abord elle est lisse, régulière, fluctuante, et le toucher bimanuel permet, le plus souvent, de renvoyer le flot liquide d'une main à l'autre. Demandez-vous alors : S'agit-il d'une hématocèle, d'un abcès, ou d'un kyste? Il est certain que les signes physiques seuls ne sauraient vous conduire au diagnostic, car ils sont identiques dans les trois circonstances, mais la marche de l'affection et les symptômes généraux sont presque toujours suffisants : le début subit chez une femme bien portante plaidera forte-

ment en faveur d'une hématocèle; l'existence d'une salpingo-ovarite antérieure devra vous faire songer à un abcès; si la tumeur s'est développée d'une manière indolente et détermine tout au plus des phénomènes de compression sans réaction générale, ce sera très vraisemblablement un kyste.

Le diagnostic différentiel entre un abcès et une hématocèle rétro-utérine serait impossible si cette dernière, étant consécutive à une pelvi-péritonite, résultait de la rupture des vaisseaux d'une fausse membrane.

A une époque plus avancée de la maladie, la tumeur a subi d'importantes modifications, non pas en raison de son contenu, qui est toujours liquide, mais de ses parois, qui se sont notablement épaissies. Aussi, forme-t-elle dans le cul-de-sac postérieur du vagin une saillie ferme, souvent même dure, parfois un peu irrégulière, d'une fluctuation douteuse, et de consistance inégale sur les divers points de sa surface.

Le diagnostic est alors plus obscur encore que dans le cas précédent; s'agit-il du corps de l'utérus hypertrophié et en état de rétroflexion? — d'un fibrome de la paroi postérieure de l'utérus? — d'un kyste de l'ovaire enclavé dans le petit bassin? — de l'ovaire lui-même, sain ou malade, tombé dans le cul-de-sac de Douglas?—d'une salpingo-ovarite?—d'une pyo, hémo, ou hydro-salpingite? — d'une grossesse extra-utérine? — d'une grossesse dans un utérus rétrofléchi?

Telles sont les diverses hypothèses que le praticien doit avoir à l'esprit.

Je répète encore ici que les signes physiques fournis par le toucher et le palper n'apportent que des notions très insuffisantes pour établir le diagnostic différentiel entre ces diverses affections. On devra se baser surtout sur un examen très attentif de la marche de la maladie et sur les circonstances qui ont présidé à son début. Si la tumeur est nettement distincte au toucher du corps de l'utérus, ce signe aura, sans aucun doute, une grande valeur, puisqu'il permet d'éliminer d'emblée la rétroflexion ou la rétroversion, la grossesse et le fibrome; mais les diverses tumeurs rétro-utérines font souvent corps avec la matrice d'une façon si intime, que l'exploration la plus délicate ne saurait permettre de trouver la ligne de démarcation.

A une période plus avancée encore de la maladie, plusieurs années, par exemple, après le début, il faut établir un diagnostic

en quelque sorte rétrospectif pour se rendre compte de la nature réelle des accidents. La poche peut être réduite à un petit noyau induré que l'on sent à travers le vagin ; au lieu de sang, elle peut contenir du pus ; j'ai opéré à l'Hôtel-Dieu un kyste, qui avait certainement pour origine une ancienne poche d'hématocèle. Enfin, l'hématocèle peut, après suppuration, donner naissance à des fistules qui s'ouvrent dans l'intestin ou dans la vessie. Le diagnostic devient alors une affaire de raisonnement et de déduction.

Le traitement varie nécessairement suivant la période où l'on observe la maladie. Au début, agissez comme dans les cas d'hémorragie interne : injections sous-cutanées d'éther, glace sur le ventre, cordiaux à l'intérieur. Mais, si l'hémorragie est si abondante que la mort paraisse imminente, la seule ressource est d'ouvrir tout de suite le ventre, de déblayer rapidement le petit bassin, d'aller droit à la trompe qui s'est rompue, et d'appliquer une pince sur le vaisseau qui donne. Le cas est très critique, assurément, mais on a été assez heureux quelquefois pour sauver la vie de la femme.

Lorsque la poche est constituée, faut-il donner issue au sang? Non, certainement, au moins dans les premiers temps. Le liquide peut se résorber et la tumeur disparaître progressivement.

Plus tard, si l'hématocèle reste stationnaire et provoque des accidents locaux très pénibles pour les femmes, ouvrez et videz la poche. La tumeur faisant, en général, dans le vagin une saillie très appréciable et facilement accessible, c'est de ce côté qu'il faut agir. Vous servant du doigt comme guide, incisez au niveau d'un point nettement fluctuant avec le bistouri et introduisez immédiatement dans la poche un gros drain. Lavez la poche avec une solution phéniquée forte et laissez le drain en place pour faire des injections les jours suivants, jusqu'à ce que le retrait des parties et la suppression de tout écoulement pathologique vous autorisent à l'enlever.

On agirait de la même manière si, au lieu de sang, la poche contenait du pus.

Si l'hématocèle n'était pas accessible par le vagin, on se comporterait ainsi que je l'ai dit plus haut à propos des abcès développés aux dépens des annexes de l'utérus : laparotomie, évacuation, lavage, drainage par la plaie abdominale, et, au besoin, par le vagin.

CHAPITRE V

VICES DE CONFORMATION DES ORGANES GÉNITAUX DE LA FEMME.

Les vices de conformation des organes génitaux de la femme sont assez nombreux et portent sur la vulve, le vagin, l'utérus et ses annexes. Mais, un certain nombre d'entre eux peuvent être à peine soupçonnés pendant la vie, ne sont susceptibles d'aucune intervention chirurgicale, et se rattachent à l'embryogénie proprement dite.

D'autres, au contraire, sont aisément reconnus, donnent lieu à des troubles physiologiques ou à des phénomènes pathologiques variés et fournissent diverses indications thérapeutiques.

Je signalerai, en particulier, la soudure des petites lèvres entre elles ; l'imperforation de l'hymen ; le cloisonnement vaginal ; l'absence du vagin ; les vices de conformation du col utérin.

1° *Soudure des petites lèvres entre elles.* — Ce vice de conformation est le plus léger de ceux qui peuvent atteindre les organes génitaux externes de la femme. Quand on écarte les grandes lèvres. on constate l'occlusion de la vulve par une membrane rosée, qu'il ne faut pas confondre avec l'hymen, placé sur un plan plus profond, ni avec une absence duvagin. Ce petit accident doit, le plus souvent, passer inaperçu parce que la soudure est généralement très légère et cède à la pression exercée par le sang lors de l'établissement de la menstruation, et peut-être même par le produit des sécrétions vaginales. Cependant, j'ai dû intervenir dans un cas et, simple coïncidence sans doute, je fus obligé d'opérer plus tard cette même personne, mariée depuis deux ans, et atteinte d'un vaginisme intense qui s'opposait à tout rapport sexuel.

Si la sonde cannelée ne suffisait pas à séparer les petites lèvres, on y arriverait par un coup de ciseaux.

2° *Imperforation de l'hymen.* — L'imperforation de l'hymen constitue une affection beaucoup plus sérieuse que la précédente. On ne s'en aperçoit, en général, qu'au moment de l'établissement des règles, et souvent, malheureusement, plusieurs années après. La jeune fille, en effet, éprouve les phénomènes précurseurs et l'on

s'attend à voir apparaître le sang. Ces phénomènes reviennent ainsi plus ou moins régulièrement chaque mois et l'écoulement menstruel ne se produit pas. Néanmoins, dans l'intervalle de ces petites crises, la jeune fille se porte bien et ne souffre pas dans le ventre. C'est à ce moment qu'il serait bien opportun que l'on pût rechercher s'il n'existe pas un obstacle matériel à la sortie du sang, mais il est bien rare que les parents se décident alors à faire examiner leur enfant.

Le temps passe, les mêmes phénomènes se reproduisent, et l'on remarque que le ventre se développe d'une façon anormale: il survient de la gêne et de la douleur. Les accidents s'aggravent de plus en plus et, finalement, on constate dans le ventre une tumeur volumineuse, globuleuse, arrondie, pouvant dépasser l'ombilic; des crises douloureuses d'une violence extrême se produisent à chaque époque menstruelle par l'adjonction d'une nouvelle quantité de sang à celui qui remplit déjà l'utérus. La situation devient alors très grave, car, en même temps que l'utérus, les trompes sont quelquefois dilatées, et une péritonite mortelle peut résulter de l'issue du sang dans la cavité abdominale; ajoutons que l'utérus ne pourrait pas se distendre indéfiniment sans être exposé à une rupture spontanée.

Le diagnostic est donc des plus faciles, pourvu que l'on songe à la possibilité de cet accident, et que l'on interroge avec quelque soin la malade ou les parents.

Je rappellerai une erreur passagère de diagnostic faite dans ces conditions et qui donnera une bonne idée de l'état dans lequel se trouvent, à un moment donné, les femmes atteintes d'imperforation de l'hymen.

Une jeune ouvrière est prise, tout à coup, dans l'atelier où elle travaillait, de douleurs abdominales très violentes: comme elle avait le ventre d'une femme enceinte, personne ne doute qu'elle va accoucher, et on envoie vite chercher un médecin. Notre confrère constate l'existence d'une tumeur offrant tous les caractères d'un utérus gravide, écarte les jambes de la malade et voit à la vulve une tumeur noirâtre, violacée, du volume d'une orange. Il n'y a donc pas de doute, cette femme est en train d'accoucher, et c'est naturellement la première impression du médecin. Toutefois, voulant se rendre compte de l'état des choses, il touche et constate aussitôt que, bien loin d'être enceinte, cette jeune fille présente une imperforation de l'hymen

distendu outre mesure, refoulé hors de la vulve, qu'il s'agit d'une rétention du sang menstruel, et il m'adresse aussitôt la malade à l'hôpital.

L'indication pressante est évidemment de donner issue au sang, mais il ne faut pas oublier que des accidents mortels dus à l'infection putride, ont été quelquefois la conséquence de l'ou-

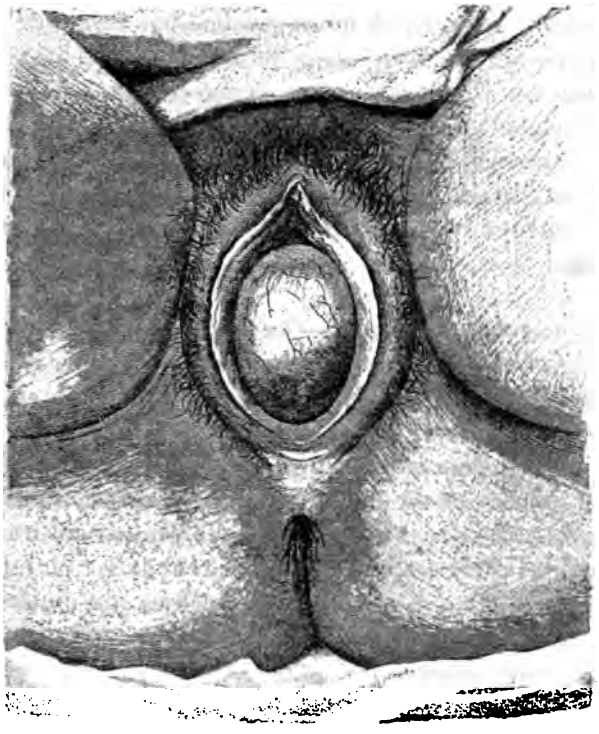

Fig. 150. — Imperforation de l'hymen sur une jeune fille de dix-huit ans opérée dans mon service.

verture de ce vaste hématome par suite de l'introduction de l'air dans la poche. Des lavages antiseptiques seraient de nature, je n'en doute pas, à éviter la putridité, mais je rappelle que les trompes peuvent être extrêmement dilatées, que le vagin, l'utérus et les trompes ne forment souvent qu'une seule cavité, et que, dès lors, le liquide est susceptible de pénétrer dans le péritoine, en entraînant même avec lui une certaine quantité de sang.

Voici donc la conduite, que je conseille et qui m'a donné d'ex-

cellents résultats dans les divers cas que j'ai eu à soigner.

Pratiquez au centre de l'hymen une petite incision au bistouri, ou mieux au thermocautère, une incision de un centimètre seulement, de telle sorte que le liquide (noirâtre, épais, sirupeux) s'écoule lentement et permette aux organes distendus de revenir peu à peu sur eux-mêmes au fur et à mesure de l'écoulement.

Les parois utérine et vaginale se resserrant en même temps que le liquide s'écoule, il ne se produit pas de cavité réelle et il ne s'introduit pas d'air dans le foyer. Aussi, je crois qu'il n'y a aucune utilité à faire des lavages, même antiseptiques, au moins pendant les premiers jours. Tenez la jeune fille au lit, les jambes immobiles, bien rapprochées l'une de l'autre, et appliquez un bandage de corps autour du ventre. S'il survenait des phénomènes d'infection, injectez de la liqueur de Van Swieten.

3° *Cloisonnement du vagin.* — Le vagin étant constitué pendant la vie embryonnaire par l'adossement des deux canaux de Müller, qui se fusionnent en un seul, on conçoit facilement la persistance d'une cloison longitudinale et, comme conséquence, l'existence de deux vagins, l'un droit, l'autre gauche, coïncidant, d'ailleurs presque toujours avec un utérus double ; mais il est moins facile de comprendre, à mon sens du moins, le cloisonnement transversal. Peu importe, le fait est que l'on peut rencontrer un cloisonnement du vagin (il n'y a pas lieu de s'occuper du cloisonnement longitudinal) siégeant au tiers supérieur de ce conduit et pouvant être complet ou incomplet.

Si le cloisonnement est complet, des accidents analogues à ceux qui succèdent à l'imperforation de l'hymen se produisent au moment de l'établissement des règles. Lorsqu'il est incomplet, rien, le plus souvent, n'en signale la présence et le hasard seul le fait reconnaître lorsqu'on pratique le toucher vaginal pour un motif quelconque. Si l'orifice est étroit, on le confondrait aisément avec celui d'un utérus dont le col aurait disparu.

Cette disposition anormale apportant un obstacle à la fécondation et à l'accouchement, il convient de sectionner la bride.

4° *Absence de vagin.* — La femme atteinte d'absence du vagin présente, en général, toutes les apparences de l'état normal, et souvent ce n'est que l'impossibilité d'accomplir le coït qui

éveille son attention et l'engage à consulter un médecin.

Je prendrai un exemple comme type de description. Une jeune fille de dix-neuf ans est demandée en mariage ; les parents, surpris que, malgré toutes les apparences d'une santé parfaite, leur fille n'ait jamais été réglée, désirent la faire examiner avant de donner leur consentement à cette union et me chargent de ce soin. L'aspect extérieur est très satisfaisant ; la poitrine est bien développée, la vulve bien conformée : grandes lèvres, petites lèvres, clitoris, méat urinaire, n'offrent rien d'anormal. En écartant les petites lèvres, on aperçoit une membrane blanchâtre qui ferme complètement le vagin et l'on peut croire, tout d'abord, à un hymen imperforé, mais cette membrane est sur un plan antérieur à celui qu'occupe l'hymen et se continue avec la muqueuse vulvaire ; d'ailleurs, l'exploration ultérieure va démontrer qu'il ne s'agit pas de l'hymen. Introduisant une sonde dans la vessie et un doigt dans le rectum, on constate que ces deux organes se touchent et ne sont séparés que par une mince cloison. Donc pas de doute, le vagin n'existe pas.

Il faut maintenant rechercher s'il y a un utérus. Si la jeune fille n'a jamais présenté de molimen hémorragique, de douleurs dans le ventre, correspondant aux époques menstruelles, il est probable que la matrice fait défaut ; cependant, il faut s'en assurer par un examen direct très attentif, car de là découlent les indications thérapeutiques.

Portez le doigt aussi haut que possible dans le rectum, donnez, au besoin, du chloroforme, et il sera facile, à l'aide du toucher bimanuel ou du cathétérisme vésical, de constater que l'utérus est ou non à sa place normale.

Il me paraît évident qu'il ne faut faire aucune tentative de restauration en cas d'absence de l'utérus. Dans le cas contraire, il est indiqué de tenter la réfection du vagin, bien que ce ne soit pas absolument sans danger. L'opération sera d'autant plus facile que le cordon qui relie la vulve à l'utérus sera plus épais. C'est à travers ce cordon qu'il faudra cheminer peu à peu, en plusieurs séances, avec le bistouri, le thermocautère, ou au moyen de l'électrolyse.

5° *Vices de conformation du col utérin.* — J'ai déjà parlé plus haut de l'un des vices de conformation les plus importants du col utérin : l'hypertrophie de la portion intravaginale, dont je n'ai

pas cru devoir séparer l'étude de celle de l'hypertrophie de l'organe en général.

Le col utérin peut être imperforé. — Cet accident est extrêmement rare. De même que l'imperforation de l'hymen, il ne se révèle guère qu'au moment de l'établissement des règles et donne naissance à des phénomènes sensiblement analogues à ceux que nous avons étudiés précédemment. On donnerait issue au sang en prenant les précautions déjà signalées.

L'*atrésie des orifices du col* est beaucoup plus commune. Lorsqu'une femme éprouve de violentes douleurs à l'époque des règles, et que ces douleurs surviennent à *chaque période* menstruelle, lorsqu'on ne peut les rattacher à l'état général, qu'il n'y a pas de métrite, et que la santé redevient parfaite dans l'intervalle, il est très probable qu'il existe une atrésie du canal cervical et il faut s'en assurer par un examen direct. On devra rechercher, avec soin si l'atrésie porte sur l'orifice inférieur ou sur l'orifice supérieur (appelé inexactement orifice interne) du col. On opérera d'abord la dilatation avec des tiges de laminaire; si on éprouvait trop de résistance, on pratiquerait une incision. On devra prolonger la dilatation pendant un certain temps pour éviter la récidive, qui ne manquerait pas de survenir sans cette précaution.

L'atrésie du canal cervical étant assez souvent une cause d'infécondité, raison de plus pour opérer la dilatation.

La portion intravaginale du col affecte parfois la forme d'un *cône pointu*, ce qui l'a fait alors comparer à un museau de taupe. Les femmes n'en souffrent nullement, mais il est certain que cette disposition n'est pas favorable à la fécondation. L'adaptation des organes se fait mal dans le coït, le sperme est projeté dans les culs-de-sac du vagin et, pour peu que la femme ne soit pas douée de propriétés fécondantes actives, elle a de grandes chances de n'avoir jamais d'enfants (1).

(1) Cette disposition, et d'ailleurs toutes les déviations utérines, ne sont pas des causes absolues d'infécondité, puisque l'on a bien des fois constaté la grossesse chez des femmes dont l'hymen était intact, la projection du sperme sur la vulve ayant suffi pour permettre aux spermatozoïdes de cheminer jusqu'à la rencontre de l'ovule.

Je ne pense donc pas qu'il y ait d'inconvénient, lorsque cette disposition est très prononcée, surtout aujourd'hui avec l'antisepsie, à retrancher la partie saillante du col. Il serait bon de maintenir une sonde dans la cavité cervicale jusqu'à cicatrisation de l'orifice.

SIXIÈME PARTIE

AFFECTIONS DE L'ANUS ET DU RECTUM

Certaines affections occupent à la fois l'anus et le rectum, et il y a, sans doute, quelque chose d'artificiel à étudier les maladies de ces organes dans des chapitres distincts; j'y vois toutefois un avantage au point de vue clinique, quelques-unes d'entre elles étant parfaitement limitées à l'un ou à l'autre de ces organes. Ces deux parties n'ont-elles pas, d'ailleurs, des fonctions différentes et ne se développent-elles pas d'une manière indépendante? Je décrirai donc séparément les affections de l'anus et celles du rectum, à la fois dans les deux sexes.

CHAPITRE PREMIER

AFFECTIONS DE L'ANUS.

J'étudierai successivement : les traumatismes; les ulcérations et les végétations; les fistules, auxquelles il me paraît rationnel de rattacher le phlegmon du creux ischio-rectal, cause habituelle des fistules ; les fissures ; les vices de conformation de l'anus.

A. **Traumatismes de l'anus.** — Il est très rare d'observer des plaies simples au niveau de la région anale ; on conçoit, cependant, qu'il s'en produise parfois à la suite d'une chute à califourchon sur un corps aigu ou tranchant ; j'en ai vu de profondes qui résultaient des éclats d'un vase de nuit sur lequel les sujets reposaient accroupis : aussi, faut-il prendre la précaution,

surtout chez les vieillards, de se servir d'objets infrangibles.

Le praticien aura plus souvent à s'occuper de plaies contuses, de déchirures qui résultent de tentatives brutales de coït anal, et il peut être très embarrassant, dans certains cas, de rattacher la blessure à sa véritable cause, surtout si le sujet n'avoue pas. J'ai observé, dans mon service, une jeune fille de dix-sept ans atteinte au côté gauche de l'anus d'une profonde déchirure, que je n'ai pu attribuer qu'à une violence subie; cependant, personne de nous n'a pu obtenir le moindre éclaircissement à cet égard, « l'accident s'étant produit spontanément », répondait invariablement la malade. Toutes ces plaies sont, d'ailleurs, sans gravité, du moment où elles ne dépassent pas les limites de la région anale.

De simples excoriations au pourtour de l'anus chez les enfants peuvent, à la vérité, résulter de tentatives criminelles, mais je répète ici ce que j'ai dit à propos des mêmes lésions observées à la vulve : soyez très prudents, très réservés dans vos conclusions, et défiez-vous du chantage.

On peut rattacher au traumatisme les déformations de l'anus qui surviennent chez les pédérastes et qui sont décrites avec soin dans les traités de médecine légale. Il est certain que l'exercice prolongé de la pédérastie détermine, à la longue, des modifications dans la conformation de la région anale, mais cette conformation varie tellement elle-même à l'état physiologique que je n'ai jamais osé, pour mon compte, me prononcer catégoriquement sur un point aussi grave en ne m'en rapportant qu'au signe de l'anus infundibuliforme.

B. **Ulcérations et végétations de l'anus.** — A ce groupe des ulcérations et des végétations de l'anus nous devons rattacher l'érythème, l'eczéma, l'herpès, et le prurit, affections qu'il suffit de mentionner.

Le prurit détermine parfois au pourtour de l'anus comme à la vulve une démangeaison insupportable, qui porte les malades à se gratter jusqu'au point d'amener des excoriations, et c'est à peine si on voit une altération de la peau. Recherchez s'il ne s'agirait pas d'oxyures, ou bien si le sujet ne serait pas diabétique.

Ce qui m'a paru le mieux réussir dans ce cas, ce sont les lotions avec la liqueur de Van Swieten.

L'anus est fréquemment le siège de papillomes ou choux-fleurs,

surtout chez la femme, où elles sont l'extension d'affections semblables occupant la vulve. On les traite de la manière que j'ai indiquée plus haut.

On rencontre également des végétations de consistance beaucoup plus ferme et désignées sous le nom de *condylomes*. Il m'a semblé que ces tumeurs coïncidaient très fréquemment avec la fissure anale, et pouvaient même servir de point de repère pour découvrir cette lésion, dont la présence matérielle est assez souvent difficile à constater.

Enfin, la région anale est souvent recouverte de papules plus ou moins confluentes, qui ne sont autres que des plaques muqueuses coïncidant presque toujours avec des affections du même genre au scrotum, à la vulve, aux lèvres, dans le pharynx, et dont le diagnostic est facile à première vue.

Mais il est loin d'en être de même des ulcérations proprement dites.

Lorsqu'un sujet se présente à votre examen avec une ulcération de l'anus, vous devez vous poser les questions suivantes : Est-ce un chancre primitif, un ulcère syphilitique secondaire ou tertiaire, un ulcère tuberculeux, ou un ulcère cancéreux ?

Déjà plusieurs fois, dans le cours de cet ouvrage, nous avons eu les mêmes problèmes à résoudre, en particulier à propos des maladies de la langue, et nous avons vu que la solution est loin d'en être facile dans tous les cas.

Le chancre de l'anus, beaucoup plus commun chez la femme que chez l'homme, se présente sous ses deux formes habituelles, le chancre mou et le chancre induré, et je renvoie le lecteur à ce que j'ai dit sous ce rapport en étudiant les affections du gland, car on retrouve ici les mêmes caractères différentiels entre ces deux manifestations primitives de la syphilis.

L'ulcère syphilitique tertiaire présente une si grande analogie, en tant que signes physiques, avec l'épithéliome, que la marche de la maladie, les antécédents du malade, et surtout la pierre de touche du traitement spécifique par les mercuriaux et l'iodure de potassium, permettront seuls au praticien de discerner la vérité.

Quant à distinguer une ulcération tuberculeuse, on peut tenir compte, sans doute, de la fréquence beaucoup plus grande du cancer, de l'induration des tissus dans cette dernière affection, ainsi que de l'engorgement ganglionnaire ; de la présence, par contre, de petits points jaunâtres à la surface de l'ulcération tu-

berculeuse, mais il convient de dire que c'est le plus souvent très difficile *a priori* et que des praticiens de premier ordre s'y trompent.

La coexistence de la tuberculose dans d'autres points de l'économie fournit une forte présomption en faveur de cette affection et la présence du bacille donnerait une certitude.

Dès que vous aurez acquis l'assurance qu'il s'agit d'un cancer, le seul traitement rationnel est l'extirpation, à condition toutefois que le néoplasme soit suffisamment limité.

L'opération est, d'ailleurs, des plus simples et ne nécessite pas de description spéciale.

C. **Abcès de la marge de l'anus. — Phlegmon du creux ischio-rectal.** — Les diverses inflammations que l'on observe fréquemment au pourtour de l'anus et dans les fosses ischio-rectales étant la cause des fistules anales, il est rationnel de les rattacher à ces dernières et d'en présenter tout d'abord l'étude clinique.

Il faut distinguer avec soin l'abcès qui siège à la marge même de l'anus de celui qui occupe la cavité du creux ischio-rectal; le premier est superficiel, sous-cutané, présente peu de gravité; le second est profond, s'accompagne de phénomènes généraux très intenses, et peut compromettre la vie. Cette distinction est encore importante à établir au point de vue de la fistule consécutive, qui diffère essentiellement dans les deux cas.

Les abcès *margellaires* présentent eux-mêmes deux variétés. Les uns se trouvent très rapprochés de l'orifice anal, sont si superficiels qu'ils paraissent siéger dans la peau, et peuvent être comparés aux abcès dits tubéreux de l'aisselle par leur petit volume et leur délimitation précise. Les malades en éprouvent une certaine gêne, mais ils ne gardent pas le lit et n'ont pas de fièvre. Ce sont ces abcès qui donnent naissance aux fistulettes sous-cutanées, ne mesurant qu'un très court trajet et s'ouvrant dans la portion anale du rectum, à une très petite distance de l'orifice, quelquefois même au niveau du bord.

Les autres sont plus étendus, plus profonds, remontent à une hauteur plus ou moins grande, 2, 3 centimètres sur les côtés du rectum, font sous la peau un relief très prononcé et d'abord mal limité. Cependant, la peau finit par rougir, s'amincir, et l'abcès s'ouvre par un orifice étroit qui siège à une certaine distance de l'orifice anal. Jusqu'à ce que l'abcès soit ouvert, les m[illegible]

éprouvent de vives douleurs, de la fièvre, vont très péniblement à la selle, et ne peuvent marcher, mais tous les accidents cessent aussitôt après l'ouverture, sauf que très souvent l'orifice persiste, ainsi qu'un écoulement de pus plus ou moins abondant, et qu'une fistule s'établit. Celle-ci est nécessairement plus longue que dans le cas précédent, s'ouvre à la peau à une distance plus grande de l'anus et à une plus grande hauteur dans le rectum ; mais, en raison du siège de l'abcès tout près de la paroi rectale, le trajet de la fistule est, en grande partie, sous-muqueux. C'est à cette variété que nous avons le plus souvent affaire dans la pratique.

Il est une variété d'abcès margellaire beaucoup plus rare que la précédente, et qui n'est peut-être pas suffisamment signalée dans les auteurs. J'ai dit que dans la variété précédente l'ouverture de l'abcès reste souvent fistuleuse (j'accepte que la maladie a été abandonnée à elle-même), mais il est des cas où elle se ferme ; les malades paraissent complètement guéris, n'éprouvent de gêne d'aucune sorte. Au bout d'un temps variable, plusieurs mois, quelquefois plusieurs années, sans cause appréciable, les symptômes se reproduisent dans les conditions identiques, et un abcès s'ouvre de nouveau dans le même point que le premier, puis il se referme spontanément. Les mêmes phénomènes peuvent ainsi réapparaître un nombre indéfini de fois, et, ce qu'il y a de remarquable, c'est la rapidité avec laquelle ils marchent. Vous constatez à peine un peu d'empâtement, et croyez être encore éloigné du moment de la suppuration, lorsque, le lendemain, vous trouvez la peau tendue, luisante, et prête à se perforer. Les malades, qui en ont l'expérience, vous renseignent, d'ailleurs, à cet égard d'une manière très précise, et la marche de cet abcès est tellement en dehors des règles habituelles qu'on est tout disposé d'abord à n'y pas croire.

Il paraît bien évident que, dans ce cas, une cavité virtuelle persiste sur les côtés du rectum, peut-être même un orifice interne, c'est-à-dire une fistule borgne interne, et que la moindre irritation provoque un nouvel abcès, dont on ne comprendrait guère sans cette disposition l'évolution galopante.

Le *phlegmon du creux ischio-rectal* (je ne parle pas ici des infiltrations d'urine ayant pour origine la loge prostatique) présente une allure toute différente des abcès margellaires et les conséquences diffèrent également.

Que le lecteur veuille bien jeter un coup d'œil sur la figure 264, page 952 de mon *Traité d'anatomie topographique* (9e édition), représentant une coupe verticale et transversale de cette région ; il comprendra plus aisément les détails qui vont suivre.

L'inflammation occupe l'espace compris entre l'ischion doublé du muscle obturateur interne en dehors, du rectum en dedans, du muscle releveur de l'anus en haut et de la peau en bas. Aucune aponévrose ne double la peau, aussi cette dernière est-elle moins bien protégée contre l'extension du processus inflammatoire, et c'est peut-être ce qui explique pourquoi elle est si fréquemment frappée de gangrène. L'espace limité par les divers plans que je viens d'énumérer est rempli de tissu cellulo-adipeux et, détail important, le creux ischio-rectal d'un côté communique aisément avec celui du côté opposé au-devant du coccyx par l'intermédiaire de ce tissu.

Il est parfois très difficile de reconnaître la cause qui provoque ce phlegmon. J'ai déjà excepté l'infiltration d'urine, qui ne se limite pas à la région, frappe de mort le plancher du bassin, et ne mérite, par conséquent, pas le nom spécial de phlegmon du creux ischio-rectal. J'en dirai autant des larges perforations du rectum qui livrent passage aux matières fécales, déterminent une mort rapide, et sur lesquelles je reviendrai en étudiant le rectum. Ce sont là des cas contre lesquels toute thérapeutique est ordinairement impuissante. J'ai donc en vue ici les inflammations susceptibles de guérir, quelle que soit la cause qui les produise : un rétrécissement du rectum, une rectite, des hémorroïdes enflammées, des corps étrangers, une lésion osseuse, ou simplement un état général tel que le diabète, par exemple.

Le début est insidieux, car, en raison de la profondeur de la cavité, le gonflement ne se traduit pas tout de suite à l'extérieur et, mettant de côté la douleur et les phénomènes généraux, qui sont le cortège obligé des phlegmasies graves, un des premiers symptômes dont se plaint le malade, et j'appelle toute l'attention du praticien sur ce point important, est la difficulté d'uriner (du moins chez l'homme), et même la rétention complète d'urine ; il m'est arrivé d'être appelé auprès de malades que l'on traitait pour cette affection alors qu'il s'agissait d'un phlegmon du creux ischio-rectal.

Pour bien se rendre compte du gonflement, il faut placer le sujet dans le position de la taille périnéale, ce qui permet de

comparer les deux côtés ; le décubitus latéral est tout à fait insuffisant pour un bon examen.

Un fait particulier à ce phlegmon est sa dureté ; pendant longtemps, alors que la peau est déjà rouge et fortement tendue, on ne sent qu'une masse résistante et diffuse.

Le praticien doit être également prévenu que la fluctuation est très difficile à percevoir, alors que déjà il y a du pus, ce qu'expliquent la difficulté de la recherche en tant que siège du foyer et surtout le défaut de point d'appui fourni par les plans sous-jacents qui se laissent déprimer. Ne comptez donc pas sur la fluctuation pour guider votre intervention, car, si vous la percevez nettement, le moment opportun sera passé, non que vous ne puissiez encore guérir le malade, mais une incision plus hâtive eût limité les dégâts.

Ce conseil me paraît d'autant plus important à suivre, qu'à un moment donné les accidents semblent marcher d'une façon presque foudroyante (ce qui tient, je le répète, à l'absence d'une aponévrose sous-cutanée); vous aviez exploré le phlegmon la veille et n'aviez pas trouvé d'indication à opérer, tant la tuméfaction vous paraissait dure, et le lendemain vous trouvez la peau amincie, quelquefois gangrenée par places, et vous percevez non seulement de la fluctuation, mais un bruit de clapotement et de la sonorité à la percussion indiquant la présence de gaz dans le foyer. Surveillez donc de très près le malade, et lorsque, vers le septième ou le huitième jour après le début des accidents, et quelquefois même plus tôt, vous constaterez une tension considérable de la peau avec rougeur. n'hésitez pas à ouvrir, car il y a du pus et, dussiez-vous ne pas trouver de foyer collecté, vous rendriez encore service au malade.

Certains auteurs décrivent un phlegmon qui se développerait d'abord dans la couche sous-péritonéale au-dessus du muscle releveur de l'anus, et qui gagnerait ensuite le creux ischio-rectal en traversant ce muscle. Je n'ai aucune raison pour contester cette origine, mais je me demande sur quels signes cliniques sérieux on peut se baser sur le vivant pour reconnaître une semblable lésion. Que l'inflammation, d'ailleurs, se propage de bas en haut ou de haut en bas, peu importe, le fait est qu'on observe quelquefois un foyer au-dessus du muscle releveur de l'anus et un foyer au-dessous, mais je ne pense pas qu'il y ait lieu de décrire deux variétés distinctes du phlegmon.

Jetez un coup d'œil sur la région, et vous comprendrez aisément que, si le pus se porte de préférence vers la peau, quelquefois au-dessus du releveur de l'anus, il peut aussi se frayer une voie par le rectum, fuser en avant au-dessus du muscle transverse du périnée, en arrière au-dessus du muscle grand fessier et passer du côté opposé en avant du coccyx. C'est pour éviter ces diverses migrations du pus qu'il est bon de ne pas attendre pour ouvrir largement le foyer.

Inutile de dire qu'un phlegmon du creux ischio-rectal abandonné à lui-même, ou traité d'une manière insuffisante, peut entraîner la mort, surtout par septicémie, ce qu'il est aisé de comprendre quand on ouvre le foyer. Au milieu d'un pus et de gaz fétides se trouvent souvent, en effet, des lambeaux sphacélés bien susceptibles de produire un empoisonnement, dont les signes, d'ailleurs, ne tardent pas à apparaître (frissons, agitation, délire, vomissements, etc., etc.), pour peu que l'on tarde à donner issue à ces produits septiques.

Il est également aisé de concevoir que lorsqu'une fistule succède au phlegmon de la fosse ischio-rectale elle diffère sensiblement de celles qui sont consécutives aux abcès margellaires, et par son étendue et par sa direction.

A part la gravité spéciale que peut acquérir, dans certains, cas le phlegmon du creux ischio-rectal, l'importance des divers abcès que je viens d'étudier résulte de la tendance qu'ils présentent à se transformer en fistules, ce dont on trouve, du reste, une explication facile dans la disposition anatomique de la région. Aussi, le traitement doit-il avoir surtout pour but d'éviter cette complication, qui nécessite elle-même plus tard une nouvelle intervention.

Un des meilleurs moyens est de ne pas attendre l'ouverture spontanée. Dès que la fluctuation est perçue dans les abcès margellaires, avant même qu'elle le soit dans l'abcès de la fosse ischio-rectale, il faut donner issue au pus.

En outre, il faut ouvrir la cavité purulente dans toute son étendue, et ne pas se contenter d'une simple ponction de l'abcès, ainsi qu'on le fait trop souvent.

Ce précepte d'ouvrir largement est surtout applicable à l'abcès ischio-rectal, non seulement dans le but d'éviter la fistule ultérieure, mais encore d'évacuer complètement et rapidement le

foyer des matières putrides qu'il renferme. Pratiquez donc une longue incision au bistouri ou au thermocautère sur la partie la plus saillante de la tuméfaction. Introduisez ensuite un doigt dans le foyer, et recherchez s'il existe des prolongements en avant vers le périnée, ou en arrière vers la fesse, ou même du côté opposé. Fendez tous ces prolongements de telle sorte qu'il ne reste aucun cul-de-sac. En cas de double foyer siégeant l'un au-dessus, l'autre au-dessous du muscle releveur de l'anus, il se pourrait qu'ils ne communiquassent entre eux que par un orifice étroit, de manière à revêtir l'aspect d'un sablier ; recherchez soigneusement cette disposition avec le doigt, une sonde cannelée, une sonde en gomme, et agrandissez l'ouverture, de préférence à l'aide du doigt.

Lavez ensuite cette vaste plaie avec la solution phéniquée forte et bourrez-la de tampons de gaze iodoformée ou salolée.

Les pansements ultérieurs seront faits avec beaucoup de soin. Il faut que la plaie se ferme du fond vers la surface ; la peau ne doit se cicatriser définitivement que lorsque toutes les parties profondes sont réunies, sinon il restera un décollement et une fistule.

Mais il faut bien reconnaître que si on réussit parfois, souvent même, selon moi, à obtenir de la sorte une guérison complète, on échoue aussi dans certains cas et une fistule s'établit, les bords de la peau s'étant réunis plus vite que le fond, ou parce que vous n'avez pu arriver à fermer complètement la plaie, par suite de la persistance indéfinie de la suppuration, et il faudra plus tard faire une nouvelle opération pour guérir la fistule.

Il était donc logique que des chirurgiens préoccupés de cette éventualité prissent, en quelque sorte, les devants et fissent l'ouverture de l'abcès de façon à rendre à peu près impossible la production d'une fistule. Pour cela, il est nécessaire non seulement d'ouvrir le foyer dans toute sa hauteur, mais encore de fendre, séance tenante, dans la même étendue, la paroi rectale correspondante. Cette pratique ne saurait toutefois, selon moi, s'appliquer en aucun cas à l'abcès ischio-rectal profond, remontant au-dessus du releveur, mais dans l'abcès margellaire elle est très justifiable.

Si les chirurgiens ont été et sont encore divisés sur ce point intéressant de thérapeutique, c'est qu'ils n'ont pas tous obtenu les mêmes résultats de leur intervention, les uns ayant observé presque toujours une fistule consécutive, et les autres, au con-

traire, la guérison sans fistule. J'accorde qu'il convient d'attribuer une grande part dans le succès à l'acte opératoire lui-même et surtout aux pansements consécutifs, mais il est certain aussi que, quoi qu'on fasse, une fistule pourra s'établir. Il faudrait donc distinguer les cas dans lesquels la section de la paroi rectale est nécessaire de ceux où elle est inutile. Là est, je crois, la vérité, et je formulerais volontiers le précepte suivant : lorsque dans un abcès margellaire ou un abcès ischio-rectal limité à la fosse vous constaterez une communication évidente avec le rectum ; lorsqu'à l'aide du toucher vous trouverez la paroi rectale décollée et amincie dans toute la hauteur du foyer, comprenez cette paroi dans l'incision, car il est à peu près sûr qu'une fistule succédera à l'abcès. Dans les conditions opposées, contentez-vous de l'incision de la paroi cutanée.

Quel traitement opposer à cette variété d'abcès, en quelque sorte intermittent, de l'anus sur lequel j'ai appelé plus haut l'attention ? Il y aurait un grand intérêt à débarrasser le malade radicalement, si l'on songe qu'il peut être pris en parfaite santé, au milieu d'un voyage, par exemple, d'accidents très douloureux nécessitant le repos au lit pendant plusieurs jours, ce qui est pour son esprit une obsession constante.

En dehors des crises, il n'y a évidemment rien à faire, faute de notion précise sur le siège et l'étendue du foyer, mais, au moment de l'évolution de l'abcès, j'estime qu'il faudrait fendre largement le foyer, rechercher s'il n'existe pas une fistule borgne interne, et, en tout cas fendre la paroi rectale dans la partie décollée, ainsi que je le dirai au chapitre suivant.

D. **Fistules à l'anus.** — La fistule à l'anus est une affection des plus communes, que tous les praticiens peuvent et doivent opérer, aussi lui donnerai-je les développements cliniques nécessaires.

Et d'abord, existe-t-il une fistule ? Il est si facile, en général, de constater la présence d'un orifice siégant au pourtour de l'anus et fournissant du pus, que la question semble à peine mériter d'être posée, et, cependant, il peut y avoir à cet égard des erreurs singulières auxquelles je n'eusse même pas songé, si je ne les avais constatées plusieurs fois.

Supposez, par exemple, un sujet atteint d'eczéma de l'anus ; la

foyer des matières putrides qu'il renferme. Pratiquez donc une longue incision au bistouri ou au thermocautère sur la partie la plus saillante de la tuméfaction. Introduisez ensuite un doigt dans le foyer, et recherchez s'il existe des prolongements en avant vers le périnée, ou en arrière vers la fesse, ou même du côté opposé. Fendez tous ces prolongements de telle sorte qu'il ne reste aucun cul-de-sac. En cas de double foyer siégeant l'un au-dessus, l'autre au-dessous du muscle releveur de l'anus, il se pourrait qu'ils ne communiquassent entre eux que par un orifice étroit, de manière à revêtir l'aspect d'un sablier ; recherchez soigneusement cette disposition avec le doigt, une sonde cannelée, une sonde en gomme, et agrandissez l'ouverture, de préférence à l'aide du doigt.

Lavez ensuite cette vaste plaie avec la solution phéniquée forte et bourrez-la de tampons de gaze iodoformée ou salolée.

Les pansements ultérieurs seront faits avec beaucoup de soin. Il faut que la plaie se ferme du fond vers la surface ; la peau ne doit se cicatriser définitivement que lorsque toutes les parties profondes sont réunies, sinon il restera un décollement et une fistule.

Mais il faut bien reconnaître que si on réussit parfois, souvent même, selon moi, à obtenir de la sorte une guérison complète, on échoue aussi dans certains cas et une fistule s'établit, les bords de la peau s'étant réunis plus vite que le fond, ou parce que vous n'avez pu arriver à fermer complètement la plaie, par suite de la persistance indéfinie de la suppuration, et il faudra plus tard faire une nouvelle opération pour guérir la fistule.

Il était donc logique que des chirurgiens préoccupés de cette éventualité prissent, en quelque sorte, les devants et fissent l'ouverture de l'abcès de façon à rendre à peu près impossible la production d'une fistule. Pour cela, il est nécessaire non seulement d'ouvrir le foyer dans toute sa hauteur, mais encore de fendre, séance tenante, dans la même étendue, la paroi rectale correspondante. Cette pratique ne saurait toutefois, selon moi, s'appliquer en aucun cas à l'abcès ischio-rectal profond, remontant au-dessus du releveur, mais dans l'abcès margellaire elle est très justifiable.

Si les chirurgiens ont été et sont encore divisés sur ce point intéressant de thérapeutique, c'est qu'ils n'ont pas tous obtenu les mêmes résultats de leur intervention, les uns ayant observé presque toujours une fistule consécutive, et les autres, au con-

traire, la guérison sans fistule. J'accorde qu'il convient d'attribuer une grande part dans le succès à l'acte opératoire lui-même et surtout aux pansements consécutifs, mais il est certain aussi que, quoi qu'on fasse, une fistule pourra s'établir. Il faudrait donc distinguer les cas dans lesquels la section de la paroi rectale est nécessaire de ceux où elle est inutile. Là est, je crois, la vérité, et je formulerais volontiers le précepte suivant : lorsque dans un abcès marginal ou un abcès ischio-rectal limité à la fosse vous constaterez une communication évidente avec le rectum ; lorsqu'à l'aide du toucher vous trouverez la paroi rectale décollée et amincie dans toute la hauteur du foyer, comprenez cette paroi dans l'incision, car il est à peu près sûr qu'une fistule succédera à l'abcès. Dans les conditions opposées, contentez-vous de l'incision de la paroi cutanée.

Quel traitement opposer à cette variété d'abcès, en quelque sorte intermittent, de l'anus sur lequel j'ai appelé plus haut l'attention ? Il y aurait un grand intérêt à débarrasser le malade radicalement, si l'on songe qu'il peut être pris en parfaite santé, au milieu d'un voyage, par exemple, d'accidents très douloureux nécessitant le repos au lit pendant plusieurs jours, ce qui est pour son esprit une obsession constante.

En dehors des crises, il n'y a évidemment rien à faire, faute de notion précise sur le siège et l'étendue du foyer, mais, au moment de l'évolution de l'abcès, j'estime qu'il faudrait fendre largement le foyer, rechercher s'il n'existe pas une fistule borgne interne, et, en tout cas fendre la paroi rectale dans la partie décollée, ainsi que je le dirai au chapitre suivant.

D. **Fistules à l'anus.** — La fistule à l'anus est une affection des plus communes, que tous les praticiens peuvent et doivent opérer, aussi lui donnerai-je les développements cliniques nécessaires.

Et d'abord, existe-t-il une fistule ? Il est si facile, en général, de constater la présence d'un orifice siégant au pourtour de l'anus et fournissant du pus, que la question semble à peine mériter d'être posée, et, cependant, il peut y avoir à cet égard des erreurs singulières auxquelles je n'eusse même pas songé, si je ne les avais constatées plusieurs fois.

Supposez, par exemple, un sujet atteint d'eczéma de l'anus ; la

peau est légèrement tuméfiée, les plis radiés sont plus profonds, il y a un léger suintement purulent. Eh bien, on peut prendre l'un de ces plis radiés pour l'orifice externe d'une fistule, introduire un stylet qui, se trouvant d'abord recouvert par les rebords du pli, fait ensuite saillie dans la cavité du rectum, et conclure à l'existence d'une fistule complète. Au premier moment, l'illusion peut exister, en effet, mais ne saurait durer, car il suffit d'introduire un doigt dans l'anus pour constater que le stylet est libre de toute part. J'ai souvenir d'un malade, assez faible d'esprit, atteint d'un eczéma diabétique de l'anus, qu'un médecin opéra pour une fistule imaginaire. N'ayant pas obtenu de résultat, ce qui se conçoit, le médecin, très autoritaire, voulut imposer une opération beaucoup plus importante que la première, et le malade, pris de frayeur, y échappa par la fuite. C'est alors que je le vis et pus constater qu'il n'y avait pas trace de fistule, ce que, d'ailleurs, notre confrère refusa de reconnaître.

Pour examiner convenablement un malade atteint de fistule anale, mettez-le dans la position de la taille, le siège suffisamment relevé. Vous apercevrez, en général, tout de suite le ou les orifices externes. L'orifice est souvent un peu saillant et forme une sorte de papule, mais il n'en est pas toujours ainsi ; quelquefois c'est une simple petite fente, sans relief, sans changement de couleur à la peau, et on ne l'aperçoit pas de prime abord : il faut le chercher. Souvent même la sortie du pus sous l'influence de la pression du doigt en démontre seule l'existence. Il m'a semblé que cet aspect était plus spécial aux fistules d'origine tuberculeuse.

Si la fistule est très près de l'anus, il sera utile d'entr'ouvrir les plis radiés, de déplisser, en quelque sorte, l'orifice.

Recherchez ensuite les caractères de la fistule. Pour cela, deux manœuvres sont nécessaires ; l'introduction d'un stylet mousse dans le trajet, et celle du doigt dans l'anus. Le stylet pénètre quelquefois très facilement et arrive d'emblée dans la cavité du rectum où on le sent avec le doigt. Le trajet peut être assez large pour permettre l'introduction d'une sonde cannelée, mais quelquefois assez étroit pour qu'il faille employer le stylet le plus fin.

Lorsque le stylet pénètre dans le rectum (A, B, C, fig. 151), on dit que la fistule est *complète*. Lorsque la fistule ne présente qu'un seul orifice, soit cutané (D, fig. 151), soit muqueux (F, fig. 151), on la dit *borgne*. Elle est *borgne externe* dans le premier cas et *borgne interne* dans le second.

Je dirai tout de suite que la fistule borgne interne est excessivement rare et qu'on ne peut guère en soupçonner l'existence, si ce n'est par la production des abcès margellaires périodiques, analogues à ceux dont j'ai parlé dans le chapitre précédent. A moins qu'on n'ait la bonne fortune de découvrir l'orifice avec un spéculum convenable ou de le sentir avec le doigt, je ne connais pas de caractère clinique qui puisse faire diagnostiquer la fistule borgne interne. Ne nous occupons donc plus de cette variété, que l'on observe si peu dans la pratique qu'elle est presque négligeable.

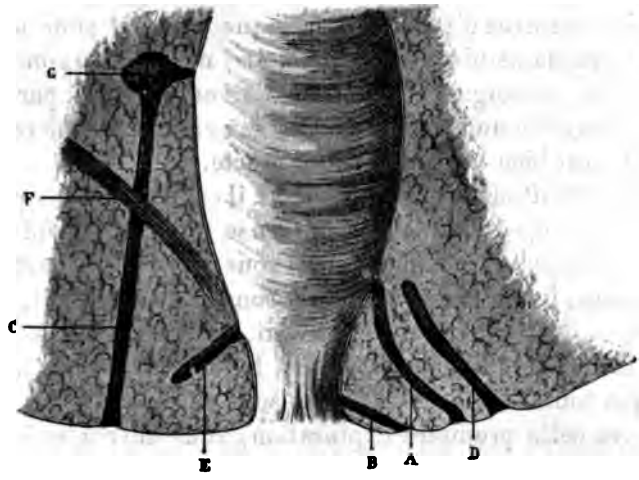

Fig. 151. — Schéma représentant les diverses variétés de fistules ano-rectales.

A, fistule complète intersphinctérienne.
B, fistule complète sous-cutanée ou sous-sphinctérienne.
C, fistule complète extrasphinctérienne.
D, fistule borgne externe.
E, fistule borgne interne.
F, muscle releveur de l'anus.
G, cavité siégeant à la partie la plus élevée de la fistule extrasphinctérienne.

De ce que le stylet ne rencontre pas d'orifice interne et ne pénètre pas dans le rectum, il ne faudrait pas se hâter de conclure à l'absence de communication, car des causes multiples s'opposent quelquefois à la pénétration de l'instrument. Le trajet peut être sinueux et le stylet bute alors contre une paroi ; il peut présenter des embranchements multiples, et vous n'arrivez pas à trouver le principal.

Il est une autre cause d'erreur, sur laquelle j'appelle l'attention du praticien, car elle est importante au point de vue opératoire, et j'aurai occasion d'y revenir plus loin à propos du traitement. Le stylet pénètre facilement, vous le sentez avec le doigt à une cer-

taine distance de l'anus, il n'en est séparé que par la muqueuse et, cependant, il ne fait pas saillie dans le rectum. Il est probable que vous êtes en présence d'une disposition assez commune de la fistule, représentée par le schéma (fig. 152) : la muqueuse est décollée à une assez grande hauteur au-dessus de l'orifice ; le stylet bute dans le cul-de-sac supérieur, et ce serait un véritable hasard, s'il rencontrait cet orifice.

Une dernière raison qui s'oppose à ce que l'on trouve l'orifice interne est la hauteur à laquelle il s'ouvre dans le rectum, ainsi que je l'ai figuré en C, figure 151.

Mais vous avez d'autres moyens que le stylet pour acquérir la notion que la fistule est complète. Les malades eux-mêmes peuvent vous renseigner à ce sujet. Ils vous diront, par exemple, que le trajet donne passage à des gaz et à des matières fécales, ce qui vaut bien la constatation directe.

Avec l'habitude du toucher rectal, il est quelquefois possible de sentir une dépression de la muqueuse qui correspond à l'orifice interne. Enfin, dans le doute, et si vous tenez à être renseigné complètement, introduisez une petite sonde dans le trajet, faites une injection de liquide coloré, de lait, par exemple, vous pourrez voir le liquide sortir par l'anus. Il faut, d'ailleurs, savoir que presque toutes les fistules anales sont complètes.

Après cette première exploration, vous devrez rechercher les rapports anatomiques de la fistule avec les parois rectales, et il existe à cet égard de profondes différences.

Tantôt, l'orifice extérieur est situé très près de l'anus, le trajet qui lui succède est sous-cutané et l'orifice interne remonte à une très petite distance au-dessus de l'anus (B, fig. 151) : la fistule est alors *sous-sphinctérienne*, c'est-à-dire que les fibres du sphincter externe sont placées au-dessus d'elle et ne seront, par conséquent, pas intéressées pendant l'opération. C'est la plus simple et la plus bénigne de toutes.

L'orifice cutané siège à une plus grande distance de l'anus, 2, 3 centimètres, par exemple (A, fig. 151) ; de là part un *trajet oblique* qui traverse l'épaisseur du sphincter externe et du sphincter interne, pour s'ouvrir dans le rectum à 3 ou 4 centimètres au-dessus de l'anus : la fistule est donc *intersphinctérienne*. Une partie des fibres du sphincter seront compromises au cours de l'opération, et il en pourra résulter un certain degré d'incontinence, mais celle-ci sera momentanée et vous pouvez

promettre aux malades la récupération complète de la fonction.

L'orifice extérieur siège également à plusieurs centimètres en dehors de l'anus, comme dans le cas précédent, mais le trajet, au lieu d'être oblique, est *vertical* et parallèle à la paroi rectale (C, fig. 151) : la fistule est alors *extrasphinctérienne*, c'est-à-dire que toutes les fibres musculaires étant situées en dedans d'elle devront être complètement divisées, si l'on procède par l'opération habituelle. Pour cette raison, et d'autres encore que j'indiquerai plus loin, cette variété de fistule est beaucoup plus grave que les deux précédentes.

Vous avez donc acquis les notions suivantes : il existe une fistule anale ; elle est certainement ou très probablement complète ; elle appartient à l'une des variétés sous-sphinctérienne, intersphinctérienne, ou extrasphinctérienne.

Essayez alors de rattacher la fistule à sa véritable cause. Est-elle essentielle, c'est-à-dire consécutive à un abcès simple margellaire ou ischio-rectal, de telle sorte qu'elle constitue toute la maladie ; ou bien est-elle symptomatique? Un exemple fera mieux comprendre l'importance de cette distinction. Je suis appelé pour opérer une fistule à l'anus, qui avait succédé à un abcès margellaire et paraissait, au premier abord, présenter les caractères habituels : or, en touchant le malade, je trouve un cancer du rectum situé à une assez grande hauteur.

Le malade est-il atteint de rétrécissement du rectum, et surtout d'un rétrécissement partiel, sur lequel j'insisterai plus loin? On trouve alors souvent des fistules multiples et de chaque côté de l'anus. La fistule est-elle consécutive à une lésion osseuse? Les orifices ordinairement multiples sont encore disséminés au pourtour de l'anus et quelquefois à une assez grande distance ; l'écoulement purulent est plus abondant que dans les cas précédents ; le stylet permet peut-être d'arriver sur une surface osseuse dénudée, ce qui lève tous les doutes.

La fistule est-elle d'origine tuberculeuse? La réponse à cette question est parfois très difficile : si les bords sont ulcérés, décollés, si le sujet, ce qui est habituel, présente des signes de phtisie pulmonaire, la tuberculose est évidente ; autrement, il peut rester des doutes à cet égard ; toutefois, lorsqu'une fistule s'est établie d'une manière à peu près indolente, il est bien vraisemblable qu'elle est de nature bacillaire.

Il est encore un autre point de diagnostic qu'il convient d'élucider.

Les fistules périnéales peuvent procéder de deux sources : rectale et urétrale. Or, règle générale, toutes les fois qu'un orifice fistuleux siège en avant de la ligne biischiatique, le point de départ est urinaire ; il est rectal, si l'orifice est situé en arrière de cette ligne. Il y a cependant des exceptions, car une fistule du creux ischio-rectal peut s'ouvrir assez loin en avant, au-dessus du muscle transverse du périnée. Pour établir alors le diagnostic, on se basera sur l'exploration directe, sur les commémoratifs, et sur l'état de l'urètre.

On devrait encore songer qu'un trajet fistuleux peut, à la rigueur, succéder à un abcès de la glande de Méry.

Il s'agit maintenant de traiter la fistule. Laissons de côté les fistules symptomatiques qui ne jouent qu'un rôle accessoire par rapport à la maladie principale, et occupons-nous de celles que j'ai appelées essentielles.

Et d'abord, faut-il opérer une fistule anale?

La question peut être posée, si l'on songe que nombre de malades ne souffrent pas, sont à peine incommodés, se plaignent seulement d'un léger suintement qui tache leur linge et les oblige à des soins plus grands de propreté, et ces malades eux-mêmes vous demandent toujours s'il est bien nécessaire qu'ils se soumettent à une opération.

Je crois que la réponse doit être affirmative. Elle n'est pas discutable lorsque la fistule est profonde, douloureuse, et fournit une assez grande quantité de pus, mais, dans les cas de fistulette sous-sphinctérienne il faut encore conseiller l'opération, car cette lésion, si minime qu'elle soit, pourrait être le point de départ d'un nouveau foyer et constitueren outre, une porte ouverte aux agents infectieux.

Convient-il d'opérer les fistules manifestement tuberculeuses? On ne saurait faire, selon moi, une réponse ferme à cette question. Lorsqu'un sujet est arrivé à un degré avancé de phtisie pulmonaire et qu'il est, en même temps, porteur d'une fistule anale jouant dans son état le rôle de simple épiphénomène, nul doute qu'il faille s'abstenir, car l'opération ne pourra que l'affaiblir davantage.

Mais, si la tuberculose est peu avancée, et quelquefois même elle n'est que soupçonnée, il est, sans aucun doute, indiqué de pratiquer l'opération, afin non seulement de soulager le malade, mais de supprimer une cause locale d'infection et aussi d'épui-

sement. L'expérience démontre, d'ailleurs, chaque jour que des phtisiques ont très bien guéri de leur fistule et ont pu vivre ensuite un certain nombre d'années.

L'opération étant décidée, administrez au malade un purgatif la veille et un lavement le jour même.

Il existe un certain nombre de procédés destinés à la cure de la fistule à l'anus, mais j'indiquerai seulement ceux que je considère comme les meilleurs.

Il faut établir une différence à cet égard entre les fistules sous et intersphinctériennes, qui s'ouvrent dans le rectum tout près ou à une faible distance de l'anus, et celles qui, situées en dehors des sphincters, suivent un long trajet parallèle au rectum (C, fig. 151).

Pour les premières, il faut toujours recourir d'emblée à l'incision de la fistule et de la portion de la paroi rectale située en dedans d'elle; il me paraît tout à fait inutile d'essayer auparavant d'autres moyens, tels que les diverses injections irritantes et la cautérisation.

Je prends d'abord comme exemple la fistule A, figure 151. Le doigt étant placé dans le rectum, introduisez une sonde cannelée résistante par l'orifice cutané et portez-la dans l'intestin par l'orifice muqueux. Appliquant le doigt sur l'extrémité de cette sonde, faites-la basculer de telle manière que l'extrémité ressorte par l'anus. Il n'y a plus ensuite qu'à diviser sur la cannelure de la sonde toute l'épaisseur de la paroi rectale comprise au-dessous de la fistule. Si, pour une cause quelconque, vous ne pouviez pas endormir le malade, il faudrait inciser les parties au bistouri, mais le meilleur agent de diérèse est certainement le thermocautère, qui permet d'éviter l'hémorragie primitive et facilite singulièrement les pansements ultérieurs. Il n'est pas nécessaire, en effet, comme après l'incision au bistouri, d'interposer un corps isolant entre les lèvres de la plaie, afin d'en éviter l'accolement avant que le fond soit cicatrisé, ce qui était le but de la mèche constamment employée il y a quelques années encore, et si pénible à supporter pour les malades. Appliquez sur l'anus de la gaze iodoformée, de l'ouate que vous fixez avec un bandage en T. Les bords de la plaie ont plutôt une tendance à s'écarter qu'à se rapprocher, et il suffit de faire des pansements à plat.

Si l'orifice interne siégeait un peu trop haut, et surtout si les

tissus situés au-dessous de la fistule étaient trop indurés pour permettre à la sonde cannelée d'exécuter le mouvement de bascule, on introduirait dans le rectum, à la place de l'indicateur, un gorgeret en bois sur lequel viendrait buter l'extrémité de la sonde, et on pourrait encore de cette manière sectionner tout le pont de parties molles compris entre la sonde et le gorgeret.

Le même procédé est applicable à la fistulette B, figure 151. Quelques chirurgiens ont employé la ligature élastique avec un fil de caoutchouc. C'est surtout à ce cas que convient le procédé, alors qu'il n'y a qu'une faible épaisseur de tissu à sectionner; toutefois, je préfère encore le thermocautère.

Je suppose que la fistule soit borgne externe, telle qu'elle est représentée en D, figure 151. Si le stylet n'est pas senti à travers la paroi rectale, si l'exploration minutieuse et répétée nous démontre qu'il ne s'agit pas d'une fistule anale proprement dite, mais d'un simple décollement sous-cutané plus ou moins sinueux, consécutif à un abcès margellaire, il n'est pas nécessaire de sectionner la paroi rectale. Fendez le trajet au thermocautère, cherchez avec soin les divers embranchements, respectez le rectum et, par conséquent, les sphincters.

Si, au contraire, le stylet arrive à une petite distance de la cavité rectale, s'il s'agit d'un trajet fistuleux dont la communication avec le rectum est possible, probable même, quoique non démontrée, traversez alors la paroi rectale avec la sonde cannelée, rendez la fistule complète et agissez en conséquence.

Supposons maintenant le cas représenté sur le schéma (fig. 152) et qui, je crois, est assez commun. La fistule est complète, l'orifice muqueux est en A, mais au-dessus de lui existe un décollement de la muqueuse qui va jusqu'en B. Si vous sectionnez seulement les parties comprises entre les deux orifices, vous laisserez une portion suppurante et le malade ne sera pas guéri. Aussi, lorsqu'on a opéré une fistule complète, après avoir fait sortir la sonde cannelée par l'orifice muqueux du trajet, faut-il toujours porter le doigt à l'angle supérieur de la plaie et rechercher si la muqueuse est décollée plus haut, auquel cas on la fendrait d'un coup de ciseaux en se guidant sur le doigt.

C'est pour éviter cette petite complication opératoire, et surtout pour n'être pas exposé à laisser dans le rectum une partie suppurante, que j'ai l'habitude de formuler le précepte suivant : Lorsque vous êtes certain qu'il s'agit d'une fistule anale, et non

d'un simple décollement sous-cutané, ne vous préoccupez pas de l'orifice interne, ne cherchez pas à y introduire la sonde cannelée; portez cet instrument jusqu'à l'extrémité supérieure de la partie décollée et, lorsque vous êtes assuré d'en avoir atteint la limite, traversez la muqueuse à cet endroit et exécutez ensuite le mouvement de bascule.

Le traitement des fistules extrasphinctériennes diffère notablement de celui que je viens de décrire. Regardez la fistule que j'ai représentée en C (fig. 151), il est évident qu'on ne peut im-

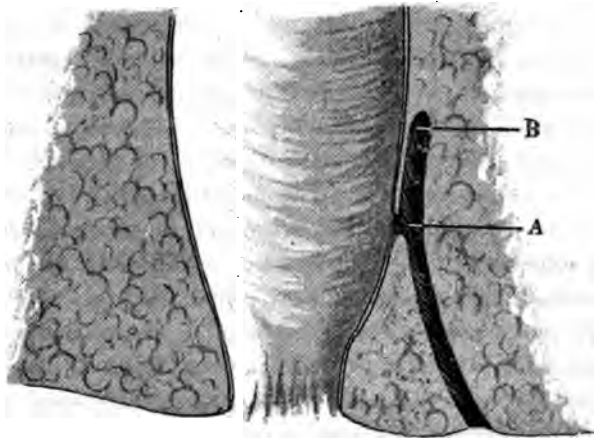

Fig. 152. — Schéma représentant une fistule complète avec décollement de la muqueuse au-dessus de l'orifice interne.

A, orifice interne de la fistule. | B, décollement de la muqueuse au-dessus de l'orifice interne.

primer à la sonde cannelée un mouvement de bascule qui la fasse sortir par l'anus, et que l'emploi du gorgeret lui-même est bien difficile à une pareille hauteur.

Ces fistules, sont d'ailleurs, infiniment plus graves que les précédentes. Remarquez, en effet, qu'elles traversent le muscle releveur de l'anus (F, fig. 151) et aboutissent à la couche celluleuse sous-péritonéale. Procèdent-elles d'un phlegmon, primitivement développé dans cette couche sous-péritonéale, qui est descendu, ou d'un phlegmon du creux ischio-rectal qui est remonté? J'ai déjà dit plus haut que je ne connaissais pas de signes cliniques capables de le démontrer. Peu importe, du reste, ces fistules extrasphinctériennes verticales (elles ont encore reçu le nom de

fistules de l'espace pelvi-rectal supérieur) sont situées à une grande distance de la paroi rectale, et on devine quelle doit être l'étendue de l'incision, si on les soumet au même traitement que les fistules anales.

Un détail particulier encore à ce genre de fistules, c'est que le stylet ne pénètre jamais dans le rectum, si haut qu'on l'introduise, c'est, du moins, ce que j'ai toujours constaté : il conserve une position verticale et parallèle à la paroi rectale, comme si cette dernière était tout à fait intacte : et, cependant, la communication existe presque toujours, démontrée par la sortie des gaz et l'injection d'un liquide coloré. Les parties sont donc disposées comme en G (fig. 151).

Les malades atteints de cette affection n'en éprouvent, en général, d'autre inconvénient qu'une suppuration plus ou moins abondante : aussi, conçoit-on qu'on hésite à pratiquer une opération grave pour une maladie en apparence légère. La division de toutes les parties molles comprises entre les deux orifices constitue en effet un traumatisme important, et, de plus, les sujets sont fortement exposés à une incontinence complète, non seulement momentanée, mais définitive. Pour mon compte, je ne me suis pas décidé jusqu'ici à l'entreprendre, car je me demande, en vérité, si, infirmité pour infirmité, il ne vaut pas mieux conserver une suppuration permanente, même avec les accidents qu'elle est susceptible d'entraîner à sa suite, qu'une incontinence complète des gaz et des matières fécales.

Ce n'est pas que je blâme les chirurgiens qui pratiquent la section de la paroi; toutefois, je suis d'avis de toujours tenter auparavant une médication moins radicale et qui peut réussir.

Il ne faut pas trop compter sur les injections irritantes. Il serait préférable d'avoir recours à l'introduction jusqu'au fond du foyer de longs crayons d'iodoforme qu'on laisse fondre dans le trajet.

Le traitement que j'emploie de préférence est la cautérisation au galvanocautère. J'avais, en 1888, dans mon service de l'Hôtel-Dieu, une jeune fille de dix-huit ans, affectée de ce genre de fistule qui remontait jusque dans la couche pelvienne sous-péritonéale. La suppuration était assez abondante, et l'on conçoit que cette malade désirât ardemment être débarrassée d'une semblable affection, à quelque prix que ce fût. J'aurais donc été obligé chez elle de sectionner la paroi rectale, mais je voulus commencer d'abord par la cautérisation. Le galvanocautère est le seul instru-

ment qui convienne dans la circonstance parce que, l'anse de platine pouvant être introduite à froid jusqu'au fond de la fistule, absolument comme un stylet, on est certain de cautériser toutes les parties. Au besoin, on dilaterait préalablement le trajet avec une tige de laminaire, afin que les deux fils qui constituent l'anse ne se touchent pas. Eh bien, j'ai obtenu par ce moyen, et à l'aide d'une seule cautérisation, la guérison complète chez ma malade, résultat heureux sur lequel il ne faudra pas toujours compter, j'en conviens.

Si les cautérisations avaient échoué et que le malade, dûment averti des inconvénients sérieux qui pourront résulter de l'opération, la réclamât néanmoins, on devrait, comme pour les fistules margellaires obliques, sectionner la portion de paroi comprise entre les deux orifices, mais par un procédé différent. On se servirait d'une longue pince à deux branches, analogue à l'entérotome de Dupuytren : l'une des branches introduite par la fistule, l'autre par le rectum, et fortement serrées ensuite l'une contre l'autre. Toute la partie comprise entre les mors de l'instrument se sphacèle et tombe au bout de quelques jours. Jamais, à la suite de cette opération, les sphincters ne pourront se reconstituer ni reprendre leurs fonctions. Ce n'est pas, cependant, qu'à la longue l'incontinence absolue qui succède à l'opération ne puisse diminuer, et même en partie disparaître ; c'est le cas de dire ici que la fonction fait l'organe : les fibres circulaires du rectum s'hypertrophient peu à peu au-dessus de la division et constituent un nouveau sphincter (j'ai observé le même fait sur un anus lombaire), mais c'est un résultat qui est loin d'être certain.

J'ai distingué plus haut les fistules anales en essentielles et en symptomatiques. Parmi ces dernières, je dois insister sur celles qui sont consécutives à un rétrécissement du rectum. En étudiant cette affection, je signalerai une variété de rétrécissement partiel du rectum consistant en une bride dure et saillante, qui occupe principalement la demi-circonférence postérieure de l'organe et qui peut très bien passer inaperçue. Or, j'ai rapporté dans mon *Traité d'anatomie topographique* (p. 943, 9e éd.) un fait qui prouve d'une manière indiscutable que les fistules peuvent disparaître spontanément, et même rapidement, par la seule section de la bride, ce qui n'est pas plus surprenant, d'ailleurs, que la disparition d'une fistule dentaire après l'ablation de la dent malade.

Toutes les fois donc qu'un sujet est atteint de fistule anale, recherchez avec soin l'existence de la bride rectale.

Si la fistule est intersphinctérienne, oblique, et justiciable, par conséquent, de l'incision, procédez ainsi que je l'ai dit plus haut en comprenant la bride dans l'incision.

Mais, s'il s'agit d'une fistule ischio-rectale, verticale profonde, contentez-vous de faire la section complète de la bride avec un bistouri boutonné ou au thermocautère, en protégeant convenablement la paroi rectale. Je n'ose dire que vous réussirez toujours, mais j'affirme que vous pourrez débarrasser le malade d'une affection grave à l'aide d'une opération à peu près inoffensive et qui ne laisse dans la suite aucun trouble fonctionnel.

M. Quénu a proposé de faire la suture des deux lèvres de la plaie après incision, grattage et nettoyage du trajet fistuleux. Cette idée me paraît ingénieuse, mais je n'ai aucune donnée personnelle pour me prononcer sur sa valeur pratique.

E. **Fissure à l'anus.** — Un malade se plaint de troubles de la défécation et vous dit : « Je souffre en allant à la selle, mais la douleur ne se fait pas surtout sentir au moment du passage des matières : c'est un instant après qu'elle apparaît; au bout de dix minutes, un quart d'heure, j'éprouve à l'anus une vive douleur qui va toujours en croissant et me donne la sensation d'un fer rouge appliqué sur les parties, puis elle diminue peu à peu, disparaît jusqu'à la prochaine selle, où elle se reproduit avec les mêmes caractères. » A ce récit, vous pouvez affirmer que votre malade est atteint d'une fissure anale, et j'ai l'habitude de dire que c'est à peu près la seule maladie dont le chirurgien puisse faire le diagnostic exact à distance.

Une douleur cuisante *après la selle* est donc le symptôme pathognomonique d'une fissure à l'anus. Cette douleur présente des degrés variables, non pas précisément en intensité, car tous les malades emploient la même comparaison du fer rouge, mais en durée : certains sujets souffrent pendant une heure, d'autres pendant plusieurs heures; il en est qui n'éprouvent pas un instant d'accalmie et souffrent cruellement d'une selle à l'autre : aussi, les malades en arrivent-ils à un degré de découragement profond qui les pousse au suicide. J'ai retrouvé cette idée chez presque tous les malades, pour peu que l'affection se prolonge. Redoutant

d'aller à la selle et voulant espacer l'évacuation des matières, ils mangent le moins possible et dépérissent.

On voit donc que cette affection, qui est insignifiante par elle-même comme lésion anatomique, peut amener des troubles profonds dans la santé physique et morale des sujets.

Vous apprenez, en général, que les malades étaient atteints antérieurement de constipation opiniâtre; c'est, d'ailleurs, lorsque les fèces sont dures que la douleur est le plus violente.

Il est rare que les malades rendent du sang, à moins qu'ils ne soient atteints en même temps d'hémorroïdes.

L'interrogatoire a donc suffi pour établir le diagnostic. Procédez, néanmoins, ensuite à l'exploration de la partie malade.

En examinant l'anus, on ne voit tout d'abord rien d'anormal, si ce n'est souvent un condylome plus ou moins développé, à la racine duquel vous trouverez presque toujours la fissure.

Si vous cherchez à introduire le doigt dans l'anus, à peine pressez-vous sur le sphincter que le malade pousse un cri, se dérobe, et vous déclare qu'il ne peut supporter cette exploration, quelque courage, quelque résignation qu'il y mette.

Déplissez alors doucement l'anus avec les doigts, engagez le malade à faire un effort de défécation qui pousse la muqueuse au dehors, et vous verrez souvent alors la fissure au fond d'un des plis radiés. Cette fissure est constituée quelquefois par une très légère ulcération qui n'entame guère que l'épiderme; elle peut être un peu plus profonde et représenter une petite fente. En tout cas, la lésion locale est toujours de minime importance et le doigt ne sent aucune induration au pourtour. Je répète qu'il est très fréquent de trouver un condylome partant des bords de la fissure et sur la face interne duquel celle-ci se prolonge plus ou moins loin.

Pour confirmer le résultat que vous a donné la vue, explorez à l'aide du toucher superficiel. Pour cela, prenez un corps quelconque, un crayon, par exemple, et pressez successivement avec ce corps sur le pourtour de l'anus. Vous ne déterminerez de sensibilité que dans le point où existe la fissure. Celle-ci est susceptible d'occuper les divers points de la circonférence de l'anus, mais quatre-vingt-dix fois sur cent, elle siège en arrière du côté du coccyx.

Il est possible que, malgré un examen très minutieux, vous ne trouviez pas de fissure. Est-ce à dire qu'elle n'existe pas? Elle

pourrait être cachée au fond d'un pli ou occuper un siège plus élevé que d'habitude. Quoi qu'il en soit, tenez surtout compte de la douleur dans ce cas que Boyer avait appelé *fissure sans fissure*.

Peut-être, d'ailleurs, existe-il des contractures douloureuses de la région sphinctérienne de l'anus sans érosion de la muqueuse, et il me semble bien, pour mon compte, en avoir observé qui étaient limitées au sphincter interne, mais il est difficile d'affirmer qu'il n'y a pas une fissure inaccessible à la vue.

Il convient de rapprocher de ces faits les cas décrits sous le nom de *rectum nerveux*, *fissure hystérique*, et qui ressemblent beaucoup aux fissures sans fissure de Boyer. L'expression symptomatique : douleur, contracture, ténesme, est sensiblement la même que celle de la véritable fissure, et le même traitement leur est applicable, mais la récidive est plus à redouter lorsqu'il s'agit d'une manifestation essentiellement nerveuse.

Aucune affection ne peut être confondue avec la fissure à l'anus, lorsque les symptômes en sont nettement accusés. Elle coïncide souvent avec des hémorroïdes ; elle peut compliquer la syphilis rectale. La coccyodynie serait plutôt de nature à tromper le praticien, mais, dans ce cas, la douleur siège au niveau du coccyx et, surtout, ne présente pas le caractère paroxystique après la selle.

S'il est difficile de comprendre pourquoi certaines érosions ou ulcérations de la région anale produisent les phénomènes précédents, alors que d'autres occupant le même siège ne provoquent rien de semblable, il est au moins aussi difficile de concevoir le mécanisme de la guérison instantanée par la dilatation forcée du sphincter, sans avoir en rien modifié la fissure elle-même. Je ne vois guère que l'élongation des nerfs de la région sphinctérienne susceptible d'expliquer le phénomène ; peu importe au surplus, le fait est que nous possédons un mode de traitement simple, héroïque, qui guérit à coup sûr les malades, et cela immédiatement, quelle que soit la durée de l'affection.

La fissure la plus ancienne et la plus douloureuse que j'aie observée datait de deux ans, pendant lesquels le malade avait frappé en vain à la porte d'un certain nombre de confrères qui se contentaient de prescrire des pommades. Cet homme, qui souffrait constamment d'une selle à l'autre, passait presque toutes ses journées dans un bain où il éprouvait quelque soula-

gement, et ce ne fut pas sans un grand sentiment de défiance qu'il m'entendit lui affirmer qu'il serait le lendemain débarrassé de ce supplice.

Ne vous attardez donc pas, lorsque vous avez le diagnostic, même lorsque la douleur ne persisterait que quelques instants après la selle, ne vous attardez pas, dis-je, à prescrire un traitement médical. Ayez recours d'emblée au traitement dont nous devons la première notion à Récamier : la dilatation forcée. L'incision du sphincter produirait, sans doute, un résultat identique, mais il saute aux yeux que la dilatation est infiniment préférable, puisqu'en somme il n'y a pas de traumatisme dans ce dernier cas.

On pourrait craindre, en portant la dilatation aussi loin que possible, de déchirer les fibres musculaires et de déterminer un certain degré d'incontinence, mais l'expérience démontre qu'il n'en est rien. Sur un homme qui avait subi la dilatation le matin, et qui mourut du choléra dans la journée, Dolbeau en profita pour disséquer soigneusement le sphincter et ne trouva pas une seule fibre déchirée.

L'opération étant extrêmement douloureuse, il est indispensable d'endormir le malade. Cependant, une injection de deux à trois centigrammes de cocaïne au pourtour de l'anus permet d'opérer presque sans douleur.

Quelques chirurgiens se servent d'instruments pour dilater : je me sers de mes doigts, et j'estime qu'il est peu d'hommes dont la force musculaire ne soit suffisante pour obtenir le résultat désiré.

Voici comment je procède.

Afin de prolonger le moins longtemps possible l'anesthésie, je mets tout de suite le malade en position, c'est-à-dire dans le décubitus latéral gauche, la cuisse droite fléchie et la gauche allongée. Je me place à sa droite.

Dès que cela est possible, j'introduis dans l'anus l'indicateur gauche, et il est souvent possible de se rendre compte du degré de douleur qu'éprouve le malade à l'état de veille, car il paraît déjà profondément endormi que le toucher provoque encore la manifestation d'une vive sensibilité. J'introduis ensuite l'indicateur droit, en portant les doigts aussi haut que possible dans le rectum, puis, recourbant les doigts en crochet, je les écarte brusquement l'un de l'autre aussi fortement que possible dans

le sens transversal en les portant jusqu'aux ischions. On se rend très bien compte de l'instant où le sphincter cède sous les doigts: c'est une des raisons pour lesquelles je préfère ne pas me servir d'instruments pour dilater.

Il n'est pas nécessaire d'enlever le condylome si fréquent dans ce cas.

Le traitement consécutif est nul, tout au plus quelques compresses froides ou chloralées, si la douleur était trop vive. Celle-ci persiste ordinairement pendant quelques heures, présentant un caractère différent de celle qu'éprouvait le malade au moment des crises et, en général, moins violente. Elle diminue peu à peu et disparaît après quelques heures, au point que des malades opérés à l'hôpital rentrent chez eux dans la journée.

L'opération bien indiquée et bien faite ne manque jamais son but. Si le sujet continue à souffrir, c'est qu'il y avait erreur de diagnostic; il ne s'agissait pas d'une fissure proprement dite.

La récidive peut survenir, mais très rarement, et il s'agit alors sans doute de la pseudo-fissure hystérique.

F. **Vices de conformation de l'anus** (1). — Pour comprendre les vices de conformation de l'anus, il est nécessaire d'avoir présentes à l'esprit quelques notions d'embryogénie.

Rappelons que le rectum se développe par deux parties primitivement distinctes : l'une supérieure, portion rectale, l'autre inférieure, portion anale. Normalement, ces deux parties qui vont à la rencontre l'une de l'autre finissent par se rejoindre et se souder bout à bout.

Voyons d'abord ce qui concerne la portion rectale, dont le développement nous permettra de saisir le mode de production des *abouchements anormaux*.

Au début de la vie embryonnaire, la portion intrafœtale de la vésicule allantoïde (A, fig. 154), qui se dilate pour former la vessie, se confond avec le rectum en un point C qui constitue le cloaque interne. Ce cloaque se termine en cul-de-sac. Un peu plus tard, la cloison située entre ces deux cavités s'allonge et les sépare en deux conduits distincts (fig. 155), de telle sorte qu'il se

(1) Il est impossible d'étudier séparément les vices de conformation de l'anus et ceux du rectum, puisque ces deux parties forment les segments d'un même organe, mais, le praticien étant surtout frappé par la malformation de l'anus, il m'a semblé préférable de placer ici ce chapitre.

produit alors deux culs-de-sac, l'un antérieur, l'autre postérieur. Le cul-de-sac antérieur (U, G, fig. 155) constitue le sinus uro-génital, lequel donne naissance à l'urètre. Or, supposez que le cloison-

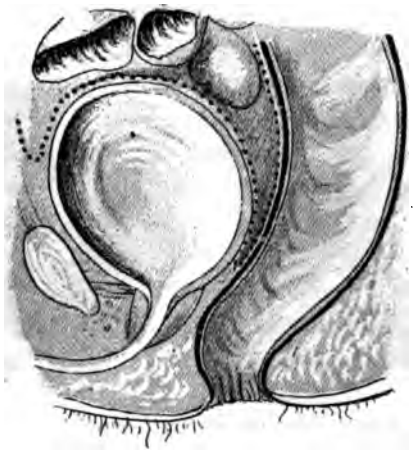

Fig. 153. — Rapports de la vessie et du rectum, état normal.

nement qui sépare les deux cavités manque en un point, il y aura persistance de la communication entre le rectum et le sinus uro-

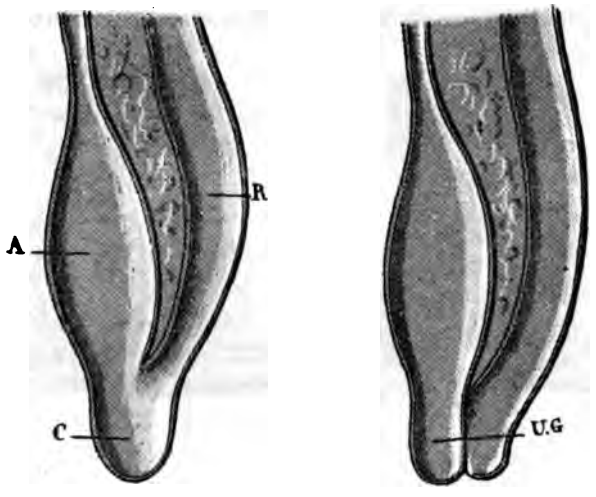

Fig. 154. Fig. 155.

génital, c'est-à-dire que vous observerez une fistule recto-urétrale profonde congénitale, ainsi que je l'ai figuré sur le schéma 156. Suivant que la portion anale se sera ou non développée, il exis-

tera un abouchement complet du rectum dans l'urètre ou une simple fistule.

Il se pourrait qu'au lieu de communiquer avec le sinus urogénital le rectum s'ouvrît dans le corps même de la vésicule

Fig. 156. — Schéma représentant une fistule recto-urétrale profonde congénitale.

Fig. 157. — Abouchement anormal du rectum avec le vagin.

allantoïde : on observerait alors une fistule ou un abouchement recto-vésicaux. D'ailleurs je n'insisterai pas autrement sur ces vices de conformation, qui sont au-dessus des ressources de l'art.

Chez la femme, par suite de l'interposition des canaux de Müller

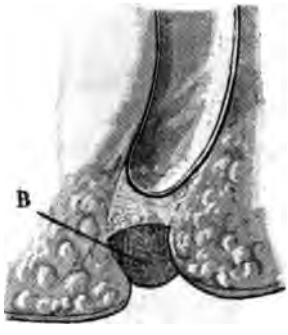

Fig. 158.

Fig. 159.

entre le rectum et la vessie, la communication se fait non avec les voies urinaires, mais avec le vagin (fig. 157), et l'abouchement a lieu, en général, immédiatement en avant de l'hymen. Cette malformation présente un intérêt plus grand que les précédentes, parce qu'elle est susceptible d'une intervention chirurgicale.

La portion anale se forme aux dépens d'une couche de blastème située en regard du cul-de-sac du rectum (B, fig. 158) déjà développé. Or, la série des schémas 158, 159, 160, 161, 162, 163, vous montre les diverses combinaisons susceptibles de se produire.

Fig. 160.

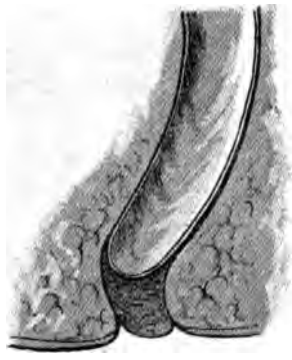

Fig. 161.

D'abord, l'ampoule rectale peut n'être pas descendue dans la cavité pelvienne et la portion anale ne s'être pas développée (fig. 159) : c'est le vice de conformation le plus grave de tous, car il est impossible, dans ce cas, de songer à une restauration naturelle.

Fig. 162.

Fig. 163.

Par contre, il peut n'exister qu'une simple occlusion ou un rétrécissement de l'orifice anal (fig. 160).

La portion anale est allée à la rencontre de la portion rectale, mais l'ampoule persiste sous forme de cloison plus ou moins épaisse (fig. 162).

mum et, si vous ne trouvez pas l'ampoule rectale, arrêtez-vous et considérez l'opération comme terminée, au moins de ce côté.

Si, au contraire, vous constatez la présence de l'ampoule, fendez-la au bistouri sur la partie la plus saillante, placez immédiatement une pince à forcipressure sur chaque lèvre de la plaie, et laissez écouler le méconium. Exercez pendant ce temps une légère traction sur le rectum, afin d'éviter, autant que possible, le contact des matières avec la plaie.

Lorsque l'intestin est vidé, il est nécessaire de refaire l'anus (anus périnéal d'Amussat). Pour cela, attirez en bas les parois de l'ampoule par traction et glissement jusqu'au niveau de la peau; en cas de résistance, pratiquez, au besoin, de légers décollements, surtout en arrière, et suturez ensemble la peau et la paroi rectale avec quelques fils de soie. Cette manœuvre est nécessaire pour éviter le rétrécissement ultérieur qui se produirait très probablement, et aussi pour s'opposer à l'infiltration des matières fécales dans le tissu cellulaire du bassin.

Si vous n'avez pas trouvé l'ampoule rectale, que faire ensuite? La seule ressource est l'anus iliaque (j'indiquerai le procédé opératoire à propos du cancer du rectum), mais, avant de procéder à cette opération, prévenez la famille que, en cas de succès, l'enfant sera atteint pour toute sa vie d'une infirmité incurable. Devant cette perspective, j'ai vu des parents préférer la mort pour leur enfant, résolution devant laquelle il faut s'incliner, quelle que soit notre opinion personnelle.

L'anus paraît normal, et cependant il ne sort pas de méconium. Presque toujours alors, on est en présence de la disposition représentée figure 162. Les deux organes, rectum et anus, sont arrivés au contact, mais l'ampoule rectale est restée imperforée. En introduisant un doigt dans l'anus, on trouve à 3 centimètres environ au-dessus de l'orifice une tumeur saillante, tendue, fluctuante. Armez-vous alors tout de suite d'un trocart à hydrocèle, dirigez-le sur le doigt et ponctionnez la tumeur dans sa partie la plus proéminente. Le passage des matières agrandira l'orifice et on le dilaterait plus tard, si cela devenait nécessaire; l'essentiel, pour le moment, est d'assurer la vie de l'enfant.

Il est possible que l'enfant vienne au monde avec l'anus rétréci, si la couche de blastème ne s'est pas résorbée en totalité : on

dont j'ai parlé plus haut. C'est à peine un vice de conformation, car il est certain que les efforts instinctifs de l'enfant arriveraient à ouvrir l'orifice ; il y a cependant intérêt à le faire vous-même, et il suffira le plus souvent d'une sonde cannelée pour détruire l'adhérence.

L'anus peut être fermé par un simple opercule cutané (fig. 160), et vous ne tarderez pas à voir cet opercule, refoulé en dehors, former une tumeur à travers laquelle il sera possible de reconnaître la couleur noirâtre du méconium.

Pratiquez immédiatement une incision, qui suffit pour rétablir l'état normal.

La région anale ne présente aucune saillie appréciable, et, cependant, l'enfant est au monde depuis un certain nombre d'heures, quelquefois vingt-quatre, quarante-huit heures : il est donc certain qu'il ne s'agit pas d'un simple opercule cutané et que l'ampoule rectale contenant le méconium se trouve située à une distance plus ou moins grande. Vous êtes en présence des cas que j'ai représentés par les figures 159 et 161, et il est aisé de voir combien ces cas diffèrent eux-mêmes l'un de l'autre (il s'en trouve évidemment d'intermédiaires), et c'est seulement au cours de l'opération qu'il est possible de s'en rendre compte.

Le praticien doit donc s'attendre à trouver de sérieuses difficultés, et même à n'obtenir aucun résultat de son opération, car il est bien évident que si l'ampoule est située très haut (fig. 159), il ne pourra l'atteindre.

S'il s'agit d'un garçon, il faudra commencer par évacuer l'urine de la vessie, et même, au besoin, laisser la sonde dans le réservoir pour servir de guide au bistouri : il est, en effet, facile de comprendre que, si le rectum fait en grande partie défaut, la vessie distendue peut venir occuper sa place dans la concavité du sacrum et se présenter à l'instrument tranchant, ce qui, d'ailleurs, a été plusieurs fois observé.

L'enfant étant placé dans la position de la taille, faites à la peau une incision sur le raphé médian dans le point que devait occuper l'anus. Divisez couche par couche, en vous guidant sur le doigt, et dirigez l'instrument en arrière vers la concavité du sacrum. Si le coccyx vous gênait, réclinez-le en arrière, ce qui vaut mieux que de le sectionner. Cherchez avec le doigt au fond de la plaie si vous ne sentez pas une partie saillante et fluctuante. Pénétrez jusqu'à une hauteur de 4 ou 5 centimètres au maxi-

mum et, si vous ne trouvez pas l'ampoule rectale, arrêtez-vous et considérez l'opération comme terminée, au moins de ce côté.

Si, au contraire, vous constatez la présence de l'ampoule, fendez-la au bistouri sur la partie la plus saillante, placez immédiatement une pince à forcipressure sur chaque lèvre de la plaie, et laissez écouler le méconium. Exercez pendant ce temps une légère traction sur le rectum, afin d'éviter, autant que possible, le contact des matières avec la plaie.

Lorsque l'intestin est vidé, il est nécessaire de refaire l'anus (anus périnéal d'Amussat). Pour cela, attirez en bas les parois de l'ampoule par traction et glissement jusqu'au niveau de la peau; en cas de résistance, pratiquez, au besoin, de légers décollements, surtout en arrière, et suturez ensemble la peau et la paroi rectale avec quelques fils de soie. Cette manœuvre est nécessaire pour éviter le rétrécissement ultérieur qui se produirait très probablement, et aussi pour s'opposer à l'infiltration des matières fécales dans le tissu cellulaire du bassin.

Si vous n'avez pas trouvé l'ampoule rectale, que faire ensuite? La seule ressource est l'anus iliaque (j'indiquerai le procédé opératoire à propos du cancer du rectum), mais, avant de procéder à cette opération, prévenez la famille que, en cas de succès, l'enfant sera atteint pour toute sa vie d'une infirmité incurable. Devant cette perspective, j'ai vu des parents préférer la mort pour leur enfant, résolution devant laquelle il faut s'incliner, quelle que soit notre opinion personnelle.

L'anus paraît normal, et cependant il ne sort pas de méconium. Presque toujours alors, on est en présence de la disposition représentée figure 162. Les deux organes, rectum et anus, sont arrivés au contact, mais l'ampoule rectale est restée imperforée. En introduisant un doigt dans l'anus, on trouve à 3 centimètres environ au-dessus de l'orifice une tumeur saillante, tendue, fluctuante. Armez-vous alors tout de suite d'un trocart à hydrocèle, dirigez-le sur le doigt et ponctionnez la tumeur dans sa partie la plus proéminente. Le passage des matières agrandira l'orifice et on le dilaterait plus tard, si cela devenait nécessaire; l'essentiel, pour le moment, est d'assurer la vie de l'enfant.

Il est possible que l'enfant vienne au monde avec l'anus rétréci, si la couche de blastème ne s'est pas résorbée en totalité : on

pratiquerait alors la dilatation avec de l'éponge ou de la laminaire.

J'ai déjà dit que nous étions impuissants contre les abouchements anormaux dans la vessie et l'urètre; il s'en produit également au périnée, au scrotum. Les enfants ne vivent pas longtemps avec ce vice de conformation, et le seul moyen d'assurer leur existence serait la création d'un anus iliaque, et encore à condition de s'opposer absolument au passage des matières dans le bout inférieur, ce qui n'est pas toujours facile, comme nous le verrons plus loin.

L'abouchement anormal dans le vagin étant compatible avec l'existence, même la plus prolongée, on pourrait, à la rigueur, se dispenser de proposer une opération réparatrice. Toutefois, il est aisé de comprendre les inconvénients de toute sorte qui résultent du passage des matières fécales par le vagin, et je suis d'avis qu'une intervention est indiquée. Je pense, cependant, qu'il est bon d'attendre un certain nombre d'années avant d'agir. Si l'orifice de communication était trop étroit pour la sortie des matières, surtout lorsqu'elles commencent à devenir dures, il faudrait le dilater.

S'il s'agit seulement d'un abouchement anormal avec existence de l'anus, c'est-à-dire d'une simple fistule, on en pratiquerait l'oblitération par les moyens ordinaires. En cas d'abouchement complet avec absence d'anus, il faudrait fendre le périnée, décoller la paroi rectale au niveau de l'abouchement, l'attirer en bas et en arrière et la suturer à la peau.

En terminant, je désire dire un mot seulement sur une question souvent débattue et qui met en jeu des intérêts, parfois très importants, quand il s'agit d'héritage.

Un enfant qui vient au monde sans anus est-il viable? Le plus simple bon sens permet de répondre par la négative, puisque, abandonné aux seules ressources de la nature, cet enfant meurt fatalement et rapidement, privé qu'il est d'un organe indispensable à la vie.

Mais un enfant qui est venu au monde sans anus, et qui par conséquent n'est pas viable, doit-il hériter de ses parents? S'il m'était permis de donner mon avis dans une question qui n'est pas précisément de mon ressort, je répondrais que, du moment où un enfant a vécu, ne fût-ce qu'une minute, ce que l'état des poumons peut démontrer, il doit hériter de ses parents. Que de

ces conditions, en effet, un anus iliaque lui permette de vivre, il n'est pas douteux qu'il hériterait, mais s'il meurt au bout d'un mois, six mois, un an? Peu importe donc le temps : du moment où il y a eu vie extra-utérine, l'enfant doit avoir les mêmes droits, qu'il ait vécu vingt-quatre heures ou bien de longues années.

CHAPITRE II

AFFECTIONS DU RECTUM.

J'étudierai successivement; les plaies, les corps étrangers, la rectite, le prolapsus, les hémorroïdes, les rétrécissements, les tumeurs.

1° *Plaies du rectum.* — Les plaies du rectum ne jouent dans la pratique qu'un rôle peu important, car elles sont fort rares, ce qu'il est aisé de comprendre en raison de la profondeur qu'occupe l'organe.

Lorsqu'un sujet, par exemple, tombe d'un lieu élevé sur un corps pointu et s'empale, il en résulte, sans doute, une plaie du rectum, mais celle-ci intéressera fatalement d'autres viscères, ce qui enlève tout caractère particulier à la lésion. J'en dirai autant des plaies du rectum par arme à feu. Je ne m'occupe pas ici des plaies produites de dedans en dehors par des corps préalablement déglutis et qui doivent être rattachées à l'histoire des corps étrangers.

Autrefois, au dire des auteurs, les plaies du rectum reconnaissaient assez souvent pour cause l'introduction brutale et maladroite d'une seringue dans le but d'administrer un lavement, ce qui n'est plus guère à redouter de nos jours.

Une plaie du rectum ne peut être reconnue tout d'abord que par l'écoulement du sang à travers l'anus, et par le toucher. Si elle n'était pas située trop haut, l'examen à l'aide d'un bon spéculum permettrait de la voir, d'en apprécier les caractères, et même de porter une pince à forcipressure sur le point qui fournit du sang. Sinon, on aurait recours, dans le cas où l'hémorragie persisterait, à l'emploi du tamponnement.

Mais l'accident le plus grave, succédant à ce traumatisme, et dont on ne s'aperçoit, en général, qu'un peu plus tard, est l'issue

des matières fécales à travers la plaie dans le tissu cellulaire sous-péritonéal ou du creux ischio-rectal, suivant le point blessé.

La rapidité du passage des matières et leur abondance sont nécessairement en rapport avec la dimension de la plaie. C'est ainsi que dans un cas, qui est resté pour moi une énigme insoluble, je trouvai, sur un jeune homme récemment marié, un épanchement de matières fécales solides remplissant la fosse ischio-rectale et la région fessière gauches, sans que la suppuration eût encore eu le temps de s'établir. Sur la paroi rectale correspondante, au niveau de l'ampoule, se trouvait un orifice dans lequel j'engageai facilement l'index et dont il me fut impossible de découvrir le mode de production.

L'indication essentielle dans une plaie du rectum, après avoir paré à l'hémorragie, est donc de s'opposer à la pénétration des fèces dans le tissu cellulaire voisin, et, pour cela il convient d'en faciliter la sortie naturelle par l'anus. Or, ce qui s'oppose à leur issue incessante, ce sont les sphincters : aussi, faut-il pratiquer le plus tôt possible la section de ces derniers, quitte à restaurer plus tard l'anus, si l'incontinence persiste.

2° *Corps étrangers du rectum.* — Les corps étrangers du rectum sont introduits directement par l'anus ; ils parviennent dans cet intestin après avoir été avalés ; des matières fécales endurcies, ayant séjourné longtemps dans le rectum, peuvent jouer le rôle de corps étrangers.

Les corps étrangers introduits par l'anus constituent une véritable annexe à un chapitre de pathologie mentale, et dans cet ordre d'idées on doit s'attendre aux choses les plus invraisemblables. Il me paraît inutile de faire la nomenclature publiée partout des cas les plus curieux ; ainsi, la chope du maître d'étude, la bouteille observée par Desormeaux, etc., etc.

A part les cas dans lesquels les corps étrangers ont été introduits par malveillance (l'histoire de la queue de cochon, par exemple), nous ne sommes appelés à voir les malades que lorsqu'ils se livraient déjà depuis longtemps à ces manœuvres sans en éprouver d'accidents. Mais, un jour, le corps dont ils se servaient leur échappe des doigts, remonte dans l'intestin sous l'influence des contractions musculaires, et les efforts qu'ils tentent pour le retirer ne font que l'enfoncer davantage : c'est alors qu'ils se décident à réclamer notre secours.

Pas n'est besoin non plus de décrire les symptômes auxquels donne lieu la présence de ces corps étrangers; ils varient, d'ailleurs, avec la forme, la longueur, le volume et la nature de l'objet. Quelquefois, on les trouve par le toucher rectal ; d'autres fois, après les avoir nettement sentis, on ne les retrouve plus à un second toucher et, par contre, le palper abdominal permet de les reconnaître.

L'extraction de ces corps ne saurait être soumise à des règles précises, chaque cas particulier présentant, en quelque sorte, des indications spéciales qui sont un peu laissées à l'ingéniosité du praticien. Il faudra surtout prendre de grandes précautions lorsqu'il s'agira d'un corps étranger en verre dont les éclats, si on le brisait pendant l'extraction, pourraient produire des accidents mortels. C'est ainsi que pour la chope, par exemple, Denonvilliers commença par remplir la cavité avec une substance solidifiante qui fournit un point d'appui aux tractions et permit d'enlever le tout ensemble.

Tant que l'on sent le corps étranger par le toucher rectal, il faut en pratiquer l'extraction par cette voie à l'aide de pinces diverses, mais, si on ne le sent plus, que faire ?

Je me trouvai dans ce cas, il y a une vingtaine d'années, auprès d'un homme qui s'était introduit dans le rectum une bougie à brûler ordinaire. Elle était inaccessible par le rectum, mais j'en sentais l'extrémité par le palper hypogastrique. Le malade succomba à une péritonite par ulcération et perforation de l'intestin. J'étais resté inactif à cette époque, sous le coup de la crainte que nous inspiraient encore la laparotomie et la blessure du péritoine, mais, aujourd'hui, il serait indiqué d'ouvrir le ventre et l'intestin, de suturer la plaie intestinale et de la réduire dans la cavité abdominale. C'est la conduite que mon collègue, M. Guinard, a suivie avec succès, en 1893, dans mon service sur un homme atteint d'un épanchement énorme de sang dans le ventre à la suite de l'introduction d'un corps étranger semblable au précédent, c'est-à-dire d'une bougie à brûler.

Des corps étrangers (et ce sont, le plus souvent, des corps de petit volume et pointus, tels que des arêtes de poisson, des débris d'os), peuvent être arrêtés au niveau de l'anus et s'implanter dans la muqueuse du rectum. Ils s'engagent aussi quelquefois dans les petites dépressions en nid de pigeon formées par les

replis de la muqueuse anale. Ils donnent lieu généralement à une douleur subite, très vive, très localisée, qui ne laisse pas de doutes sur la nature de l'accident. Il est probable qu'un certain nombre des abcès margellaires de la région anale, étudiés plus haut, ne reconnaissent pas d'autre cause, et c'est l'accident le plus grave dont ils puissent être l'occasion.

Des corps plus volumineux peuvent cependant être arrêtés à l'extrémité inférieure du rectum, des noyaux de fruit, par exemple. J'ai soigné, avec mon ami le Dr Émile Coffin, un homme qui succomba à la suite d'un phlegmon gangreneux de la fosse ischio-rectale gauche, produit par un noyau de pruneau qui avait perforé l'intestin. Il suffit d'être prévenu de la possibilité de cet accident pour faire le traitement nécessaire, c'est-à-dire l'extraction.

Des matières fécales, accumulées dans l'ampoule rectale à la suite d'une constipation prolongée, acquièrent parfois une consistance telle, qu'elles peuvent être considérées comme de véritables corps étrangers. C'est un accident auquel il faut veiller, principalement chez les femmes qu'une affection quelconque force à garder le lit pendant un certain temps. Il en résulte, en effet, des phénomènes d'obstruction intestinale que l'on pourrait rattacher à une autre cause. Les purgatifs, les lavements répétés sont parfois impuissants à vider le rectum, et il faut en arriver aux moyens directs.

3° *Rectite.* — La rectite affecte à peu près constamment la forme chronique. Cependant, lorsqu'elle succède au passage de l'urine dans le rectum, à la suite, par exemple, de l'ouverture d'un abcès de la prostate, elle prend un certain caractère d'acuité. J'ai déjà dit plus haut combien elle était douloureuse dans cette circonstance, et combien aussi elle était grave, en raison de la difficulté du traitement.

La présence d'un corps étranger arrêté dans l'ampoule rectale détermine une rectite qui disparaît rapidement avec la cause qui l'a produite ; j'en dirai autant des oxyures, des lombrics, etc.

Mais la véritable rectite (je ne parle pas des ulcérations de nature dysentérique) est liée à la syphilis.

Certains individus pédérastes peuvent, sans doute, être atteints de blennorragie anale spécifique (ce que le vulgaire désigne du

nom de cristalline), et la maladie suit alors sensiblement la même marche que la chaudepisse; toutefois, la rectite reconnaît presque toujours pour cause la syphilis proprement dite, secondaire ou tertiaire.

La rectite syphilitique, la seule qui nous intéresse réellement, présente des caractères cliniques importants. Mais, comme elle aboutit à peu près fatalement à la production d'un rétrécissement du rectum, son étude est inséparable de celle de cette dernière affection, à laquelle je renvoie le lecteur.

4° *Prolapsus du rectum.* — L'expression de *prolapsus*, de *chute* du rectum n'est pas absolument correcte, parce que, dans bon nombre de circonstances, ce n'est pas le rectum tout entier qui est prolabé, mais seulement la muqueuse.

Il n'y a pas lieu d'insister sur le diagnostic de cette affection, qui s'établit à première vue. On ne pourrait hésiter, en effet, que si, chez un enfant, un polype s'engageait à travers l'anus, mais le plus simple examen permet d'éviter l'erreur.

Deux points surtout intéressent le praticien dans l'étude du prolapsus rectal ; le mode de constitution de la tumeur, qui fait saillie à l'extérieur, et le traitement.

La tumeur est le plus souvent constituée par la muqueuse seule, qui glisse sur les plans sous-jacents : c'est un phénomène analogue à celui qui se produit normalement chez le cheval au moment de la défécation. Il est assez facile, en général, de reconnaître que la muqueuse fait exclusivement partie du prolapsus : on constate la présence en dehors de l'anus d'une tumeur rougeâtre, du volume d'une noix ou d'une mandarine et régulièrement arrondie. La base de cette tumeur se continue directement avec le pourtour de l'anus (Voy. fig. 164) sans rainure intermédiaire. Elle se réduit d'elle-même quelque temps après la défécation, ou bien sous l'influence d'une pression exercée avec les doigts.

Dans le prolapsus complet, la paroi rectale tout entière fait partie de la tumeur (Voy. fig. 165) (1). Une portion du rectum s'invagine en forme de doigt de gant dans celle qui est située au-dessous, et sort à travers l'anus. La tumeur descend plus ou moins bas, suivant la quantité d'intestin invaginé, et peut atteindre une

(1) Je ne parle pas ici des cas dans lesquels on trouve dans le rectum une portion du gros intestin, l'S iliaque, par exemple, et même le cæcum, dont l'étude rentre dans l'histoire de l'invagination intestinale.

longueur de 15 à 20 centimètres. Elle diffère de la précédente par sa consistance, qui est plus ferme, en raison de la présence de la couche musculaire dont on peut même apprécier les contractions sous les doigts; par sa forme, qui est cylindrique au lieu d'être arrondie (la tumeur présente alors quelque ressemblance avec la verge du cheval); par la présence d'une rainure circulaire entre la tumeur et le pourtour de l'anus. Ce dernier caractère est toutefois moins important que les précédents, parce qu'il n'est pas constant. La portion anale du rectum se laisse, il est vrai, moins

Fig. 164. — Schéma représentant un prolapsus de la muqueuse seule du rectum.

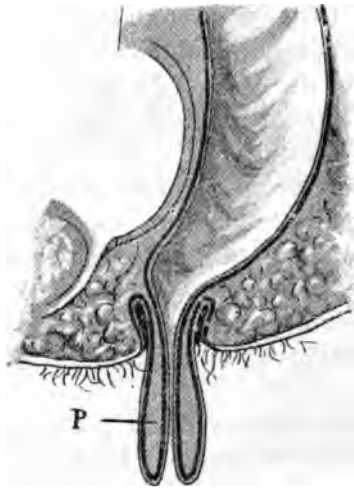

Fig. 165. — Schéma représentant un prolapsus complet du rectum.

facilement retourner que la portion située au-dessus, en raison de la résistance des sphincters, ce qui explique la production de la rainure : mais, supposez que la région sphinctérienne soit elle-même distendue et relâchée, elle cédera comme le reste à la poussée venue d'en haut et la rainure disparaîtra.

Un point intéressant dans l'étude du prolapsus rectal consiste à savoir ce qu'est devenu le péritoine et quels rapports affecte cette membrane avec la tumeur.

L'examen de la figure 153 permettra au lecteur de se remettre tout de suite en mémoire les rapports normaux du péritoine avec le rectum. Cette membrane, arrivée au niveau du fond des vésicules séminales qu'elle affleure, se réfléchit sur la face antérieure du rectum, à laquelle elle adhère d'une manière intime, et se porte

obliquement de bas en haut sur les faces latérales de ce viscère, de telle sorte que la face postérieure est dépourvue de séreuse dans une étendue plus grande que la face antérieure.

Il est donc évident que la portion de rectum entourée de péritoine ne peut s'invaginer dans la partie située au-dessous sans entraîner avec elle la membrane séreuse, qui se trouve ainsi correspondre à la partie antérieure de la tumeur, dans l'espace P, figure 165.

La partie postérieure ne contient de cul-de-sac péritonéal que si le cylindre d'invagination est très long.

Cette disposition anatomique nous rend compte d'une complication qui peut survenir dans le prolapsus rectal. Il est possible que des organes du petit bassin, tels que l'ovaire, par exemple, viennent s'insinuer dans l'espace P. On y a observé des anses d'intestin grêle, qui même ont pu s'y étrangler. Lorsque la réduction est opérée dans ces conditions, on perçoit un bruit de gargouillement. Il est possible de soupçonner l'existence de viscères contenus en P dans l'épaisseur de la tumeur, car celle-ci change alors de direction. Au lieu de se porter directement en bas, elle est refoulée en arrière, affecte la forme de crosse, de telle sorte que l'orifice qui en termine l'extrémité libre regarde du côté du coccyx.

Le traitement du prolapsus rectal offre de réelles difficultés.

La tumeur se présente au praticien sous deux états : elle est réductible, ou bien irréductible.

Supposons d'abord le premier cas.

Une simple pression suffit à réintégrer l'intestin à sa place normale, mais au premier effort la tumeur reparaît. Si elle est peu volumineuse et de date récente, conseillez d'abord les moyens médicaux. Le prolapsus survenant ordinairement chez les sujets débilités, employez les toniques à l'intérieur; conseillez des pommades astringentes, des suppositoires au ratanhia. Prescrivez des lotions froides, des bains de siège froids, des bains de mer. Combattez la constipation et aussi la diarrhée. Que le malade essaye d'aller à la selle debout, et, dans tous les cas, qu'il ne reste pas accroupi sur le vase pendant longtemps, prescription importante, surtout pour les enfants. Que le malade se présente à la garde-robe de préférence aussitôt avant de se coucher.

Le prolapsus étant réduit, essayez de le maintenir à l'aide de pelotes appliquées sur l'anus. Si vous n'y réussissez pas, introduisez

dans le rectum un pessaire Gariel que vous insufflez au degré voulu pour contenir, et cependant ne pas occasionner de douleurs.

Malgré ces précautions et ce traitement palliatif, le prolapsus persiste. Outre la gêne qu'en éprouve le sujet, il peut survenir des excoriations, des ulcérations de la muqueuse et, à un moment donné, un étranglement compromettant la vie; le praticien est donc autorisé à employer un traitement curatif.

Il est évident que, dans tout prolapsus du rectum, le sphincter est distendu et relâché, phénomène facile à constater en touchant l'anus après la réduction. D'autre part, il existe une tumeur qui fait effort contre le sphincter, lutte plus ou moins avec lui et finit par en vaincre la résistance. Le traitement doit donc porter sur ces deux éléments du prolapsus rectal : la tumeur et le sphincter. Lequel des deux joue le rôle capital dans la production de l'affection? C'est là une question de pure théorie, et, d'ailleurs, fort difficile à résoudre, car il me paraît très vraisemblable que tous les deux y contribuent. Si la muqueuse ou la paroi rectale ne venaient pas faire effort contre le sphincter, il ne se produirait pas de prolapsus, et si le sphincter était suffisamment tonique et résistant il ne s'en produirait pas davantage.

Voici donc comment je conseille de procéder, lorsque, je le répète, les moyens médicaux ont été employés pendant un temps suffisamment prolongé pour que vous soyez moralement convaincu qu'ils ne réussiront pas, qu'il s'agisse d'une chute de la muqueuse seule ou de la paroi rectale elle-même.

Pratiquez à la surface prolabée quatre ou cinq raies de feu superficielles avec le thermocautère (ce qui vaut mieux que les acides dont on limite moins bien l'action). Vous avez ainsi pour but d'abord de diminuer la surface de la tumeur et ensuite de déterminer des adhérences de la muqueuse avec les plans sous-jacents, ce qui l'empêchera de glisser. Réduisez. Faites une cautérisation semblable sur la peau du pourtour de l'anus, aux quatre points cardinaux de cet orifice, afin d'en obtenir le resserrement. Injectez en même temps dans le tissu cellulaire deux ou trois gouttes d'une solution de sulfate de strychnine au millième, et maintenez le sujet au repos complet pendant quelques jours.

Lorsque les escarres sont détachées et les petites plaies cicatrisées, répétez cette opération, en somme tout à fait inoffensive, jusqu'à guérison complète.

Il devient parfois impossible de réduire la tumeur : celle-ci est

turgescente, violacée, très douloureuse, et, si les phénomènes d'étranglement continuent, finit par tomber en gangrène.

Si vous êtes appelé au début de l'étranglement, avant l'apparition du sphacèle, essayez de vous rendre compte de l'état du sphincter et, si vous le trouvez serré, débridez. Faites, en même temps, des scarifications à la surface de la tumeur, et réduisez. Donnez de l'opium à l'intérieur.

Si, malgré cela, vous ne pouvez réduire, ou bien s'il existe déjà des phénomènes de gangrène qui rendent la réduction dangereuse, faites l'ablation de la tumeur. Assurez-vous bien, au préalable, que le cul-de-sac péritonéal dont j'ai parlé plus haut ne contient pas de viscères et surtout d'intestin.

Quant au procédé opératoire, on pourrait employer celui qui a été imaginé par mon ami le Dr Perier pour l'amputation de l'utérus inversé, c'est-à-dire la ligature à traction élastique.

On a pratiqué, dans ces dernières années, l'extirpation du cylindre prolabé, même en dehors des accidents d'étranglement. Cette opération a été pratiquée avec succès, dans mon service, par M. Walther. La paroi rectale fut sectionnée sur la ligne médiane, dans toute la hauteur du cylindre, en avant et en arrière, entre deux longues pinces à forcipressure, de manière à constituer deux moitiés latérales. Chaque moitié fut ensuite réséquée à sa base, c'est-à-dire au niveau de l'anus, en suturant au fur et à mesure de la section pour éviter l'hémorragie.

Je mentionnerai encore des tentatives de rectopexie sur la valeur desquelles je ne suis pas en mesure de me prononcer.

En terminant ce chapitre, je signalerai le prolapsus partiel du rectum dans le vagin, qui a reçu le nom de *rectocèle vaginale*. Cette affection pourrait être, de prime abord, confondue avec une tumeur développée dans l'épaisseur de la cloison recto-vaginale, mais on la reconnaît aisément par le toucher rectal, qui permet de constater au-dessus de l'anus une dépression dans laquelle pénètre le doigt.

La rectocèle vaginale ne donne lieu qu'à de légers inconvénients et, en général, ne nécessite pas de traitement. Dans le cas contraire, on aurait recours à la *colporraphie postérieure*. (Voy. *Maladies du vagin*.)

5° *Hémorroïdes*. — Les hémorroïdes constituent une affection

des plus communes, et un très grand nombre de malades ne consultent même pas pour cet objet. Deux circonstances principales les engagent à venir réclamer des soins ; les pertes de sang trop abondantes et une douleur excessive.

L'hémorragie est, en effet, un signe tellement constant que dire : écoulement de sang par l'anus ou hémorroïdes est presque synonyme. Informez-vous de la manière dont se produit l'écoulement : se fait-il périodiquement à intervalles plus ou moins rapprochés, ou bien a-t-il lieu d'une façon irrégulière et même tous les jours? Est-il occasionné pas les selles?

Lorsqu'un sujet se plaint de perdre du sang pur par l'anus depuis longtemps, souvent depuis plusieurs années, il est très probable qu'il s'agit d'hémorroïdes.

Le malade ne souffrait pas ; il éprouvait seulement de temps en temps un sentiment de gêne, de plénitude, de pesanteur, qui disparaissait avec l'apparition du flux sanguin, mais il est survenu des douleurs plus ou moins vives qui l'empêchent de marcher et de se livrer à ses occupations habituelles.

La constatation de ces deux phénomènes, avec les caractères que je viens d'indiquer, fournit déjà de fortes présomptions en faveur de l'existence d'hémorroïdes, plutôt, par exemple, que d'un néoplasme du rectum.

Procédez alors à un examen direct et voyez les signes que fournissent la vue et ensuite le toucher.

Il est possible qu'en découvrant l'anus vous n'aperceviez rien d'anormal ; c'est qu'alors, s'il existe réellement des hémorroïdes, celles-ci sont *internes*, ce que le toucher vous révélera. Cependant, engagez le malade à faire un effort, à pousser comme pour aller à la selle, et vous verrez souvent apparaître un bourrelet noirâtre qui rentrera aussitôt après ; la couleur foncée, brunâtre, de ce bourrelet vous prouvera qu'il s'agit bien d'une hémorroïde et non d'un prolapsus de la muqueuse rectale, dont la coloration est rosée.

Vous apercevez une ou plusieurs tumeurs au niveau de l'anus. Celles-ci peuvent être constituées par la dilatation variqueuse des veines situées entre le revêtement cutanéo-muqueux de l'anus et le sphincter externe : ce sont alors des hémorroïdes *externes*, mais il se peut aussi (et c'est même ce qui a le plus souvent lieu) que ce soient des hémorroïdes primitivement internes, ayant franchi l'anus et devenues *extérieures*, expression qu'il ne faut pas confondre avec celle d'externe.

Les premières, recouvertes par la peau et la muqueuse, présentent une couleur plus ou moins violacée, mais qui n'atteint pas la coloration foncée, lie de vin, uniforme, propre aux hémorroïdes internes *procidentes*. Les premières occupent le pourtour de l'anus, siègent au niveau des plis radiés ; les secondes occupent l'orifice anal lui-même qu'elles obstruent. Le toucher, d'ailleurs, détruirait aisément les doutes, s'il en existait.

Recherchez ensuite si les tumeurs sont excoriées, ulcérées ; s'il n'existe pas en certains points sur la muqueuse des plaques de sphacèle se traduisant par une coloration différente de celle de la masse principale.

Explorez à l'aide du toucher. Si vous circonscrivez la tumeur autour de l'orifice anal, c'est alors qu'il s'agit bien d'hémorroïdes internes procidentes.

Point capital à constater : cette tumeur hémorroïdale est-elle réductible ou irréductible ?

Les malades vous tiennent, en général, le langage suivant : « Depuis longues années, je suis atteint d'hémorroïdes qui donnaient d'abord lieu à un léger écoulement sanguin au moment de la selle ; les matières étaient recouvertes de quelques stries de sang, mais les tumeurs ne sortaient pas par l'anus. Plus tard, après chaque garde-robe, surtout s'il existait de la constipation, un ou plusieurs bourrelets sortaient au dehors, mais ils rentraient spontanément ou bien une légère pression suffisait à les réintégrer, et je ne sentais plus rien. Dernièrement, un paquet plus volumineux que d'habitude est sorti, et tous mes efforts n'ont pu aboutir à le faire rentrer ; il a plutôt, depuis lors, augmenté de volume et j'éprouve de violentes douleurs qui m'obligent au repos complet. »

L'irréductibilité des bourrelets hémorroïdaux présente, d'ailleurs, des degrés divers, et je reviendrai plus loin sur ce point à propos du traitement.

Les hémorroïdes externes ne sont jamais réductibles ; elles donnent au toucher la sensation d'une petite tumeur souvent fluctuante, quelquefois ferme et même dure.

Le toucher seul permet de constater la présence des hémorroïdes internes non procidentes, ou bien procidentes, mais facilement réductibles, et qui sont réduites au moment de votre examen. Vous vous assurerez d'abord qu'il ne s'agit pas d'un polype, d'un cancer ou d'un rétrécissement, affections que nous

étudierons plus loin, et dont les caractères cliniques sont si nettement tranchés que, dans la très grande majorité des cas, le diagnostic ne saurait faire doute.

Ne vous attendez pas à trouver dans le rectum avec le doigt des tumeurs bien limitées ; il en existe sans doute quelquefois, mais c'est l'exception, et j'ai été souvent surpris, pour mon compte, après avoir réduit des bourrelets hémorroïdaux assez volumineux, de ne plus les retrouver au toucher. C'est qu'ils étaient, en grande partie, produits par une accumulation de sang dans les veines dilatées, qui se sont vidées de leur contenu après réduction. Il arrive par contre que cette espèce de lac sanguin qui constitue l'hémorroïde ne communique plus avec le courant circulatoire et se transforme en une petite tumeur isolée, dont les caractères demeurent fixes et nettement perceptibles au toucher.

Je ne pense pas, à moins de cas très particuliers, que l'usage du spéculum *ani* soit utile pour le diagnostic des hémorroïdes. Ainsi donc, de l'interrogatoire et de l'examen direct il résulte que le malade est atteint d'hémorroïdes : celles-ci sont externes ou internes ; ces dernières sont procidentes ou non procidentes ; les procidentes sont réductibles ou irréductibles ; elles provoquent un flux sanguin périodique ou un écoulement journalier à chaque selle.

Ces divers caractères des hémorroïdes doivent être établis avec le plus grand soin, car ce sont eux qui vont diriger notre traitement.

Et d'abord faut-il traiter les hémorroïdes?

La réponse à cette question a subi des vicissitudes diverses suivant la théorie que l'on a admise aux diverses époques pour expliquer le mode de production de cette affection, et aussi sur l'idée que l'on s'est faite du rôle que joue le flux hémorroïdaire dans l'économie générale du sujet. Il est évident que si l'on considère les hémorroïdes comme un émonctoire salutaire, on se gardera bien de les supprimer ; on fera, au contraire, le nécessaire pour les entretenir et les ramener au besoin, si elles étaient supprimées.

On a dit encore : Ne touchez pas aux hémorroïdes symptomatiques, opérez les hémorroïdes idiopathiques. Si l'on excepte les cas dans lesquels les hémorroïdes sont produites mécaniquement par la compression d'une tumeur pelvienne, et il ne viendra

Les premières, recouvertes par la peau et la muqueuse, présentent une couleur plus ou moins violacée, mais qui n'atteint pas la coloration foncée, lie de vin, uniforme, propre aux hémorroïdes internes *procidentes*. Les premières occupent le pourtour de l'anus, siègent au niveau des plis radiés ; les secondes occupent l'orifice anal lui-même qu'elles obstruent. Le toucher, d'ailleurs, détruirait aisément les doutes, s'il en existait.

Recherchez ensuite si les tumeurs sont excoriées, ulcérées; s'il n'existe pas en certains points sur la muqueuse des plaques de sphacèle se traduisant par une coloration différente de celle de la masse principale.

Explorez à l'aide du toucher. Si vous circonscrivez la tumeur autour de l'orifice anal, c'est alors qu'il s'agit bien d'hémorroïdes internes procidentes.

Point capital à constater : cette tumeur hémorroïdale est-elle réductible ou irréductible?

Les malades vous tiennent, en général, le langage suivant : « Depuis longues années, je suis atteint d'hémorroïdes qui donnaient d'abord lieu à un léger écoulement sanguin au moment de la selle; les matières étaient recouvertes de quelques stries de sang, mais les tumeurs ne sortaient pas par l'anus. Plus tard, après chaque garde-robe, surtout s'il existait de la constipation, un ou plusieurs bourrelets sortaient au dehors, mais ils rentraient spontanément ou bien une légère pression suffisait à les réintégrer, et je ne sentais plus rien. Dernièrement, un paquet plus volumineux que d'habitude est sorti, et tous mes efforts n'ont pu aboutir à le faire rentrer ; il a plutôt, depuis lors, augmenté de volume et j'éprouve de violentes douleurs qui m'obligent au repos complet. »

L'irréductibilité des bourrelets hémorroïdaux présente, d'ailleurs, des degrés divers, et je reviendrai plus loin sur ce point à propos du traitement.

Les hémorroïdes externes ne sont jamais réductibles ; elles donnent au toucher la sensation d'une petite tumeur souvent fluctuante, quelquefois ferme et même dure.

Le toucher seul permet de constater la présence des hémorroïdes internes non procidentes, ou bien procidentes, mais facilement réductibles, et qui sont réduites au moment de votre examen. Vous vous assurerez d'abord qu'il ne s'agit pas d'un polype, d'un cancer ou d'un rétrécissement, affections que nous

étudierons plus loin, et dont les caractères cliniques sont si nettement tranchés que, dans la très grande majorité des cas, le diagnostic ne saurait faire doute.

Ne vous attendez pas à trouver dans le rectum avec le doigt des tumeurs bien limitées ; il en existe sans doute quelquefois, mais c'est l'exception, et j'ai été souvent surpris, pour mon compte, après avoir réduit des bourrelets hémorroïdaux assez volumineux, de ne plus les retrouver au toucher. C'est qu'ils étaient, en grande partie, produits par une accumulation de sang dans les veines dilatées, qui se sont vidées de leur contenu après réduction. Il arrive par contre que cette espèce de lac sanguin qui constitue l'hémorroïde ne communique plus avec le courant circulatoire et se transforme en une petite tumeur isolée, dont les caractères demeurent fixes et nettement perceptibles au toucher.

Je ne pense pas, à moins de cas très particuliers, que l'usage du spéculum *ani* soit utile pour le diagnostic des hémorroïdes. Ainsi donc, de l'interrogatoire et de l'examen direct il résulte que le malade est atteint d'hémorroïdes : celles-ci sont externes ou internes ; ces dernières sont procidentes ou non procidentes ; les procidentes sont réductibles ou irréductibles ; elles provoquent un flux sanguin périodique ou un écoulement journalier à chaque selle.

Ces divers caractères des hémorroïdes doivent être établis avec le plus grand soin, car ce sont eux qui vont diriger notre traitement.

Et d'abord faut-il traiter les hémorroïdes?

La réponse à cette question a subi des vicissitudes diverses suivant la théorie que l'on a admise aux diverses époques pour expliquer le mode de production de cette affection, et aussi sur l'idée que l'on s'est faite du rôle que joue le flux hémorroïdaire dans l'économie générale du sujet. Il est évident que si l'on considère les hémorroïdes comme un émonctoire salutaire, on se gardera bien de les supprimer ; on fera, au contraire, le nécessaire pour les entretenir et les ramener au besoin, si elles étaient supprimées.

On a dit encore : Ne touchez pas aux hémorroïdes symptomatiques, opérez les hémorroïdes idiopathiques. Si l'on excepte les cas dans lesquels les hémorroïdes sont produites mécaniquement par la compression d'une tumeur pelvienne, et il ne viendra

dans ce cas à la pensée de personne de s'occuper des varices rectales, je ne vois pas trop sur quels caractères repose cette division. et elle jette peu de lumière sur la conduite que doit suivre le praticien.

Sans me préoccuper des diverses théories préconçues, la principale objection que je fais, pour mon compte, à la cure radicale des hémorroïdes, c'est qu'elle est impossible, qu'elle est illusoire. Il se passe dans le rectum ce que nous observons plus facilement au membre inférieur. Quelle que soit la cause qui produise les hémorroïdes, locale ou générale, il est évident que cette cause ne disparaît pas avec l'ablation de la tumeur, et qu'après un temps variable de nouvelles varices se développeront.

L'expérience de chaque jour ne démontre-t-elle pas, d'ailleurs, que beaucoup de personnes n'éprouvent aucun inconvénient sérieux de la présence d'hémorroïdes?

Mais nous avons vu qu'il peut survenir un certain nombre d'accidents: l'hémorragie, par exemple, parfois assez abondante pour compromettre la vie; les douleurs tenant à l'inflammation ou à l'étranglement des tumeurs hémorroïdaires; accidents contre lesquels il faut agir.

Je réponds donc à la question que je posais plus haut: Il est inutile, peut-être dangereux (ce qui dépend de l'âge des sujets), de tenter la cure radicale des hémorroïdes, ou même de les traiter chirurgicalement, mais on doit opérer quand il survient des complications; on n'agit pas contre l'hémorroïde proprement dite, mais contre l'accident qu'elle provoque: abstenez-vous donc tant qu'il ne survient pas d'accidents.

Et encore, pour agir, faut-il que les phénomènes présentent quelque intensité. Contre des hémorroïdes procidentes, mais qui rentrent très facilement, contre un écoulement sanguin peu abondant et une gêne plus ou moins notable, mais sans réelles douleurs, contentez-vous du traitement médical. Prescrivez un bain de siège frais et un lavement froid tous les matins; les laxatifs pour éviter la constipation, si cela est nécessaire, et l'usage du poivre de Cayenne pour saupoudrer les aliments: vous obtiendrez presque toujours par ce traitement, plutôt hygiénique, une amélioration notable.

Je vais même plus loin dans l'abstention. Nous observons assez fréquemment dans les hôpitaux le cas suivant: des hémorroïdes qui rentraient aisément ne sont pas rentrées, et le sujet se pré-

sente avec un bourrelet hémorroïdal rougeâtre, violacé, tendu, très douloureux. Eh bien, je n'ai pas l'habitude de proposer, au moins immédiatement, une opération dans ces conditions. Quelques jours de repos, des applications de compresses fraîches, suffisent, le plus souvent, pour que les choses se remettent en place, et le malade pourra, à l'aide des précautions signalées plus haut, éviter le retour des mêmes accidents. Si, néanmoins, ils avaient tendance à la reproduction, on pourrait intervenir.

Les circonstances qui exigent l'intervention chirurgicale sont les suivantes :

Des hémorragies répétées, abondantes, incoercibles ; — une hémorroïde externe enflammée très douloureuse ; — un bourrelet hémorroïdal procident et étranglé ; — une fissure anale concomitante.

Il est de l'essence même des hémorroïdes de provoquer des pertes de sang, puisque c'est en quelque sorte leur caractère pathognomonique ; certains humoristes en ont même fait une sorte de fonction, mais ces pertes de sang prennent parfois un caractère inquiétant. J'ai opéré, dans mon service, un jeune homme de vingt-sept ans, d'une constitution très vigoureuse, mais que des hémorragies répétées avaient réduit à un état d'anémie tel, qu'il ne pouvait plus se tenir debout, et, cependant, les hémorroïdes n'étaient ni volumineuses, ni procidentes ; ces cas ne sont pas très rares.

Il me paraît très probable que cette grave complication dépend d'une disposition anatomique spéciale. Le sang que perdent les malades dans ces conditions n'est pas du sang veineux, c'est du sang artériel rouge, rutilant. L'anatomie pathologique démontre que les capillaires du rectum peuvent se dilater au point qu'on observe dans la tumeur hémorroïdaire de véritables artères ; c'est une de ces artères qui, ulcérée, fournit le sang. Il se produit là ce que nous voyions jadis se produire si souvent, à la suite des plaies de l'arcade palmaire, par exemple, c'est-à-dire des hémorragies secondaires répétées, qui finissaient par anémier profondément le sujet et entraîner la mort. Au cours de l'opération que je pratiquai à mon malade, je pus même voir l'artère qui fournissait le sang.

Lors donc que des hémorroïdes internes provoquent des pertes de sang assez abondantes pour compromettre la santé du sujet (et il n'est évidemment pas nécessaire d'attendre, comme dans

elle fait seulement disparaître la contracture du sphincter, et avec elle, l'état congestif qui en pouvait résulter.

La dilatation forcée du sphincter externe est donc indiquée surtout lorsque les hémorroïdes s'accompagnent de fissure.

Cependant, si l'on constatait simplement une contracture du sphincter externe, sans fissure, la dilatation rendrait encore service au malade en calmant les douleurs dues à la distension de l'hémorroïde, en diminuant la tendance à la procidence, en rendant plus facile la réduction, et en éloignant les chances d'irréductibilité et d'étranglement.

6° *Rétrécissements du rectum.* — L'accident principal dont se plaint tout d'abord un sujet atteint de rétrécissement du rectum est la constipation; c'est sur ce point que son attention a d'abord été appelée. Analysez de plus près le phénomène, et vous verrez qu'il ne s'agit pas d'une constipation proprement dite, mais d'une difficulté matérielle apportée à la défécation. En effet, la véritable constipation ne consiste pas seulement dans l'absence d'émission de matières fécales, mais surtout dans l'absence du besoin de les rendre. Si je ne sollicitais des selles, vous disent les malades, je resterais des jours et même des semaines sans éprouver le besoin de la défécation. Ne voyons-nous pas souvent des femmes dont le rectum est rempli de matières fécales, qui n'ont pas été à la selle depuis plusieurs jours, et, cependant, n'éprouvent aucun besoin? Les malades atteints de rétrécissement du rectum se plaignent, au contraire, d'envies fréquentes, quelquefois incessantes, de véritables épreintes, mais ils éprouvent une difficulté matérielle pour expulser les matières, surtout lorsqu'elles sont dures. Sont-elles liquides et même molles, l'expulsion est facile.

Établissez donc bien cette distinction dans votre interrogatoire : Depuis quelque temps, vous dit le malade, je suis souvent obligé de faire de violents efforts pour aller à la selle, et encore sans pouvoir toujours réussir, phénomène tout différent de la constipation habituelle.

Informez-vous alors de l'aspect des matières au moment de l'expulsion. Présentent-elles le volume normal, celui qu'elles avaient autrefois, ou bien ce volume a-t-il diminué? Si le malade vous répond que le boudin fécal est notablement plus mince qu'il n'était jadis, c'est un signe pathognomonique de rétrécissement du calibre du rectum, quelle qu'en soit d'ailleurs la cause, intrin-

sèque ou extrinsèque, ce que vous aurez ensuite à déterminer.

Le boudin fécal se rapproche-t-il sensiblement en volume de ceux qu'expulse un sujet bien portant? Le malade vous répondra quelquefois que, depuis son enfance, il a toujours éprouvé une certaine difficulté pour aller à la selle, lorsque les matières étaient fermes, et qu'à la sortie elles ne présentaient jamais un volume considérable. Cette notion nettement affirmée sera pour vous d'un puissant secours pour le diagnostic d'une certaine variété d'atrésie, le rétrécissement congénital.

A leur sortie, les matières sont-elles arrondies comme une ficelle, ou aplaties à la manière d'un ruban? Ce caractère vous renseignera sur la forme probable que revêt le canal rétréci.

J'ai appelé l'attention sur un aspect particulier des matières qui ne sont ni rondes, ni aplaties, mais triangulaires, et il m'a semblé devoir rattacher cette forme à un rétrécissement partiel du rectum, c'est-à-dire n'occupant qu'une des parois.

Les matières sont-elles naturelles, ou bien recouvertes de stries sanguines à leur surface?

Sont-elles entourées de pus, ou bien d'une couche glaireuse?

En dehors des selles, se produit-il par l'anus un écoulement de pus, de sang ou de glaire plus ou moins mélangés? Si les réponses sont affirmatives, c'est qu'il existe une ulcération de la muqueuse rectale, et vous pouvez conclure à l'avance d'une manière à peu près certaine qu'il ne s'agit pas d'une vague compression de l'intestin apportant obstacle à la défécation, mais d'une lésion rectale proprement dite.

Ainsi donc, par l'interrogatoire seul, avant tout examen direct, vous aurez acquis la certitude qu'il y a diminution du calibre du rectum et que la lésion porte sur les parois elles-mêmes : qu'il s'agit non d'un aplatissement, mais d'un véritable rétrécissement de l'intestin.

Procédez alors à l'examen des parties malades. Explorez d'abord l'abdomen, les fosses iliaques, la cavité pelvienne, pour bien vous assurer qu'il ne se trouve pas de tumeur dans les organes voisins, et afin d'éliminer définitivement de votre esprit toute idée de compression de voisinage.

Le malade peut être placé dans le décubitus latéral gauche, mais il est infiniment préférable de le coucher sur le dos, les cuisses fléchies sur le bassin, dans la position de la taille périnéale. Cette position vous permet de mieux voir la région anale, de

elle fait seulement disparaître la contracture du sphincter, et, avec elle, l'état congestif qui en pouvait résulter.

La dilatation forcée du sphincter externe est donc indiquée surtout lorsque les hémorroïdes s'accompagnent de fissure.

Cependant, si l'on constatait simplement une contracture du sphincter externe, sans fissure, la dilatation rendrait encore service au malade en calmant les douleurs dues à la distension de l'hémorroïde, en diminuant la tendance à la procidence, en rendant plus facile la réduction, et en éloignant les chances d'irréductibilité et d'étranglement.

6° *Rétrécissements du rectum.* — L'accident principal dont se plaint tout d'abord un sujet atteint de rétrécissement du rectum est la constipation ; c'est sur ce point que son attention a d'abord été appelée. Analysez de plus près le phénomène, et vous verrez qu'il ne s'agit pas d'une constipation proprement dite, mais d'une difficulté matérielle apportée à la défécation. En effet, la véritable constipation ne consiste pas seulement dans l'absence d'émission de matières fécales, mais surtout dans l'absence du besoin de les rendre. Si je ne sollicitais des selles, vous disent les malades, je resterais des jours et même des semaines sans éprouver le besoin de la défécation. Ne voyons-nous pas souvent des femmes dont le rectum est rempli de matières fécales, qui n'ont pas été à la selle depuis plusieurs jours, et, cependant, n'éprouvent aucun besoin? Les malades atteints de rétrécissement du rectum se plaignent, au contraire, d'envies fréquentes, quelquefois incessantes, de véritables épreintes, mais ils éprouvent une difficulté matérielle pour expulser les matières, surtout lorsqu'elles sont dures. Sont-elles liquides et même molles, l'expulsion est facile.

Établissez donc bien cette distinction dans votre interrogatoire : Depuis quelque temps, vous dit le malade, je suis souvent obligé de faire de violents efforts pour aller à la selle, et encore sans pouvoir toujours réussir, phénomène tout différent de la constipation habituelle.

Informez-vous alors de l'aspect des matières au moment de l'expulsion. Présentent-elles le volume normal, celui qu'elles avaient autrefois, ou bien ce volume a-t-il diminué? Si le malade vous répond que le boudin fécal est notablement plus mince qu'il n'était jadis, c'est un signe pathognomonique de rétrécissement du calibre du rectum, quelle qu'en soit d'ailleurs la cause, intrin-

sèque ou extrinsèque, ce que vous aurez ensuite à déterminer.

Le boudin fécal se rapproche-t-il sensiblement en volume de ceux qu'expulse un sujet bien portant? Le malade vous répondra quelquefois que, depuis son enfance, il a toujours éprouvé une certaine difficulté pour aller à la selle, lorsque les matières étaient fermes, et qu'à la sortie elles ne présentaient jamais un volume considérable. Cette notion nettement affirmée sera pour vous d'un puissant secours pour le diagnostic d'une certaine variété d'atrésie, le rétrécissement congénital.

A leur sortie, les matières sont-elles arrondies comme une ficelle, ou aplaties à la manière d'un ruban? Ce caractère vous renseignera sur la forme probable que revêt le canal rétréci.

J'ai appelé l'attention sur un aspect particulier des matières qui ne sont ni rondes, ni aplaties, mais triangulaires, et il m'a semblé devoir rattacher cette forme à un rétrécissement partiel du rectum, c'est-à-dire n'occupant qu'une des parois.

Les matières sont-elles naturelles, ou bien recouvertes de stries sanguines à leur surface?

Sont-elles entourées de pus, ou bien d'une couche glaireuse?

En dehors des selles, se produit-il par l'anus un écoulement de pus, de sang ou de glaire plus ou moins mélangés? Si les réponses sont affirmatives, c'est qu'il existe une ulcération de la muqueuse rectale, et vous pouvez conclure à l'avance d'une manière à peu près certaine qu'il ne s'agit pas d'une vague compression de l'intestin apportant obstacle à la défécation, mais d'une lésion rectale proprement dite.

Ainsi donc, par l'interrogatoire seul, avant tout examen direct, vous aurez acquis la certitude qu'il y a diminution du calibre du rectum et que la lésion porte sur les parois elles-mêmes : qu'il s'agit non d'un aplatissement, mais d'un véritable rétrécissement de l'intestin.

Procédez alors à l'examen des parties malades. Explorez d'abord l'abdomen, les fosses iliaques, la cavité pelvienne, pour bien vous assurer qu'il ne se trouve pas de tumeur dans les organes voisins, et afin d'éliminer définitivement de votre esprit toute idée de compression de voisinage.

Le malade peut être placé dans le décubitus latéral gauche, mais il est infiniment préférable de le coucher sur le dos, les cuisses fléchies sur le bassin, dans la position de la taille périnéale. Cette position vous permet de mieux voir la région anale, de

constater la présence ou l'absence d'ulcérations, de végétations, de condylomes, de fistules, ou d'hémorroïdes concomitantes.

Pratiquez le toucher rectal; l'emploi du spéculum deviendra peut-être utile pour reconnaître certains détails, mais commencez par introduire le doigt. S'il existe un rétrécissement, vous le rencontrerez tout de suite dans l'immense majorité des cas, cette affection occupant à peu près constamment une portion de l'intestin accessible au doigt. On a signalé, sans doute, des rétrécissements siégeant plus haut, à l'union du rectum et de l'*S* iliaque, au niveau du sphincter d'O'Beirn, mais tenez-en peu compte au point de vue pratique; si le malade présente les signes révélés par l'interrogatoire, et que vous ne trouviez pas de rétrécissement par le toucher, considérez qu'il est très probablement atteint d'un cancer de la partie supérieure du rectum, et le rétrécissement n'est plus qu'un accident de la maladie principale.

Pour peu que vous ayez l'habitude du toucher, il sera facile de reconnaître qu'il ne s'agit pas d'hémorroïdes, ni d'une tumeur de la prostate, du vagin, de l'utérus ou du sacrum : le calibre du rectum est bien réellement rétréci.

Recherchez alors les caractères physiques du rétrécissement.

D'abord le siège. — Si la partie rétrécie occupait la portion anale proprement dite, il ne s'agirait pas d'un rétrécissement du rectum, mais bien de l'anus, et, presque toujours, c'est un épithéliome, affection dont je me suis occupé à propos des maladies de cette région.

Pour exprimer la distance à laquelle siège un rétrécissement, nous disons qu'il est situé à tant de centimètres au-dessus de l'anus. A trois centimètres se trouve le bord supérieur du sphincter interne et commence la portion dite ampullaire du rectum. Les rétrécissements se rencontrent souvent à l'union de ces deux portions, et surtout ceux qui sont d'origine congénitale. C'est également à ce point que correspond, en général, le rétrécissement partiel sur lequel je reviendrai plus loin.

Le calibre du rétrécissement s'apprécie ordinairement avec le doigt; on y introduit ou l'on ne peut y introduire l'extrémité du doigt.

L'étendue du rétrécissement. — Il peut être valvulaire et ne présenter, en conséquence, qu'une faible hauteur, quelques millimètres par exemple, et, si le doigt pénètre dans l'orifice qui traverse cette sorte de diaphragme, on arrive aisément au-dessus

du rétrécissement; le doigt se meut alors dans une cavité. Par contre, la partie rétrécie mesure quelquefois plusieurs centimètres de hauteur, et le doigt n'en peut atteindre la limite supérieure. Si l'on jugeait nécessaire de mesurer exactement cette étendue, on pourrait introduire dans le rétrécissement une tige portant à son extrémité un sac de baudruche que l'on insufflerait ensuite. Ce sac, distendu et attiré en bas, s'arrêterait au niveau de la partie la plus élevée du rétrécissement, et il serait aisé, à l'aide d'un curseur, d'obtenir la hauteur précise.

La forme. — Lorsqu'il mesure peu de hauteur, le rétrécissement affecte la forme d'un anneau ; s'il est étendu, il est parfois sinueux et irrégulier, ce qui est un des caractères du rétrécissement cancéreux ; il peut aussi être régulièrement cylindrique et constituer une sorte d'entonnoir, dont la base correspond à l'anus et le sommet au point le plus rétréci. J'attache, pour mon compte, en vue du diagnostic, une grande importance à cette dernière forme, ainsi que je le dirai plus loin. Je répète que, dans certains cas, on arrive d'emblée et brusquement sur le rétrécissement, tandis que d'autres fois on n'y parvient qu'après avoir suivi avec le doigt un canal de plus en plus étroit (Voy. fig. 167 et 168).

La consistance. — Le rétrécissement est parfois si dur, que le doigt ne lui fait pas subir la moindre dépression : il peut être résistant, légèrement élastique ; il peut être souple et se laisser aisément traverser et distendre.

État des parties au-dessous et au-dessus du rétrécissement. — Au-dessous, la muqueuse rectale est parfois absolument saine ; la paroi tout entière est souple comme à l'état normal ; on peut, au contraire, rencontrer la muqueuse plus ou moins atteinte et la paroi rectale indurée dans toute son épaisseur. Au-dessus, l'anatomie pathologique et l'écoulement purulent nous apprennent que la muqueuse est exulcérée et que le calibre du rectum est augmenté, mais il est difficile de le constater, si ce n'est dans les cas où le doigt franchit facilement le rétrécissement.

Je ne pense pas, quant à moi, que l'emploi du *speculum ani* soit d'un grand secours pour l'examen d'un rétrécissement du rectum ; sans doute, on peut apprécier de la sorte la coloration des tissus, mais j'estime que cette notion apporte un bien faible appoint à l'établissement du diagnostic. D'ailleurs, cette exploration est très douloureuse si l'on introduit l'instrument assez loin pour voir quelque chose, et elle exige du chloroforme : aussi,

je m'en abstiens et ne me sers du spéculum qu'au moment de l'opération, surtout pour protéger l'anus.

J'en dirai autant de l'introduction de sondes de divers calibres dans le rectum. Cette manœuvre n'apprend à peu près rien que le doigt ne nous ait révélé et elle peut induire en erreur. Il est possible, en effet, que l'extrémité de la sonde vienne buter contre l'une des nombreuses valvules qui recouvrent la muqueuse, de manière à faire admettre un rétrécissement qui n'existe pas.

Nous avons donc acquis la certitude que le malade est atteint d'un rétrécissement du rectum, et nous avons essayé d'en constater, à l'aide du doigt, les caractères physiques. Mais cela ne suffit pas : nous devons maintenant, en nous autorisant des signes qui précèdent, rechercher à quelle variété appartient le rétrécissement, et je commence par dire que ce n'est pas toujours chose facile.

Je laisse toutefois de côté le rétrécissement cancéreux : le cancer du rectum peut être, en effet, disposé de telle sorte qu'il en résulte un rétrécissement, mais ce n'est pas constant. Nous étudierons plus loin cette grave affection. Je me contenterai de dire ici par avance que le cancer est constitué par une tumeur dure, irrégulière, présentant de grosses bosselures plus ou moins ulcérées, nettement circonscrites, et qu'il n'est ordinairement que trop facile de reconnaître au toucher (fig. 168).

Il faudra donc toujours, lorsqu'un sujet se présentera à notre examen avec les symptômes d'un rétrécissement du rectum, commencer par nous demander : N'est-ce pas un cancer ? Les signes physiques et un ensemble d'autres considérations nous permettront, en général, de répondre à cette question d'une manière certaine. Et il y a un grand intérêt pratique à la résoudre. Dans le cancer, le rétrécissement peut sans doute, à un moment donné, provoquer des accidents qui dominent la scène, mais ce n'est, en somme, qu'un épiphénomène de la maladie principale ; c'est un accident fréquent, mais non constant. Dans les autres variétés, au contraire, le rétrécissement constitue toute la maladie, c'est à lui qu'il faut s'attaquer le plus tôt possible, et la guérison complète du malade s'obtient avec la disparition du rétrécissement. Ce sont surtout, et je dirai même exclusivement, ces variétés que nous devons comprendre sous le nom de rétrécissement du rectum.

Un traumatisme du rectum, en produisant une cicatrice rétrac-

tile, peut certainement déterminer à la longue *un rétrécissement cicatriciel*, mais nous avons déjà fait remarquer combien ces traumatismes étaient rares : aussi, tout en signalant la possibilité de ce genre de rétrécissement, dont on ferait, d'ailleurs, aisément le diagnostic, grâce aux antécédents, ne devons-nous en tenir que peu de compte dans la pratique.

Qu'un sujet ait été affecté jadis de dysenterie grave, il est possible qu'il en résulte comme conséquence éloignée un *rétrécissement* qualifié alors d'*inflammatoire*, mais c'est encore là une exception et les commémoratifs seuls permettront de soupçonner cette origine.

Existe-t-il des *rétrécissements fibreux* du rectum, analogues à ceux que j'ai étudiés à propos de l'œsophage ? Oui, il est certain que, sous une influence que nous ne connaissons pas, une hyperplasie localisée du tissu fibreux peut s'effectuer dans l'épaisseur des parois rectales et provoquer une atrésie. C'est même à cette variété fibreuse que je crois devoir rattacher le *rétrécissement rectal partiel* que je décrirai plus loin.

Mais les deux principales variétés de rétrécissement circulaire du rectum, ceux que l'on observe le plus ordinairement dans la pratique, sont le *rétrécissement valvulaire congénital* et le *rétrécissement syphilitique*.

Si le lecteur veut bien se reporter à ce que j'ai dit à propos des vices de conformation de l'anus et du rectum, et examiner la figure 163, il comprendra facilement le mode de production du *rétrécissement valvulaire congénital*, dont la dénomination même indique les deux caractères les plus importants. Il me paraît rationnel de rattacher à cette origine les rétrécissements valvulaires attribués à une hypertrophie partielle de la couche musculaire. On ne peut, sans doute, se refuser à admettre que la couche des fibres circulaires puisse s'hypertrophier localement au point de donner naissance à une valvule, mais il me paraît impossible de séparer cette variété, cliniquement au moins, du rétrécissement fibreux que j'ai signalé plus haut.

J'estime que, si l'on constate la présence d'une valvule à 3 ou 4 centimètres au-dessus de l'anus, c'est-à-dire dans le point où viennent se rejoindre pendant la vie embryonnaire les portions inférieure et supérieure du rectum, on doit admettre qu'il s'agit d'un rétrécissement valvulaire congénital.

Il est remarquable de voir que ce rétrécissement, bien que con-

génital, ne révèle le plus souvent sa présence qu'à une époque assez avancée de la vie, vingt, vingt-cinq, trente ans. Il n'est pas admissible que les sujets n'aient évacué jusqu'à cette époque que des matières molles se moulant facilement sur l'orifice ; d'ailleurs, ils vous font quelquefois remarquer, et c'est là un renseignement important, que depuis qu'ils sont au monde ils ont toujours éprouvé une certaine difficulté pour expulser les matières fécales. Voici, je crois, l'explication de ce phénomène : pendant de longues années, peut-être même pendant toute la vie, la valvule reste souple et, tout en apportant un certain obstacle à la sortie des fèces, se laisse déprimer suffisamment pour livrer passage aux matières : mais, à un moment donné, elle s'épaissit, s'indure, devient plus rigide, et s'oppose tellement à la défécation, que les sujets sont obligés de recourir à nos conseils.

Au toucher, on trouve la portion anale complètement saine et de dimension normale. Le doigt, arrivé à 3 ou 4 centimètres au-dessus de l'anus, rencontre brusquement un diaphragme percé à son centre d'un orifice plus ou moins large (fig. 166). En pressant

Fig. 166. — Schéma représentant un rétrécissement annulaire congénital du rectum.

sur cet orifice, on rencontre parfois une résistance considérable que la violence seule pourrait vaincre ; il est possible, au contraire, que les bords se laissent aisément déprimer, et le doigt, pénétrant alors au-dessus de la valvule, en apprécie l'épaisseur.

Il est rare que ces malades soient atteints d'un écoulement de pus ou de sang par l'anus, ce qui prouve que la muqueuse n'est pas exulcérée au-dessus de l'obstacle. Il est probable cependant, sinon certain, que si cet état de choses persistait, la portion ampullaire du rectum finirait par se dilater et il se produirait un certain degré de rectite.

J'ai dit, en étudiant les rétrécissements de l'œsophage, qu'il n'était pas démontré que la syphilis jouât un rôle dans leur pro-

duction, mais il n'en est pas de même pour le rectum. Il est certain que la syphilis est une cause fréquente de rétrécissements du rectum, surtout chez la femme, où ils sont beaucoup plus fréquents que chez l'homme, bien que ce dernier n'en soit pas exempt. Quand je dis la syphilis, ce n'est pas suffisant, car j'ai la conviction, pour ne pas dire la certitude, que des rétrécissements peuvent reconnaître une origine simplement vénérienne, c'est-à-dire succéder à une blennorragie anale, ou, si l'on veut, à une rectite blennorragique. On ne comprendrait pas, d'ailleurs, qu'un accident qui survient si fréquemment dans l'urètre de l'homme ne se produisît pas dans le rectum sous l'influence de la même cause et par un mécanisme identique. Mais peu importe l'origine première, syphilis ou blennorragie, désignons la maladie sous le nom commun de rétrécissement syphilitique.

Je ne m'attarderai pas plus longtemps sur la pathogénie de cette affection, objet de tant de discussions. J'accepte, pour mon compte, que le rétrécissement syphilitique du rectum se produit dans des conditions très variées et que chacune des théories trouve des faits à son actif. Le point de départ peut être une blennorragie, un chancre de l'anus, un chancre du rectum ; il peut reconnaître pour cause un dépôt gommeux dans les parois, un syphilome recto-anal, et l'on conçoit, d'après cela, que le rétrécissement puisse se manifester à des périodes très diverses de la syphilis, tantôt rapidement, tantôt tardivement.

Nous observons généralement la maladie à une époque assez avancée de son évolution, et nous ne prenons pas celle-ci en quelque sorte sur le fait. C'est pourquoi il me paraît intéressant de résumer le cas suivant.

Je soignais, avec mon ami le Dr Ferrand, une jeune fille vierge atteinte de rectite : muqueuse ulcérée, granuleuse, écoulement purulent mélangé de glaires et de sang. Bien que je ne pusse non seulement découvrir, mais même rechercher par mes questions l'origine de cette affection, j'affirmai à mon confrère, assez surpris je dois le dire, qu'il s'agissait d'une rectite spécifique, et j'ajoutai que nous assisterions probablement sous peu à la production d'un rétrécissement du rectum. Et, en effet, nous ne tardâmes pas à constater la production d'une bride sous-muqueuse, faisant relief dans la cavité du rectum, et diminuant progressivement et rapidement le calibre de l'intestin. La section de la bride et l'emploi de canules en bois de plus en plus volumineuses firent disparaître

le rétrécissement, qui ne s'est pas reproduit depuis lors. Concurremment avec le rétrécissement du rectum, apparurent des plaques muqueuses à la vulve, à la bouche, et des poussées de papules syphilitiques sur tout le corps, ce qui ne pouvait laisser aucun doute sur la réalité de la syphilis.

Je suis loin de prétendre que tous les rétrécissements syphilitiques du rectum se développent ainsi ; il est certain qu'ils apparaissent très tardivement sous forme de dépôts gommeux, mais il est non moins certain qu'ils peuvent être contemporains

Fig. 167. — Rétrécissement syphilitique du rectum (schéma).

de la période secondaire et précéder même l'apparition des plaques muqueuses.

Voyons maintenant les caractères cliniques que présente le rétrécissement syphilitique du rectum à la période d'état, tel que nous l'observons habituellement dans la pratique.

Je répète qu'il s'agit le plus souvent d'une femme et qu'on rencontre cette affection principalement vers l'âge moyen de la vie. La malade se plaint d'un écoulement abondant de pus par l'anus et d'une grande difficulté pour aller à la selle.

Il n'est pas rare de trouver des condylomes ou des végétations à l'anus. En touchant le rectum, on rencontre tout de suite avec le doigt des lésions de la muqueuse rectale : celle-ci est inégale, rugueuse, un peu mamelonnée ; elle a perdu de son élasticité. Ces caractères s'accusent de plus en plus à mesure que le doigt se porte plus en haut. En même temps, le calibre du rectum se res-

serre peu à peu en forme d'entonnoir, et, à 4 ou 5 centimètres au-dessus de l'anus, on arrive sur le point le plus rétréci que le doigt ne peut franchir (fig. 167).

Le rétrécissement syphilitique du rectum présente donc deux caractères cliniques, qui, pour moi, sont presque pathognomoniques : une rectite granuleuse (proliférante d'Hamonic) avec infiltration des parois précédant le rétrécissement ; la forme en entonnoir de la partie rétrécie. Cette partie rétrécie constitue une filière plus ou moins étroite, ayant parfois à peine la dimension d'une plume d'oie, qui se prolonge en haut à une certaine distance,

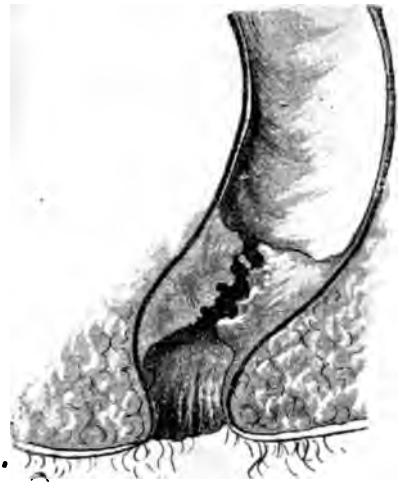

Fig. 168. — Rétrécissement cancéreux du rectum (schéma).

Fig. 169. — Rétrécissement valvulaire du rectum (schéma).

généralement 1 à 2 centimètres, pour se terminer assez brusquement par un bourrelet au niveau d'une portion dilatée du rectum.

Tel est l'aspect sous lequel se présente un cas type de rétrécissement syphilitique du rectum, qui ne saurait, par conséquent, être confondu avec la forme valvulaire, qu'elle soit congénitale, fibreuse ou musculaire, forme dans laquelle le doigt rencontre un anneau qui n'est jamais précédé de rectite granuleuse.

La confusion s'établirait plus aisément avec un rétrécissement de nature cancéreuse, surtout s'il s'agit d'un homme, car le sexe féminin constitue déjà une forte présomption en faveur de la syphilis. En effet, si la lésion descend assez bas vers l'anus, on

peut confondre les granulations de la rectite avec des noyaux épithéliomateux, et le doigt pénètre dans un canal rétréci plus ou moins long. La différence entre ces deux affections est cependant très sensible (voyez les schémas 167, 168 et 169) : bien qu'irrégulière, la surface de la muqueuse rectale est relativement lisse dans le rétrécissement syphilitique, si on la compare aux masses indurées, volumineuses, mamelonnées, qui constituent le cancer. Dans cette dernière affection, si bas qu'elle descende, on trouve toujours au-dessous d'elle une certaine portion de muqueuse rectale saine, au lieu de la rectite granuleuse. Dans le cancer, le rétrécissement est surtout révélé par les signes physiologiques, car le doigt ne le rencontre pas aussi nettement que dans les autres variétés, en raison du trajet plus ou moins sinueux que suit le canal et de la saillie que forment les masses bourgeonnantes.

Il existe une forme spéciale de rétrécissement du rectum sur laquelle je crois avoir appelé le premier l'attention : c'est le *rétrécissement partiel* ; voici en quoi il consiste. Le sujet étant placé dans la position de la taille, introduisez le doigt ; suivez la paroi postérieure du rectum et déprimez fortement cette paroi. A une distance

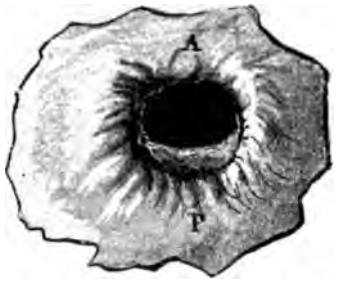

Fig. 170. — Schéma représentant un rétrécissement partiel du rectum vu sur une coupe transversale.

Fig. 171. — Schéma représentant un rétrécissement partiel du rectum vu sur une coupe verticale antero-postérieure.

de l'anus constamment la même, c'est-à-dire à peu près à 3 centimètres, vous trouvez une bride saillante, ressemblant à une grosse ficelle qui sous-tendrait la muqueuse (schéma 170). Cette bride est presque toujours en arrière et occupe la demi-circonférence postérieure de l'intestin ; elle présente une légère

courbure à concavité antérieure. Elle est extrêmement ferme, résistante, et ne subit sous le doigt aucune dépression.

La hauteur de la bride présente quelques millimètres seulement, de sorte qu'il est très facile de passer le doigt au-dessus d'elle. On plonge alors comme à pic (schéma 171) dans une vaste cavité qui n'est autre que l'ampoule rectale dilatée.

Au-dessous de la bride, la région anale est absolument saine.

Cette disposition n'apporte que des troubles légers dans la défécation. Les matières sortent librement ; toutefois, elles présentent moins de volume et peuvent affecter une forme triangulaire, ce qu'il est aisé de comprendre, puisque le rectum n'est plus cylindrique. Les malades en sont si peu incommodés qu'ils n'appellent jamais l'attention sur ce point, et la présence de cette bride ne se révèle que par la production de fistules.

Quelle en est la nature ?

A coup sûr, la syphilis et le cancer ne jouent aucun rôle dans sa production. Serait-ce une inflammation antérieure, dysentérique ou autre, du rectum ? Je n'en ai, pour mon compte, jamais trouvé nettement la trace. Si l'on considère que cette affection est absolument indolente par elle-même, que les malades n'accusent aucune affection antérieure du rectum, qu'ils ne soupçonnaient en rien l'existence d'une disposition anormale, et que la muqueuse qui recouvre la bride est saine, j'estime qu'il faut rejeter l'origine inflammatoire.

D'autre part, je suis très frappé de la ressemblance que tous les cas offrent entre eux : la bride présente une forme et surtout un siège identiques ; elle correspond toujours au bord supérieur du sphincter interne de l'anus, c'est-à-dire au point de rencontre des portions anale et rectale du rectum. N'est-il pas, dès lors, très rationnel de la rattacher, comme le rétrécissement valvulaire, à une disposition de la période embryonnaire ?

Je crois donc que le rétrécissement partiel du rectum est dû à ce qu'une portion du blastème à travers lequel se creuse la portion anale n'a pas été résorbée. Peut-être cette disposition, que nous constatons par hasard chez nos malades parce qu'ils sont atteints de fistules, existait-elle au même degré depuis la naissance, mais peut-être aussi s'est-elle peu à peu exagérée ou modifiée dans sa consistance.

Quelles sont les conséquences d'un rétrécissement du rectum ?

Il est aisé de deviner ce qui se passe lors de la défécation: d'abord pénible, elle peut devenir impossible lorsqu'une accumulation de matières dures s'est produite au-dessus de l'obstacle, et l'on observe alors les symptômes de l'obstruction intestinale, sur lesquels je n'ai pas à revenir : la mort en sera la conséquence inévitable, à moins d'une intervention quelconque rétablissant le cours des matières.

Mais il est une autre conséquence sur laquelle il importe d'insister.

Le rétrécissement proprement dit du rectum est une affection à marche lente, qui n'arrive que progressivement à diminuer d'une manière très sensible le calibre de l'organe. Pour peu que les matières fécales ne soient pas suffisamment molles pour se prêter au passage, elles s'accumulent au-dessus de l'obstacle et dilatent l'intestin, ce qui est l'un des premiers effets produits par le rétrécissement. Cette dilatation augmente au fur et à mesure que l'obstacle s'accroît, et on arrive à constater de véritables poches dans lesquelles s'accumulent les matières, ou la production de tumeurs fécales analogues à celles que nous avons signalées dans le cæcum.

En outre, la muqueuse subit presque toujours une altération plus ou moins profonde à ce niveau, ainsi que l'a démontré Gosselin ; elle est exulcérée et fournit une certaine quantité de pus. Nous avons déjà dit que cette complication survient surtout dans le rétrécissement syphilitique, mais tout obstacle à l'issue des matières fécales peut être le point de départ d'une certaine irritation de la muqueuse. Il en résulte donc des écoulements purulents par l'anus : l'inflammation peut dépasser les limites de la muqueuse et donner naissance à des abcès qui sont toujours assez graves, car, partant de haut, ils se développent dans les fosses ischio-rectales plus souvent qu'à la marge de l'anus.

Lorsqu'un abcès est symptomatique d'un rétrécissement du rectum, quelle que soit la dimension de l'incision, quelque précaution que vous preniez pour obtenir la cicatrisation du fond à la surface, vous observerez l'établissement d'une fistule, et cela se conçoit, puisque la cause première persiste.

J'ai parlé plus haut de la divergence d'opinion des chirurgiens dans le traitement des abcès de la région anale, les uns se contentant d'ouvrir l'abcès, les autres fendant en même temps la paroi rectale, afin d'éviter la fistule ultérieure. Là est, je crois,

le nœud de la question. S'il n'y a pas de rétrécissement, contentez-vous d'ouvrir l'abcès de la manière ordinaire ; s'il existe un rétrécissement, comprenez ce dernier dans l'incision, ou bien ce ne sera que partie remise, vous devrez y arriver plus tard par une seconde opération.

Ce que je viens de dire est applicable aux rétrécissements partiels du rectum. Comme les autres, moins souvent peut-être, ils sont l'occasion, le point de départ d'abcès périanaux et de fistules. Dans ce cas, au lieu de fendre avec l'abcès toute la hauteur de la paroi rectale correspondante, il y aurait avantage, je crois, à ouvrir l'abcès simplement et à couper ensuite isolément la bride.

Je suis autorisé à penser qu'une opération ainsi conduite mettrait le malade à l'abri de la fistule consécutive, car j'ai la certitude qu'une fois la fistule produite, même depuis plusieurs mois, la section seule de la bride suffit à la faire disparaître sans autre intervention. N'en est-il pas de même des fistules dentaires après l'ablation de la dent malade? des fistules urinaires après la dilatation de l'urètre? — Il est probable que, si les trajets fistuleux sont très anciens, parfaitement organisés, la section isolée de la bride ne suffira plus, et qu'il sera bon de modifier la surface du trajet par la cautérisation. Il m'est souvent arrivé, pour prouver l'influence exclusive de la section du rétrécissement partiel du rectum sur la guérison des fistules périanales, de ne pas toucher à ces dernières, mais la démonstration en est tellement faite, du moins pour moi, que je serais d'avis de toujours combiner à l'avenir, afin d'être plus sûr du résultat, la destruction de la bride avec la cautérisation au galvanocautère du trajet fistuleux. On aurait encore le grand bénéfice de ne pas toucher aux sphincters et d'éviter une incontinence toujours possible dans ces conditions.

Un rétrécissement du rectum abandonné à lui-même ne guérit jamais. Les moyens purement médicaux sont impuissants, même dans le rétrécissement syphilitique, à moins peut-être qu'on n'ait la bonne fortune de donner le traitement spécifique tout à fait au début, ce qui, évidemment, ne se rencontrera pas souvent. Il faut donc recourir à une intervention chirurgicale, et cela le plus tôt possible.

Le traitement varie suivant qu'il s'agit d'un rétrécissement va

point, à l'hémorragie, qu'il n'est pas très rare d'observer dans ces conditions, et de maintenir la plaie aseptique.

Après une huitaine de jours environ, lorsque la plaie rectale est cicatrisée, il est indispensable, si l'on veut obtenir une guérison complète et s'opposer à la récidive, de faire usage de canules rectales. Les canules légèrement recourbées dans le sens du rectum sont, à cet égard, d'un emploi très commode. On pourra introduire une de ces canules tous les jours et la maintenir en place pendant quelques minutes. Prenez les précautions nécessaires pour qu'elle ne puisse échapper, pénétrer tout entière dans le rectum et constituer un corps étranger.

Ce traitement est, en définitive, des plus simples et il manque rarement son but, pourvu que le malade y mette de la persévérance : mais il n'en est pas ainsi du rétrécissement cylindrique.

Lorsque le rectum est enveloppé de tous côtés par une gangue épaisse, inextensible, sur une hauteur de plusieurs centimètres, la situation du malade est très grave, parce que la guérison de cette affection présente les plus grandes difficultés.

Il est encore possible, comme dans le cas précédent, de faire des scarifications multiples et d'introduire ensuite des canules de plus en plus volumineuses, mais ce n'est là qu'un traitement palliatif, à moins, toutefois, qu'on intervienne à une époque encore rapprochée du début. On améliorera certainement le malade ; les selles seront devenues plus faciles ; on pourra, à l'aide de sondes introduites au-dessus de l'obstacle, faire des injections détersives au chloral, au nitrate d'argent, etc. ; mais, en fin de compte, le rétrécissement se reproduira, malgré tout, au bout d'un certain temps et le ténesme, l'écoulement purulent et les crises d'obstruction intestinale réapparaîtront avec la même intensité.

N'ayez pas recours aux divers dilatateurs du rectum, tels que celui de Perrève, par exemple, lesquels, incapables d'amener la guérison, sont susceptibles de déterminer des accidents sérieux.

Le seul traitement rationnel consiste à fendre le rétrécissement dans toute son épaisseur en dirigeant l'instrument du côté de la concavité du sacrum, mais il faut bien se garder de suivre la conduite que j'ai conseillée pour les rétrécissements valvulaires, c'est-à-dire d'opérer la section à travers l'anus plus ou moins dilaté : non seulement on s'exposerait à des hémorragies graves, difficiles à arrêter, mais encore, et surtout, à une infiltration de matières fécales dans le bassin, sans compter qu'on ne pourrait

vulaire, d'un rétrécissement cylindrique, ou d'un rétrécissement partiel.

Dans le rétrécissement valvulaire, les bords de l'orifice sont parfois si peu résistants que le doigt y pénètre d'emblée et le dilate suffisamment pour rétablir à peu près complètement le calibre du rectum. Il serait possible d'obtenir ainsi la guérison en continuant pendant quelque temps la dilatation avec les canules. Mais ce cas est évidemment exceptionnel. Il ne faudrait, d'ailleurs, pas user de violence, car la dilatation brusque d'un rétrécissement quelconque du rectum est susceptible de provoquer de graves accidents, et en particulier la péritonite.

Pour peu donc que le doigt rencontre de résistance, il est préférable d'avoir recours à l'incision d'abord et ensuite à la dilatation. L'incision peut être faite sans chloroforme, et alors on aura recours au procédé suivant :

Après avoir pris la précaution de vider l'intestin et de le laver avec l'acide borique, introduisez l'index gauche jusqu'au rétrécissement. Portez sur ce doigt un bistouri boutonné comme lorsqu'il s'agit de débrider une hernie; pénétrez dans la lumière du rétrécissement, et divisez la valvule jusqu'à sa base. Pratiquez, si cela est possible, une incision semblable dans le point diamétralement opposé. Si l'on a recours au chloroforme, ce qui vaut mieux, on commencera par introduire dans l'anus une valve de Sims, de façon à *voir* la partie rétrécie, et il sera possible de procéder en quelque sorte à ciel ouvert. En tendant les tissus, le spéculum favorisera d'autant l'opération. Il serait préférable, si on le pouvait, d'exciser l'anneau, sans intéresser, bien entendu, toute l'épaisseur de la paroi rectale, et de suturer ensuite les deux lèvres de la muqueuse. Plusieurs fois, j'ai fait une excision partielle avec un résultat excellent.

J'ai fait construire, il y a bien longtemps déjà, en me basant sur les principes qui ont guidé Maisonneuve pour établir son urétrotome, un rectotome qui facilite ce débridement et permet de diviser en même temps le diaphragme sur deux points opposés : mais, si on ne l'a pas à sa disposition, il peut, en somme, être remplacé par le bistouri.

Introduisez dans le rectum, tout de suite après la section, une mèche de gaze iodoformée, et laissez-la en place tant que vous le pourrez. Cette mèche a l'avantage d'écarter les bords de l'incision, de maintenir le rectum dilaté, de s'opposer, jusqu'à un certain

point, à l'hémorragie, qu'il n'est pas très rare d'observer dans ces conditions, et de maintenir la plaie aseptique.

Après une huitaine de jours environ, lorsque la plaie rectale est cicatrisée, il est indispensable, si l'on veut obtenir une guérison complète et s'opposer à la récidive, de faire usage de canules rectales. Les canules légèrement recourbées dans le sens du rectum sont, à cet égard, d'un emploi très commode. On pourra introduire une de ces canules tous les jours et la maintenir en place pendant quelques minutes. Prenez les précautions nécessaires pour qu'elle ne puisse échapper, pénétrer tout entière dans le rectum et constituer un corps étranger.

Ce traitement est, en définitive, des plus simples et il manque rarement son but, pourvu que le malade y mette de la persévérance : mais il n'en est pas ainsi du rétrécissement cylindrique.

Lorsque le rectum est enveloppé de tous côtés par une gangue épaisse, inextensible, sur une hauteur de plusieurs centimètres, la situation du malade est très grave, parce que la guérison de cette affection présente les plus grandes difficultés.

Il est encore possible, comme dans le cas précédent, de faire des scarifications multiples et d'introduire ensuite des canules de plus en plus volumineuses, mais ce n'est là qu'un traitement palliatif, à moins, toutefois, qu'on intervienne à une époque encore rapprochée du début. On améliorera certainement le malade ; les selles seront devenues plus faciles ; on pourra, à l'aide de sondes introduites au-dessus de l'obstacle, faire des injections détersives au chloral, au nitrate d'argent, etc. ; mais, en fin de compte, le rétrécissement se reproduira, malgré tout, au bout d'un certain temps et le ténesme, l'écoulement purulent et les crises d'obstruction intestinale réapparaîtront avec la même intensité.

N'ayez pas recours aux divers dilatateurs du rectum, tels que celui de Perrève, par exemple, lesquels, incapables d'amener la guérison, sont susceptibles de déterminer des accidents sérieux.

Le seul traitement rationnel consiste à fendre le rétrécissement dans toute son épaisseur en dirigeant l'instrument du côté de la concavité du sacrum, mais il faut bien se garder de suivre la conduite que j'ai conseillée pour les rétrécissements valvulaires, c'est-à-dire d'opérer la section à travers l'anus plus ou moins dilaté : non seulement on s'exposerait à des hémorragies graves, difficiles à arrêter, mais encore, et surtout, à une infiltration de matières fécales dans le bassin, sans compter qu'on ne pourrait

vulaire, d'un rétrécissement cylindrique, ou d'un rétrécissement partiel.

Dans le rétrécissement valvulaire, les bords de l'orifice sont parfois si peu résistants que le doigt y pénètre d'emblée et le dilate suffisamment pour rétablir à peu près complètement le calibre du rectum. Il serait possible d'obtenir ainsi la guérison en continuant pendant quelque temps la dilatation avec les canules. Mais ce cas est évidemment exceptionnel. Il ne faudrait, d'ailleurs, pas user de violence, car la dilatation brusque d'un rétrécissement quelconque du rectum est susceptible de provoquer de graves accidents, et en particulier la péritonite.

Pour peu donc que le doigt rencontre de résistance, il est préférable d'avoir recours à l'incision d'abord et ensuite à la dilatation. L'incision peut être faite sans chloroforme, et alors on aura recours au procédé suivant :

Après avoir pris la précaution de vider l'intestin et de le laver avec l'acide borique, introduisez l'index gauche jusqu'au rétrécissement. Portez sur ce doigt un bistouri boutonné comme lorsqu'il s'agit de débrider une hernie; pénétrez dans la lumière du rétrécissement, et divisez la valvule jusqu'à sa base. Pratiquez, si cela est possible, une incision semblable dans le point diamétralement opposé. Si l'on a recours au chloroforme, ce qui vaut mieux, on commencera par introduire dans l'anus une valve de Sims, de façon à *voir* la partie rétrécie, et il sera possible de procéder en quelque sorte à ciel ouvert. En tendant les tissus, le spéculum favorisera d'autant l'opération. Il serait préférable, si on le pouvait, d'exciser l'anneau, sans intéresser, bien entendu, toute l'épaisseur de la paroi rectale, et de suturer ensuite les deux lèvres de la muqueuse. Plusieurs fois, j'ai fait une excision partielle avec un résultat excellent.

J'ai fait construire, il y a bien longtemps déjà, en me basant sur les principes qui ont guidé Maisonneuve pour établir son urétrotome, un rectotome qui facilite ce débridement et permet de diviser en même temps le diaphragme sur deux points opposés : mais, si on ne l'a pas à sa disposition, il peut, en somme, être remplacé par le bistouri.

Introduisez dans le rectum, tout de suite après la section, une mèche de gaze iodoformée, et laissez-la en place tant que vous le pourrez. Cette mèche a l'avantage d'écarter les bords de l'incision, de maintenir le rectum dilaté, de s'opposer, jusqu'à un certain

Contre le rétrécissement partiel du rectum, il faut sectionner la bride avec un bistouri boutonné, en suivant le procédé que j'ai indiqué pour le rétrécissement valvulaire, c'est-à-dire en se guidant sur le doigt, ou bien en dilatant préalablement, à l'aide du spéculum de Sims, la partie du rectum située au-dessous. Il sera nécessaire de diviser à petits coups, en portant chaque fois l'indicateur dans la plaie, de manière à bien s'assurer qu'il ne reste plus de partie indurée.

Une mèche de gaze iodoformée sera placée entre les bords écartés de la bride.

7° *Tumeurs du rectum.* — On a signalé dans les parois rectales la présence des tumeurs graisseuses, fibreuses, mais à titre absolument exceptionnel, et je n'ai pas à m'en occuper ici.

Les deux variétés de tumeurs du rectum qui méritent d'attirer notre attention sont les polypes, et surtout le cancer.

A. **Polypes du rectum.** — Les polypes peuvent, sans doute, se rencontrer à tous les âges de la vie, mais c'est une affection en quelque sorte spéciale à l'enfance et que nous avons très exceptionnellement occasion d'observer dans nos hôpitaux d'adultes.

Lorsqu'un enfant se plaint d'éprouver des envies fréquentes, mêmes continuelles, d'aller à la selle sans résultat; quand il accuse de la lourdeur, de la pesanteur du côté de l'anus, il y a de fortes présomptions pour qu'il soit atteint d'un polype du rectum.

Regardez si les matières évacuées ne présentent pas une sorte de rainure à leur surface.

Si l'on vous dit que l'enfant rend, après chaque selle, quelques gouttes de sang, la présomption est plus grande encore, et, si l'on remarque de temps en temps à l'anus la présence d'une petite tumeur arrondie, ressemblant à une cerise rouge, il y a certitude.

Le toucher fixera, d'ailleurs, le diagnostic. Vous constaterez l'existence d'une tumeur, en général petite, du volume d'une noisette, parfaitement arrondie, molle, très mobile dans le rectum, appendue à un pédicule étroit comme un battant de cloche, et qu'il vous sera, le plus souvent, possible d'attirer au dehors à travers l'anus. Aucune affection ne peut être confondue avec celle-là.

Bien que cette tumeur soit de nature absolument bénigne, il y a grand intérêt à en débarrasser l'enfant le plus tôt possible, d'abord pour supprimer la sensation pénible qu'il éprouve à chaque instant, et ensuite pour mettre un terme aux hémorragies, très minimes, il est vrai, mais dont la continuité peut plonger le petit malade dans un état inquiétant d'anémie.

Attirez avec un doigt le polype hors de l'anus, saisissez-le vers son pédicule avec une pince à polype des fosses nasales, et tordez jusqu'à ce que le pédicule se détache.

Le polype du rectum est susceptible d'atteindre, chez l'adulte, des proportions beaucoup plus grandes, de même que sa consistance peut devenir plus ferme lorsqu'il y a prédominance d'éléments fibreux dans sa constitution. Mais les signes cliniques, tant physiologiques que physiques (sauf la couleur qui est parfois grisâtre), sont identiquement ceux que je viens de signaler, et il faudrait une grande inexpérience du toucher, ou une bien grande inattention, ainsi que je l'ai vu, pour confondre cette tumeur suspendue à un pédicule mince avec un cancer ou avec une hémorroïde interne, même quelque peu pédiculée.

Si le pédicule était très étroit, on pourrait l'enlever par torsion, sinon, on le retrancherait d'un coup de ciseaux. Si le toucher démontrait la présence de vaisseaux de quelque importance, on se servirait du thermocautère, ou bien encore on appliquerait sur ce pédicule, très près de la paroi rectale, un fil de catgut ou de soie et on le diviserait ensuite.

B. **Cancer du rectum.** — Lorsqu'un sujet adulte, et de préférence un homme (le cancer du rectum est beaucoup plus fréquent chez l'homme que chez la femme) se plaint d'éprouver, depuis quelque temps, des épreintes du côté de l'anus, un sentiment de gêne, de pesanteur dans le bassin, d'être atteint alternativement de constipation et de diarrhée, on est en droit de craindre un carcinome du rectum au début. Cependant, une augmentation de volume de la prostate chez l'homme, une affection utérine chez la femme, la présence de tumeurs hémorroïdaires, donneraient naissance à des phénomènes analogues. Mais les signes s'accentuent de plus en plus, et il ne tarde pas surtout à s'en produire un de la plus haute importance, c'est l'écoulement par l'anus d'un liquide muco-sanguinolent, répandant quelquefois une odeur fétide.

Si donc un homme est atteint de troubles de la défécation et d'un écoulement sanieux par l'anus, le tout survenu depuis un temps relativement court, il est très vraisemblable qu'il existe un cancer du rectum, mais c'est au toucher qu'il convient de demander les signes de certitude.

Il est possible que le doigt rencontre tout de suite des tumeurs mollasses remplissant plus ou moins la cavité de l'intestin : il s'agit alors d'un *cancer colloïde*, variété très rare, mais que l'on rencontre de préférence dans le rectum. La sensation au toucher est sensiblement identique à celle que fournirait un paquet d'hémorroïdes internes ; mais, indépendamment de la marche de la maladie, de l'écoulement et de l'état général, qui diffèrent dans les deux cas, on tirerait grand parti de la coloration des tumeurs : les hémorroïdes sont noires, le cancer colloïde est d'un gris jaunâtre, et il s'en détache souvent des fragments faciles à reconnaître.

Le cancer colloïde s'infiltre dans les parois du rectum et ne constitue pas une tumeur nettement délimitée, comme celle de l'épithéliome, par exemple : aussi, le pronostic est-il encore plus grave que pour les autres variétés de cancer, car cette affection présente une marche plus rapide et n'est guère justiciable d'une intervention chirurgicale.

Il est rare que dans le cancer du rectum le doigt n'arrive pas à constater la lésion, parce que celle-ci siège presque toujours dans un point accessible. Je pense même qu'au point de vue clinique, il est bon de comprendre seulement sous le nom de cancer du rectum ceux dont le doigt peut constater l'existence. Hors cette condition, il est difficile, sinon impossible, de dire si le cancer occupe la partie supérieure de cet intestin, l'*S* iliaque, ou même un point plus élevé, et, dès lors, ce cas rentre plutôt dans le cadre des cancers de l'intestin en général.

Toutefois, il faut savoir que le produit néoplasique peut occuper le point de jonction des portions anale et ampullaire; la portion ampullaire, et même la portion sus-ampullaire, de telle sorte que, dans ce dernier cas, l'extrémité du doigt arrive à peine à toucher la partie la plus déclive de la tumeur.

On pénètre donc d'abord dans une partie saine de l'intestin, et, à une distance variable de l'anus, on trouve une véritable tumeur, dont il s'agit maintenant d'analyser les caractères.

Je suppose que la maladie soit déjà parvenue à une période

assez avancée de son évolution, ce qui est le cas habituel lorsque le malade se soumet au toucher.

Le doigt rencontre une surface résistante et quelquefois même dure. Si, avant le toucher, vous aviez pu conserver l'espérance qu'il s'agissait seulement d'hémorroïdes internes, ce caractère de la consistance lève tous les doutes, car jamais les tumeurs variqueuses, même enflammées, ne le présentent à un même degré.

La tumeur est inégale et bosselée ; ce sont de grosses bosselures du volume d'une noisette, d'une amande, et qui ne ressemblent en rien aux rugosités de la muqueuse dans la rectite proliférante. Ce caractère vous permettra de conclure qu'il ne s'agit pas d'un rétrécissement cylindrique du rectum, dans lequel la surface de la muqueuse est plutôt lisse.

Dans les cas types, il est donc très facile, à l'aide du toucher, de reconnaître immédiatement un cancer du rectum, mais ici, comme dans la plupart des autres points de la pathologie, il se présente des cas mixtes où les caractères que je viens d'indiquer sont moins prononcés que dans le cancer habituel, plus prononcés que dans le rétrécissement ordinaire, et où le doute est possible ; c'est, d'ailleurs, l'existence de ces cas qui rend la clinique parfois si difficile et en constitue, en grande partie, l'intérêt.

Le rétrécissement syphilitique du rectum, surtout, peut être confondu quelquefois avec un cancer du rectum ; les proliférations de la muqueuse ont atteint, dans le premier cas, un développement exceptionnel; elles peuvent être ulcérées, provoquer un écoulement et des douleurs comme dans le cancer.

Un malade de mon ami le Dr Émile Coffin se trouvait dans ces conditions et Gosselin avait diagnostiqué un cancer du rectum, ce qui prouve bien, étant données les connaissances du célèbre clinicien sur ce point spécial, que l'affection ne présentait pas les caractères du rétrécissement syphilitique. Je fus appelé auprès de cet homme *deux ans plus tard*. L'état ne s'était pas très sensiblement modifié. Avant tout examen, je crus pouvoir affirmer qu'il ne s'agissait pas d'un cancer, rien que d'après la marche de la maladie, car la vie ne se fût pas prolongée aussi longtemps.

Le rétrécissement syphilitique, en effet, n'est grave que par les accidents locaux qu'il détermine, et si un traitement palliatif convenable, consistant en injections détersives et dans la dilata-

tion, s'oppose à la production des abcès de voisinage et à l'obstruction intestinale, le malade peut vivre de longues années, ce qui ne saurait avoir lieu dans le cancer, en raison de la cachexie qui ne tarde pas à amener la mort. Le cancer du rectum permet deux ou trois années d'existence.

Dans le diagnostic de ces cas difficiles, il faut donc tenir grand compte de la marche de la maladie, de la durée.

De plus, il est rare que le rétrécissement syphilitique constitue une tumeur aussi bien limitée que le cancer : dans le premier on trouve, en général, entre l'anus et la partie rétrécie, des traces de rectite constituée par les granulations plus ou moins volumineuses, tandis que dans le cancer du rectum la portion d'intestin située au-dessous du néoplasme est saine. Enfin, on peut s'appuyer sur les antécédents du malade. Il est souvent, il est vrai, très difficile de les obtenir exactement, et l'interrogatoire à ce sujet est assez délicat : pourtant, dans le cas auquel j'ai fait allusion tout à l'heure, nous obtînmes, devant mon insistance, l'aveu de rapports contre nature.

On ne saurait contester qu'une tumeur gommeuse puisse infiltrer les parois du rectum aussi bien que tous les autres points de l'économie, mais je suis convaincu, pour mon compte, que presque tous les rétrécissements syphilitiques du rectum proviennent d'une infection par contact direct.

Poursuivons l'examen de la tumeur. Le néoplasme occupe parfois tout le pourtour du rectum, mais ce n'est pas la règle, et nous trouvons là encore un caractère différentiel avec le rétrécissement. A part l'atrésie partielle par bride, sur laquelle j'ai insisté plus haut, qui ressemble si peu à un cancer que l'idée n'en saurait même venir à l'esprit, un rétrécissement du rectum arrivé à la période d'état (et c'est ordinairement à cette époque que nous sommes appelés à en constater l'existence) est toujours circulaire, sans quoi il n'y aurait pas réellement de rétrécissement.

Si donc le toucher nous révèle qu'une partie seulement de la circonférence du rectum est envahie, c'est qu'il s'agit bien d'un cancer.

Nous noterons soigneusement si le néoplasme occupe la paroi antérieure ou la paroi postérieure de l'organe. Dans le premier cas, qu'il s'agisse de l'homme ou de la femme, le pronostic est beaucoup plus grave, car il n'y a pas ordinairement d'intervention locale rationnelle. En effet, s'il est, à la rigueur, possible que l'af-

peut confondre les granulations de la rectite avec des noyaux épithéliomateux, et le doigt pénètre dans un canal rétréci plus ou moins long. La différence entre ces deux affections est cependant très sensible (voyez les schémas 167, 168 et 169) : bien qu'irrégulière, la surface de la muqueuse rectale est relativement lisse dans le rétrécissement syphilitique, si on la compare aux masses indurées, volumineuses, mamelonnées, qui constituent le cancer. Dans cette dernière affection, si bas qu'elle descende, on trouve toujours au-dessous d'elle une certaine portion de muqueuse rectale saine, au lieu de la rectite granuleuse. Dans le cancer, le rétrécissement est surtout révélé par les signes physiologiques, car le doigt ne le rencontre pas aussi nettement que dans les autres variétés, en raison du trajet plus ou moins sinueux qui suit le canal et de la saillie que forment les masses bourgeonnantes.

Il existe une forme spéciale de rétrécissement du rectum sur laquelle je crois avoir appelé le premier l'attention : c'est le *rétrécissement partiel* ; voici en quoi il consiste. Le sujet étant placé dans la position de la taille, introduisez le doigt ; suivez la paroi postérieure du rectum et déprimez fortement cette paroi. A une distance



Fig. 170. — Schéma représentant un rétrécissement partiel du rectum vu sur une coupe transversale.

Fig. 171. — Schéma représentant un rétrécissement partiel du rectum vu sur une coupe verticale antéro-postérieure.

de l'anus constamment la même, c'est-à-dire à peu près à 3 centimètres, vous trouvez une bride saillante, ressemblant à une grosse ficelle qui sous-tendrait la muqueuse (schéma 170). Cette bride est presque toujours en arrière et occupe la demi-circonférence postérieure de l'intestin ; elle présente une légère

courbure à concavité antérieure. Elle est extrêmement ferme, résistante, et ne subit sous le doigt aucune dépression.

La hauteur de la bride présente quelques millimètres seulement, de sorte qu'il est très facile de passer le doigt au-dessus d'elle. On plonge alors comme à pic (schéma 171) dans une vaste cavité qui n'est autre que l'ampoule rectale dilatée.

Au-dessous de la bride, la région anale est absolument saine.

Cette disposition n'apporte que des troubles légers dans la défécation. Les matières sortent librement ; toutefois, elles présentent moins de volume et peuvent affecter une forme triangulaire, ce qu'il est aisé de comprendre, puisque le rectum n'est plus cylindrique. Les malades en sont si peu incommodés qu'ils n'appellent jamais l'attention sur ce point, et la présence de cette bride ne se révèle que par la production de fistules.

Quelle en est la nature ?

A coup sûr, la syphilis et le cancer ne jouent aucun rôle dans sa production. Serait-ce une inflammation antérieure, dysentérique ou autre, du rectum ? Je n'en ai, pour mon compte, jamais trouvé nettement la trace. Si l'on considère que cette affection est absolument indolente par elle-même, que les malades n'accusent aucune affection antérieure du rectum, qu'ils ne soupçonnaient en rien l'existence d'une disposition anormale, et que la muqueuse qui recouvre la bride est saine, j'estime qu'il faut rejeter l'origine inflammatoire.

D'autre part, je suis très frappé de la ressemblance que tous les cas offrent entre eux : la bride présente une forme et surtout un siège identiques ; elle correspond toujours au bord supérieur du sphincter interne de l'anus, c'est-à-dire au point de rencontre des portions anale et rectale du rectum. N'est-il pas, dès lors, très rationnel de la rattacher, comme le rétrécissement valvulaire, à une disposition de la période embryonnaire ?

Je crois donc que le rétrécissement partiel du rectum est dû à ce qu'une portion du blastème à travers lequel se creuse la portion anale n'a pas été résorbée. Peut-être cette disposition, que nous constatons par hasard chez nos malades parce qu'ils sont atteints de fistules, existait-elle au même degré depuis la naissance, mais peut-être aussi s'est-elle peu à peu exagérée ou modifiée dans sa consistance.

Quelles sont les conséquences d'un rétrécissement du rectum ?

Il est aisé de deviner ce qui se passe lors de la défécation: d'abord pénible, elle peut devenir impossible lorsqu'une accumulation de matières dures s'est produite au-dessus de l'obstacle, et l'on observe alors les symptômes de l'obstruction intestinale, sur lesquels je n'ai pas à revenir : la mort en sera la conséquence inévitable, à moins d'une intervention quelconque rétablissant le cours des matières.

Mais il est une autre conséquence sur laquelle il importe d'insister.

Le rétrécissement proprement dit du rectum est une affection à marche lente, qui n'arrive que progressivement à diminuer d'une manière très sensible le calibre de l'organe. Pour peu que les matières fécales ne soient pas suffisamment molles pour se prêter au passage, elles s'accumulent au-dessus de l'obstacle et dilatent l'intestin, ce qui est l'un des premiers effets produits par le rétrécissement. Cette dilatation augmente au fur et à mesure que l'obstacle s'accroît, et on arrive à constater de véritables poches dans lesquelles s'accumulent les matières, ou la production de tumeurs fécales analogues à celles que nous avons signalées dans le cæcum.

En outre, la muqueuse subit presque toujours une altération plus ou moins profonde à ce niveau, ainsi que l'a démontré Gosselin ; elle est exulcérée et fournit une certaine quantité de pus. Nous avons déjà dit que cette complication survient surtout dans le rétrécissement syphilitique, mais tout obstacle à l'issue des matières fécales peut être le point de départ d'une certaine irritation de la muqueuse. Il en résulte donc des écoulements purulents par l'anus : l'inflammation peut dépasser les limites de la muqueuse et donner naissance à des abcès qui sont toujours assez graves, car, partant de haut, ils se développent dans les fosses ischio-rectales plus souvent qu'à la marge de l'anus.

Lorsqu'un abcès est symptomatique d'un rétrécissement du rectum, quelle que soit la dimension de l'incision, quelque précaution que vous preniez pour obtenir la cicatrisation du fond à la surface, vous observerez l'établissement d'une fistule, et cela se conçoit, puisque la cause première persiste.

J'ai parlé plus haut de la divergence d'opinion des chirurgiens dans le traitement des abcès de la région anale, les uns se contentant d'ouvrir l'abcès, les autres fendant en même temps la paroi rectale, afin d'éviter la fistule ultérieure. Là est, je crois,

le nœud de la question. S'il n'y a pas de rétrécissement, contentez-vous d'ouvrir l'abcès de la manière ordinaire ; s'il existe un rétrécissement, comprenez ce dernier dans l'incision, ou bien ce ne sera que partie remise, vous devrez y arriver plus tard par une seconde opération.

Ce que je viens de dire est applicable aux rétrécissements partiels du rectum. Comme les autres, moins souvent peut-être, ils sont l'occasion, le point de départ d'abcès périanaux et de fistules. Dans ce cas, au lieu de fendre avec l'abcès toute la hauteur de la paroi rectale correspondante, il y aurait avantage, je crois, à ouvrir l'abcès simplement et à couper ensuite isolément la bride.

Je suis autorisé à penser qu'une opération ainsi conduite mettrait le malade à l'abri de la fistule consécutive, car j'ai la certitude qu'une fois la fistule produite, même depuis plusieurs mois, la section seule de la bride suffit à la faire disparaître sans autre intervention. N'en est-il pas de même des fistules dentaires après l'ablation de la dent malade? des fistules urinaires après la dilatation de l'urètre? — Il est probable que, si les trajets fistuleux sont très anciens, parfaitement organisés, la section isolée de la bride ne suffira plus, et qu'il sera bon de modifier la surface du trajet par la cautérisation. Il m'est souvent arrivé, pour prouver l'influence exclusive de la section du rétrécissement partiel du rectum sur la guérison des fistules périanales, de ne pas toucher à ces dernières, mais la démonstration en est tellement faite, du moins pour moi, que je serais d'avis de toujours combiner à l'avenir, afin d'être plus sûr du résultat, la destruction de la bride avec la cautérisation au galvanocautère du trajet fistuleux. On aurait encore le grand bénéfice de ne pas toucher aux sphincters et d'éviter une incontinence toujours possible dans ces conditions.

Un rétrécissement du rectum abandonné à lui-même ne guérit jamais. Les moyens purement médicaux sont impuissants, même dans le rétrécissement syphilitique, à moins peut-être qu'on n'ait la bonne fortune de donner le traitement spécifique tout à fait au début, ce qui, évidemment, ne se rencontrera pas souvent. Il faut donc recourir à une intervention chirurgicale, et cela le plus tôt possible.

Le traitement varie suivant qu'il s'agit d'un rétrécissement val-

vulaire, d'un rétrécissement cylindrique, ou d'un rétrécissement partiel.

Dans le rétrécissement valvulaire, les bords de l'orifice sont parfois si peu résistants que le doigt y pénètre d'emblée et le dilate suffisamment pour rétablir à peu près complètement le calibre du rectum. Il serait possible d'obtenir ainsi la guérison en continuant pendant quelque temps la dilatation avec les canules. Mais ce cas est évidemment exceptionnel. Il ne faudrait, d'ailleurs, pas user de violence, car la dilatation brusque d'un rétrécissement quelconque du rectum est susceptible de provoquer de graves accidents, et en particulier la péritonite.

Pour peu donc que le doigt rencontre de résistance, il est préférable d'avoir recours à l'incision d'abord et ensuite à la dilatation. L'incision peut être faite sans chloroforme, et alors on aura recours au procédé suivant :

Après avoir pris la précaution de vider l'intestin et de le laver avec l'acide borique, introduisez l'index gauche jusqu'au rétrécissement. Portez sur ce doigt un bistouri boutonné comme lorsqu'il s'agit de débrider une hernie; pénétrez dans la lumière du rétrécissement, et divisez la valvule jusqu'à sa base. Pratiquez, si cela est possible, une incision semblable dans le point diamétralement opposé. Si l'on a recours au chloroforme, ce qui vaut mieux, on commencera par introduire dans l'anus une valve de Sims, de façon à *voir* la partie rétrécie, et il sera possible de procéder en quelque sorte à ciel ouvert. En tendant les tissus, le spéculum favorisera d'autant l'opération. Il serait préférable, si on le pouvait, d'exciser l'anneau, sans intéresser, bien entendu, toute l'épaisseur de la paroi rectale, et de suturer ensuite les deux lèvres de la muqueuse. Plusieurs fois, j'ai fait une excision partielle avec un résultat excellent.

J'ai fait construire, il y a bien longtemps déjà, en me basant sur les principes qui ont guidé Maisonneuve pour établir son urétrotome, un rectotome qui facilite ce débridement et permet de diviser en même temps le diaphragme sur deux points opposés : mais, si on ne l'a pas à sa disposition, il peut, en somme, être remplacé par le bistouri.

Introduisez dans le rectum, tout de suite après la section, une mèche de gaze iodoformée, et laissez-la en place tant que vous le pourrez. Cette mèche a l'avantage d'écarter les bords de l'incision, de maintenir le rectum dilaté, de s'opposer, jusqu'à un certain

point, à l'hémorragie, qu'il n'est pas très rare d'observer dans ces conditions, et de maintenir la plaie aseptique.

Après une huitaine de jours environ, lorsque la plaie rectale est cicatrisée, il est indispensable, si l'on veut obtenir une guérison complète et s'opposer à la récidive, de faire usage de canules rectales. Les canules légèrement recourbées dans le sens du rectum sont, à cet égard, d'un emploi très commode. On pourra introduire une de ces canules tous les jours et la maintenir en place pendant quelques minutes. Prenez les précautions nécessaires pour qu'elle ne puisse échapper, pénétrer tout entière dans le rectum et constituer un corps étranger.

Ce traitement est, en définitive, des plus simples et il manque rarement son but, pourvu que le malade y mette de la persévérance : mais il n'en est pas ainsi du rétrécissement cylindrique.

Lorsque le rectum est enveloppé de tous côtés par une gangue épaisse, inextensible, sur une hauteur de plusieurs centimètres, la situation du malade est très grave, parce que la guérison de cette affection présente les plus grandes difficultés.

Il est encore possible, comme dans le cas précédent, de faire des scarifications multiples et d'introduire ensuite des canules de plus en plus volumineuses, mais ce n'est là qu'un traitement palliatif, à moins, toutefois, qu'on intervienne à une époque encore rapprochée du début. On améliorera certainement le malade ; les selles seront devenues plus faciles ; on pourra, à l'aide de sondes introduites au-dessus de l'obstacle, faire des injections détersives au chloral, au nitrate d'argent, etc. ; mais, en fin de compte, le rétrécissement se reproduira, malgré tout, au bout d'un certain temps et le ténesme, l'écoulement purulent et les crises d'obstruction intestinale réapparaîtront avec la même intensité.

N'ayez pas recours aux divers dilatateurs du rectum, tels que celui de Perrève, par exemple, lesquels, incapables d'amener la guérison, sont susceptibles de déterminer des accidents sérieux.

Le seul traitement rationnel consiste à fendre le rétrécissement dans toute son épaisseur en dirigeant l'instrument du côté de la concavité du sacrum, mais il faut bien se garder de suivre la conduite que j'ai conseillée pour les rétrécissements valvulaires, c'est-à-dire d'opérer la section à travers l'anus plus ou moins dilaté : non seulement on s'exposerait à des hémorragies graves, difficiles à arrêter, mais encore, et surtout, à une infiltration de matières fécales dans le bassin, sans compter qu'on ne pourrait

vulaire, d'un rétrécissement cylindrique, ou d'un rétrécissement partiel.

Dans le rétrécissement valvulaire, les bords de l'orifice sont parfois si peu résistants que le doigt y pénètre d'emblée et le dilate suffisamment pour rétablir à peu près complètement le calibre du rectum. Il serait possible d'obtenir ainsi la guérison en continuant pendant quelque temps la dilatation avec les canules. Mais ce cas est évidemment exceptionnel. Il ne faudrait, d'ailleurs, pas user de violence, car la dilatation brusque d'un rétrécissement quelconque du rectum est susceptible de provoquer de graves accidents, et en particulier la péritonite.

Pour peu donc que le doigt rencontre de résistance, il est préférable d'avoir recours à l'incision d'abord et ensuite à la dilatation. L'incision peut être faite sans chloroforme, et alors on aura recours au procédé suivant :

Après avoir pris la précaution de vider l'intestin et de le laver avec l'acide borique, introduisez l'index gauche jusqu'au rétrécissement. Portez sur ce doigt un bistouri boutonné comme lorsqu'il s'agit de débrider une hernie; pénétrez dans la lumière du rétrécissement, et divisez la valvule jusqu'à sa base. Pratiquez, si cela est possible, une incision semblable dans le point diamétralement opposé. Si l'on a recours au chloroforme, ce qui vaut mieux, on commencera par introduire dans l'anus une valve de Sims, de façon à *voir* la partie rétrécie, et il sera possible de procéder en quelque sorte à ciel ouvert. En tendant les tissus, le spéculum favorisera d'autant l'opération. Il serait préférable, si on le pouvait, d'exciser l'anneau, sans intéresser, bien entendu, toute l'épaisseur de la paroi rectale, et de suturer ensuite les deux lèvres de la muqueuse. Plusieurs fois, j'ai fait une excision partielle avec un résultat excellent.

J'ai fait construire, il y a bien longtemps déjà, en me basant sur les principes qui ont guidé Maisonneuve pour établir son urétrotome, un rectotome qui facilite ce débridement et permet de diviser en même temps le diaphragme sur deux points opposés : mais, si on ne l'a pas à sa disposition, il peut, en somme, être remplacé par le bistouri.

Introduisez dans le rectum, tout de suite après la section, une mèche de gaze iodoformée, et laissez-la en place tant que vous le pourrez. Cette mèche a l'avantage d'écarter les bords de l'incision, de maintenir le rectum dilaté, de s'opposer, jusqu'à un certain

point, à l'hémorragie, qu'il n'est pas très rare d'observer dans ces conditions, et de maintenir la plaie aseptique.

Après une huitaine de jours environ, lorsque la plaie rectale est cicatrisée, il est indispensable, si l'on veut obtenir une guérison complète et s'opposer à la récidive, de faire usage de canules rectales. Les canules légèrement recourbées dans le sens du rectum sont, à cet égard, d'un emploi très commode. On pourra introduire une de ces canules tous les jours et la maintenir en place pendant quelques minutes. Prenez les précautions nécessaires pour qu'elle ne puisse échapper, pénétrer tout entière dans le rectum et constituer un corps étranger.

Ce traitement est, en définitive, des plus simples et il manque rarement son but, pourvu que le malade y mette de la persévérance : mais il n'en est pas ainsi du rétrécissement cylindrique.

Lorsque le rectum est enveloppé de tous côtés par une gangue épaisse, inextensible, sur une hauteur de plusieurs centimètres, la situation du malade est très grave, parce que la guérison de cette affection présente les plus grandes difficultés.

Il est encore possible, comme dans le cas précédent, de faire des scarifications multiples et d'introduire ensuite des canules de plus en plus volumineuses, mais ce n'est là qu'un traitement palliatif, à moins, toutefois, qu'on intervienne à une époque encore rapprochée du début. On améliorera certainement le malade ; les selles seront devenues plus faciles ; on pourra, à l'aide de sondes introduites au-dessus de l'obstacle, faire des injections détersives au chloral, au nitrate d'argent, etc. ; mais, en fin de compte, le rétrécissement se reproduira, malgré tout, au bout d'un certain temps et le ténesme, l'écoulement purulent et les crises d'obstruction intestinale réapparaîtront avec la même intensité.

N'ayez pas recours aux divers dilatateurs du rectum, tels que celui de Perrève, par exemple, lesquels, incapables d'amener la guérison, sont susceptibles de déterminer des accidents sérieux.

Le seul traitement rationnel consiste à fendre le rétrécissement dans toute son épaisseur en dirigeant l'instrument du côté de la concavité du sacrum, mais il faut bien se garder de suivre la conduite que j'ai conseillée pour les rétrécissements valvulaires, c'est-à-dire d'opérer la section à travers l'anus plus ou moins dilaté : non seulement on s'exposerait à des hémorragies graves, difficiles à arrêter, mais encore, et surtout, à une infiltration de matières fécales dans le bassin, sans compter qu'on ne pourrait

vulaire, d'un rétrécissement cylin
partiel.

Dans le rétrécissement valvul
parfois si peu résistants que le
dilate suffisamment pour rétablir
libre du rectum. Il serait possibl
continuant pendant quelque tem
Mais ce cas est évidemment excep
pas user de violence, car la dilatat
quelconque du rectum est sus
accidents, et en particulier la pé

Pour peu donc que le doigt re
férable d'avoir recours à l'incis
tation. L'incision peut être fait
aura recours au procédé suivant

Après avoir pris la précauti
laver avec l'acide borique, intr
rétrécissement. Portez sur ce de
lorsqu'il s'agit de débrider un
mière du rétrécissement, et div
Pratiquez, si cela est possible,
point diamétralement opposé. Si
qui vaut mieux, on commence
valve de Sims, de façon à *roi*
sible de procéder en quelque
les tissus, le spéculum favoris
préférable, si on le pouvait, d
bien entendu, toute l'épaisseu
ensuite les deux lèvres de la
une excision partielle avec un

J'ai fait construire, il y a bi
les principes qui ont guidé
trotome, un rectotome qui
diviser en même temps le
mais, si on ne l'a pas à sa
remplacé par le bistouri.

Introduisez dans le rectu
mèche de gaze iodoformée,
pourrez. Cette
de maintenir

ment partiel du rectum, il faut sectionner
ari boutonné, en suivant le procédé que
étrécissement valvulaire, c'est-à-dire en
ou bien en dilatant préalablement, à l'aide
la partie du rectum située au-dessous.
diviser à petits coups, en portant chaque
la plaie, de manière à bien s'assurer
artie indurée.
iodoformée sera placée entre les bords

on. — On a signalé dans les parois rectales
urs graisseuses, fibreuses, mais à titre abso-
et je n'ai pas à m'en occuper ici.
de tumeurs du rectum qui méritent d'attirer
les polypes, et surtout le cancer.

rectum. — Les polypes peuvent, sans doute,
les âges de la vie, mais c'est une affection
éciale à l'enfance et que nous avons très excep-
sion d'observer dans nos hôpitaux d'adultes.
se plaint d'éprouver des envies fréquentes,
s, d'aller à la selle sans résultat; quand il
eur, de la pesanteur du côté de l'anus, il y a
ptions pour qu'il soit atteint d'un polype du

matières évacuées ne présentent pas une sorte
surface.
que l'enfant rend, après chaque selle, quelques
la présomption est plus grande encore, et, si
de temps en temps à l'anus la présence d'une
arrondie, ressemblant à une cerise rouge, il y a

fixera, d'ailleurs, le diagnostic. Vous constaterez
une tumeur, en général petite, du volume d'une noi-
ment arrondie, molle, très mobile dans le rectum,
un pédicule étroit comme un battant de cloche, et
era, le plus souvent, possible d'attirer au dehors à
us. Aucune affection ne peut être confondue avec

peut-être pas arriver à traverser toute l'épaisseur de la gangue indurée.

L'opération indiquée dans ces conditions est sérieuse, sans doute, et sera suivie pendant longtemps, peut-être toujours, d'une incontinence des matières fécales, mais nous n'avons pas le choix car, sans cela, c'est la mort à brève échéance, et une mort des plus douloureuses. Il faut pratiquer l'incision de toute la paroi postérieure du rectum depuis la partie la plus élevée du rétrécissement jusqu'à l'anus, c'est-à-dire une *rectotomie linéaire*.

Voici le procédé opératoire. — J'estime que le meilleur instrument à mettre en usage est le couteau du thermocautère chauffé au rouge sombre, afin d'éviter la perte de sang. — Le malade étant dans la position de la taille et endormi, incisez de l'anus au coccyx; divisez successivement, couche par couche et dans la même étendue, tous les tissus qui se trouvent devant vous: arrivez ainsi peu à peu jusqu'au rétrécissement; introduisez dans le canal rétréci une forte sonde cannelée, portez cette sonde jusqu'au-dessus de la partie rétrécie et imprimez-lui un mouvement de bascule, de manière à tendre les tissus. Diviser sur la sonde cannelée jusqu'à ce que toute la masse indurée soit traversée, ce dont vous pouvez vous rendre compte aisément à l'aide du doigt.

Remplissez la plaie de gaze iodoformée.

Cette vaste brèche se comblera d'elle-même et vous pouvez espérer qu'une paroi nouvelle, souple, extensible, succédera à l'ancienne, mais, dans tous les cas, il est fort à craindre que, lorsque tout sera cicatrisé, il ne se produise une atrésie de l'anus qu'il faut combattre par des corps dilatants.

La rectotomie est une bonne opération, qui combattra les accidents pressants et assurera la vie du malade, mais on voit qu'il serait imprudent de promettre à ce dernier une guérison radicale. On conçoit donc qu'on ait songé à faire la résection totale en suivant un procédé dont je parlerai plus loin à propos du cancer, mais c'est là une grave opération, que je ne conseille pour mon compte, qu'à la dernière extrémité.

Je suppose qu'aucune opération ne soit possible en raison de la hauteur qu'atteint le rétrécissement, la seule ressource est l'établissement d'un anus contre nature au-dessus de l'obstacle, ainsi que je le dirai à propos du cancer du rectum.

Bien que cette tumeur soit de nature absolument bénigne, il y a grand intérêt à en débarrasser l'enfant le plus tôt possible, d'abord pour supprimer la sensation pénible qu'il éprouve à chaque instant, et ensuite pour mettre un terme aux hémorragies très minimes, il est vrai, mais dont la continuité peut plonger le petit malade dans un état inquiétant d'anémie.

Attirez avec un doigt le polype hors de l'anus, saisissez-le vers son pédicule avec une pince à polype des fosses nasales, et tordez jusqu'à ce que le pédicule se détache.

Le polype du rectum est susceptible d'atteindre, chez l'adulte, des proportions beaucoup plus grandes, de même que sa consistance peut devenir plus ferme lorsqu'il y a prédominance d'éléments fibreux dans sa constitution. Mais les signes cliniques, tant physiologiques que physiques (sauf la couleur qui est parfois grisâtre), sont identiquement ceux que je viens de signaler, et il faudrait une grande inexpérience du toucher, ou une bien grande inattention, ainsi que je l'ai vu, pour confondre cette tumeur suspendue à un pédicule mince avec un cancer ou avec une hémorroïde interne, même quelque peu pédiculée.

Si le pédicule était très étroit, on pourrait l'enlever par torsion, sinon, on le retrancherait d'un coup de ciseaux. Si le toucher démontrait la présence de vaisseaux de quelque importance, on se servirait du thermocautère, ou bien encore on appliquerait sur ce pédicule, très près de la paroi rectale, un fil de catgut ou de soie et on le diviserait ensuite.

B. **Cancer du rectum.** — Lorsqu'un sujet adulte, et de préférence un homme (le cancer du rectum est beaucoup plus fréquent chez l'homme que chez la femme) se plaint d'éprouver, depuis quelque temps, des épreintes du côté de l'anus, un sentiment de gêne, de pesanteur dans le bassin, d'être atteint alternativement de constipation et de diarrhée, on est en droit de craindre un cancinome du rectum au début. Cependant, une augmentation de volume de la prostate chez l'homme, une affection utérine chez la femme, la présence de tumeurs hémorroïdaires, donneraient naissance à des phénomènes analogues. Mais les signes s'accentuent de plus en plus, et il ne tarde pas surtout à s'en produire de la plus haute importance, c'est l'écoulement par l'anus d'un liquide muco-sanguinolent, répandant quelquefois une odeur fétide.

Si donc un homme est atteint de troubles de la défécation et d'un écoulement sanieux par l'anus, le tout survenu depuis un temps relativement court, il est très vraisemblable qu'il existe un cancer du rectum, mais c'est au toucher qu'il convient de demander les signes de certitude.

Il est possible que le doigt rencontre tout de suite des tumeurs mollasses remplissant plus ou moins la cavité de l'intestin : il s'agit alors d'un *cancer colloïde*, variété très rare, mais que l'on rencontre de préférence dans le rectum. La sensation au toucher est sensiblement identique à celle que fournirait un paquet d'hémorroïdes internes ; mais, indépendamment de la marche de la maladie, de l'écoulement et de l'état général, qui diffèrent dans les deux cas, on tirerait grand parti de la coloration des tumeurs : les hémorroïdes sont noires, le cancer colloïde est d'un gris jaunâtre, et il s'en détache souvent des fragments faciles à reconnaître.

Le cancer colloïde s'infiltre dans les parois du rectum et ne constitue pas une tumeur nettement délimitée, comme celle de l'épithéliome, par exemple : aussi, le pronostic est-il encore plus grave que pour les autres variétés de cancer, car cette affection présente une marche plus rapide et n'est guère justiciable d'une intervention chirurgicale.

Il est rare que dans le cancer du rectum le doigt n'arrive pas à constater la lésion, parce que celle-ci siège presque toujours dans un point accessible. Je pense même qu'au point de vue clinique, il est bon de comprendre seulement sous le nom de cancer du rectum ceux dont le doigt peut constater l'existence. Hors cette condition, il est difficile, sinon impossible, de dire si le cancer occupe la partie supérieure de cet intestin, l'*S* iliaque, ou même un point plus élevé, et, dès lors, ce cas rentre plutôt dans le cadre des cancers de l'intestin en général.

Toutefois, il faut savoir que le produit néoplasique peut occuper le point de jonction des portions anale et ampullaire; la portion ampullaire, et même la portion sus-ampullaire, de telle sorte que, dans ce dernier cas, l'extrémité du doigt arrive à peine à toucher la partie la plus déclive de la tumeur.

On pénètre donc d'abord dans une partie saine de l'intestin, et, à une distance variable de l'anus, on trouve une véritable tumeur, dont il s'agit maintenant d'analyser les caractères.

Je suppose que la maladie soit déjà parvenue à une période

assez avancée de son évolution, ce qui est le cas habituel lorsque le malade se soumet au toucher.

Le doigt rencontre une surface résistante et quelquefois même dure. Si, avant le toucher, vous aviez pu conserver l'espérance qu'il s'agissait seulement d'hémorroïdes internes, ce caractère de la consistance lève tous les doutes, car jamais les tumeurs variqueuses, même enflammées, ne le présentent à un même degré.

La tumeur est inégale et bosselée ; ce sont de grosses bosselures du volume d'une noisette, d'une amande, et qui ne ressemblent en rien aux rugosités de la muqueuse dans la rectite proliférante. Ce caractère vous permettra de conclure qu'il ne s'agit pas d'un rétrécissement cylindrique du rectum, dans lequel la surface de la muqueuse est plutôt lisse.

Dans les cas types, il est donc très facile, à l'aide du toucher, de reconnaître immédiatement un cancer du rectum, mais ici, comme dans la plupart des autres points de la pathologie, il se présente des cas mixtes où les caractères que je viens d'indiquer sont moins prononcés que dans le cancer habituel, plus prononcés que dans le rétrécissement ordinaire, et où le doute est possible ; c'est, d'ailleurs, l'existence de ces cas qui rend la clinique parfois si difficile et en constitue, en grande partie, l'intérêt.

Le rétrécissement syphilitique du rectum, surtout, peut être confondu quelquefois avec un cancer du rectum ; les proliférations de la muqueuse ont atteint, dans le premier cas, un développement exceptionnel ; elles peuvent être ulcérées, provoquer un écoulement et des douleurs comme dans le cancer.

Un malade de mon ami le Dr Émile Coffin se trouvait dans ces conditions et Gosselin avait diagnostiqué un cancer du rectum, ce qui prouve bien, étant données les connaissances du célèbre clinicien sur ce point spécial, que l'affection ne présentait pas les caractères du rétrécissement syphilitique. Je fus appelé auprès de cet homme *deux ans plus tard*. L'état ne s'était pas très sensiblement modifié. Avant tout examen, je crus pouvoir affirmer qu'il ne s'agissait pas d'un cancer, rien que d'après la marche de la maladie, car la vie ne se fût pas prolongée aussi longtemps.

Le rétrécissement syphilitique, en effet, n'est grave que par les accidents locaux qu'il détermine, et si un traitement palliatif convenable, consistant en injections détersives et dans la dilata-

tion, s'oppose à la production des abcès de voisinage et à l'obstruction intestinale, le malade peut vivre de longues années, ce qui ne saurait avoir lieu dans le cancer, en raison de la cachexie qui ne tarde pas à amener la mort. Le cancer du rectum permet deux ou trois années d'existence.

Dans le diagnostic de ces cas difficiles, il faut donc tenir grand compte de la marche de la maladie, de la durée.

De plus, il est rare que le rétrécissement syphilitique constitue une tumeur aussi bien limitée que le cancer : dans le premier on trouve, en général, entre l'anus et la partie rétrécie, des traces de rectite constituée par les granulations plus ou moins volumineuses, tandis que dans le cancer du rectum la portion d'intestin située au-dessous du néoplasme est saine. Enfin, on peut s'appuyer sur les antécédents du malade. Il est souvent, il est vrai, très difficile de les obtenir exactement, et l'interrogatoire à ce sujet est assez délicat : pourtant, dans le cas auquel j'ai fait allusion tout à l'heure, nous obtînmes, devant mon insistance, l'aveu de rapports contre nature.

On ne saurait contester qu'une tumeur gommeuse puisse infiltrer les parois du rectum aussi bien que tous les autres points de l'économie, mais je suis convaincu, pour mon compte, que presque tous les rétrécissements syphilitiques du rectum proviennent d'une infection par contact direct.

Poursuivons l'examen de la tumeur. Le néoplasme occupe parfois tout le pourtour du rectum, mais ce n'est pas la règle, et nous trouvons là encore un caractère différentiel avec le rétrécissement. A part l'atrésie partielle par bride, sur laquelle j'ai insisté plus haut, qui ressemble si peu à un cancer que l'idée n'en saurait même venir à l'esprit, un rétrécissement du rectum arrivé à la période d'état (et c'est ordinairement à cette époque que nous sommes appelés à en constater l'existence) est toujours circulaire, sans quoi il n'y aurait pas réellement de rétrécissement.

Si donc le toucher nous révèle qu'une partie seulement de la circonférence du rectum est envahie, c'est qu'il s'agit bien d'un cancer.

Nous noterons soigneusement si le néoplasme occupe la paroi antérieure ou la paroi postérieure de l'organe. Dans le premier cas, qu'il s'agisse de l'homme ou de la femme, le pronostic est beaucoup plus grave, car il n'y a pas ordinairement d'intervention locale rationnelle. En effet, s'il est, à la rigueur, possible que l'af-

fection soit limitée à la paroi rectale seule, de telle sorte que la cloison puisse être dédoublée, ce que l'on reconnaîtra par un certain degré de mobilisation de la tumeur, ce cas est absolument exceptionnel, et nous pouvons admettre, au contraire, que la prostate et la vessie chez l'homme, que le vagin et le cul-de-sac péritonéal chez la femme, sont envahis, ce qui commande, pour moi du moins, l'abstention.

En portant le doigt aussi haut que possible, nous rechercherons si l'on a atteint la limite supérieure de la tumeur.

A la suite de l'interrogatoire et du toucher rectal, nous serons donc en mesure de formuler le diagnostic suivant : Cancer du rectum, probablement épithélial, en raison de sa consistance; occupant tout le pourtour de l'intestin ou seulement l'une des parois ; nettement limité, ou dont la délimitation est impossible à atteindre ; constituant une masse mobilisable, ou, au contraire, fusionnée avec toutes les parties voisines. Ces caractères devront être déterminés avec la plus grande précision, car ils vont constituer la base de notre thérapeutique.

Que devient un cancer du rectum abandonné à lui-même ?

La mort en est la conséquence fatale, et presque toujours dans un délai de deux à trois ans à partir du début. Inutile d'insister sur l'état misérable du malade pendant tout ce temps : les envies incessantes d'aller à la selle et le sentiment d'un corps étranger qu'il voudrait expulser sont des symptômes constants de cette affection. Les matières sortent quelquefois involontairement et le malade expulse, en même temps, des glaires et du sang. Cependant, la situation est encore tolérable tant que la défécation s'effectue d'une manière plus ou moins régulière, mais, en augmentant de volume, la tumeur finit par obstruer le calibre de l'intestin, et surviennent alors des phénomènes d'obstruction avec douleurs violentes, ballonnement du ventre, etc., jusqu'à ce qu'une débâcle spontanée ou provoquée ramène les choses en l'état, pour recommencer après un certain temps.

Il n'est pas rare de voir se développer des abcès de voisinage qui restent fistuleux, et, si un accident aigu ne vient pas délivrer plus tôt le malade, ce dernier succombe après avoir traversé toutes les misères d'une longue période cachectique.

Le traitement du cancer du rectum a beaucoup préoccupé les chirurgiens dans ces dernières années ; tous ne sont pas d'accord

sur la manière de le diriger ; voici ma conduite habituelle à cet égard.

Je formulerai d'abord cette proposition : *On doit pratiquer l'extirpation du cancer du rectum toutes les fois que l'opération est possible.* Or, quelles sont les indications de l'opération, ou plutôt quelles en sont les contre-indications? Dans quels cas l'opération me paraît-elle impossible ?

La réponse est bien simple ; pour moi, l'extirpation est contre-indiquée dans deux circonstances : lorsque le cancer a envahi toute l'épaisseur de la paroi *antérieure* du rectum et qu'il n'est pas mobilisable ; — lorsque la limite supérieure du cancer n'est pas accessible au toucher.

Il est bien évident que le chirurgien pourrait matériellement, et sans rencontrer de trop grandes difficultés opératoires, enlever, en même temps que le rectum, la prostate, une partie de la vessie ou bien la paroi postérieure du vagin, et cela a été fait, mais ce sont là des bravades chirurgicales plus nuisibles qu'utiles et que je ne saurais approuver.

Toutefois, je ferais peut-être une dérogation à la règle que je viens de formuler en faveur du cas suivant. Je suppose un cancer du rectum bien limité à la paroi postérieure, et empiétant même sur les parois latérales, mais dont le doigt ne peut atteindre la limite supérieure. Peut-être cette limite est-elle très peu élevée au-dessus du point accessible, et, de plus, nous pouvons, pour agir dans ce cas, nous appuyer sur deux dispositions anatomiques : la première est que le péritoine descend beaucoup moins bas sur le rectum en arrière qu'en avant (Voy. *Anat. topogr.*, fig. 261, p. 934, 9e édit) ; la seconde, que le rectum est séparé du sacrum par une couche de tissu cellulaire très lâche, ce qui facilite singulièrement le glissement de l'intestin de haut en bas. Il serait donc possible, bien qu'on ne trouvât pas d'abord les limites du néoplasme, de faire descendre celui-ci après dissection de la paroi postérieure du rectum et de parvenir à enlever la totalité des parties atteintes.

Il est bien entendu qu'avant de procéder à l'opération on se sera assuré par le palper abdominal qu'il n'existe pas d'envahissement des ganglions iliaques ou lombaires.

Pratiquez l'opération d'après le procédé qui suit :

A l'aide d'une incision au bistouri ou au thermocautère, circonscrivez la demi-circonférence postérieure de l'anus ; allez

couche par couche jusqu'au niveau du releveur de l'anus ; divisez ce muscle. A partir de ce moment l'intestin devient mobile, et avec une érigne, vous pouvez l'attirer en bas ; continuez la dissection en suivant la concavité du sacrum, et attirez de plus en plus le néoplasme jusqu'à ce que vous le sentiez complètement dans vos doigts. Divisez alors transversalement la paroi rectale au niveau d'une partie saine.

Saisissez cette paroi avec des pinces, attirez-la en bas et suturez la muqueuse avec la peau, non pas tant pour refaire l'anus, puisqu'il n'existe plus de sphincter, que pour éviter le contact des matières fécales avec la plaie et leur infiltration dans le tissu cellulaire du bassin.

Cette opération, peu dangereuse, est bonne. Sans doute vous ne guérirez pas complètement le malade, et la récidive est à peu près fatale, mais vous lui procurerez un énorme soulagement, du moins momentané.

Il existe une variété de cancer du rectum pour laquelle Kraske a proposé une opération absolument différente de celle que je viens de décrire.

Toute la portion sphinctérienne est saine, et, à une certaine distance au-dessus, le doigt rencontre une masse épithéliale qui fait relief dans la cavité de l'intestin. L'opération, dite de Kraske, a pour but d'enlever la partie malade tout en conservant la portion sphinctérienne qui est saine. Pour cela, il faut suivre la voie sacrée, faire la résection d'un coin du sacrum (Voy. *Anat. topogr.*, fig. 262, p. 940, 9e édit.), de façon à découvrir le rectum par sa face postérieure, réséquer circulairement toute la portion atteinte sans se préoccuper du péritoine, qui se trouve nécessairement largement ouvert, et réunir ensuite par suture la lèvre supérieure de l'incision avec la lèvre inférieure, c'est-à-dire avec la portion sphinctérienne intacte du rectum.

La conception de cette opération est, à coup sûr, fort ingénieuse et très rationnelle, si l'on se place au point de vue exclusif de la médecine opératoire; mais quelle en est la valeur quant au service à rendre au malade ? J'avoue que, pour moi du moins, elle est loin d'être démontrée. Cette opération est grave, compromet immédiatement la vie du sujet et, en cas de succès opératoire, la récidive n'est-elle pas fatale et souvent très rapide ? De plus, pour qu'elle réussisse, cette opération doit être pratiquée à une

période relativement rapprochée du début de l'affection, alors que le cancer est encore limité aux parois de l'intestin, n'adhère pas aux parties voisines; or, êtes-vous bien certain que le malade vivra plus longtemps, même en cas de succès opératoire, que si on se contente d'un traitement palliatif? Je n'en suis pas convaincu. Les cas de ce genre sont malheureusement fréquents dans la pratique, et je suis toujours alors dans une grande perplexité pour conseiller une opération, en me rappelant que notre premier devoir est de prolonger, le plus possible, la vie humaine. Un grand industriel, atteint d'un cancer annulaire de la partie moyenne du rectum, encore limité et paraissant justiciable de l'opération de Kraske, me disait : « Je demande seulement deux années d'existence pour assurer l'avenir de ma nombreuse famille, que ma disparition immédiate laisserait dans un cruel embarras; » j'ai conseillé un traitement palliatif.

L'opération est impossible, c'est-à-dire qu'en raison de l'extension du néoplasme aux organes voisins vous préférez, avec raison, ne pas pratiquer une opération incomplète, ou bien la récidive est survenue après une première intervention : quelle conduite devez-vous tenir?

Un certain nombre de chirurgiens, et je me range parmi eux jusqu'à nouvel ordre, se contentent d'abord d'un traitement palliatif, destiné à soulager le malade et à le conduire le plus doucement possible jusqu'à la terminaison.

J'ai dit plus haut qu'un des plus graves accidents qui surviennent au cours d'un cancer du rectum est l'obstruction résultant de l'ampliation de la cavité intestinale par la prolifération successive et indéfinie des bourgeons cancéreux. Ce n'est pas, en réalité, un véritable rétrécissement constitué par la rétraction des parois du rectum, mais le résultat est le même, c'est-à-dire que le passage des matières est interrompu ; les végétations cancéreuses peuvent même être disposées de telle sorte que l'obstruction soit complète, bien que le calibre du rectum ne soit que virtuellement oblitéré.

Aussi, le traitement palliatif doit avoir surtout pour but de s'opposer à l'accumulation des matières fécales au-dessus de l'obstacle. On veillera à l'alimentation du malade en lui faisant prendre les aliments les plus nutritifs et laissant le moins de résidus, mais on fera surtout des lavages quotidiens par le rectum, en introduisant, aussi haut que possible, une sonde œso-

vulaire, d'un rétrécissement cylindrique, ou d'un rétrécissement partiel.

Dans le rétrécissement valvulaire, les bords de l'orifice sont parfois si peu résistants que le doigt y pénètre d'emblée et le dilate suffisamment pour rétablir à peu près complètement le calibre du rectum. Il serait possible d'obtenir ainsi la guérison en continuant pendant quelque temps la dilatation avec les canules. Mais ce cas est évidemment exceptionnel. Il ne faudrait, d'ailleurs, pas user de violence, car la dilatation brusque d'un rétrécissement quelconque du rectum est susceptible de provoquer de graves accidents, et en particulier la péritonite.

Pour peu donc que le doigt rencontre de résistance, il est préférable d'avoir recours à l'incision d'abord et ensuite à la dilatation. L'incision peut être faite sans chloroforme, et alors on aura recours au procédé suivant :

Après avoir pris la précaution de vider l'intestin et de le laver avec l'acide borique, introduisez l'index gauche jusqu'au rétrécissement. Portez sur ce doigt un bistouri boutonné comme lorsqu'il s'agit de débrider une hernie; pénétrez dans la lumière du rétrécissement, et divisez la valvule jusqu'à sa base. Pratiquez, si cela est possible, une incision semblable dans le point diamétralement opposé. Si l'on a recours au chloroforme, ce qui vaut mieux, on commencera par introduire dans l'anus une valve de Sims, de façon à *voir* la partie rétrécie, et il sera possible de procéder en quelque sorte à ciel ouvert. En tendant les tissus, le spéculum favorisera d'autant l'opération. Il serait préférable, si on le pouvait, d'exciser l'anneau, sans intéresser, bien entendu, toute l'épaisseur de la paroi rectale, et de suturer ensuite les deux lèvres de la muqueuse. Plusieurs fois, j'ai fait une excision partielle avec un résultat excellent.

J'ai fait construire, il y a bien longtemps déjà, en me basant sur les principes qui ont guidé Maisonneuve pour établir son urétrotome, un rectotome qui facilite ce débridement et permet de diviser en même temps le diaphragme sur deux points opposés : mais, si on ne l'a pas à sa disposition, il peut, en somme, être remplacé par le bistouri.

Introduisez dans le rectum, tout de suite après la section, une mèche de gaze iodoformée, et laissez-la en place tant que vous le pourrez. Cette mèche a l'avantage d'écarter les bords de l'incision, de maintenir le rectum dilaté, de s'opposer, jusqu'à un certain

point, à l'hémorragie, qu'il n'est pas très rare d'observer dans ces conditions, et de maintenir la plaie aseptique.

Après une huitaine de jours environ, lorsque la plaie rectale est cicatrisée, il est indispensable, si l'on veut obtenir une guérison complète et s'opposer à la récidive, de faire usage de canules rectales. Les canules légèrement recourbées dans le sens du rectum sont, à cet égard, d'un emploi très commode. On pourra introduire une de ces canules tous les jours et la maintenir en place pendant quelques minutes. Prenez les précautions nécessaires pour qu'elle ne puisse échapper, pénétrer tout entière dans le rectum et constituer un corps étranger.

Ce traitement est, en définitive, des plus simples et il manque rarement son but, pourvu que le malade y mette de la persévérance : mais il n'en est pas ainsi du rétrécissement cylindrique.

Lorsque le rectum est enveloppé de tous côtés par une gangue épaisse, inextensible, sur une hauteur de plusieurs centimètres, la situation du malade est très grave, parce que la guérison de cette affection présente les plus grandes difficultés.

Il est encore possible, comme dans le cas précédent, de faire des scarifications multiples et d'introduire ensuite des canules de plus en plus volumineuses, mais ce n'est là qu'un traitement palliatif, à moins, toutefois, qu'on intervienne à une époque encore rapprochée du début. On améliorera certainement le malade ; les selles seront devenues plus faciles ; on pourra, à l'aide de sondes introduites au-dessus de l'obstacle, faire des injections détersives au chloral, au nitrate d'argent, etc. ; mais, en fin de compte, le rétrécissement se reproduira, malgré tout, au bout d'un certain temps et le ténesme, l'écoulement purulent et les crises d'obstruction intestinale réapparaîtront avec la même intensité.

N'ayez pas recours aux divers dilatateurs du rectum, tels que celui de Perrève, par exemple, lesquels, incapables d'amener la guérison, sont susceptibles de déterminer des accidents sérieux.

Le seul traitement rationnel consiste à fendre le rétrécissement dans toute son épaisseur en dirigeant l'instrument du côté de la concavité du sacrum, mais il faut bien se garder de suivre la conduite que j'ai conseillée pour les rétrécissements valvulaires, c'est-à-dire d'opérer la section à travers l'anus plus ou moins dilaté : non seulement on s'exposerait à des hémorragies graves, difficiles à arrêter, mais encore, et surtout, à une infiltration de matières fécales dans le bassin, sans compter qu'on ne pourrait

peut confondre les granulations de la rectite avec des noyaux épithéliomateux, et le doigt pénètre dans un canal rétréci plus ou moins long. La différence entre ces deux affections est cependant très sensible (voyez les schémas 167, 168 et 169) : bien qu'irrégulière, la surface de la muqueuse rectale est relativement lisse dans le rétrécissement syphilitique, si on la compare aux masses indurées, volumineuses, mamelonnées, qui constituent le cancer. Dans cette dernière affection, si bas qu'elle descende, on trouve toujours au-dessous d'elle une certaine portion de muqueuse rectale saine, au lieu de la rectite granuleuse. Dans le cancer, le rétrécissement est surtout révélé par les signes physiologiques, car le doigt ne le rencontre pas aussi nettement que dans les autres variétés, en raison du trajet plus ou moins sinueux que suit le canal et de la saillie que forment les masses bourgeonnantes.

Il existe une forme spéciale de rétrécissement du rectum sur laquelle je crois avoir appelé le premier l'attention : c'est le *rétrécissement partiel* ; voici en quoi il consiste. Le sujet étant placé dans la position de la taille, introduisez le doigt ; suivez la paroi postérieure du rectum et déprimez fortement cette paroi. A une distance

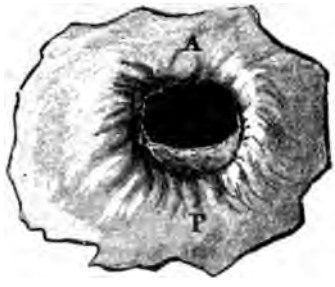

Fig. 170. — Schéma représentant un rétrécissement partiel du rectum vu sur une coupe transversale.

Fig. 171. — Schéma représentant un rétrécissement partiel du rectum vu sur une coupe verticale antéro-postérieure.

de l'anus constamment la même, c'est-à-dire à peu près à 3 centimètres, vous trouvez une bride saillante, ressemblant à une grosse ficelle qui sous-tendrait la muqueuse (schéma 170). Cette bride est presque toujours en arrière et occupe la demi-circonférence postérieure de l'intestin ; elle présente une légère

courbure à concavité antérieure. Elle est extrêmement ferme, résistante, et ne subit sous le doigt aucune dépression.

La hauteur de la bride présente quelques millimètres seulement, de sorte qu'il est très facile de passer le doigt au-dessus d'elle. On plonge alors comme à pic (schéma 171) dans une vaste cavité qui n'est autre que l'ampoule rectale dilatée.

Au-dessous de la bride, la région anale est absolument saine.

Cette disposition n'apporte que des troubles légers dans la défécation. Les matières sortent librement ; toutefois, elles présentent moins de volume et peuvent affecter une forme triangulaire, ce qu'il est aisé de comprendre, puisque le rectum n'est plus cylindrique. Les malades en sont si peu incommodés qu'ils n'appellent jamais l'attention sur ce point, et la présence de cette bride ne se révèle que par la production de fistules.

Quelle en est la nature ?

A coup sûr, la syphilis et le cancer ne jouent aucun rôle dans sa production. Serait-ce une inflammation antérieure, dysentérique ou autre, du rectum ? Je n'en ai, pour mon compte, jamais trouvé nettement la trace. Si l'on considère que cette affection est absolument indolente par elle-même, que les malades n'accusent aucune affection antérieure du rectum, qu'ils ne soupçonnaient en rien l'existence d'une disposition anormale, et que la muqueuse qui recouvre la bride est saine, j'estime qu'il faut rejeter l'origine inflammatoire.

D'autre part, je suis très frappé de la ressemblance que tous les cas offrent entre eux : la bride présente une forme et surtout un siège identiques ; elle correspond toujours au bord supérieur du sphincter interne de l'anus, c'est-à-dire au point de rencontre des portions anale et rectale du rectum. N'est-il pas, dès lors, très rationnel de la rattacher, comme le rétrécissement valvulaire, à une disposition de la période embryonnaire ?

Je crois donc que le rétrécissement partiel du rectum est dû à ce qu'une portion du blastème à travers lequel se creuse la portion anale n'a pas été résorbée. Peut-être cette disposition, que nous constatons par hasard chez nos malades parce qu'ils sont atteints de fistules, existait-elle au même degré depuis la naissance, mais peut-être aussi s'est-elle peu à peu exagérée ou modifiée dans sa consistance.

Quelles sont les conséquences d'un rétrécissement du rectum ?

peut confondre les granulations de la rectite avec des noyaux épithéliomateux, et le doigt pénètre dans un canal rétréci plus ou moins long. La différence entre ces deux affections est cependant très sensible (voyez les schémas 167, 168 et 169) : bien qu'irrégulière, la surface de la muqueuse rectale est relativement lisse dans le rétrécissement syphilitique, si on la compare aux masses indurées, volumineuses, mamelonnées, qui constituent le cancer. Dans cette dernière affection, si bas qu'elle descende, on trouve toujours au-dessous d'elle une certaine portion de muqueuse rectale saine, au lieu de la rectite granuleuse. Dans le cancer, le rétrécissement est surtout révélé par les signes physiologiques, car le doigt ne le rencontre pas aussi nettement que dans les autres variétés, en raison du trajet plus ou moins sinueux que suit le canal et de la saillie que forment les masses bourgeonnantes.

Il existe une forme spéciale de rétrécissement du rectum sur laquelle je crois avoir appelé le premier l'attention : c'est le *rétrécissement partiel* ; voici en quoi il consiste. Le sujet étant placé dans la position de la taille, introduisez le doigt ; suivez la paroi postérieure du rectum et déprimez fortement cette paroi. A une distance

Fig. 170. — Schéma représentant un rétrécissement partiel du rectum vu sur une coupe transversale.

Fig. 171. — Schéma représentant un rétrécissement partiel du rectum vu sur une coupe verticale antéro-postérieure.

de l'anus constamment la même, c'est-à-dire à peu près à 3 centimètres, vous trouvez une bride saillante, ressemblant à une grosse ficelle qui sous-tendrait la muqueuse (schéma 170). Cette bride est presque toujours en arrière et occupe la demi-circonférence postérieure de l'intestin ; elle présente une légère

courbure à concavité antérieure. Elle est extrêmement ferme, résistante, et ne subit sous le doigt aucune dépression.

La hauteur de la bride présente quelques millimètres seulement, de sorte qu'il est très facile de passer le doigt au-dessus d'elle. On plonge alors comme à pic (schéma 171) dans une vaste cavité qui n'est autre que l'ampoule rectale dilatée.

Au-dessous de la bride, la région anale est absolument saine.

Cette disposition n'apporte que des troubles légers dans la défécation. Les matières sortent librement ; toutefois, elles présentent moins de volume et peuvent affecter une forme triangulaire, ce qu'il est aisé de comprendre, puisque le rectum n'est plus cylindrique. Les malades en sont si peu incommodés qu'ils n'appellent jamais l'attention sur ce point, et la présence de cette bride ne se révèle que par la production de fistules.

Quelle en est la nature ?

A coup sûr, la syphilis et le cancer ne jouent aucun rôle dans sa production. Serait-ce une inflammation antérieure, dysentérique ou autre, du rectum ? Je n'en ai, pour mon compte, jamais trouvé nettement la trace. Si l'on considère que cette affection est absolument indolente par elle-même, que les malades n'accusent aucune affection antérieure du rectum, qu'ils ne soupçonnaient en rien l'existence d'une disposition anormale, et que la muqueuse qui recouvre la bride est saine, j'estime qu'il faut rejeter l'origine inflammatoire.

D'autre part, je suis très frappé de la ressemblance que tous les cas offrent entre eux : la bride présente une forme et surtout un siège identiques ; elle correspond toujours au bord supérieur du sphincter interne de l'anus, c'est-à-dire au point de rencontre des portions anale et rectale du rectum. N'est-il pas, dès lors, très rationnel de la rattacher, comme le rétrécissement valvulaire, à une disposition de la période embryonnaire ?

Je crois donc que le rétrécissement partiel du rectum est dû à ce qu'une portion du blastème à travers lequel se creuse la portion anale n'a pas été résorbée. Peut-être cette disposition, que nous constatons par hasard chez nos malades parce qu'ils sont atteints de fistules, existait-elle au même degré depuis la naissance, mais peut-être aussi s'est-elle peu à peu exagérée ou modifiée dans sa consistance.

Quelles sont les conséquences d'un rétrécissement du rectum ?

Il est aisé de deviner ce qui se passe lors de la défécation: d'abord pénible, elle peut devenir impossible lorsqu'une accumulation de matières dures s'est produite au-dessus de l'obstacle, et l'on observe alors les symptômes de l'obstruction intestinale, sur lesquels je n'ai pas à revenir : la mort en sera la conséquence inévitable, à moins d'une intervention quelconque rétablissant le cours des matières.

Mais il est une autre conséquence sur laquelle il importe d'insister.

Le rétrécissement proprement dit du rectum est une affection à marche lente, qui n'arrive que progressivement à diminuer d'une manière très sensible le calibre de l'organe. Pour peu que les matières fécales ne soient pas suffisamment molles pour se prêter au passage, elles s'accumulent au-dessus de l'obstacle et dilatent l'intestin, ce qui est l'un des premiers effets produits par le rétrécissement. Cette dilatation augmente au fur et à mesure que l'obstacle s'accroît, et on arrive à constater de véritables poches dans lesquelles s'accumulent les matières, ou la production de tumeurs fécales analogues à celles que nous avons signalées dans le cæcum.

En outre, la muqueuse subit presque toujours une altération plus ou moins profonde à ce niveau, ainsi que l'a démontré Gosselin ; elle est exulcérée et fournit une certaine quantité de pus. Nous avons déjà dit que cette complication survient surtout dans le rétrécissement syphilitique, mais tout obstacle à l'issue des matières fécales peut être le point de départ d'une certaine irritation de la muqueuse. Il en résulte donc des écoulements purulents par l'anus : l'inflammation peut dépasser les limites de la muqueuse et donner naissance à des abcès qui sont toujours assez graves, car, partant de haut, ils se développent dans les fosses ischio-rectales plus souvent qu'à la marge de l'anus.

Lorsqu'un abcès est symptomatique d'un rétrécissement du rectum, quelle que soit la dimension de l'incision, quelque précaution que vous preniez pour obtenir la cicatrisation du fond à la surface, vous observerez l'établissement d'une fistule, et cela se conçoit, puisque la cause première persiste.

J'ai parlé plus haut de la divergence d'opinion des chirurgiens dans le traitement des abcès de la région anale, les uns se contentant d'ouvrir l'abcès, les autres fendant en même temps la paroi rectale, afin d'éviter la fistule ultérieure. Là est, je crois,

le nœud de la question. S'il n'y a pas de rétrécissement, contentez-vous d'ouvrir l'abcès de la manière ordinaire ; s'il existe un rétrécissement, comprenez ce dernier dans l'incision, ou bien ce ne sera que partie remise, vous devrez y arriver plus tard par une seconde opération.

Ce que je viens de dire est applicable aux rétrécissements partiels du rectum. Comme les autres, moins souvent peut-être, ils sont l'occasion, le point de départ d'abcès périanaux et de fistules. Dans ce cas, au lieu de fendre avec l'abcès toute la hauteur de la paroi rectale correspondante, il y aurait avantage, je crois, à ouvrir l'abcès simplement et à couper ensuite isolément la bride.

Je suis autorisé à penser qu'une opération ainsi conduite mettrait le malade à l'abri de la fistule consécutive, car j'ai la certitude qu'une fois la fistule produite, même depuis plusieurs mois, la section seule de la bride suffit à la faire disparaître sans autre intervention. N'en est-il pas de même des fistules dentaires après l'ablation de la dent malade? des fistules urinaires après la dilatation de l'urètre? — Il est probable que, si les trajets fistuleux sont très anciens, parfaitement organisés, la section isolée de la bride ne suffira plus, et qu'il sera bon de modifier la surface du trajet par la cautérisation. Il m'est souvent arrivé, pour prouver l'influence exclusive de la section du rétrécissement partiel du rectum sur la guérison des fistules périanales, de ne pas toucher à ces dernières, mais la démonstration en est tellement faite, du moins pour moi, que je serais d'avis de toujours combiner à l'avenir, afin d'être plus sûr du résultat, la destruction de la bride avec la cautérisation au galvanocautère du trajet fistuleux. On aurait encore le grand bénéfice de ne pas toucher aux sphincters et d'éviter une incontinence toujours possible dans ces conditions.

Un rétrécissement du rectum abandonné à lui-même ne guérit jamais. Les moyens purement médicaux sont impuissants, même dans le rétrécissement syphilitique, à moins peut-être qu'on n'ait la bonne fortune de donner le traitement spécifique tout à fait au début, ce qui, évidemment, ne se rencontrera pas souvent. Il faut donc recourir à une intervention chirurgicale, et cela le plus tôt possible.

Le traitement varie suivant qu'il s'agit d'un rétrécissement val-

assez avancée de son évolution, ce qui est le cas habituel lorsque le malade se soumet au toucher.

Le doigt rencontre une surface résistante et quelquefois même dure. Si, avant le toucher, vous aviez pu conserver l'espérance qu'il s'agissait seulement d'hémorroïdes internes, ce caractère de la consistance lève tous les doutes, car jamais les tumeurs variqueuses, même enflammées, ne le présentent à un même degré.

La tumeur est inégale et bosselée ; ce sont de grosses bosselures, du volume d'une noisette, d'une amande, et qui ne ressemblent en rien aux rugosités de la muqueuse dans la rectite proliférante. Ce caractère vous permettra de conclure qu'il ne s'agit pas d'un rétrécissement cylindrique du rectum, dans lequel la surface de la muqueuse est plutôt lisse.

Dans les cas types, il est donc très facile, à l'aide du toucher, de reconnaître immédiatement un cancer du rectum, mais ici, comme dans la plupart des autres points de la pathologie, il se présente des cas mixtes où les caractères que je viens d'indiquer sont moins prononcés que dans le cancer habituel, plus prononcés que dans le rétrécissement ordinaire, et où le doute est possible ; c'est, d'ailleurs, l'existence de ces cas qui rend la clinique parfois si difficile et en constitue, en grande partie, l'intérêt.

Le rétrécissement syphilitique du rectum, surtout, peut être confondu quelquefois avec un cancer du rectum ; les proliférations de la muqueuse ont atteint, dans le premier cas, un développement exceptionnel ; elles peuvent être ulcérées, provoquer un écoulement et des douleurs comme dans le cancer.

Un malade de mon ami le Dr Émile Coffin se trouvait dans ces conditions et Gosselin avait diagnostiqué un cancer du rectum, ce qui prouve bien, étant données les connaissances du célèbre clinicien sur ce point spécial, que l'affection ne présentait pas les caractères du rétrécissement syphilitique. Je fus appelé auprès de cet homme *deux ans plus tard*. L'état ne s'était pas très sensiblement modifié. Avant tout examen, je crus pouvoir affirmer qu'il ne s'agissait pas d'un cancer, rien que d'après la marche de la maladie, car la vie ne se fût pas prolongée aussi longtemps.

Le rétrécissement syphilitique, en effet, n'est grave que par les accidents locaux qu'il détermine, et si un traitement palliatif convenable, consistant en injections détersives et dans la dilata-

point, à l'hémorragie, qu'il n'est pas très rare d'observer dans ces conditions, et de maintenir la plaie aseptique.

Après une huitaine de jours environ, lorsque la plaie rectale est cicatrisée, il est indispensable, si l'on veut obtenir une guérison complète et s'opposer à la récidive, de faire usage de canules rectales. Les canules légèrement recourbées dans le sens du rectum sont, à cet égard, d'un emploi très commode. On pourra introduire une de ces canules tous les jours et la maintenir en place pendant quelques minutes. Prenez les précautions nécessaires pour qu'elle ne puisse échapper, pénétrer tout entière dans le rectum et constituer un corps étranger.

Ce traitement est, en définitive, des plus simples et il manque rarement son but, pourvu que le malade y mette de la persévérance : mais il n'en est pas ainsi du rétrécissement cylindrique.

Lorsque le rectum est enveloppé de tous côtés par une gangue épaisse, inextensible, sur une hauteur de plusieurs centimètres, la situation du malade est très grave, parce que la guérison de cette affection présente les plus grandes difficultés.

Il est encore possible, comme dans le cas précédent, de faire des scarifications multiples et d'introduire ensuite des canules de plus en plus volumineuses, mais ce n'est là qu'un traitement palliatif, à moins, toutefois, qu'on intervienne à une époque encore rapprochée du début. On améliorera certainement le malade ; les selles seront devenues plus faciles ; on pourra, à l'aide de sondes introduites au-dessus de l'obstacle, faire des injections détersives au chloral, au nitrate d'argent, etc. ; mais, en fin de compte, le rétrécissement se reproduira, malgré tout, au bout d'un certain temps et le ténesme, l'écoulement purulent et les crises d'obstruction intestinale réapparaîtront avec la même intensité.

N'ayez pas recours aux divers dilatateurs du rectum, tels que celui de Perrève, par exemple, lesquels, incapables d'amener la guérison, sont susceptibles de déterminer des accidents sérieux.

Le seul traitement rationnel consiste à fendre le rétrécissement dans toute son épaisseur en dirigeant l'instrument du côté de la concavité du sacrum, mais il faut bien se garder de suivre la conduite que j'ai conseillée pour les rétrécissements valvulaires, c'est-à-dire d'opérer la section à travers l'anus plus ou moins dilaté : non seulement on s'exposerait à des hémorragies graves, difficiles à arrêter, mais encore, et surtout, à une infiltration de [illegible] dans le bassin, sans compter qu'on ne pourrait

peut-être pas arriver à traverser toute l'épaisseur de la gangue indurée.

L'opération indiquée dans ces conditions est sérieuse, sans doute, et sera suivie pendant longtemps, peut-être toujours, d'une incontinence des matières fécales, mais nous n'avons pas le choix, car, sans cela, c'est la mort à brève échéance, et une mort des plus douloureuses. Il faut pratiquer l'incision de toute la paroi postérieure du rectum depuis la partie la plus élevée du rétrécissement jusqu'à l'anus, c'est-à-dire une *rectotomie linéaire*.

Voici le procédé opératoire. — J'estime que le meilleur instrument à mettre en usage est le couteau du thermocautère chauffé au rouge sombre, afin d'éviter la perte de sang. — Le malade étant dans la position de la taille et endormi, incisez de l'anus au coccyx; divisez successivement, couche par couche et dans la même étendue, tous les tissus qui se trouvent devant vous: arrivez ainsi peu à peu jusqu'au rétrécissement; introduisez dans le canal rétréci une forte sonde cannelée, portez cette sonde jusqu'au-dessus de la partie rétrécie et imprimez-lui un mouvement de bascule, de manière à tendre les tissus. Divisez sur la sonde cannelée jusqu'à ce que toute la masse indurée soit traversée, ce dont vous pouvez vous rendre compte aisément à l'aide du doigt.

Remplissez la plaie de gaze iodoformée.

Cette vaste brèche se comblera d'elle-même et vous pouvez espérer qu'une paroi nouvelle, souple, extensible, succédera à l'ancienne, mais, dans tous les cas, il est fort à craindre que, lorsque tout sera cicatrisé, il ne se produise une atrésie de l'anus qu'il faut combattre par des corps dilatants.

La rectotomie est une bonne opération, qui combattra les accidents pressants et assurera la vie du malade, mais on voit qu'il serait imprudent de promettre à ce dernier une guérison radicale. On conçoit donc qu'on ait songé à faire la résection totale en suivant un procédé dont je parlerai plus loin à propos du cancer, mais c'est là une grave opération, que je ne conseille, pour mon compte, qu'à la dernière extrémité.

Je suppose qu'aucune opération ne soit possible en raison de la hauteur qu'atteint le rétrécissement, la seule ressource est l'établissement d'un anus contre nature au-dessus de l'obstacle, ainsi que je le dirai à propos du cancer du rectum.

Contre le rétrécissement partiel du rectum, il faut sectionner la bride avec un bistouri boutonné, en suivant le procédé que j'ai indiqué pour le rétrécissement valvulaire, c'est-à-dire en se guidant sur le doigt, ou bien en dilatant préalablement, à l'aide du spéculum de Sims, la partie du rectum située au-dessous. Il sera nécessaire de diviser à petits coups, en portant chaque fois l'indicateur dans la plaie, de manière à bien s'assurer qu'il ne reste plus de partie indurée.

Une mèche de gaze iodoformée sera placée entre les bords écartés de la bride.

7° *Tumeurs du rectum.* — On a signalé dans les parois rectales la présence des tumeurs graisseuses, fibreuses, mais à titre absolument exceptionnel, et je n'ai pas à m'en occuper ici.

Les deux variétés de tumeurs du rectum qui méritent d'attirer notre attention sont les polypes, et surtout le cancer.

A. **Polypes du rectum.** — Les polypes peuvent, sans doute, se rencontrer à tous les âges de la vie, mais c'est une affection en quelque sorte spéciale à l'enfance et que nous avons très exceptionnellement occasion d'observer dans nos hôpitaux d'adultes.

Lorsqu'un enfant se plaint d'éprouver des envies fréquentes, mêmes continuelles, d'aller à la selle sans résultat; quand il accuse de la lourdeur, de la pesanteur du côté de l'anus, il y a de fortes présomptions pour qu'il soit atteint d'un polype du rectum.

Regardez si les matières évacuées ne présentent pas une sorte de rainure à leur surface.

Si l'on vous dit que l'enfant rend, après chaque selle, quelques gouttes de sang, la présomption est plus grande encore, et, si l'on remarque de temps en temps à l'anus la présence d'une petite tumeur arrondie, ressemblant à une cerise rouge, il y a certitude.

Le toucher fixera, d'ailleurs, le diagnostic. Vous constaterez l'existence d'une tumeur, en général petite, du volume d'une noisette, parfaitement arrondie, molle, très mobile dans le rectum, appendue à un pédicule étroit comme un battant de cloche, et qu'il vous sera, le plus souvent, possible d'attirer au dehors à travers l'anus. Aucune affection ne peut être confondue avec celle-là.

Bien que cette tumeur soit de nature absolument bénigne, il y a grand intérêt à en débarrasser l'enfant le plus tôt possible, d'abord pour supprimer la sensation pénible qu'il éprouve à chaque instant, et ensuite pour mettre un terme aux hémorragies, très minimes, il est vrai, mais dont la continuité peut plonger le petit malade dans un état inquiétant d'anémie.

Attirez avec un doigt le polype hors de l'anus, saisissez-le vers son pédicule avec une pince à polype des fosses nasales, et tordez jusqu'à ce que le pédicule se détache.

Le polype du rectum est susceptible d'atteindre, chez l'adulte, des proportions beaucoup plus grandes, de même que sa consistance peut devenir plus ferme lorsqu'il y a prédominance d'éléments fibreux dans sa constitution. Mais les signes cliniques, tant physiologiques que physiques (sauf la couleur qui est parfois grisâtre), sont identiquement ceux que je viens de signaler, et il faudrait une grande inexpérience du toucher, ou une bien grande inattention, ainsi que je l'ai vu, pour confondre cette tumeur suspendue à un pédicule mince avec un cancer ou avec une hémorroïde interne, même quelque peu pédiculée.

Si le pédicule était très étroit, on pourrait l'enlever par torsion, sinon, on le retrancherait d'un coup de ciseaux. Si le toucher démontrait la présence de vaisseaux de quelque importance, on se servirait du thermocautère, ou bien encore on appliquerait sur ce pédicule, très près de la paroi rectale, un fil de catgut ou de soie et on le diviserait ensuite.

B. **Cancer du rectum.** — Lorsqu'un sujet adulte, et de préférence un homme (le cancer du rectum est beaucoup plus fréquent chez l'homme que chez la femme) se plaint d'éprouver, depuis quelque temps, des épreintes du côté de l'anus, un sentiment de gêne, de pesanteur dans le bassin, d'être atteint alternativement de constipation et de diarrhée, on est en droit de craindre un carcinome du rectum au début. Cependant, une augmentation de volume de la prostate chez l'homme, une affection utérine chez la femme, la présence de tumeurs hémorroïdaires, donneraient naissance à des phénomènes analogues. Mais les signes s'accentuent de plus en plus, et il ne tarde pas surtout à s'en produire un de la plus haute importance, c'est l'écoulement par l'anus d'un liquide muco-sanguinolent, répandant quelquefois une odeur fétide.

Si donc un homme est atteint de troubles de la défécation et d'un écoulement sanieux par l'anus, le tout survenu depuis un temps relativement court, il est très vraisemblable qu'il existe un cancer du rectum, mais c'est au toucher qu'il convient de demander les signes de certitude.

Il est possible que le doigt rencontre tout de suite des tumeurs mollasses remplissant plus ou moins la cavité de l'intestin : il s'agit alors d'un *cancer colloïde*, variété très rare, mais que l'on rencontre de préférence dans le rectum. La sensation au toucher est sensiblement identique à celle que fournirait un paquet d'hémorroïdes internes ; mais, indépendamment de la marche de la maladie, de l'écoulement et de l'état général, qui diffèrent dans les deux cas, on tirerait grand parti de la coloration des tumeurs : les hémorroïdes sont noires, le cancer colloïde est d'un gris jaunâtre, et il s'en détache souvent des fragments faciles à reconnaître.

Le cancer colloïde s'infiltre dans les parois du rectum et ne constitue pas une tumeur nettement délimitée, comme celle de l'épithéliome, par exemple : aussi, le pronostic est-il encore plus grave que pour les autres variétés de cancer, car cette affection présente une marche plus rapide et n'est guère justiciable d'une intervention chirurgicale.

Il est rare que dans le cancer du rectum le doigt n'arrive pas à constater la lésion, parce que celle-ci siège presque toujours dans un point accessible. Je pense même qu'au point de vue clinique, il est bon de comprendre seulement sous le nom de cancer du rectum ceux dont le doigt peut constater l'existence. Hors cette condition, il est difficile, sinon impossible, de dire si le cancer occupe la partie supérieure de cet intestin, l'*S* iliaque, ou même un point plus élevé, et, dès lors, ce cas rentre plutôt dans le cadre des cancers de l'intestin en général.

Toutefois, il faut savoir que le produit néoplasique peut occuper le point de jonction des portions anale et ampullaire; la portion ampullaire, et même la portion sus-ampullaire, de telle sorte que, dans ce dernier cas, l'extrémité du doigt arrive à peine à toucher la partie la plus déclive de la tumeur.

On pénètre donc d'abord dans une partie saine de l'intestin, et, à une distance variable de l'anus, on trouve une véritable tumeur, dont il s'agit maintenant d'analyser les caractères.

Je suppose que la maladie soit déjà parvenue à une période

assez avancée de son évolution, ce qui est le cas habituel lorsque le malade se soumet au toucher.

Le doigt rencontre une surface résistante et quelquefois même dure. Si, avant le toucher, vous aviez pu conserver l'espérance qu'il s'agissait seulement d'hémorroïdes internes, ce caractère de la consistance lève tous les doutes, car jamais les tumeurs variqueuses, même enflammées, ne le présentent à un même degré.

La tumeur est inégale et bosselée ; ce sont de grosses bosselures du volume d'une noisette, d'une amande, et qui ne ressemblent en rien aux rugosités de la muqueuse dans la rectite proliférante. Ce caractère vous permettra de conclure qu'il ne s'agit pas d'un rétrécissement cylindrique du rectum, dans lequel la surface de la muqueuse est plutôt lisse.

Dans les cas types, il est donc très facile, à l'aide du toucher, de reconnaître immédiatement un cancer du rectum, mais ici, comme dans la plupart des autres points de la pathologie, il se présente des cas mixtes où les caractères que je viens d'indiquer sont moins prononcés que dans le cancer habituel, plus prononcés que dans le rétrécissement ordinaire, et où le doute est possible ; c'est, d'ailleurs, l'existence de ces cas qui rend la clinique parfois si difficile et en constitue, en grande partie, l'intérêt.

Le rétrécissement syphilitique du rectum, surtout, peut être confondu quelquefois avec un cancer du rectum ; les proliférations de la muqueuse ont atteint, dans le premier cas, un développement exceptionnel; elles peuvent être ulcérées, provoquer un écoulement et des douleurs comme dans le cancer.

Un malade de mon ami le Dr Émile Coffin se trouvait dans ces conditions et Gosselin avait diagnostiqué un cancer du rectum, ce qui prouve bien, étant données les connaissances du célèbre clinicien sur ce point spécial, que l'affection ne présentait pas les caractères du rétrécissement syphilitique. Je fus appelé auprès de cet homme *deux ans plus tard*. L'état ne s'était pas très sensiblement modifié. Avant tout examen, je crus pouvoir affirmer qu'il ne s'agissait pas d'un cancer, rien que d'après la marche de la maladie, car la vie ne se fût pas prolongée aussi longtemps.

Le rétrécissement syphilitique, en effet, n'est grave que par les accidents locaux qu'il détermine, et si un traitement palliatif convenable, consistant en injections détersives et dans la dilata-

tion, s'oppose à la production des abcès de voisinage et à l'obstruction intestinale, le malade peut vivre de longues années, ce qui ne saurait avoir lieu dans le cancer, en raison de la cachexie qui ne tarde pas à amener la mort. Le cancer du rectum permet deux ou trois années d'existence.

Dans le diagnostic de ces cas difficiles, il faut donc tenir grand compte de la marche de la maladie, de la durée.

De plus, il est rare que le rétrécissement syphilitique constitue une tumeur aussi bien limitée que le cancer : dans le premier on trouve, en général, entre l'anus et la partie rétrécie, des traces de rectite constituée par les granulations plus ou moins volumineuses, tandis que dans le cancer du rectum la portion d'intestin située au-dessous du néoplasme est saine. Enfin, on peut s'appuyer sur les antécédents du malade. Il est souvent, il est vrai, très difficile de les obtenir exactement, et l'interrogatoire à ce sujet est assez délicat : pourtant, dans le cas auquel j'ai fait allusion tout à l'heure, nous obtînmes, devant mon insistance, l'aveu de rapports contre nature.

On ne saurait contester qu'une tumeur gommeuse puisse infiltrer les parois du rectum aussi bien que tous les autres points de l'économie, mais je suis convaincu, pour mon compte, que presque tous les rétrécissements syphilitiques du rectum proviennent d'une infection par contact direct.

Poursuivons l'examen de la tumeur. Le néoplasme occupe parfois tout le pourtour du rectum, mais ce n'est pas la règle, et nous trouvons là encore un caractère différentiel avec le rétrécissement. A part l'atrésie partielle par bride, sur laquelle j'ai insisté plus haut, qui ressemble si peu à un cancer que l'idée n'en saurait même venir à l'esprit, un rétrécissement du rectum arrivé à la période d'état (et c'est ordinairement à cette époque que nous sommes appelés à en constater l'existence) est toujours circulaire, sans quoi il n'y aurait pas réellement de rétrécissement.

Si donc le toucher nous révèle qu'une partie seulement de la circonférence du rectum est envahie, c'est qu'il s'agit bien d'un cancer.

Nous noterons soigneusement si le néoplasme occupe la paroi antérieure ou la paroi postérieure de l'organe. Dans le premier cas, qu'il s'agisse de l'homme ou de la femme, le pronostic est beaucoup plus grave, car il n'y a pas ordinairement d'inter[illegible]tion locale rationnelle. En effet, s'il est, à la rigueur, poss[illegible]

fection soit limitée à la paroi rectale seule, de telle sorte que la cloison puisse être dédoublée, ce que l'on reconnaîtra par un certain degré de mobilisation de la tumeur, ce cas est absolument exceptionnel, et nous pouvons admettre, au contraire, que la prostate et la vessie chez l'homme, que le vagin et le cul-de-sac péritonéal chez la femme, sont envahis, ce qui commande, pour moi du moins, l'abstention.

En portant le doigt aussi haut que possible, nous rechercherons si l'on a atteint la limite supérieure de la tumeur.

A la suite de l'interrogatoire et du toucher rectal, nous serons donc en mesure de formuler le diagnostic suivant : Cancer du rectum, probablement épithélial, en raison de sa consistance; occupant tout le pourtour de l'intestin ou seulement l'une des parois ; nettement limité, ou dont la délimitation est impossible à atteindre ; constituant une masse mobilisable, ou, au contraire, fusionnée avec toutes les parties voisines. Ces caractères devront être déterminés avec la plus grande précision, car ils vont constituer la base de notre thérapeutique.

Que devient un cancer du rectum abandonné à lui-même ?

La mort en est la conséquence fatale, et presque toujours dans un délai de deux à trois ans à partir du début. Inutile d'insister sur l'état misérable du malade pendant tout ce temps : les envies incessantes d'aller à la selle et le sentiment d'un corps étranger qu'il voudrait expulser sont des symptômes constants de cette affection. Les matières sortent quelquefois involontairement et le malade expulse, en même temps, des glaires et du sang. Cependant, la situation est encore tolérable tant que la défécation s'effectue d'une manière plus ou moins régulière, mais, en augmentant de volume, la tumeur finit par obstruer le calibre de l'intestin, et surviennent alors des phénomènes d'obstruction avec douleurs violentes, ballonnement du ventre, etc., jusqu'à ce qu'une débâcle spontanée ou provoquée ramène les choses en l'état, pour recommencer après un certain temps.

Il n'est pas rare de voir se développer des abcès de voisinage qui restent fistuleux, et, si un accident aigu ne vient pas délivrer plus tôt le malade, ce dernier succombe après avoir traversé toutes les misères d'une longue période cachectique.

Le traitement du cancer du rectum a beaucoup préoccupé les chirurgiens dans ces dernières années ; tous ne sont pas d'accord

sur la manière de le diriger ; voici ma conduite habituelle à cet égard.

Je formulerai d'abord cette proposition : *On doit pratiquer l'extirpation du cancer du rectum toutes les fois que l'opération est possible.* Or, quelles sont les indications de l'opération, ou plutôt quelles en sont les contre-indications? Dans quels cas l'opération me paraît-elle impossible ?

La réponse est bien simple ; pour moi, l'extirpation est contre-indiquée dans deux circonstances : lorsque le cancer a envahi toute l'épaisseur de la paroi *antérieure* du rectum et qu'il n'est pas mobilisable ; — lorsque la limite supérieure du cancer n'est pas accessible au toucher.

Il est bien évident que le chirurgien pourrait matériellement, et sans rencontrer de trop grandes difficultés opératoires, enlever, en même temps que le rectum, la prostate, une partie de la vessie ou bien la paroi postérieure du vagin, et cela a été fait, mais ce sont là des bravades chirurgicales plus nuisibles qu'utiles et que je ne saurais approuver.

Toutefois, je ferais peut-être une dérogation à la règle que je viens de formuler en faveur du cas suivant. Je suppose un cancer du rectum bien limité à la paroi postérieure, et empiétant même sur les parois latérales, mais dont le doigt ne peut atteindre la limite supérieure. Peut-être cette limite est-elle très peu élevée au-dessus du point accessible, et, de plus, nous pouvons, pour agir dans ce cas, nous appuyer sur deux dispositions anatomiques : la première est que le péritoine descend beaucoup moins bas sur le rectum en arrière qu'en avant (Voy. *Anat. topogr.*, fig. 261, p. 934, 9e édit) ; la seconde, que le rectum est séparé du sacrum par une couche de tissu cellulaire très lâche, ce qui facilite singulièrement le glissement de l'intestin de haut en bas. Il serait donc possible, bien qu'on ne trouvât pas d'abord les limites du néoplasme, de faire descendre celui-ci après dissection de la paroi postérieure du rectum et de parvenir à enlever la totalité des parties atteintes.

Il est bien entendu qu'avant de procéder à l'opération on se sera assuré par le palper abdominal qu'il n'existe pas d'envahissement des ganglions iliaques ou lombaires.

Pratiquez l'opération d'après le procédé qui suit :

A l'aide d'une incision au bistouri ou au thermocautère, circonscrivez la demi-circonférence postérieure de l'anus ; allez

couche par couche jusqu'au niveau du releveur de l'anus ; divisez ce muscle. A partir de ce moment l'intestin devient mobile, et avec une érigne, vous pouvez l'attirer en bas ; continuez la dissection en suivant la concavité du sacrum, et attirez de plus en plus le néoplasme jusqu'à ce que vous le sentiez complètement dans vos doigts. Divisez alors transversalement la paroi rectale au niveau d'une partie saine.

Saisissez cette paroi avec des pinces, attirez-la en bas et suturez la muqueuse avec la peau, non pas tant pour refaire l'anus, puisqu'il n'existe plus de sphincter, que pour éviter le contact des matières fécales avec la plaie et leur infiltration dans le tissu cellulaire du bassin.

Cette opération, peu dangereuse, est bonne. Sans doute vous ne guérirez pas complètement le malade, et la récidive est à peu près fatale, mais vous lui procurerez un énorme soulagement, du moins momentané.

Il existe une variété de cancer du rectum pour laquelle Kraske a proposé une opération absolument différente de celle que je viens de décrire.

Toute la portion sphinctérienne est saine, et, à une certaine distance au-dessus, le doigt rencontre une masse épithéliale qui fait relief dans la cavité de l'intestin. L'opération, dite de Kraske, a pour but d'enlever la partie malade tout en conservant la portion sphinctérienne qui est saine. Pour cela, il faut suivre la voie sacrée, faire la résection d'un coin du sacrum (Voy. *Anat. topogr.*, fig. 262, p. 940, 9e édit.), de façon à découvrir le rectum par sa face postérieure, réséquer circulairement toute la portion atteinte sans se préoccuper du péritoine, qui se trouve nécessairement largement ouvert, et réunir ensuite par suture la lèvre supérieure de l'incision avec la lèvre inférieure, c'est-à-dire avec la portion sphinctérienne intacte du rectum.

La conception de cette opération est, à coup sûr, fort ingénieuse et très rationnelle, si l'on se place au point de vue exclusif de la médecine opératoire; mais quelle en est la valeur quant au service à rendre au malade ? J'avoue que, pour moi du moins, elle est loin d'être démontrée. Cette opération est grave, compromet immédiatement la vie du sujet et, en cas de succès opératoire, la récidive n'est-elle pas fatale et souvent très rapide ? De plus, pour qu'elle réussisse, cette opération doit être pratiquée à une

période relativement rapprochée du début de l'affection, alors que le cancer est encore limité aux parois de l'intestin, n'adhère pas aux parties voisines; or, êtes-vous bien certain que le malade vivra plus longtemps, même en cas de succès opératoire, que si on se contente d'un traitement palliatif? Je n'en suis pas convaincu. Les cas de ce genre sont malheureusement fréquents dans la pratique, et je suis toujours alors dans une grande perplexité pour conseiller une opération, en me rappelant que notre premier devoir est de prolonger, le plus possible, la vie humaine. Un grand industriel, atteint d'un cancer annulaire de la partie moyenne du rectum, encore limité et paraissant justiciable de l'opération de Kraske, me disait : « Je demande seulement deux années d'existence pour assurer l'avenir de ma nombreuse famille, que ma disparition immédiate laisserait dans un cruel embarras; » j'ai conseillé un traitement palliatif.

L'opération est impossible, c'est-à-dire qu'en raison de l'extension du néoplasme aux organes voisins vous préférez, avec raison, ne pas pratiquer une opération incomplète, ou bien la récidive est survenue après une première intervention : quelle conduite devez-vous tenir?

Un certain nombre de chirurgiens, et je me range parmi eux jusqu'à nouvel ordre, se contentent d'abord d'un traitement palliatif, destiné à soulager le malade et à le conduire le plus doucement possible jusqu'à la terminaison.

J'ai dit plus haut qu'un des plus graves accidents qui surviennent au cours d'un cancer du rectum est l'obstruction résultant de l'ampliation de la cavité intestinale par la prolifération successive et indéfinie des bourgeons cancéreux. Ce n'est pas, en réalité, un véritable rétrécissement constitué par la rétraction des parois du rectum, mais le résultat est le même, c'est-à-dire que le passage des matières est interrompu ; les végétations cancéreuses peuvent même être disposées de telle sorte que l'obstruction soit complète, bien que le calibre du rectum ne soit que virtuellement oblitéré.

Aussi, le traitement palliatif doit avoir surtout pour but de s'opposer à l'accumulation des matières fécales au-dessus de l'obstacle. On veillera à l'alimentation du malade en lui faisant prendre les aliments les plus nutritifs et laissant le moins de résidus, mais on fera surtout des lavages quotidiens par le rectum, en introduisant, aussi haut que possible, une sonde œso-

faut une condition indispensable, à savoir un certain degré de flexion de la cuisse sur le bassin.

Flexion du fémur sur l'os iliaque, rotation forcée du fémur : telles sont donc les deux conditions nécessaires pour produire une luxation coxo-fémorale.

En effet, dans la flexion, la tête se dégage en partie de la cavité cotyloïde et vient presser directement sur la partie inférieure de la capsule, qui peut céder, si le choc est violent. Or, rappelons-nous les conditions dans lesquelles se produit, en général, cette luxation : c'est un éboulement qui surprend l'homme dans l'attitude fléchie, soit au fond d'un puits, soit derrière une muraille, ou bien le passage sous une roue de voiture pesamment chargée.

Si le choc porte sur la surface externe du membre, il détermine un mouvement de rotation du corps du fémur en dedans, et il en résulte que la tête de l'os se porte nécessairement en arrière ; si c'est, au contraire, la face interne qui subit la violence, il en résulte une rotation en dehors, et la tête du fémur se porte en avant.

Telles sont, en effet, les deux grandes variétés de luxations coxo-fémorales ; les unes siègent *en arrière* de la cavité cotyloïde, et les autres *en avant*.

Il est bien évident que la capsule fibreuse articulaire joue un rôle important dans la délimitation du déplacement de la tête fémorale. Suivant que telle ou telle partie de la capsule aura été conservée, le déplacement sera limité dans tel ou tel sens, mais ce n'est là qu'un effet purement passif, car la capsule est par elle-même incapable de déterminer la production d'une variété plutôt que d'une autre. La vérité est que, la luxation une fois produite, les débris de capsule persistants fixent la tête dans la place qu'elle occupe, ou, ce qui est plus exact, s'opposent à la transformation d'une espèce en une autre espèce.

Voici, selon moi, comment se produisent les espèces. Je suppose un sujet surpris dans une attitude fléchie, ou bien, ce qui revient au même, subissant un mouvement de flexion par le fait du choc : si la flexion ne dépasse pas l'angle droit, la rotation imprimée au fémur dans cette position portera la tête de l'os directement en arrière ; celle-ci viendra se mettre en contact avec la fosse iliaque externe, c'est-à-dire avec l'ilium, et la luxation sera dite *iliaque* (1, fig. 172).

période relativement rapprochée du début de l'affection, alors que le cancer est encore limité aux parois de l'intestin, n'adhère pas aux parties voisines; or, êtes-vous bien certain que le malade vivra plus longtemps, même en cas de succès opératoire, que si on se contente d'un traitement palliatif? Je n'en suis pas convaincu. Les cas de ce genre sont malheureusement fréquents dans la pratique, et je suis toujours alors dans une grande perplexité pour conseiller une opération, en me rappelant que notre premier devoir est de prolonger, le plus possible, la vie humaine. Un grand industriel, atteint d'un cancer annulaire de la partie moyenne du rectum, encore limité et paraissant justiciable de l'opération de Kraske, me disait : « Je demande seulement deux années d'existence pour assurer l'avenir de ma nombreuse famille, que ma disparition immédiate laisserait dans un cruel embarras; » j'ai conseillé un traitement palliatif.

L'opération est impossible, c'est-à-dire qu'en raison de l'extension du néoplasme aux organes voisins vous préférez, avec raison, ne pas pratiquer une opération incomplète, ou bien la récidive est survenue après une première intervention : quelle conduite devez-vous tenir?

Un certain nombre de chirurgiens, et je me range parmi eux jusqu'à nouvel ordre, se contentent d'abord d'un traitement palliatif, destiné à soulager le malade et à le conduire le plus doucement possible jusqu'à la terminaison.

J'ai dit plus haut qu'un des plus graves accidents qui surviennent au cours d'un cancer du rectum est l'obstruction résultant de l'ampliation de la cavité intestinale par la prolifération successive et indéfinie des bourgeons cancéreux. Ce n'est pas, en réalité, un véritable rétrécissement constitué par la rétraction des parois du rectum, mais le résultat est le même, c'est-à-dire que le passage des matières est interrompu ; les végétations cancéreuses peuvent même être disposées de telle sorte que l'obstruction soit complète, bien que le calibre du rectum ne soit que virtuellement oblitéré.

Aussi, le traitement palliatif doit avoir surtout pour but de s'opposer à l'accumulation des matières fécales au-dessus de l'obstacle. On veillera à l'alimentation du malade en lui faisant prendre les aliments les plus nutritifs et laissant le moins de résidus, mais on fera surtout des lavages quotidiens par le rectum, en introduisant, aussi haut que possible, une sonde œso-

phagienne. On injectera ainsi de l'eau boriquée, chloralée, dans le but de délayer les matières solides et aussi de modifier la muqueuse rectale toujours ulcérée au-dessus de l'obstacle.

Il y aurait grand avantage à pouvoir dilater le passage, mais il faut user de ce moyen avec les plus grands ménagements et ne pas faire de dilatation forcée, sous peine de voir éclater une péritonite aiguë rapidement mortelle.

Administrez de temps en temps un laxatif.

Les injections de morphine seront d'un puissant secours contre la douleur.

Je suis donc d'avis, lorsque la défécation s'opère tant bien que mal, avec des menaces d'obstruction qui disparaissent sous l'influence des moyens précédents et, à plus forte raison, si les matières rencontrent seulement un faible obstacle à leur sortie, de se contenter du traitement que je viens d'indiquer.

Mais on pénètre avec la plus grande difficulté au-dessus de l'obstacle, ou bien on n'y pénètre pas du tout; les purgatifs sont impuissants; le malade est en proie aux douleurs de l'obstruction qui viennent s'ajouter à celles que provoque la maladie principale; il éprouve des besoins continuels, insupportables, et infructueux d'aller à la selle: il faut alors proposer l'ouverture de l'intestin au-dessus du néoplasme, c'est-à-dire la création d'un anus contre nature.

Deux régions se présentent pour pratiquer l'opération: la région iliaque et la région lombaire; — l'incision portera sur l'*S* iliaque ou sur le côlon descendant. On désigne par abrévation ces deux opérations sous le nom d'*anus iliaque* ou *de Littre*. — d'*anus lombaire* ou *de Callisen*. Nous avons plusieurs fois dans ces dernières années discuté la valeur de ces deux opérations, et j'avais moi-même pris parti pour l'anus lombaire toutes les fois qu'il était possible. Mais j'ai changé d'opinion et je suis aujourd'hui tout à fait partisan de l'anus iliaque; en voici la raison.

Pourquoi préférions-nous l'anus lombaire à l'anus iliaque? Pour un seul motif sérieux, la possibilité anatomique d'ouvrir l'intestin sans pénétrer dans la cavité péritonéale. L'anus lombaire est, sans nul doute, d'une exécution beaucoup plus difficile, plus douteuse même, disons-nous, puisqu'à la rigueur on peut ouvrir une anse d'intestin grêle: mais, quand on arrivait bien sur le côlon descendant, au moins l'opération était-elle beau-

coup moins grave qu'après l'ouverture du ventre pour chercher l'*S* iliaque. Ce raisonnement était absolument juste, mais avant l'antisepsie : aujourd'hui que nous pouvons à peu près impunément ouvrir la cavité abdominale, il n'est pas un instant douteux pour moi qu'il faille toujours recourir à l'anus iliaque, de préférence à l'anus lombaire. Pour ce dernier, il était presque nécessaire d'être un anatomiste, un chirurgien de profession, et encore! tandis qu'il n'est pas de médecin pourvu de notions élémentaires de médecine opératoire qui ne puisse pratiquer le premier.

Je me contenterai donc de décrire l'établissement de l'anus iliaque.

Au niveau de la fosse iliaque interne gauche, à 2 centimètres environ au-dessus de l'arcade crurale et vis-à-vis de l'épine iliaque antéro-supérieure, faites une incision mesurant 4 à 5 centimètres et divisez couche par couche jusqu'au péritoine pariétal inclusivement.

La première difficulté qui se présente est d'aller chercher l'*S* iliaque pour l'attirer au dehors ; quelquefois, cet intestin se présente de lui-même, et vous le reconnaîtrez à ses bosselures, à ses bandelettes musculaires longitudinales, et surtout aux houppes graisseuses appendues à son bord adhérent, mais quelquefois aussi c'est une anse d'intestin grêle qui se présente la première. L'*S* iliaque est loin, d'ailleurs, en raison des dimensions variables du méso-côlon, d'affecter une situation identique chez tous les sujets, et chez les enfants, en particulier, il atteint presque le côté droit.

Voici un procédé qui permettra, je crois, de toujours trouver l'*S* iliaque, rien qu'en introduisant un doigt dans la plaie. Je rappelle que l'intestin grêle flotte librement dans la cavité abdominale, tandis que l'*S* iliaque est fixé dans la fosse iliaque par le méso-côlon ; le bord gauche de ce repli se continue avec le péritoine qui recouvre la fosse iliaque interne. Si donc vous portez un doigt à travers la plaie dans la fosse iliaque interne, à la surface du muscle iliaque, et que vous glissiez le doigt de dehors en dedans, vous êtes nécessairement arrêté dans le point où le péritoine se réfléchit pour former le feuillet gauche du méso-côlon iliaque, et l'organe sur lequel s'opère cette réflexion ne peut être que l'*S* iliaque. Recourbant le doigt en crochet, vous attirez le viscère à la plaie extérieure et vous avez pour contrôle les caractères indiqués ci-dessus.

Il s'agit maintenant de fixer et d'ouvrir l'intestin.

La principale difficulté de la création de l'anus iliaque, non pour le présent, mais pour assurer le fonctionnement ultérieur, est de faire en sorte qu'après l'ouverture le bout supérieur soit si bien séparé et distinct du bout inférieur que les matières fécales ne puissent pénétrer de l'un dans l'autre, car, dans ce cas, le malade perd le principal bénéfice de l'opération, puisque les matières continuent à passer par le rectum.

Ce résultat est parfois si difficile à atteindre que des chirurgiens, et je suis du nombre, n'ont pas hésité à sectionner complètement l'*S* iliaque en deux tronçons ; à suturer le bout supérieur à la paroi abdominale et à oblitérer complètement l'inférieur. Mais, en raison de la difficulté de distinguer nettement les deux bouts l'un de l'autre (Voy. *Anat. topogr.*, p. 742, 9e édition), je suis d'avis de renoncer complètement à cette manière de procéder.

Il faut donc chercher à séparer les deux bouts en constituant entre eux un éperon aussi saillant que possible, en réalisant artificiellement la disposition anatomique qui s'oppose à la guérison spontanée de l'anus contre nature, consécutif, par exemple, à un étranglement herniaire.

Pour cela, une fois l'anse de l'*S* iliaque attirée au dehors, perforez le mésocôlon iliaque au niveau de son bord adhérent et vers la partie moyenne de la plaie; par cet orifice, introduisez un corps rigide, une tige de verre, par exemple, dont les deux extrémités reposeront sur la paroi abdominale, et qui maintiendra de la sorte le bord mésentérique de l'intestin au niveau de la peau.

Il n'est pas nécessaire de fixer l'intestin à la paroi abdominale et le premier temps de l'opération est terminé. S'il n'y a pas d'urgence, en effet, à ouvrir l'intestin (et il est remarquable de voir combien les malades sont soulagés par la simple laparotomie), le mieux est d'attendre quatre ou cinq jours que les adhérences se soient établies. On procède alors à l'ouverture de l'intestin et le thermocautère est l'instrument le mieux approprié à cet usage.

Au lieu d'établir une ouverture parallèle à l'axe de l'intestin, ainsi que nous avions habitude de le faire, il est infiniment préférable de suivre le procédé de Maydl, c'est-à-dire d'inciser perpendiculairement à l'axe jusqu'au corps dur qui sous-tend l'intestin. Les deux orifices se trouvent ainsi complètement

séparés, adossés l'un à l'autre comme les deux canons d'un fusil. Jamais les matières ne pourront, dès lors, passer du bout supérieur dans l'inférieur et le problème se trouve ainsi complètement résolu. De plus, il sera très facile de pratiquer des lavages par le bout inférieur.

HUITIÈME SECTION

AFFECTIONS CHIRURGICALES DU MEMBRE INFÉRIEUR

J'étudierai successivement les affections de la hanche, de la cuisse, du genou, de la jambe, du cou-de-pied et du pied.

CHAPITRE PREMIER

AFFECTIONS CHIRURGICALES DE LA HANCHE.

Sous le nom d'affections de la hanche, je comprendrai exclusivement celles qui atteignent l'articulation coxo-fémorale. Les maladies de la région inguino-crurale seront décrites avec la cuisse.

1° LUXATIONS DE LA HANCHE.

Le déplacement de la tête du fémur s'effectue dans trois conditions : à la suite d'une violence extérieure, *luxations traumatiques*; à la suite d'un travail pathologique, *luxations spontanées* ; pendant la vie intra-utérine, *luxations congénitales*. Toutefois, les luxations spontanées trouveront mieux leur place à propos de la coxalgie, qui leur donne presque toujours naissance.

A. **Luxations traumatiques de la hanche.** — Bien qu'il n'entre pas dans le plan de cet ouvrage, exclusivement clinique, d'étudier le mécanisme qui préside à la production des luxations,

je dois cependant fournir ici quelques détails destinés à mieux faire comprendre les symptômes des luxations coxo-fémorales, et surtout les procédés de réduction.

Disons d'abord que ces luxations sont extrêmement rares : nombre de nos internes achèvent leurs études sans avoir vu un seul cas de luxation de la hanche dans un service de Paris ; le chirurgien reste parfois plusieurs années sans en observer. Cette considération diminue, sans doute, l'intérêt pratique de l'affection, mais, d'autre part, l'individu atteint d'une luxation de la hanche méconnue est frappé d'une infirmité telle, qu'on ne saurait trop insister sur ce sujet.

On ne les rencontre guère que chez l'homme, en raison des travaux auxquels il se livre ; je n'ai pas souvenir, pour mon compte, d'avoir vu une femme atteinte de luxation de la hanche.

L'emboîtement de la tête du fémur dans la cavité cotyloïde, la situation profonde de la jointure, d'où le peu de prise offerte au traumatisme, permettent de dire que la luxation coxo-fémorale ne survient pas à la suite d'un choc direct sur la région, comme cela a lieu, par exemple, à l'épaule. Lorsqu'un sujet reçoit un choc violent sur le grand trochanter, seule partie accessible au voisinage de l'articulation, il se produit une fracture de cette apophyse, ou, plus souvent, une fracture du col du fémur, mais les surfaces articulaires, loin d'avoir dans ce cas une tendance à la disjonction, sont plutôt appliquées plus fortement l'une contre l'autre, si bien qu'il y aurait plus de chances d'observer alors un défoncement de la cavité cotyloïde, si des précautions anatomiques spéciales, sur lesquelles j'ai beaucoup insisté dans mon *Traité d'anatomie topographique*, ne rendaient cet accident à peu près impossible.

La tête du fémur ne peut sortir de la cavité que sous l'influence d'un violent mouvement de rotation imprimé au corps de l'os. La luxation est donc toujours indirecte. S'il est vrai qu'elle soit produite par un mouvement de rotation imprimé dans un certain sens, on comprend déjà qu'un excellent moyen de réduction sera d'imprimer à l'os un mouvement de rotation en sens inverse de celui qu'il a subi pour se déplacer.

Mais, pour que le fémur éprouve un mouvement de rotation capable de faire sortir la tête du fémur de la cavité cotyloïde, il

faut une condition indispensable, à savoir un certain degré de flexion de la cuisse sur le bassin.

Flexion du fémur sur l'os iliaque, rotation forcée du fémur : telles sont donc les deux conditions nécessaires pour produire une luxation coxo-fémorale.

En effet, dans la flexion, la tête se dégage en partie de la cavité cotyloïde et vient presser directement sur la partie inférieure de la capsule, qui peut céder, si le choc est violent. Or, rappelons-nous les conditions dans lesquelles se produit, en général, cette luxation : c'est un éboulement qui surprend l'homme dans l'attitude fléchie, soit au fond d'un puits, soit derrière une muraille, ou bien le passage sous une roue de voiture pesamment chargée.

Si le choc porte sur la surface externe du membre, il détermine un mouvement de rotation du corps du fémur en dedans, et il en résulte que la tête de l'os se porte nécessairement en arrière : si c'est, au contraire, la face interne qui subit la violence, il en résulte une rotation en dehors, et la tête du fémur se porte en avant.

Telles sont, en effet, les deux grandes variétés de luxations coxo-fémorales ; les unes siègent *en arrière* de la cavité cotyloïde, et les autres *en avant*.

Il est bien évident que la capsule fibreuse articulaire joue un rôle important dans la délimitation du déplacement de la tête fémorale. Suivant que telle ou telle partie de la capsule aura été conservée, le déplacement sera limité dans tel ou tel sens, mais ce n'est là qu'un effet purement passif, car la capsule est par elle-même incapable de déterminer la production d'une variété plutôt que d'une autre. La vérité est que, la luxation une fois produite, les débris de capsule persistants fixent la tête dans la place qu'elle occupe, ou, ce qui est plus exact, s'opposent à la transformation d'une espèce en une autre espèce.

Voici, selon moi, comment se produisent les espèces. Je suppose un sujet surpris dans une attitude fléchie, ou bien, ce qui revient au même, subissant un mouvement de flexion par le fait du choc : si la flexion ne dépasse pas l'angle droit, la rotation imprimée au fémur dans cette position portera la tête de l'os directement en arrière ; celle-ci viendra se mettre en contact avec la fosse iliaque externe, c'est-à-dire avec l'ilium, et la luxation sera dite *iliaque* (1, fig. 172).

Je suppose, au contraire, une flexion beaucoup plus forte, une flexion à angle aigu au moment où s'opérera le mouvement de rotation : la tête du fémur s'engagera surtout par la partie inférieure de la capsule et viendra reposer sur l'ischion (2, fig. 172): la luxation sera *ischiatique*.

J'ai établi dans un travail particulier qu'il y avait dans la luxa-

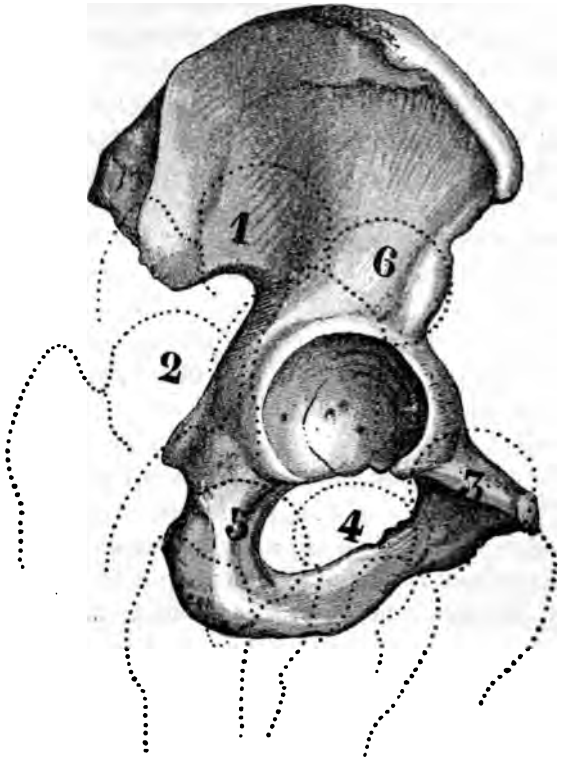

Fig. 172. — Schéma représentant la situation de la tête du fémur sur l'os iliaque dans les diverses espèces de luxation de la hanche.

tion ischiatique plusieurs degrés en rapport avec ceux de la flexion, mais ce détail ne présente qu'un pur intérêt d'anatomie pathologique.

La luxation coxo-fémorale consécutive à un mouvement de rotation en dedans présente donc deux variétés, désignées par le nom de la partie sur laquelle repose la tête: la luxation iliaque et la luxation ischiatique.

La production de l'une ou l'autre de ces variétés dépend de

l'attitude plus ou moins fléchie du membre au moment où il a été frappé, et la capsule n'a évidemment pas cédé exactement sur le même point dans les deux cas, mais, je le répète, ce ligament n'a rien à voir dans le mode de production de la luxation. Son rôle intervient une fois que la luxation est produite, il s'oppose à ce que la tête de l'os se porte de l'ischion sur l'ilium et réciproquement. On avait dit, par exemple, que la luxation iliaque n'était qu'un degré plus avancé de la luxation ischiatique ; je crois avoir démontré, dans un autre travail, que c'était là une erreur : ce ne sont même pas les sangles musculaires du pyramidal ou de l'obturateur interne qui brident la tête et s'opposent au mouvement d'ascension et de descente (elles peuvent y contribuer sans aucun doute), mais la portion de capsule restante ; et la preuve, c'est qu'après avoir enlevé tous les muscles et conservé seulement les débris de capsule, il est encore impossible de transformer la luxation iliaque en ischiatique et *vice versa*.

Si j'insiste quelque peu sur ces détails de physiologie pathologique, c'est qu'ils nous seront fort utiles pour comprendre le mécanisme de la réduction, parfois si difficile, de la luxation coxo-fémorale.

Je suppose maintenant que la violence soit exercée sur la face interne de la cuisse et non plus sur la face externe : le membre sera porté dans une forte rotation en dehors et la tête du fémur viendra presser sur la partie antérieure de la capsule. Suivant que le membre sera plus ou moins fléchi au moment du choc, la tête se portera en haut sur le pubis, *luxation pubienne* ou *sus-pubienne* (3, fig. 172), ou en bas au niveau du trou ovalaire, *luxation ovalaire* ou *sous-pubienne* (4, fig. 172).

Dans les luxations ischiatique et ovalaire, la tête du fémur est située dans un même plan sensiblement horizontal, et il est aisé de comprendre que, dans les deux cas, la tête du fémur reste en quelque sorte suspendue par les débris de capsule qui l'attachent à la partie supérieure et antérieure du sourcil cotyloïdien. Il semblerait donc *a priori* que, une fois la luxation produite dans l'un ou l'autre sens, on pourrait, en modifiant le mouvement de rotation, transformer ces luxations de l'une en l'autre. Eh bien, c'est ce qui se produit très souvent, et nous signalerons, en étudiant la réduction, un phénomène impossible à comprendre sans cette considération.

Les quatre variétés de luxation coxo-fémorale que je viens de

signaler sont celles que l'on observe à peu près constamment. Cependant, il existe des cas intermédiaires : c'est ainsi que la tête du fémur peut répondre directement à la partie supérieure de la cavité cotyloïde, *luxation sus-cotyloïdienne* (6, fig. 172), ou à la partie inférieure de cette cavité (5, fig. 172), *luxation sous-cotyloïdienne.* Il est vraisemblable que la production de ces deux dernières variétés dépend du degré plus ou moins grand de rotation imprimé au membre inférieur au moment du choc.

Je crois donc devoir proposer pour les luxations de la hanche une classification très analogue à celle des luxations de l'épaule, en me servant pour leur dénomination de la partie en rapport avec la tête de l'os :

Luxation en arrière.....	iliaque. ischiatique.
Luxation en avant.....	pubienne. ovalaire.
Luxation en haut.....	sus-cotyloïdienne.
Luxation en bas.....	sous-cotyloïdienne.

Lorsque la tête du fémur s'est logée dans la fosse ovale, on conçoit qu'un mouvement très exagéré de rotation la porte plus en dedans vers le périnée, d'où la variété de luxation périnéale, qui n'est, en somme, qu'un degré de la luxation ovalaire.

Le praticien devra résoudre les trois problèmes suivants :
Le sujet est-il atteint d'une luxation de la hanche?
La luxation est-elle en arrière ou en avant?
A quelle variété appartient-elle?

Le sujet est-il atteint d'une luxation de la hanche? — La simple inspection du membre prouve qu'il ne s'agit pas d'une contusion et qu'une modification s'est produite dans les rapports normaux de la jointure : mais, ne serait-ce pas une fracture du col du fémur, et, en particulier, une fracture extracapsulaire, affection beaucoup plus commune que la luxation? C'est, en effet, l'idée qui viendra tout de suite à l'esprit. Sans vouloir entrer dans le détail de cette fracture, que nous étudierons plus loin, je donnerai seulement les quelques notions générales suivantes : tenez d'abord compte de l'âge du sujet ; si c'est un vieillard, il est bien probable qu'il ne s'agit pas de luxation. Tenez compte

du mode d'accident : la luxation ne survient qu'à la suite d'un traumatisme intense, exceptionnel, qui a failli écraser le blessé, et non pas à l'occasion d'une simple chute, cause habituelle de la fracture. Il en résulte qu'un sujet atteint de luxation, surtout récente, est dans un état de collapsus plus ou moins profond.

Le membre inférieur est-il en rotation, avec ou sans flexion? Si la rotation est en dedans, vous pouvez rejeter à peu près à coup sûr l'idée de fracture, puisqu'alors la rotation se produit en dehors. Essayez de corriger la rotation. Vous le pourrez toujours à un certain degré, et quelquefois complètement dans la fracture; vous ne le pourrez pas en cas de luxation. Il vous sera possible peut-être de l'exagérer dans ce dernier cas, mais jamais de la diminuer; vous rencontrerez dans cette exploration un obstacle invincible qui trompe peu une main exercée.

Je dirai enfin à nos jeunes confrères qui observeraient pour la première fois une luxation de la hanche et qui seraient hésitants : dans le doute, ne vous abstenez pas; il vaut mieux croire tout d'abord à une luxation qui n'existe pas que d'en méconnaître une qui existe. Endormez donc votre malade, et, lorsque toute contraction musculaire aura disparu, il vous sera facile de constater que la rotation persiste au même degré, quelque effort que vous fassiez pour ramener le membre, de sentir la tête du fémur rouler sous vos doigts dans la nouvelle place qu'elle occupe, et de vous assurer, en même temps, qu'il n'y a pas de solution de continuité de l'os.

Ainsi donc, à première vue, un sujet, généralement homme adulte, qui vient de subir un traumatisme violent et dont le membre inférieur est dans une forte rotation, impossible à corriger, est très vraisemblablement atteint d'une luxation de la hanche.

La luxation est-elle en arrière ou en avant? — Le signe principal, pathognomonique, est tiré du sens de la rotation : lorsque le membre est dans la rotation en dedans, la tête du fémur est en arrière de la cavité cotyloïde; la luxation est iliaque ou ischiatique (1). Lorsque le membre est dans la rotation en dehors, la

(1) On a décrit sous le nom de luxation iliaque de Monteggia une variété dans laquelle la tête du fémur, au lieu de reposer sur l'os iliaque par sa face antérieure, ce qui est la règle, reposerait en sens inverse, c'est-à-dire par sa face postérieure,

tête du fémur est située en avant de la cavité, la luxation est pubienne ou ovalaire.

Dans la pratique on pourrait, à la rigueur, se contenter, et l'on se contente même souvent des signes précédents ; ajoutons cependant quelques détails qui servent non pas à faire, mais à compléter le diagnostic.

Sur un sujet atteint de luxation coxo-fémorale en arrière, et en particulier de luxation iliaque, le membre blessé croise le membre sain, la rotule regarde en dedans au lieu de regarder en avant ; le pied du côté blessé repose sur le dos du pied sain.

La région du pli de l'aine est affaissée, et l'on sent au toucher une dépression, au lieu de la résistance qu'offre, en général, la tête du fémur en arrière des vaisseaux fémoraux.

Si l'on peut explorer le malade par la face postérieure, et surtout debout, on constate une déformation caractéristique de la fesse. Celle-ci est beaucoup plus saillante que l'autre ; le pli fessier est effacé, et l'on trouve au toucher le grand trochanter fortement reporté en arrière et en haut. Lorsque le sujet est maigre, il est possible de sentir la tête du fémur sous les muscles fessiers, ainsi que les mouvements qui lui sont imprimés par une légère mobilisation du membre.

Sur un sujet atteint de luxation coxo-fémorale en avant, le membre inférieur est en abduction et dans une forte rotation en dehors. Le triangle de Scarpa est saillant ; les vaisseaux fémoraux sont soulevés par la tête du fémur, dont on aperçoit le relief, surtout si le sujet est maigre.

Nous avons donc la certitude que le blessé est atteint d'une luxation de la hanche et nous savons que la tête du fémur est située en arrière ou en avant de la cavité cotyloïde.

Supposons-la d'abord en arrière, ce qui a lieu, d'ailleurs, environ quatre fois sur cinq. Recherchons alors si la luxation est iliaque ou si elle est ischiatique.

La luxation iliaque est plus fréquente que l'ischiatique, ce qui constitue déjà une certaine présomption en sa faveur. Le membre inférieur n'est que très modérément fléchi ; il

de telle sorte qu'il en résulterait une rotation du membre inférieur en dehors et non en dedans. Je n'ai aucune raison pour contester l'existence de ce fait, bien que je n'en comprenne pas le mécanisme, mais je le crois, en tout cas, négligeable au point de vue pratique.

est sensiblement raccourci à l'œil et à la mensuration ; le raccourcissement peut atteindre 5 à 6 centimètres. Recherchez le signe indiqué par Nélaton. A l'état normal, une ligne menée de l'épine iliaque antéro-supérieure à la partie la plus saillante de l'ischion touche le sommet du grand trochanter, le membre étant placé dans une flexion légère. Or, le trochanter remonte notablement au-dessus de cette ligne dans la luxation iliaque ; il se trouve au niveau de l'épine iliaque. On sent la tête du fémur dans la fosse iliaque externe.

Dans la luxation ischiatique, ce qui frappe tout d'abord c'est l'attitude singulière du sujet, résultant de la flexion considérable de la cuisse sur le bassin. Le membre inférieur a conservé la position qu'il occupait au moment où la déchirure capsulaire s'est produite, et nous avons dit que les portions restantes de la capsule fixaient la tête du fémur dans sa nouvelle position et l'empêchaient, en particulier, de se porter vers la fosse iliaque.

Un sujet qui présente une flexion permanente à angle droit, et même à angle aigu, de la cuisse sur le bassin, avec adduction et rotation en dedans, est, à coup sûr, atteint d'une luxation ischiatique. Les autres signes découlent de cette situation anormale de la tête fémorale et sont d'une importance moindre. Ainsi, la longueur du membre : celle-ci peut n'avoir pas varié ou avoir augmenté, mais la mensuration est si difficile avec une semblable attitude qu'elle fournit peu de renseignements. On sent la tête au niveau ou au-dessous de l'échancrure sciatique.

Une luxation de la hanche provoque ordinairement de violentes douleurs, mais beaucoup plus dans la luxation ischiatique que dans la luxation iliaque, en raison de la compression des nerfs qui sortent du bassin par l'échancrure.

On reconnaîtra de même assez facilement les deux variétés de la luxation en avant.

Dans la luxation sus-pubienne, le membre est légèrement fléchi, mais à peu près rectiligne ; il est toujours raccourci. La tête du fémur fait dans le pli de l'aine une saillie considérable qui soulève les vaisseaux fémoraux. On ne sent plus à sa place le grand trochanter, qui se trouve logé dans la cavité cotyloïde.

De même que l'ischiatique, la luxation ovalaire, qui se produit par un mécanisme identique, sauf le sens de la rotation imprimée au membre, est surtout caractérisée par la flexion de la cuisse

sur le bassin. Cette flexion ne peut exister sans une forte abduction, si bien que le genou du malade sort en quelque sorte du lit.

Cette attitude bizarre est tellement caractéristique, que les autres signes, d'ailleurs difficiles à constater, tirés de la longueur du membre et de la situation de la tête du fémur, n'offrent qu'un médiocre intérêt.

Nous avons dit que les luxations de la hanche étaient rares; que, parmi elles, les luxations en arrière comptaient pour les quatre cinquièmes environ, ce qui réduit singulièrement le nombre des luxations antérieures. Que dire alors des luxations en haut et en bas, sus et sous-cotyloïdiennes, qui ne comptent même pas dans les tableaux statistiques? ce sont de véritables curiosités pathologiques.

Il me paraît vraisemblable que la luxation sus-cotyloïdienne est un dérivé des luxations iliaque ou pubienne, et je n'ai rien à dire à son sujet, car on ne l'a trouvée que sur le cadavre.

Quant à la luxation sous-cotyloïdienne, je puis être un peu plus explicite, en ayant observé un exemple sur le vivant. Il est vraisemblable qu'elle résulte d'un violent mouvement de flexion de la cuisse sans rotation du fémur, mais j'avoue ne pas saisir bien nettement le mécanisme de sa production; je ne serais même pas surpris quand il s'agirait de luxations incomplètes, variété dont quelques auteurs ont contesté, à tort, l'existence, puisqu'on en peut produire sur le cadavre. Le membre inférieur est immobilisé; tout mouvement spontané ou provoqué de la jointure est impossible; le membre est allongé, dans une rectitude complète, et, signe caractéristique, *il n'existe de rotation ni dans un sens ni dans l'autre.*

Je dois encore signaler un traumatisme curieux de la hanche, et bien fait pour jeter le trouble dans l'esprit du praticien. Un exemple fera mieux comprendre ma pensée : c'est le premier des trois cas que j'ai observés. Denonvilliers reçoit un blessé dans son service et diagnostique une luxation iliaque. Il exerce des tractions sur le membre et réduit facilement. Le lendemain, le déplacement s'était reproduit, et il réduit de nouveau. A quoi avait-il donc affaire? Très probablement, sinon certainement, à une fracture de la base du sourcil cotyloïdien, qui entraînait avec lui la tête du fémur, la capsule articulaire ayant conservé ses

insertions normales. Les éléments du diagnostic de cette affection résident donc exclusivement dans la facilité de la réduction, mais aussi dans la facilité de la reproduction du déplacement.

Je n'insisterai pas sur les signes physiologiques des luxations de la hanche. Ils consistent dans l'impuissance absolue du membre inférieur et dans des douleurs d'une violence parfois extrême qui privent le blessé de tout repos. Il faut surveiller les fonctions de la vessie, la rétention d'urine survenant fréquemment à la suite des traumatismes du bassin en général, et de la luxation de la hanche en particulier.

Pour réduire une luxation de la hanche, il est nécessaire, non seulement d'avoir porté le diagnostic de la lésion, mais de se rendre compte le mieux possible de la variété, et aussi d'avoir présent à l'esprit le mécanisme qui a présidé à sa production. Voici le principe qui dirige ma conduite dans la manœuvre importante et souvent difficile de la réduction.

J'ai dit que deux mouvements contribuaient à produire une luxation de la hanche : la flexion de la cuisse sur le bassin et la rotation. Or, pour réduire, il faut faire parcourir à la tête du fémur un chemin inverse de celui qu'elle a suivi au moment de l'accident, c'est-à-dire remettre le membre dans la flexion et lui faire subir un mouvement de rotation en sens inverse de celui qui a occasionné le déplacement (je parle ici, bien entendu, des luxations récentes). Je puis affirmer que, si la manœuvre est bien exécutée, on obtiendra la réduction du premier coup dans la plupart des cas.

Il faut, toutefois, établir une distinction, suivant que la luxation est iliaque ou pubienne, et suivant qu'elle est ischiatique ou ovalaire.

Supposons une luxation iliaque. Le sujet est profondément endormi ; vous le couchez sur le dos, le siège reposant sur le bord du lit. Saisissez le genou de la main gauche et le pied de la main droite. La jambe étant fléchie sur la cuisse, mettez la cuisse en flexion sur le bassin à angle obtus, non jusqu'à l'angle droit. Servez-vous du fémur comme bras de levier et imprimez un mouvement de rotation en dehors sans aucune traction. Procédez d'abord avec une certaine douceur, tâtez en quelque sorte le terrain. Si vous rencontrez de la résistance et que la tête du fémur reste solidement appliquée contre l'os iliaque, mo-

difiez le degré de la flexion jusqu'à ce que vous sentiez que la tête se déplace. J'estime que, si les mouvements de flexion et de rotation en dehors sont bien combinés, vous réussirez toujours. On perçoit un bruit sec qui signale la rentrée de la tête dans la cavité et le membre reprend tout de suite son attitude normale.

S'il s'agit d'une luxation pubienne, suivez exactement la même méthode de réduction, avec cette différence qu'au lieu du mouvement de rotation en dehors vous exécuterez un mouvement de rotation en dedans.

Les choses ne se passent pas toujours de la même manière lorsque la luxation est ischiatique ou ovalaire, ce qui s'explique, je crois, par une disposition spéciale de la déchirure capsulaire.

Dans la luxation iliaque, en effet, la déchirure de la capsule se fait directement en arrière, et dans la luxation pubienne directement en avant, de sorte que, pour réintégrer son siège dans ces deux cas, la tête du fémur ne vient pas jusqu'à la partie inférieure de la cavité cotyloïde et ne peut, sous l'influence du mouvement de rotation, suivre une autre route que celle par où elle est sortie.

Dans les luxations ischiatique et ovalaire, au contraire, la déchirure capsulaire s'effectue surtout en bas, puisque l'accident est la conséquence d'un mouvement exagéré de flexion : aussi, pour réduire dans ces conditions, faut-il commencer par donner au membre inférieur une flexion à angle droit sur le bassin et exécuter le mouvement de rotation dans cette attitude. Il est possible que la réduction s'opère par ce procédé, mais il peut aussi survenir un phénomène curieux, sur lequel j'appelle l'attention du praticien. Vous exécutez les mouvements de flexion et de rotation combinés ; vous sentez que la tête cède, se déplace, mais, au lieu de rentrer dans la cavité cotyloïde, elle passe au-dessous d'elle dans une gouttière assez profonde située à ce niveau et se porte du côté opposé, c'est-à-dire que la luxation, qui était ischiatique, je suppose, devient ovalaire, et réciproquement. Vous recommencez la manœuvre en sens inverse ; la tête retourne à sa place primitive, et ce voyage de la tête du fémur suspendue par la capsule peut ainsi s'opérer indéfiniment autour de la demi-circonférence inférieure de la cavité cotyloïde sans rentrer dans cette cavité. Il m'est arrivé plusieurs fois de prévoir à l'avance cette singulière migration de la tête fémorale, qui s'opérait, en effet, sous nos yeux.

C'est là certainement un inconvénient de la réduction par flexion et rotation combinées, mais, comme on peut quelquefois réussir,

et qu'en somme l'échec n'a pas de gravité, j'ai l'habitude de commencer par l'emploi de ce procédé, qui est d'une simplicité extrême.

Lorsque vous avez échoué, mettez le membre dans l'extension complète; faites exercer des tractions sur le pied par un ou deux aides, de façon à dégager la tête de la rigole osseuse où elle



Fig. 173.

tourne; passez alors vous-même l'avant-bras sous la cuisse, et imprimez au membre un brusque mouvement d'élévation avec une légère rotation dans le sens convenable. Je ne crois pas qu'on échoue jamais par cette méthode, et il m'est arrivé de réduire ainsi des luxations qui avaient été jugées irréductibles.

Je ne pense donc pas, jusqu'à nouvel ordre, qu'il se rencontre des luxations de la hanche *récentes* irréductibles.

Lorsque, après plusieurs semaines, les débris de la capsule

obstruent la cavité cotyloïde, ou bien forment une sangle autour du col; lorsque les muscles rétractés constituent pour la tête du fémur une sorte de boutonnière active, la réduction peut alors devenir impossible.

Pour réduire la luxation sous-cotyloïdienne, la manœuvre

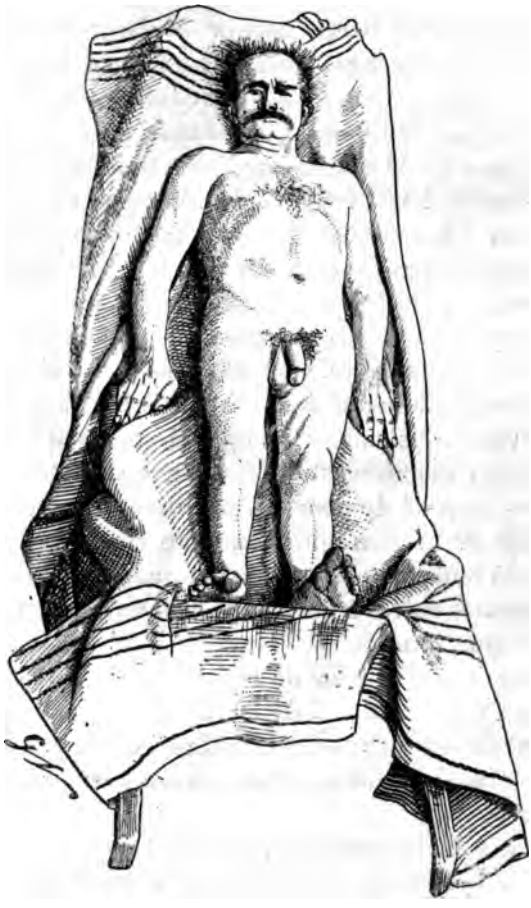

Fig. 174.

consistera dans la traction d'abord, et ensuite la propulsion de la cuisse en avant.

Après la réduction, fixez le bassin à l'aide d'un bandage de corps et condamnez le blessé au repos complet pendant une quinzaine de jours.

Bigelow conseille de coucher le malade par terre pour réduire.

Il pratique alors la flexion, la traction et la rotation. Il me paraît inutile de rappeler d'autres procédés décrits dans les auteurs.

Si vous aviez reconnu une luxation avec fracture du sourcil cotyloïdien, vous auriez recours à l'appareil à extension continue que je conseillerai plus loin pour les fractures de cuisse.

Après combien de temps doit-on déclarer qu'une luxation de la hanche est irréductible? On ne saurait faire à cette question une réponse ferme. On a, paraît-il, réduit des luxations datant de neuf mois et plus, mais on a échoué aussi après un laps de temps beaucoup moindre. J'estime que l'on a déjà bien peu de chances de réussir après deux mois écoulés. Il n'y a, toutefois, pas grand inconvénient à tenter la réduction à cette époque, et même plus tard, mais il faut agir avec prudence. On essayerait de détacher les adhérences par des mouvements de rotation très mesurés et l'on pratiquerait ensuite des tractions énergiques dans le sens de la longueur du membre, surtout dans le cas de luxation iliaque.

Je suppose que la luxation soit définitivement déclarée irréductible : pouvons-nous encore quelque chose en faveur du blessé?

Si l'usage du membre est revenu d'une manière suffisante, s'il n'existe pas trop de douleur, si, en somme, la vie est tolérable, je suis d'avis de ne rien faire. Dans les conditions opposées, on est autorisé à tenter une opération pour améliorer le sort du sujet, et nous sommes entrés à cet égard dans une voie toute nouvelle depuis quelques années.

L'idéal serait évidemment de dégager la tête du fémur, à travers une incision convenable, et de la réintégrer dans la cavité cotyloïde, mais si cette manœuvre est, à la rigueur, possible dans une luxation récente, elle devient absolument irréalisable pour une luxation ancienne.

M. Ricard a eu le premier, je crois, l'idée de faire la section du col du fémur, d'enlever la tête et de réintégrer le moignon de col dans la cavité cotyloïde. Le résultat fut parfait. Il s'agissait d'une luxation ischiatique. J'ai suivi la même conduite dans un cas analogue, et le résultat fut également très satisfaisant. La tête du fémur était tellement fixée dans la nouvelle position que je dus l'y abandonner après avoir pratiqué la section du col, et ce ne fut pas sans peine que je pus imprimer au membre le mouvement de rotation en dehors nécessaire pour ramener le membre en bonne position et introduire la portion restante du col

dans la cavité cotyloïde. Cette dernière même, en grande partie comblée, dut être préalablement déblayée. J'estime que les difficultés eussent été insurmontables s'il se fût agi d'une luxation iliaque.

J'ai pratiqué la même opération pour une luxation ovalaire ancienne que m'avait adressée, à l'Hôtel-Dieu, le Dr Lescuyer (de Verdun). Cette variété de luxation étant beaucoup plus rare que les luxations en arrière, j'ai cru utile de photographier le malade avant et après l'opération.

L'examen de la figure 173 montre à quel degré d'impotence était réduit le blessé, et je suis heureux de dire que cet homme, ouvrier, père de nombreux enfants, a pu reprendre son travail comme avant son accident. (L'observation a été publiée intégralement dans la *Revue d'orthopédie* de M. Kirmisson, n° de janvier 1893.)

B. **Luxation congénitale de la hanche.** — La luxation congénitale n'est, en général, soupçonnée et reconnue que lorsque l'enfant commence à marcher, parce que rien jusqu'à ce moment n'éveille l'attention des parents. On remarque que l'enfant ne marche pas comme les autres, et c'est alors seulement qu'on vient demander avis, souvent même plusieurs années après la naissance.

Il est remarquable que ce soient beaucoup plus souvent des filles que des garçons. Il est également à noter que la luxation est toujours postérieure. Elle se produit donc à la suite d'un mouvement de flexion, d'adduction, et de rotation en dedans, attitude que le fœtus présente dans la cavité utérine. Or, supposez que, pour une cause quelconque, une diminution, par exemple, de liquide amniotique, la pression des parois utérines s'exerce sur le bassin plus énergiquement qu'à l'habitude, on conçoit que la capsule se distende peu à peu, que la partie postérieure et intérieure du sourcil cotyloïdien présente moins de hauteur, d'où l'élimination successive de la tête fémorale de son siège normal. Je m'imagine que si l'affection est plus fréquente chez les filles que chez les garçons, c'est que, chez les premières, le bassin, un peu plus large que chez les seconds, prête davantage à la compression. Il est certain que ce travail s'opère lentement, par distension graduelle, et la preuve en est que, sous l'influence des tractions, les membres inférieurs, assez longtemps même après

la naissance, reviennent à la longueur presque normale pour reprendre tout de suite leur position défectueuse.

On a invoqué comme cause divers arrêts de développement qui, selon moi, sont secondaires. D'autres ont pensé qu'il s'agit d'une arthrite coxo-fémorale intra-utérine; mais l'enfant ne souffre jamais après sa naissance: il faudrait donc accepter que l'affection est complètement guérie, et cela dans tous les cas, lorsque l'enfant vient au monde! ce n'est guère vraisemblable.

Verneuil et M. Reclus admettent que la luxation congénitale se produit après la naissance et reconnaît pour cause la paralysie infantile d'un groupe de muscles avec prédominance d'action des muscles antagonistes. Que l'on rencontre des luxations paralytiques de la hanche, c'est possible, bien qu'assez difficile à comprendre, mais, dans la grande majorité des cas, il n'existe aucune paralysie musculaire.

Je me rattache donc à la théorie mécanique.

Il faut souvent y regarder avec grand soin pour reconnaître une luxation congénitale, qu'il s'agisse d'un enfant ou d'un adulte.

Dans le premier cas, les parents vous tiennent ce langage: «Mon enfant n'a rien présenté de particulier depuis sa naissance; il se développe normalement, mais il a marché moins vite que les autres enfants ; il marche mal, tombe facilement, se soutient volontiers aux objets qui l'entourent, et nous observons une certaine déformation des hanches». Chez une de mes petites malades, la mère avait été frappée et fort impressionnée par un bruit de frottement très dur qui s'opérait dans la hanche lorsque l'enfant, étant tenue sur les bras, tournait brusquement le tronc de côté.

Ce récit doit éveiller en vous l'idée d'une luxation congénitale.

Faites alors marcher l'enfant, et vous serez aussitôt presque complètement fixé sur la nature de l'affection. Si vous observez de la claudication, c'est-à-dire une inclinaison du tronc d'un seul côté, songez à une luxation congénitale unilatérale; si l'enfant incline le bassin à droite et à gauche à chaque pas, s'il a une *démarche de canard*, il est à peu près certainement atteint d'une luxation congénitale double.

L'examen des signes locaux vous confirmera dans le diagnostic.

En étudiant la luxation iliaque traumatique, nous avons vu que l'un des principaux signes était l'adduction et la rotation en dedans: or, ce signe ne se rencontre pas dans la luxation congénitale simple ou double, ce qui tient, sans nul doute, à la lenteur avec

laquelle s'est accompli le travail pathologique ; les membres inférieurs présentent une direction normale, et c'est là ce qui induit en erreur un grand nombre de praticiens. Lorsque l'enfant est étendu sur le dos, il semble, *a priori*, que tout soit bien en place, mais, en analysant les choses de près, on constate un certain nombre de signes propres à la luxation iliaque : le trochanter est porté en arrière et rapproché de l'épine iliaque ; la fesse est saillante, et l'on peut sentir la tête du fémur rouler sous les doigts dans la fosse iliaque externe. Par contre, au-dessous de l'éminence ilio-pectinée se trouve une dépression.

Si la luxation est unilatérale, le membre de ce côté est plus court que l'autre, mais on peut quelquefois l'allonger par la traction et le ramener à la longueur à peu près normale.

La déviation du bassin est très prononcée et varie suivant que la luxation est unilatérale ou bilatérale.

Dans la première, la crête iliaque s'incline du côté luxé et, par suite de la courbure de compensation que subit la colonne vertébrale, il en résulte une forte dépression latérale au niveau de la région lombaire du côté opposé.

Dans la luxation double, la déformation de la région lombaire est extrêmement marquée : il existe une forte ensellure, et les deux fesses forment un relief qui ressemble à une véritable croupe. Cette déformation et la démarche en canard constituent la caractéristique de la luxation congénitale double et ne permettent guère de la méconnaître, même à distance.

Les deux cuisses sont plus courtes qu'à l'état normal, et la preuve, c'est que les mains descendent tout près et même au niveau du genou. Par contre, le buste semble relativement très long.

Une raison autre que la rectitude normale du membre fait souvent méconnaître la luxation congénitale, c'est la conservation, je dirais presque l'intégrité des mouvements de la jointure. Les sujets marchent d'une manière incorrecte, il est vrai, mais ils marchent, et cela sans éprouver notablement plus de fatigue que les autres ; l'articulation jouit de ses mouvements physiologiques, mais, à cet égard, je ferai une observation que je crois importante, car il vaudrait mieux dire : paraît jouir de ses mouvements. En effet, vous ferez exécuter à la cuisse les mouvements de flexion, d'extension, d'adduction, de rotation, même de circumduction, avec leur amplitude sensiblement normale, mais il n'en est pas de même du mouvement d'abduction. Il est, à la rigueur.

possible qu'une nouvelle cavité cotyloïde se soit creusée aux dépens de l'ilium, mais ce sera l'exception : or, par suite de la rencontre de la tête du fémur avec l'os iliaque dans le mouvement d'abduction, ce dernier sera le plus souvent limité et s'arrêtera brusquement à un moment donné. Cela est surtout évident dans la luxation unilatérale, où l'on peut comparer le côté malade avec le côté sain. Dans un cas obscur que j'eus à examiner avec le Dr Albert Robin, chez une jeune fille de vingt ans, c'est sur ce signe que je me basai surtout pour porter le diagnostic de luxation congénitale unilatérale, qui n'avait pas été fait jusqu'alors.

Que deviennent les sujets atteints de luxation congénitale de la hanche, abandonnés à eux-mêmes?

Il est possible qu'après avoir marché péniblement pendant plusieurs années, avec l'allure propre à la luxation, les enfants finissent par se mouvoir correctement, de telle sorte qu'on ne s'aperçoive pas de la lésion. J'ai vu jadis une jeune fille atteinte de luxation congénitale double, qui, jusqu'à l'âge de quatre ans, a marché en canard; aujourd'hui, elle marche très droit, et personne ne pourrait soupçonner l'affection dont elle est atteinte. L'ensellure lombaire et la saillie des fesses persistent au même degré, mais sont facilement corrigées par les vêtements.

Dans la luxation unilatérale, les jeunes filles inclinent légèrement le bassin et peuvent ainsi arriver à corriger cette légère difformité, mais, à ce dernier point de vue, j'estime qu'il est préférable d'être atteint d'une luxation double que d'une simple. Cette dernière peut cependant n'entraîner pour l'avenir que de légers inconvénients. En voici un exemple : Pendant que je rédigeais ce chapitre, je fus consulté par une dame âgée de quarante et un ans, atteinte de luxation congénitale unilatérale droite, et soignée, à l'âge de trois ans, par mon ancien maître Bouvier, dont elle avait conservé la consultation. Sous l'influence d'une fatigue exagérée, il était survenu un peu d'arthrite dans la néo-articulation. Or, cette dame jouissait de tous les mouvements physiologiques de la hanche; sauf le raccourcissement et le rapport anormal des saillies osseuses, il eût été impossible de soupçonner une lésion quelconque de l'articulation. Dans les divers exercices du corps auxquels elle s'était livrée : escrime, équitation, natation, elle présentait une souplesse remarquable.

Toutefois, les choses ne se passent pas toujours aussi bien. Quelques femmes gardent toute la vie une démarche oscillante;

les autres conservent une forte claudication et en arrivent, à force de marcher sur la pointe du pied, à provoquer une variété d'équinisme. Ces différences tiennent au niveau qu'a atteint la tête du fémur sur l'os iliaque, et surtout à l'absence de fixation de la tête fémorale.

Détail très important à noter, et bien propre à rassurer les familles, c'est qu'une luxation congénitale du fémur ne paraît pas avoir d'influence fâcheuse sur la grossesse et la parturition.

Est-il nécessaire, est-il utile, de traiter chirurgicalement les luxations congénitales de la hanche ? Cette question a donné lieu jadis à des débats très orageux, à l'époque où Pravaz publia ses résultats, et elle est entrée de nos jours dans une phase toute nouvelle. Reconnaissons tout d'abord l'exactitude de l'opinion défendue par Bouvier, à savoir que toute réduction est impossible par les moyens ordinaires de traitement : traction, extension continue, immobilisation prolongée. Ce n'est donc pas ce but que doit poursuivre l'orthopédie moderne, représentée par les attelles de Sayre, de Schede, l'appareil de Redard, etc.

Que devons-nous rechercher ? C'est d'immobiliser la tête du fémur dans la meilleure position possible, afin qu'elle puisse fournir un point d'appui solide pour la marche. Il est aisé de concevoir, en effet, la gêne qu'apporte dans la locomotion une mobilité extrême de la tête fémorale sur l'os iliaque.

L'idéal serait évidemment, comme pour les luxations traumatiques, de réintégrer de force la tête dans la cavité cotyloïde, et c'est ce qu'a voulu réaliser Hoffa dans ces dernières années à l'aide d'une opération sanglante, opération par conséquent très rationnelle. Elle est, toutefois, encore trop récente pour qu'on en puisse apprécier les résultats définitifs. Je ferai remarquer de plus qu'il est parfois impossible de remettre l'os en place malgré les désinsertions musculaires les plus larges, ce qui doit arriver lorsque la tête remonte très haut sur l'ilium. En outre, cette opération n'est pas sans gravité, puisqu'il y a eu des cas de mort.

Si l'opération de Hoffa est rationnelle, bien que discutable, il n'en est pas de même de celle de Margary : la résection de la tête du fémur, qui ne répond à aucune espèce d'indication.

Tout autre est la conception de Kœnig, qui se propose de fixer la tête à l'aide de lambeaux ostéoplastiques. On conçoit de même que l'arthrodèse puisse donner de bons résultats.

C'est la même indication que cherche à remplir M. Lannelongue, à beaucoup moins de frais, en pratiquant autour de la tête du fémur des injections au chlorure de zinc, ayant pour but de créer un tissu fibreux nouveau qui englobera et fixera la tête dans la meilleure situation qu'on aura pu lui donner.

Nous sommes donc aujourd'hui riches en méthodes de traitement de la luxation congénitale de la hanche, mais ce n'en est que plus embarrassant pour le praticien.

Voici mon opinion : Je ne crois pas qu'il faille procéder d'emblée à une intervention chirurgicale.

Dès que la luxation est reconnue, si la tête du fémur est très mobile il sera bon de maintenir l'enfant pendant plusieurs mois dans la position horizontale, en soumettant le ou les membres à l'extension continue.

Si la tête du fémur est suffisamment fixée, c'est-à-dire si elle ne descend pas sous l'influence des tractions exercées avec la main sur le membre inférieur, laissez marcher l'enfant, mais avec une ceinture spéciale qui emboîte bien les hanches et le bassin, de manière à fournir un point d'appui au fémur.

Si la luxation est unilatérale, gardez-vous de conseiller une chaussure à semelle plus épaisse pour corriger la claudication, vous ne feriez ainsi que faciliter l'ascension de la tête.

Si, plus tard, vers l'âge de dix, douze ans par exemple, la tête n'est pas fixée et qu'elle tende toujours à remonter vers la crête iliaque, si la claudication est considérable et la marche pénible, s'il existe, en un mot, une réelle infirmité, proposez alors une intervention chirurgicale, de préférence l'opération de Kœnig.

Je dois dire, toutefois, que si l'expérience démontrait l'efficacité de la méthode de M. Lannelongue (d'origine trop récente pour qu'on puisse la juger définitivement), c'est à elle qu'il faudrait, sans aucun doute, recourir, beaucoup plus tôt même que s'il s'agissait d'une opération sanglante.

2° FRACTURES DU COL DU FÉMUR.

Un sujet atteint de fracture du col du fémur peut se présenter au praticien dans deux conditions très différentes l'une de l'autre ; tantôt, le membre inférieur paraît à peine déformé, et l'on serait disposé à croire qu'il s'agit seulement d'une contusion de la

hanche ; — tantôt, la déformation est si considérable, si apparente, que l'on pourrait songer à une luxation.

Ces deux formes cliniques de la fracture du col du fémur correspondent à deux états anatomo-pathologiques distincts, qu'il importe de bien connaître, et que j'ai représentés sur la figure 175.

Les signes propres aux fractures en général sont en rapport

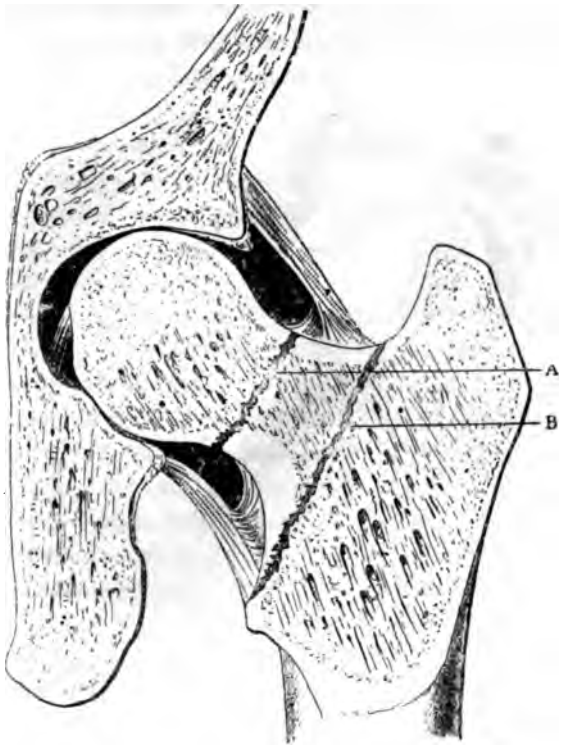

Fig. 175, représentant les variétés intra et extracapsulaires de la fracture du col du fémur.

A, fracture intracapsulaire. | B, fracture extracapsulaire.

avec la disposition des fragments, mais nulle part cet axiome ne se trouve mieux vérifié que dans les fractures du col du fémur et ne jette une plus vive lumière sur leur étude.

Le trait de fracture peut passer en A à l'union de la tête avec le col : la fracture est dite alors *intracapsulaire* (l'expression intra-articulaire conviendrait mieux, puisque la lésion siège dans l'intérieur de la synoviale). Le trait de fracture peut passer en B, et celle-ci porte le nom d'*extracapsulaire* (ou mieux extra-arti-

culaire). Il existe, sans doute, des cas dans lesquels le trai fracture occupe une position intermédiaire aux deux précéde mais j'estime, d'après les nombreux exemples que j'ai obser que la division précédente répond aux besoins de la pratique.

Quelle est la disposition des fragments dans les deux vari intra et extracapsulaire?

Dans la première (fig. 176) les deux fragments restent en c tact, mobiles l'un sur l'autre, et peuvent ne subir aucun dé

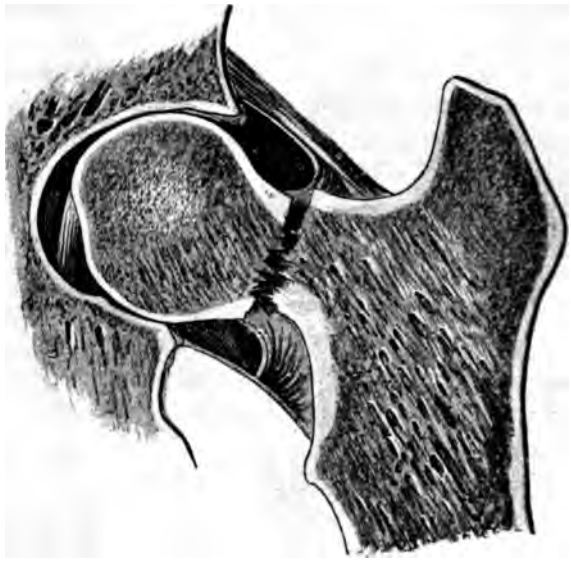

Fig. 176. — Fracture intracapsulaire.

cement, du moins au moment de l'accident. Le fragment exte glisse parfois légèrement et se porte de bas en haut.

Dans la fracture extracapsulaire, le fragment interne, rep senté par la tête et le col du fémur, pénètre dans le grand troch ter à la manière d'un coin, et s'y implante solidement (fig. 1

Que le lecteur veuille bien se graver dans l'esprit ces d dispositions anatomo-pathologiques, et j'espère que la fracture col du fémur, dont l'histoire est, généralement, décrite d'une nière assez obscure, deviendra pour lui aussi facile à compr dre et à reconnaître que celle de l'extrémité inférieure du radi

Passons maintenant à l'étude clinique.

Le blessé est ordinairement un adulte ou un vieillard. Je pas souvenir d'avoir observé de fracture du col du fémur sur enfants, ni même des adolescents.

L'interrogatoire nous apprend que le sujet a fait une chute sur les pieds, sur les genoux, ou, plus souvent, qu'il a été renversé, est tombé sur le côté, et que le choc a porté au niveau du grand trochanter.

Il peut cependant exister une fracture du col du fémur sans violence extérieure, et il s'agit alors d'un vieillard. Vous apprenez que l'accident s'est produit en exécutant, par exemple, un mouvement dans le lit, ou un mouvement de rotation sur une chaise, dans un fauteuil. Le malade a perçu un bruit au niveau de la

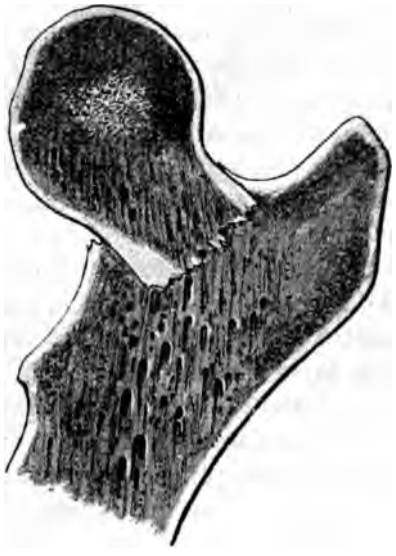

Fig. 177. — Fracture extracapsulaire avec pénétration du col dans le grand trochanter.

hanche et, depuis ce moment, le membre inférieur est impuissant. A part ce dernier cas, où la fracture est toujours intracapsulaire, je ne crois pas qu'il faille tenir grand compte de l'âge du malade au point de vue de la variété de la fracture. Certes, un âge avancé prédispose davantage aux fractures intracapsulaires, mais nous avons rencontré des fractures extracapsulaires après soixante ans : un malade de mon service était âgé de soixante-quatorze ans. Cela dépend de la vigueur des sujets. Et, d'ailleurs, nous avons des signes bien autrement précieux que l'âge pour établir un diagnostic exact.

Tenez un plus grand compte du mode de traumatisme. Il est évident qu'une chute sur les pieds ou les genoux ne saurait

produire le type de fracture représenté figure 177. Il est très vraisemblable, au contraire, si le récit du malade est exact (et l'on sait combien nous avons souvent de peine à débrouiller la vérité), que la fracture est alors intracapsulaire. On a dit que, dans ce cas, le col tendait à devenir horizontal, d'oblique qu'il est normalement, ou bien que l'angle formé par le col et le corps de l'os se fermait de manière à former non plus un angle obtus, mais un angle droit, et même un angle aigu. Sans doute, ce phénomène se produit, mais ce n'est là que l'énoncé du fait et non pas un mécanisme. Pourquoi, dans une chute sur les pieds ou les genoux, l'angle cervico-fémoral se ferme-t-il, et pourquoi, alors, la fracture se produit-elle à l'union du col et de la tête du fémur et non pas à l'union du col avec le grand trochanter? La raison anatomique me paraît être la suivante : regardez la figure 175, et supposez une force qui pousse violemment le fémur de bas en haut. La tête presse sur la partie supérieure de la cavité cotyloïde où se trouve un plan osseux d'une extrême résistance qui ne cède jamais : le rebord de la cavité fournit donc au col du fémur un solide point d'appui, et c'est la partie du col correspondant à ce point d'appui, c'est-à-dire la partie la plus voisine de la tête, qui se brise nécessairement.

Si vous acquérez la certitude que le blessé est tombé sur le grand trochanter, le col s'est trouvé comprimé entre la tête, qui est si bien agencée qu'elle ne peut défoncer la cavité cotyloïde (j'en ai fourni ailleurs les raisons anatomiques), et le col s'est brisé. Or, l'expérience nous apprend que, dans ce cas, la fracture siège ordinairement à l'union du col et du grand trochanter. Ce dernier, composé exclusivement de tissu spongieux, se laisse pénétrer par le col comme par un coin et il éclate souvent en plusieurs fragments, ce qui donne lieu à un signe clinique d'une haute valeur que nous retrouverons dans un instant.

Il ne faudrait cependant pas toujours conclure à une fracture extracapsulaire et pénétrante parce qu'elle a succédé à une chute sur le grand trochanter : il est nécessaire pour cela que la pression ait été directe, ou plus exactement qu'elle se soit produite suivant l'axe du col. Supposez un choc portant sur les bords antérieur ou postérieur du trochanter et non plus sur sa face externe, le col éprouvera alors un mouvement de propulsion en avant ou en arrière et, venant prendre un point d'appui sur le rebord de la cavité cotyloïde, il se brisera à ce niveau et la fracture sera intracapsulaire.

Après avoir recherché les causes de l'accident, informez-vous si le blessé a pu se relever lui-même, s'il a fait quelques pas. En cas de réponse affirmative, toutes les présomptions seraient en faveur d'une contusion. Cependant, un sujet atteint d'une contusion simple pourrait être frappé d'une impuissance du membre telle qu'il ne pût se relever.

Le malade est couché : trois phénomènes frappent d'abord notre attention et vont nous permettre d'affirmer qu'il est atteint d'une fracture du col du fémur (vous avez constaté tout d'abord, bien entendu, que la diaphyse de l'os était intacte); ce sont : la rotation du pied en dehors, le raccourcissement du membre et l'impossibilité, pour le malade, de soulever le talon du plan du lit. Si ces phénomènes sont bien de production récente, vous pouvez conclure à une fracture du col; je dis de production récente, car une ancienne coxalgie pourrait vous induire en erreur. Il ne faut pas compter sur la crépitation.

Il s'agit maintenant de savoir si la fracture est intracapsulaire, et nous allons voir que ce diagnostic différentiel considéré comme si difficile, impossible même, par la plupart des classiques, est, au contraire, des plus aisés. Il m'est arrivé maintes fois de dessiner à l'avance, au lit du malade, la disposition probable des fragments, et de vérifier à l'autopsie l'exactitude absolue du dessin.

Il n'existe, en réalité, qu'un seul signe commun aux deux variétés de fractures, c'est l'impuissance du membre que le malade ne peut absolument pas mouvoir dans son lit, ni surtout soulever; les autres présentent des caractères différents, et, je le répète, ces caractères vont nous être fournis par la disposition des fragments.

D'abord, le raccourcissement du membre. Dans la fracture extracapsulaire, le col étant complètement effacé, le raccourcissement est assez considérable et mesure de 4 à 6 centimètres en général; et comme les fragments, engrenés l'un dans l'autre, ne peuvent par conséquent s'abandonner (à moins de manœuvres d'extension), le raccourcissement est fixe, c'est-à-dire ne varie pas dans les jours qui suivent.

Dans la fracture intracapsulaire, le déplacement est nul, si les fragments ne se sont pas abandonnés, ou bien il est de 1 à 3 centimètres au plus, lorsqu'il s'est produit un léger glissement de l'un sur l'autre. Mais, de la mobilité des fragments entre eux résulte un phénomène singulier. Il est possible que la mensuration la plus rigoureuse ne démontre aucun raccourcissement

le jour de l'accident, tandis que les jours suivants on en constate un des plus manifestes. Il est probable que la capsule se distend peu à peu, sous l'influence des tractions qu'exerce sur le fragment inférieur le muscle psoas.

Les signes de la fracture intracapsulaire du col sont parfois si peu accusés, ai-je dit, que l'on pourrait songer à une contusion simple. Cette erreur a été souvent commise, et au grand détriment du malade, que l'on fait marcher beaucoup plus tôt qu'il ne faudrait, d'où la production possible d'une pseudarthrose amenant un trouble sérieux dans la station verticale et dans la marche. Or, dans le doute, il convient de surveiller avec soin la production de ce raccourcissement secondaire qui fixera le diagnostic.

La rotation en dehors. On a, paraît-il, observé quelquefois la rotation en dedans; je ne le nie pas, bien que je ne l'aie jamais constatée, et les cas de fracture du col ne sont pas rares; je crois, toutefois, qu'il faut alors songer surtout à la possibilité d'une luxation en arrière. Mais le fait importe peu, quant à la valeur de ce signe au point de vue du diagnostic différentiel entre les deux variétés. Si vous saisissez le pied et que vous cherchiez à ramener le membre à sa position normale, tantôt vous réussissez très facilement, sans même faire souffrir le malade; tantôt vous n'obtenez aucun résultat, et, si vous insistez, le blessé ressent une très vive douleur, et vous constatez que c'est le bassin qui tourne et non la cuisse. Eh bien, j'estime que nous trouvons là une preuve absolue en faveur de l'une ou l'autre variété : si la rotation est aisément corrigée, il s'agit d'une fracture intracapsulaire; si la rotation est incorrigible, la fracture est pénétrante et, par conséquent, extracapsulaire. Peut-être y a-t-il des cas mixtes dans lesquels une fracture extracapsulaire n'est pas pénétrante, et, d'autre part, on signale des fractures intra-articulaires pénétrantes, mais le fait est si exceptionnel qu'on peut n'en pas tenir compte dans la pratique, et je ne crois pas trop m'avancer en disant : lorsque, vous basant sur le raccourcissement, l'impuissance et la rotation en dehors du membre, vous aurez reconnu une fracture du col du fémur, si vous pouvez corriger sans effort la rotation, c'est une fracture intra-articulaire : si vous ne le pouvez pas, à moins de tractions violentes qui désengrènent les fragments, c'est une fracture extra-articulaire.

Il existe encore un autre signe, un peu moins facile à apprécier

peut-être que le précédent, mais cependant très manifeste, et qui viendra confirmer votre opinion. Lorsque le col pénètre dans l'épaisseur du grand trochanter, celui-ci éclate en plusieurs fragments, de telle sorte qu'il a notablement augmenté de largeur. Saisissez donc le grand trochanter entre les doigts, comparez-le avec celui du côté opposé, et vous constaterez le plus souvent, avec la dernière évidence, que cette apophyse a subi un élargissement considérable. Or, rien de semblable ne s'observe dans la fracture intracapsulaire, où le grand trochanter ne diffère pas de celui du côté sain.

A la suite de cette pression le malade accusera une vive douleur, si le trochanter a été fracassé, tandis que cette pression sera indolente dans la fracture intracapsulaire.

Dans la fracture extracapsulaire, le grand trochanter est non seulement élargi, mais il est plus saillant, plus rapproché de l'épine iliaque antéro-supérieure, signes qui peuvent, sans doute, s'ajouter aux précédents, mais dont la valeur est moindre, parce que ce n'est là qu'une question de plus ou moins, souvent difficile à apprécier.

Il est donc, en définitive, facile de reconnaître une fracture du col du fémur, d'en établir la variété, et de la différencier d'une contusion de la hanche.

Un mot pour compléter ce que j'ai dit plus haut à propos du diagnostic des luxations traumatiques.

La rotation du membre ayant presque toujours lieu en dehors dans la fracture, on ne peut confondre celle-ci avec les luxations qui déterminent la rotation en dedans, c'est-à-dire avec l'iliaque et l'ischiatique. La confusion ne pourrait s'établir qu'avec les luxations en avant : pubienne et ovalaire. Mais, dans la luxation ovalaire, le membre est non seulement dans la rotation en dehors, mais encore dans l'abduction et la flexion, ce qui n'a pas lieu dans la fracture, où le membre est rectiligne, et le simple aspect suffit à différencier ces deux affections.

Ce n'est donc, en réalité, qu'entre une luxation sus-pubienne et une fracture extracapsulaire que le praticien pourrait élever des doutes : dans les deux cas, en effet, le membre est dans la rectitude, raccourci, en rotation en dehors, et l'on ne peut, sans de grands efforts, corriger cette rotation. Toutefois, les signes différentiels ne manquent pas et le principal, celui sur lequel vous pourriez vous appuyer à coup sûr pour établir le diagnostic, est

l'état du grand trochanter. Dans la luxation sus-pubienne, non seulement cette apophyse n'a pas changé de forme ni de volume, mais on n'en saurait même constater la présence, puisqu'elle est venue prendre la place de la tête du fémur dans la cavité cotyloïde. Dans la fracture, au contraire, le grand trochanter est élargi, saillant, reporté en arrière, rapproché de l'épine iliaque antéro-supérieure, et il est facile de voir que les plus légers mouvements imprimés au membre inférieur lui sont communiqués. De plus, dans la luxation, le membre est non seulement en rotation en dehors, mais en abduction : on peut sentir au-devant du pubis la tête du fémur qui soulève les vaisseaux fémoraux.

Je suppose que par exception (je n'ai jamais, pour mon compte, observé le fait) la fracture extracapsulaire soit accompagnée de rotation en dedans, c'est encore sur la disposition du grand trochanter que l'on s'appuierait principalement pour établir le diagnostic avec une luxation iliaque, cette saillie osseuse étant profondément située sous les fessiers dans la luxation et à peine accessible ou reconnaissable au toucher.

On ne pourrait confondre une fracture du col avec une luxation sous-cotyloïdienne, puisque, dans ce dernier cas, le membre ne présente aucune rotation et qu'il est allongé.

J'ai déjà signalé qu'une fracture du sourcil cotyloïdien, en entraînant en arrière la tête du fémur, ferait tout d'abord inévitablement songer à une luxation iliaque beaucoup plutôt qu'à une fracture du col. Le diagnostic repose sur ce fait : le malade une fois endormi, on corrige le déplacement avec la plus grande facilité par une simple traction, ce qui n'a pas lieu, en général, dans la luxation, mais le déplacement se reproduit aussitôt que le membre est abandonné à lui-même.

Le traitement de la fracture du col du fémur est des plus simples ; l'affection emprunte, toutefois, une certaine gravité à l'âge qu'ont généralement les sujets atteints de cette affection, ce qui oblige souvent le praticien à prendre des dispositions spéciales. C'est ainsi qu'on agira sagement en plaçant le blessé sur un lit mécanique pour faciliter les besoins naturels et permettre d'entretenir une grande propreté ; je préfère ce lit à la gouttière de Bonnet, souvent mal supportée. Un matelas d'eau serait mis en usage, si on redoutait la production des escarres au sacrum. Quant au traitement local, voici ce que je conseille. Dans la fracture intracapsulaire, contentez-vous de maintenir le membre

dans la rectitude et exercez une légère traction de 2 à 3 kilos pour éviter le raccourcissement secondaire.

Dans la fracture extracapsulaire, essayez d'abord de corriger la rotation en dehors ; lorsqu'elle est peu prononcée, contentez-vous d'appliquer l'appareil à extension. Si la rotation était trop accentuée, donnez d'abord du chloroforme et ramenez le pied dans une bonne position, mais sans exercer de fortes tractions dans le but de désengrener complètement les fragments. Tenez les malades au lit pendant deux mois environ, à moins que des phénomènes d'hypostase pulmonaire ne vous engagent à abréger la durée du décubitus horizontal.

3° INFLAMMATIONS DE LA HANCHE.

L'articulation coxo-fémorale peut être atteinte d'inflammation aiguë, ou d'inflammation chronique, désignée encore sous le nom d'arthrite sèche. Elle est le siège d'une affection très commune, la coxalgie, qui est de nature tuberculeuse. J'étudierai donc successivement : l'arthrite aiguë de la hanche, l'arthrite chronique et l'arthrite tuberculeuse. Ces affections entraînent fréquemment à leur suite la luxation spontanée et l'ankylose, qui seront également l'objet d'un paragraphe spécial. Je terminerai par les opérations que l'on pratique sur cette région, c'est-à-dire la résection et la désarticulation coxo-fémorales.

A. Arthrite aiguë coxo-fémorale. — Une arthrite aiguë de la hanche peut succéder à un traumatisme direct, surtout s'il existe en même temps une plaie, mais ce cas est rare. Plus souvent, on l'observe à la suite d'une affection générale grave : typhus, fièvre typhoïde, fièvres éruptives. J'en ai observé qui étaient secondaires, c'est-à-dire consécutives à l'ouverture dans l'article d'un abcès de voisinage, abcès de la fosse iliaque interne, du muscle psoas. On ne peut, dans certains cas, invoquer d'autre cause que le rhumatisme. L'arthrite aiguë coxo-fémorale peut encore reconnaître comme cause la blennorragie. J'ai vu plusieurs cas qui méritaient plutôt le nom d'arthrites génitales, en ce sens qu'elles survenaient chez des jeunes femmes nouvellement mariées et sans qu'on pût soupçonner la blennorragie. Peut-être, chez les jeunes sujets, peut-on invoquer quelquefois comme origine un foyer d'ostéomyélite développé dans la tête du fémur.

Vous devrez, autant que possible, rechercher la cause de l'arthrite, car la marche et la gravité de l'affection sont fréquemment en rapport avec elle ; une arthrite infectieuse puerpérale ou typhique passera rapidement à la suppuration et entraînera presque toujours la mort, alors qu'une arthrite blennorragique ou génitale ne suppurera à peu près jamais, et finira par guérir en laissant, il est vrai, à sa suite, des traces souvent ineffaçables.

Quoi qu'il en soit, vous reconnaîtrez une arthrite aiguë à ce que le malade aura été pris subitement d'une violente douleur dans la hanche, en même temps qu'apparaissait un cortège de symptômes généraux intenses. Il ne saurait s'agir d'une coxalgie, dont le début est toujours lent et insidieux. La seule question que vous ayez à vous poser est celle de savoir s'il ne s'agirait pas d'un rhumatisme aigu siégeant dans les muscles périarticulaires, car les deux affections présentent, en effet, beaucoup de signes communs : douleur spontanée avec fièvre, douleur provoquée par les moindres mouvements, immobilisation de la jointure ; et l'on conçoit qu'il y ait un grand intérêt à établir cette distinction au point de vue des suites et de la marche de l'affection. Voici le moyen à employer : S'il n'existe pas d'arthrite, mais seulement un rhumatisme musculaire, les mouvements de la jointure ne seront douloureux que s'ils possèdent déjà une certaine amplitude de nature à ébranler les parties voisines, tandis qu'en cas d'arthrite, un mouvement, si minime qu'il soit, ne fût-ce qu'un léger choc sur le lit du malade, déterminera une exaspération de la douleur. Imprimez donc au fémur un mouvement de rotation aussi faible que possible et, si le sujet n'accuse pas de douleur, c'est qu'il ne s'agit pas d'une arthrite.

Vous ne tarderez pas à observer du gonflement, de l'empâtement de la région inguinale, et une série de déformations de la hanche que j'étudierai en détail à propos de la coxalgie.

Quel traitement convient-il d'employer en présence d'une arthrite aiguë de la hanche ?

Reportez-vous à ce que j'ai dit à propos de l'articulation scapulo-humérale. Si vous vous contentez du traitement classique, du traitement expectant, de celui qui a été suivi jusqu'ici, vous obtiendrez souvent un résultat mauvais. S'agit-il d'une arthrite suppurative, le malade a de grandes chances de mourir. S'agit-il d'une arthrite ankylosante, il guérira, mais après de longs mois de souffrance, et en conservant à peu près certainement une anky-

lose coxo-fémorale avec plus ou moins de déformation, une infirmité qui souvent nécessitera plus tard une intervention.

Si les phénomènes sont intenses, le chirurgien est donc autorisé à proposer l'arthrotomie. Il faut ouvrir l'articulation en incisant de préférence la capsule à son insertion cotyloïdienne, faire sortir la tête de la cavité, et laver soigneusement les surfaces articulaires avec la solution phéniquée forte.

B. **Arthrite sèche coxo-fémorale.** — Cette affection, qui a encore reçu le nom de *morbus coxæ senilis*, ne diffère pas de celles de même nature que l'on observe dans les autres jointures. Elle se manifeste par les mêmes signes : une certaine impuissance du membre et des craquements plus ou moins forts pendant les mouvements. Il est bon de songer à cette maladie lorsqu'un vieillard est, en même temps, atteint d'une contusion de la hanche, afin de ne pas croire à une fracture du col. Je rappellerai d'ailleurs que, dans ce dernier cas, il est extrêmement rare de percevoir de la crépitation, qui est, au contraire, si bruyante dans l'arthrite sèche.

Dans les jointures très accessibles à notre exploration, comme le genou, par exemple, nous observons fréquemment une collection de liquide en même temps qu'une arthrite sèche. L'hydarthrose existe-t-elle à la hanche ? C'est possible et même probable ; mais nous manquons de signes pour en constater la présence, en raison de la profondeur où siègent les surfaces articulaires et de l'impossibilité où nous nous trouvons de reconnaître la fluctuation.

C. **Arthrite tuberculeuse coxo-fémorale ou coxalgie.** — Lorsqu'un sujet et principalement un enfant ou un adolescent se plaignent d'éprouver une douleur dans la hanche ou dans le genou, lorsqu'en même temps survient une légère claudication, il ne faut jamais passer outre, en raison de la bénignité apparente des symptômes, et considérer la chose comme insignifiante, car c'est ainsi que débute cette grave et interminable maladie, la coxalgie. Si, examinant alors le genou, vous ne trouvez aucune lésion pouvant expliquer la douleur, ce sera encore une raison de plus pour accepter qu'il s'agit d'un phénomène sympathique d'une arthrite coxo-fémorale. Il est, sans doute, très difficile de savoir pourquoi l'affection retentit souvent d'abord dans le genou avant de se manifester au siège même de la lésion, et cela au

début de la maladie, mais, quelle que soit la théorie, c'est un fait d'observation dont il faut tenir le plus grand compte.

Douleur et claudication sont donc les deux signes de début de la coxalgie, mais ils ne sont pas nécessairement simultanés. Certains sujets n'éprouvent pas de douleur, mais seulement une légère boiterie dont rien ne peut fournir l'explication. D'autres se plaignent de douleur du genou et ne boitent pas.

C'est la période de la maladie que j'appellerais volontiers *période douteuse*, pendant laquelle le praticien peut éprouver un certain embarras pour formuler un diagnostic. Et, cependant, il y a un grand intérêt à le faire ; si c'est une coxalgie, vous pouvez par un traitement convenable, entraver la marche de l'affection ou en diminuer notablement l'intensité, et si ce n'est pas une coxalgie, vous soumettrez l'enfant à une hygiène inutile et peut-être nuisible à sa santé.

Certainement le cas est souvent fort obscur, puisque nous voyons journellement des praticiens de mérite et expérimentés différer complètement d'opinion à cet égard, l'un tenant pour la coxalgie au début et conseillant le repos absolu ; l'autre tenant pour une faiblesse musculaire, prescrivant la gymnastique et le massage, traitements qui ne sauraient être plus contradictoires.

Examinez donc les choses de très près, et voici la conduite que je suis, pour mon compte. Si je ne trouve aucune espèce de lésion dans le genou ni à son voisinage, si je ne constate non plus rien à la hanche qui puisse expliquer les symptômes, je me comporte comme s'il s'agissait d'une coxalgie, car il ne faut pas oublier que la lésion anatomique la plus fréquente du début est un noyau tuberculeux qui se développe dans la tête du fémur et ne peut, en conséquence, se manifester par aucun signe extérieur. Vous aurez peut-être le bonheur d'être seulement en présence de cette affection mal définie, dite de croissance, qui n'est probablement qu'une congestion, une légère inflammation épiphysaire, et, dans ce cas encore, le repos complet ne sera pas inutile.

Les auteurs paraissent attacher une certaine importance à la douleur que provoque la pression sur le grand trochanter et surtout celle que l'on exerce sur le talon, le membre étant dans l'extension. Je ne tiens pas, quant à moi, grand compte de ce symptôme. Si le résultat est positif, peut-être serez-vous autorisé à conclure qu'il existe une lésion articulaire, bien que l'ostéite épiphysaire puisse, en définitive, donner lieu au même phénomène, mais, s'il

est négatif, est-ce que vous devrez conclure contre un commencement de coxalgie? Certainement non, car un tubercule, je le répète, peut occuper le centre de la tête du fémur, on en a même trouvé à la face interne de la cavité cotyloïde, et on conçoit que, dans ces cas, la pression sur le talon ne détermine aucune douleur.

Si des doutes ont pu se présenter à votre esprit, ils seront bientôt dissipés, car de nouveaux symptômes ne tarderont pas à apparaître et à confirmer le diagnostic. Le premier de ces symptômes, survenant après la claudication et la douleur, est la contracture musculaire. Cette contracture se traduit par la diminution des mouvements physiologiques de la jointure, mais n'entrave pas à la fois tous ces mouvements. Celui qui est tout d'abord le plus limité est le mouvement d'abduction par suite de la contracture des adducteurs et surtout, m'a-t-il semblé, du moyen adducteur. Ainsi, vous fléchissez facilement le membre inférieur du malade, l'enfant, par exemple, pouvant embrasser son genou; vous l'étendez, vous le portez en dedans au-devant de l'autre, mais l'abduction n'est pas complète, ce que vous constatez aisément en comparant les deux côtés, et vous sentez à la partie interne de la cuisse une corde saillante, tendue sous la peau, qui n'est autre que le moyen adducteur. Tant que ce symptôme n'existe pas, vous pouvez conserver l'espoir qu'il ne s'agit pas d'une coxalgie, mais dès qu'il est bien constaté, j'estime que le diagnostic ne saurait être douteux.

Les accidents marchent, et voici l'état dans lequel se présente ordinairement un sujet atteint de coxalgie confirmée, à la première période.

Le signe qui frappe tout d'abord les yeux est la différence entre elles des deux régions inguinales; *le pli de l'aine est effacé du côté malade.* Cet effacement est plus ou moins marqué, suivant qu'il y a plus ou moins de gonflement articulaire ou périarticulaire.

Un second signe est la *transmission des mouvements du membre au bassin.* Ce signe résulte de la contracture, non plus d'un groupe de muscles, mais de la plupart des muscles périarticulaires. Saisissez le genou d'une main et appliquez l'autre sur l'épine iliaque antéro-supérieure; fléchissez la cuisse sur le bassin; vous obtiendrez un certain degré de flexion, mais, bientôt, vous sentirez une résistance et, si vous continuez le mouvement, vous verrez alors l'épine iliaque se déplacer: c'est le bassin qui obéit; portez ensuite le membre dans l'abduction, et vous constaterez tout de

suite que l'épine iliaque du côté sain s'élève pendant que l'autre s'abaisse, c'est-à-dire que le bassin se meut tout d'une pièce.

Exécutés de la sorte, ces mouvements ne sont pas douloureux puisqu'ils se passent à peine dans la jointure, mais ils le deviennent dès que, faisant immobiliser le bassin, vous empêchez celui-ci d'obéir.

L'effacement du pli de l'aine et la transmission des mouvements du membre au bassin sont donc deux signes absolument pathognomoniques d'une coxalgie.

Il se pourrait cependant que la lésion anatomique, située primitivement dans la tête de l'os, n'eût pas jusqu'alors franchi les limites; qu'il n'y eût pas encore de fongosités ni d'épanchement articulaires, et que les parties molles qui entourent la jointure fussent saines. Dans ce cas, la région inguinale aurait donc conservé son aspect sensiblement normal et la contracture périarticulaire existerait seule. On serait alors en droit de se demander s'il ne s'agirait pas d'une contracture d'ordre purement nerveux, sans lésion articulaire. Il n'est pas difficile, en général, d'établir le diagnostic différentiel : la coxalgie hystérique (c'est ainsi que Brodie a désigné, bien à tort, cette contracture nerveuse) n'a pas suivi la marche progressive que je viens de signaler ; elle est arrivée tout de suite à la contracture. Les sujets sont, le plus souvent, des femmes atteintes d'autres troubles nerveux; enfin, il est bien exceptionnel que dans la coxalgie vraie le pli de l'aine soit absolument normal et que la pression en ce point ne provoque pas de douleurs. La plupart des auteurs disent : Vous avez un moyen certain d'établir le diagnostic, c'est l'anesthésie par le chloroforme qui fera disparaître la contracture, si elle est purement nerveuse; mais c'est une erreur, car pendant la résolution du sommeil anesthésique toutes les contractures disparaissent, qu'elles soient de nature nerveuse ou inflammatoire ; ce qui ne disparaît pas, ce sont les rétractions des muscles. Or, il peut se faire que la maladie n'en soit pas encore arrivée à la période de la rétraction.

Cependant, le chloroforme pourra être utile dans les cas douteux (et ils sont bien rares pour un homme un peu expérimenté), en permettant de percevoir des craquements articulaires qui ne s'observent que dans la coxalgie vraie.

Après la première période survient la seconde, la *période des déformations* ou des *attitudes vicieuses*. La description de cette période a été si compliquée par beaucoup d'auteurs, qu'elle est

passée en quelque sorte à l'état de casse-tête chinois; je la réduirai aux proportions nécessaires à la clinique, renvoyant le lecteur à mon *Traité d'anatomie topographique*, s'il désire posséder des renseignements plus complets sur le mécanisme de ces déformations et le rapport qu'elles présentent avec la physiologie du bassin.

L'attitude vicieuse la plus importante à reconnaître, celle qui précède les autres et entraîne les conséquences les plus graves pour l'avenir, si elle n'est pas corrigée, c'est la *flexion de la cuisse sur le bassin*. Sans doute, le membre inférieur se porte également, ainsi que nous allons le voir, en abduction, en adduction; il peut subir des mouvements de rotation en dehors ou en dedans, mais ce qui domine ces diverses attitudes vicieuses, c'est la flexion. Une fois guéri, le malade marchera plus ou moins péniblement avec un membre rectiligne en abduction, mais comment voulez-vous qu'il pose le pied sur le sol lorsque la cuisse, par exemple, est ankylosée à angle droit sur le bassin; et c'est ce qui arrive presque constamment pour les sujets atteints de coxalgie grave qui n'a pas été convenablement traitée, c'est-à-dire qui a été abandonnée à elle-même.

Le praticien doit donc surveiller, avec le plus grand soin, la production de la flexion de la cuisse sur le bassin, d'autant plus qu'en vertu d'un mécanisme, sur lequel je vais insister dans un instant, elle peut passer inaperçue, même lorsqu'elle est extrêmement prononcée. Je dirai même qu'au point de vue pratique c'est la seule attitude vicieuse dont il y ait à se préoccuper, parce que la flexion accompagne toujours l'abduction et l'adduction des membres et que, en corrigeant la première, on corrige nécessairement les secondes dans la mesure du possible, puisque l'on ramène le membre dans la rectitude et le parallélisme avec celui du côté opposé.

Énonçons d'abord, en quelques mots, la marche progressive de ces attitudes vicieuses dans la coxalgie.

Le membre inférieur se porte d'abord dans la flexion et l'abduction. A ce moment, il paraît à la vue un peu plus long que l'autre, bien qu'il n'y ait pas, en réalité, de différence de longueur. Plus tard, il reste toujours en flexion, mais à l'abduction succède l'adduction et, à la vue, le membre paraît alors plus court que celui du côté opposé, bien qu'il puisse n'exister réellement aucune différence de longueur. On se rend compte ainsi de la

conception des anciens, qui considéraient la coxalgie comme une luxation spontanée du fémur. Sous l'influence des produits pathologiques accumulés dans la cavité cotyloïde, la tête du fémur était peu à peu chassée de sa cavité (période d'allongement), puis survenait la luxation qui était le terme fatal, le but, en quelque sorte, de la maladie (période de raccourcissement).

Cette conception, quoique fausse de tout point, rend très bien compte des signes apparents de la coxalgie, et c'est à ce titre que j'ai cru devoir la rappeler.

Étudions maintenant la flexion de la cuisse sur le bassin.

A une période très rapprochée du début de la coxalgie, le sujet imprime à la cuisse un mouvement de flexion sur le bassin. Ce mouvement, qui toutefois n'est pas constant, est instinctif et a pour but de soulager le malade. Résulte-t-il de la production d'une certaine quantité de liquide dans la synoviale articulaire? Il est certain qu'une injection de liquide dans l'articulation coxo-fémorale détermine la flexion et l'abduction de l'os, mais il est impossible que cette action soit assez puissante pour produire mécaniquement le soulèvement de la cuisse entière. Ce qui est probable, c'est que le sujet prend l'attitude qui atténue le plus possible la douleur produite par la pression du liquide.

La flexion augmente de plus en plus, et supposons-la parvenue au degré où je l'ai représentée sur la figure 178. A cette époque, le malade garde constamment le lit. Or, il fait effort pour maintenir le membre sur le plan du lit en parallélisme avec celui du côté opposé, mais cela est impossible, puisque la contracture musculaire empêche tout mouvement de se produire dans l'article, et cependant, quand on découvre le malade, les deux membres inférieurs paraissent parallèles. Examinez alors la région lombaire, et vous verrez qu'à ce niveau existe une dépression plus ou moins profonde, une *cambrure*, une *ensellure*. Un simple coup d'œil jeté sur les figures 178 et 179 fera, ce me semble, bien comprendre la production de ce signe qui joue un rôle capital dans l'histoire clinique de la coxalgie. Saisissez le genou en A (fig. 178) et essayer de ramenez la cuisse sur le plan du lit C. Du moment où toute espèce de mouvement a disparu au niveau du point B, ce résultat ne pourra être obtenu que si la tige représentée par la colonne vertébrale en D s'incurve au degré nécessaire, ce qui peut se faire grâce à la mobilité des vertèbres les unes sur les autres, d'autant plus que ces phénomènes se

produisent lentement, successivement. Vous obtenez alors la figure 179.

La flexion de la cuisse sur le bassin est donc corrigée, en apparence, par la cambrure lombaire, et l'on ne peut juger du degré de flexion que par le degré de cambrure. En conséquence, pour savoir si la cuisse est en flexion, regardez la région lombaire. Si

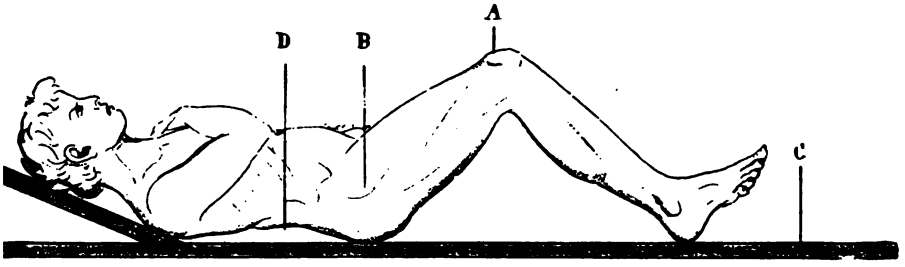

Fig. 178.

celle-ci ne repose pas sur le plan du lit, c'est que la cuisse est fléchie. Soulevez alors le membre jusqu'à ce que toute espèce de cambrure ait disparu, et vous pourrez ainsi apprécier exactement le degré de flexion. C'est encore en vous guidant exclusivement sur la cambrure lombaire, ainsi que je le dirai à propos du traitement, que vous pourrez jugez du résultat de vos tentatives de

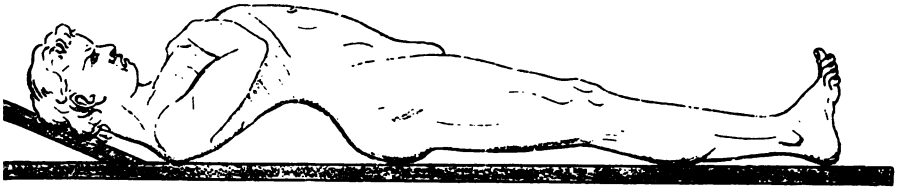

Fig. 179.

redressement. Tant que la cambrure persiste, à quelque degré que ce soit, c'est que le membre n'est pas complètement redressé.

A une période plus avancée de la coxalgie, la cuisse, avons-nous dit, tout en conservant la flexion qui tend plutôt même à s'exagérer, se place en adduction et en rotation en dedans, c'est-à-dire que le sujet prend l'attitude propre aux luxations coxo-fémorales postérieures, et, en particulier, à celle de la luxation ischiatique.

Voici l'explication qui me paraît le mieux rendre compte de ce phénomène. Je rappelle que la capsule articulaire, très résistante en avant et en haut, offre, au contraire, une très faible épaisseur en bas et surtout en arrière. Or, dans l'attitude de la flexion, la tête du fémur vient presser sur la partie la moins solide de la capsule et, en même temps, sur la partie correspondante du sourcil cotyloïdien. Il en résulte que le rebord de la cavité s'érode, s'écule, que la capsule cède, et la tête du fémur est peu à peu entraînée en arrière, d'où l'adduction et la rotation en dedans.

C'est à ce déplacement de la tête fémorale que l'on a donné le nom de luxation spontanée. Il est vrai que les os ont changé de rapports, néanmoins cette migration du fémur par usure progressive ne saurait être considérée comme une véritable luxation.

J'ai dit plus haut que le membre inférieur paraissait tantôt allongé, tantôt raccourci, sans changement réel dans sa longueur: cette apparence tient au mouvement d'abduction ou d'adduction, mais surtout à l'inclinaison latérale du bassin. Aussi, faut-il quand on pratique la mensuration, prendre grand soin de placer les deux épines iliaques sur le même plan horizontal, ou, du moins tenir compte dans le résultat de cette différence de niveau.

Il faut savoir, cependant, qu'on peut rencontrer un raccourcissement réel de plusieurs centimètres lorsque la tête s'est portée plus ou moins haut sur l'os iliaque après destruction du sourcil cotyloïdien. Le même résultat serait obtenu par la diminution de volume de la tête du fémur, qui disparaît même parfois complètement, détruite par l'affection tuberculeuse.

La troisième période de la coxalgie est la période suppurative.

La suppuration n'intervient pas fatalement à la suite de la coxalgie, mais elle apparaît fréquemment, plusieurs mois, quelquefois plusieurs années après le début des accidents. Elle se manifeste dans des points différents suivant le siège qu'a occupé primitivement le tubercule, ainsi : dans le centre de la tête fémorale, dans la cavité articulaire après destruction de l'os et du cartilage d'encroûtement, et même dans le bassin, soit par destruction du fond de la cavité, soit par suite de la présence des tubercules à la surface interne de l'acétabulum. Le foyer gagne peu à peu les couches superficielles et se vide à l'extérieur en laissant à sa suite une fistule.

Un point très important dans le diagnostic des abcès coxalgi-

ques est celui de savoir si le foyer communique avec l'articulation, ou bien s'il est extra-articulaire, et il peut être fort difficile de se prononcer à cet égard. Cependant, lorsque le pus est circonscrit, enkysté dans la gaine du couturier, par exemple, et qu'il s'est développé d'une façon insidieuse, sans douleur, il est vraisemblable qu'il siège en dehors de l'articulation : mais pourrait-on affirmer qu'il ne s'en trouve pas, en même temps, profondément et que la communication ne s'établira pas à un moment donné? c'est impossible.

A cette période, on trouve souvent la région non seulement profondément déformée, mais tuméfiée, indurée, et les muscles de la cuisse ainsi que les pelvi-trochantériens sont réduits à un état d'atrophie extrême. Le stylet introduit par les fistules rencontre des parties osseuses dénudées ou des séquestres plus ou moins mobiles qui entretiennent une abondante suppuration, et, finalement, le sujet succombe par suite d'un affaiblissement progressif ou de complications viscérales.

Pendant cette longue évolution de la coxalgie, le malade éprouve des troubles physiologiques variés. J'en ai vu parvenir à la période suppurative sans avoir jamais ressenti de douleurs, même au début. La claudication, une mauvaise attitude dans la marche, une fatigue inaccoutumée, attirent d'abord l'attention des parents; puis surviennent la période déformante, la période suppurative, et tout cela d'une manière torpide, insidieuse, sans réaction locale ni générale. Peut-être, cependant, faut-il ajouter que, si ces mêmes enfants avaient été abandonnés à eux-mêmes ou n'eussent pas été soumis à un traitement convenable, ils auraient souffert. D'autres, au contraire, éprouvent des douleurs d'une intensité extrême qui leur arrachent des cris, même pendant le sommeil.

Un point encore à noter, ce sont les accalmies trompeuses qui surviennent de temps en temps. On croit l'enfant guéri : il recommence à marcher, et les accidents reparaissent avec plus d'intensité. Aussi, ne faut-il prononcer le mot de guérison dans la coxalgie qu'avec la plus grande réserve.

Le traitement de la coxalgie varie avec chaque période de la maladie. On peut dire, toutefois, que deux grandes indications locales le dominent : *immobiliser le membre inférieur; le mainte-*

nir dans une bonne position pendant tout le cours de la maladie. Souvenez-vous, en effet, que la guérison ne s'obtient pas sans raideur articulaire et souvent même sans ankylose et que, si le malade a conservé une attitude vicieuse, une flexion à angle droit par exemple, de la cuisse sur le bassin, il ne pourra porter le pied sur le sol et sera réduit à marcher avec des béquilles.

Les parents ne manqueront pas de vous demander au cours du traitement : Mon enfant aura-t-il plus tard la hanche raide? Répondez par l'affirmative, et faites bien comprendre qu'il s'agit de la vie et que dans les cas graves l'ankylose est la condition de la guérison.

Aussitôt que les premiers symptômes de la coxalgie apparaissent, même quand il y aurait encore quelques doutes dans votre esprit, ordonnez le repos complet au lit. Le début insidieux, souvent indolent, ne se révélant par aucun phénomène local appréciable, est souvent un véritable malheur pour les enfants, surtout pour ceux de la classe pauvre, pour les petits apprentis, par exemple, que l'on traite de paresseux et qui doivent quand même continuer à marcher jusqu'à ce que l'affection revête les caractères de l'évidence. Ce qui tend à confirmer l'optimisme des parents c'est la disparition momentanée des accidents, qu'il n'est pas rare d'observer dans les premiers temps.

Dès que la coxalgie est confirmée, le repos simple au lit ne suffit plus : il faut prendre des précautions contre la période des attitudes vicieuses et immobiliser complètement le membre dans une rectitude absolue. La gouttière Bonnet remplit bien le but, et, de plus, elle permet de donner au malade tous les soins de propreté nécessaires sans le mouvoir, mais elle a l'inconvénient d'être d'un prix trop élevé pour certains malades. On peut y suppléer à l'aide d'une planche bien rembourrée ou recouverte d'un matelas, sur laquelle le sujet sera maintenu dans l'extension à l'aide de lacs faciles à adapter sur les bords. Cet appareil pourra être confectionné partout, par des hommes étrangers à l'art, et rendre à peu près les mêmes services qu'une gouttière Bonnet.

Ce qu'il faut éviter, c'est de laisser le sujet couché dans un lit ordinaire, et cela pour plusieurs raisons. D'abord, il faut que le plan sur lequel repose le malade ne puisse pas se creuser au milieu, parce qu'il est alors difficile de surveiller la production de la cambrure lombaire, et c'est l'une des raisons, sans doute, pour lesquelles celle-ci est souvent méconnue. Sur une surface plane

et résistante, il sera, au contraire, très facile de se rendre compte des moindres oscillations de la région des lombes. Ensuite, le sujet reposant sur un appareil très mobile pourra être facilement transporté d'une pièce dans une autre, ou en plein air.

Si le membre est bien rectiligne, s'il n'y a que peu ou pas de douleurs, bornez là le traitement, et il est remarquable de voir combien les enfants, même les plus turbulents, s'y soumettent ordinairement avec docilité, car ils en éprouvent du soulagement.

Il est bien entendu que le malade sera soumis à une bonne hygiène, ainsi qu'au traitement général employé contre la tuberculose : huile de foie de morue, créosote, etc.

Exposez-le surtout à l'air libre, promenez-le dans une petite voiture et, si c'est possible, faites-lui respirer l'air salin du bord de la mer.

Si le malade éprouve de la douleur et si la cuisse présente une certaine tendance à la flexion, il faut ajouter au repos complet et à l'immobilisation du membre un autre moyen, l'*extension continue*. L'extension continue, déjà proposée il y a longtemps par Lesauvage (de Caen), est le plus grand progrès qui ait été accompli à notre époque dans le traitement de la coxalgie. Elle consiste à exercer sur le membre inférieur une traction à l'aide de poids appendus à une guêtre ou à des bandelettes de diachylon collées le long du membre. On peut employer deux, trois, quatre kilos, suivant la circonstance. Ce moyen est si excellent que je ne verrais aucun inconvénient à s'en servir, même tout à fait au début de la coxalgie, d'une manière en quelque sorte préventive.

L'extension continue remplit deux indications : elle diminue ou supprime la douleur ; elle s'oppose à la flexion de la cuisse sur le bassin, ou même corrige un commencement d'attitude vicieuse. J'ajoute qu'elle est toujours bien supportée et n'occasionne, par elle-même, aucune gêne au malade.

On comprend aisément comment l'extension continue maintient le membre dans la rectitude en luttant incessamment contre la contracture musculaire, mais il est moins aisé de se rendre compte de la suppression de la douleur.

Une traction aussi faible n'est certainement pas capable d'écarter l'une de l'autre les surfaces articulaires, mais elle suffit pour diminuer la pression de la tête fémorale contre le cotyle, et c'est ainsi, sans doute, qu'agit cette méthode contre l'élément dou-

leur. On augmenterait donc la quantité de poids en procédant, je suppose, par centaines de grammes jusqu'à ce que le résultat soit obtenu.

Combien de temps faut-il maintenir le malade dans cette position ? Quand le ferons-nous marcher? vous demandent constamment les parents. Il est très difficile de répondre à cette question, et ce point de pratique est des plus délicats. Sans doute, on fera marcher l'enfant quand il sera guéri : mais quand sera-t-il guéri ? Et à quoi reconnaîtrons-nous la guérison, surtout la guérison définitive? Est-ce à la disparition de la douleur, du gonflement local, ou de l'attitude vicieuse? Mais il y a des sujets, surtout s'ils ont été bien soignés, qui n'ont jamais souffert, n'ont présenté qu'une légère déformation du pli de l'aine sans attitude vicieuse, et il faut bien savoir que, si l'on fait marcher le malade trop tôt, les accidents reparaîtront et tout sera à recommencer, au grand désespoir du patient et de son entourage. Chacun de nous a observé des cas de ce genre.

Je ne saurais formuler de règle précise à cet égard. Ce qu'il est bon de dire, c'est que la maladie est longue, très longue ; qu'elle dure souvent plusieurs années. La guérison ne s'annonce pas d'une manière brusque, ni par des signes locaux particuliers. Lorsque la santé générale est redevenue bonne, que le sujet mange et dort très bien, quand il s'assied sur son lit sans gêne, sans douleur, que la pression exercée autour de la jointure ne réveille aucune sensibilité, non plus que les mouvements imprimés au membre, lorsque le malade éprouve lui-même le sentiment qu'il est guéri, que rien ne l'empêcherait de se lever et de marcher, on en peut conclure que le moment est venu de cesser l'immobilisation, sans cependant oser affirmer qu'il n'y aura pas quelque retour offensif.

La marche s'opérera d'abord avec des béquilles. On pourra soutenir la hanche pendant les premiers temps avec un appareil silicaté, mais cela ne me paraît pas bien nécessaire, surtout lorsque l'articulation est ankylosée. Si le sujet est riche, on pourra remplacer les béquilles par un appareil spécial à béquillons qui se dissimule sous les vêtements et soutient en même temps le bassin.

Nous sommes appelés à intervenir seulement à la période des attitudes vicieuses : le membre est fléchi, presque toujours en

abduction et en rotation en dehors ; je suppose qu'il n'y a pas encore de suppuration. Que convient-il de faire ?

Notre conduite est des plus nettement tracées : il faut endormir le malade, étendu sur une surface plane et résistante, une table, par exemple ; redresser le membre en employant la force nécessaire, et se comporter ensuite comme dans le cas précédent, c'est-à-dire immobiliser et faire l'extension continue, qui est ici absolument de rigueur. Je répète que, pour s'assurer du redressement complet du membre, il faudra se guider sur l'état de la cambrure lombaire. Faites tenir ou tenez vous-même solidement le bassin pendant que vous fléchissez la cuisse ; procédez par pressions successives, jusqu'à ce que les deux membres soient bien parallèles, le dos reposant par toute sa surface sur le plan du lit.

Si vous n'obtenez qu'un redressement incomplet après des pressions suffisamment fortes et prolongées, immobilisez néanmoins dans cette position, que l'extension continue parviendra peut-être à modifier avec le temps.

Nous arrivons à la période suppurative. Établissons d'abord une distinction importante, suivant qu'il existe des abcès non ouverts à l'extérieur ou bien des fistules.

Comment faut-il traiter les abcès coxalgiques ? D'abord, je ne crois pas qu'il faille établir en règle absolue qu'un abcès doit être ouvert dès qu'on en a reconnu l'existence, et à cet égard il faut se souvenir que certains d'entre eux sont intra et d'autres extra-articulaires. Voici ma manière de voir relativement à ce point de pratique.

Si l'abcès est étendu, s'il est diffus, mal circonscrit, profond, ce qui doit faire supposer des rapports directs avec les surfaces articulaires, je suis d'avis de l'ouvrir. Si, au contraire, l'abcès est limité, bien circonscrit sous la peau, comme enkysté, et non douloureux, ce qui, d'ailleurs, est la règle, je ne crois pas utile de l'ouvrir. La première raison, c'est que ces abcès disparaissent souvent spontanément ; et, ensuite, pourquoi l'ouvrir, puisque le malade n'en souffre pas ? Pour supprimer une cause locale d'infection ? Mais nous savons que la tête du fémur, le cotyle et la synoviale sont remplis de tubercules. Il n'y aurait sans doute pas grand inconvénient, mais je n'y vois pas d'avantage, car, de deux choses l'une : ou l'abcès disparaîtra spontanément par régression

de la matière tuberculeuse, ou il s'ouvrira de lui-même. restera quelque temps fistuleux et se fermera ensuite.

Des fistules plus ou moins nombreuses entourent la jointure. Explorez les trajets avec un stylet. et, si vous arrivez sur les parties osseuses dénudées, nécrosées, l'indication formelle est d'ouvrir largement le foyer de suppuration et de réséquer les parties malades. J'indiquerai plus loin, dans un chapitre spécial, le procédé de résection de la hanche.

Il faut reconnaître toutefois que, lorsque nous enlevons des séquestres dans une articulation coxo-fémorale, ce n'est pas une résection proprement dite, mais c'est la conduite que nous suivons le plus souvent en France dans le traitement de la coxalgie suppurée. Certains de nos confrères étrangers pratiquent une véritable résection à une période beaucoup moins avancée de la maladie, alors qu'on ne constate ni suppuration, ni fistules. Je ne saurais, pour mon compte, accepter en principe cette manière de faire, car, à l'aide du traitement que j'ai décrit ci-dessus, nous guérissons, en définitive, un grand nombre de coxalgies, surtout lorsque nous intervenons dès le début.

Je ne ferai que mentionner les injections interstitielles d'acide phénique soit dans les tissus périarticulaires, soit dans l'articulation elle-même. Je ne sache pas que cette méthode soit usitée dans notre pays et je n'en saurais apprécier les résultats. Il n'en est pas de même des injections de chlorure de zinc de M. Lannelongue, auxquelles on pourra avoir recours.

La coxalgie est guérie depuis un certain temps, avec une ankylose complète de la hanche, mais le membre est dans une attitude tellement vicieuse que le sujet ne peut appuyer le pied sur le sol qu'au prix d'une forte contorsion du bassin. Devons-nous alors nous contenter des appareils prothétiques, ou bien opérer le redressement du membre? Je renvoie le lecteur au chapitre *Ankylose de la hanche*, pour trouver la réponse à cette question.

D. **Luxation spontanée de la hanche** (1). — S'il est en général facile de reconnaître une luxation traumatique de la

(1) On a dit que certains sujets pouvaient se luxer et se réduire la hanche à volonté. Je ne voudrais pas contester ce fait; cependant je me demande s'il s'agit bien là d'une véritable luxation. Je ne pense pas, pour mon compte, que les clowns

hanche, il est loin d'en être ainsi pour la luxation spontanée, un certain nombre de causes d'erreur pouvant égarer le diagnostic.

Il faut, toutefois, établir une distinction suivant que le déplacement de la tête du fémur s'est opéré rapidement, en quelque sorte brusquement, ou bien qu'il s'est effectué lentement, graduellement.

Les cas de luxation spontanée du fémur, que l'on pourrait appeler aiguë, sont de beaucoup les plus rares. Ils peuvent survenir à la suite d'une arthrite rhumatismale ou génitale, mais surtout au cours d'une arthrite infectieuse, comme dans la fièvre typhoïde, par exemple, ou le typhus, et, chose remarquable, l'attention du praticien peut n'être appelée sur la hanche que par la production de la luxation, tant l'affection présente une marche torpide. Dans ces cas, la capsule se trouve peu à peu distendue, ramollie par le liquide qu'elle contient, et un simple mouvement d'adduction dans le lit suffit à chasser la tête en arrière, vers l'ilium ou l'ischion. Ce n'est pas alors que le diagnostic présente de la difficulté, car, sauf le mécanisme, cette luxation ne diffère pas des luxations traumatiques.

Le plus ordinairement, le fémur glisse peu à peu, soit en avant, soit en arrière, presque toujours dans ce dernier sens, sous l'influence d'une distension de la capsule, ou de l'usure du sourcil cotyloïdien. Supposez que dans une arthrite aiguë de la hanche le membre soit en flexion, adduction et rotation en dedans ; la tête du fémur, en pressant sur la partie inférieure et postérieure de la capsule (et ce sont les points les moins résistants), pourra finir, à la longue, par déchirer celle-ci et se luxer en arrière. Lorsqu'il s'agit d'une arthrite chronique, et spécialement d'une arthrite tuberculeuse, le processus est différent, et le déplacement résulte, en général, de l'usure des os.

Je répète que, dans ce dernier cas, on doit souvent y regarder

qui font exécuter à leur jointure des mouvements si désordonnés se luxent la tête du fémur, et j'ai pu étudier dans mon service un des spécimens les plus curieux en ce genre. Par suite d'un exercice continu, et, en général, commencé dès l'enfance, l'appareil ligamenteux se distend et s'affaiblit tandis que l'appareil musculaire se développe, si bien que chez ces sujets les muscles jouent à peu près seuls le rôle de ligaments actifs et maintiennent entre elles les surfaces articulaires. Il m'a paru certain que sur le gymnaste livré à mon examen et qui imprimait à son fémur des attitudes invraisemblables il ne se produisait pas de luxation.

de très près pour affirmer qu'un sujet est atteint de luxation spontanée. C'est qu'il faut, en effet, tenir compte des déviations du bassin, qui peuvent faire paraître le membre allongé ou raccourci, tandis que les surfaces articulaires sont en rapport normal. Pratiquez alors la mensuration des deux membres avec la plus grande attention.

Mais je suppose que vous trouviez un raccourcissement véritable, ce n'est pas une preuve de luxation, car ce phénomène peut être le résultat de la disparition de la tête ou du col du fémur; le résultat de l'éculement ou de l'enfoncement de la cavité cotyloïde.

Le principal signe est tiré de la situation du grand trochanter par rapport à l'épine iliaque antéro-supérieure. Mesurez la distance qui sépare ces deux saillies osseuses du côté sain, et comparez avec le côté malade. Quelquefois, le trochanter est sur la même ligne horizontale que l'épine.

Dans les cas moins prononcés, vous tirerez un grand parti du tracé de la ligne indiquée par Roser et Nélaton, dont j'ai déjà parlé plus haut. Mettez la cuisse en flexion à angle droit sur le bassin, si elle n'y est déjà. Prenez un crayon dermographique, recherchez l'épine iliaque antéro-supérieure et la partie la plus saillante de l'ischion et réunissez ces deux points par un tracé sur la peau. Recherchez alors la situation du grand trochanter par rapport à cette ligne. Si le sommet de cette apophyse correspond à la ligne, il n'y a pas de luxation. Si le trochanter, au contraire, la dépasse, il y a luxation. J'ai entendu maintes fois dire par Nélaton que c'était le seul signe dont il se préoccupât pour établir le diagnostic. Cela est très vrai, le signe est excellent, puisqu'il est anatomique, mais il n'est pas toujours perceptible. Le trochanter est parfois, souvent même, entouré d'une gangue plastique, fibroïde, qui en augmente considérablement le volume, ce qui peut induire en erreur et faire admettre une luxation qui n'existe pas. Autre cause d'erreur : supposez que la tête du fémur soit détachée du col ; le grand trochanter sera attiré en haut vers la fosse iliaque, et l'on sera encore porté à admettre une luxation alors qu'il s'agit, en réalité, d'une fracture spontanée.

Le traitement doit varier suivant l'espèce de luxation. S'il s'agit d'une luxation produite au cours d'une affection générale infectieuse, ou d'une arthrite aiguë, tous les efforts doivent ten-

dre à remettre les os en position lorsque le diagnostic est établi en temps opportun. Roser dit avoir observé des luxations spontanées de la hanche dues à une distension extrême de la capsule par du liquide, luxations qui se produisaient avec la plus grande facilité. En présence d'un de ces cas, que je n'ai jamais rencontrés, il faudrait maintenir le membre dans une extension continue pendant le temps suffisant.

Quant aux déplacements consécutifs à une arthrite chronique, à la coxalgie, je suis d'avis qu'il ne faut jamais chercher à les corriger. Tout ce que l'on peut faire, c'est, ainsi que je l'ai dit au traitement de la coxalgie, de restituer au membre la meilleure position possible, ce qui, d'ailleurs, présentera le plus souvent des difficultés insurmontables sans le secours d'une opération dont nous parlerons plus loin.

E. **Ankylose de la hanche.** — Lorsque tous les mouvements sont abolis dans l'articulation coxo-fémorale, notre premier soin sera de savoir s'il s'agit d'une ankylose vraie ou d'une simple raideur par contracture musculaire, et l'anesthésie par le chloroforme permettra seule de résoudre la question d'une manière certaine. Quant à reconnaître si l'ankylose est osseuse, c'est-à-dire résulte de la soudure entre elles des surfaces articulaires, ou si elle est due à l'existence de jetées fibreuses ou osseuses, ou simplement à la rétraction des muscles périarticulaires, cela est le plus souvent impossible, à moins qu'on ne puisse encore imprimer quelques légers mouvements à la jointure.

Une fois le diagnostic d'ankylose établi d'une manière générale, il convient de se préoccuper des variétés cliniques de l'affection, ce qui présente d'autant plus d'importance qu'elles doivent servir de base à notre thérapeutique. Ce sont les suivantes :

Ankylose rectiligne unilatérale sans déplacement articulaire ;

Ankylose rectiligne bilatérale sans déplacement articulaire ;

Ankylose avec attitude vicieuse sans déplacement des surfaces osseuses ;

Ankylose rectiligne uni ou bilatérale avec luxation ;

Ankylose avec attitude vicieuse et luxation de la hanche.

Supposons d'abord le cas le plus simple : un sujet présente une ankylose de la hanche d'un seul côté, le membre inférieur est dans une bonne position, les surfaces articulaires sont en

place, la marche est possible et le malade n'éprouve qu'un certain nombre d'inconvénients, légers en somme, et qui n'entravent en rien l'existence. Faut-il, dans ce cas, essayer de ramener des mouvements dans la jointure?

Si l'ankylose paraît osseuse et ne peut être vaincue qu'au prix d'une opération sérieuse, non, sans doute, il ne faut rien tenter. Mais si quelques légers mouvements persistent encore entre les surfaces articulaires, est-il permis d'en augmenter l'amplitude par des manœuvres souvent répétées, avec ou sans chloroforme?

Cela dépend de la cause première de l'affection : est-elle accidentelle, comme un traumatisme, une blennorragie, un accouchement? Il n'y a aucun inconvénient à accorder cette satisfaction au malade, s'il le désire, car, en définitive, le pis qui puisse arriver, c'est que vous n'obteniez qu'un résultat nul ou insignifiant. Mais, si l'ankylose est consécutive à une coxalgie, gardez-vous bien de recourir aux plus légères tentatives de mobilisation, qui pourraient déterminer le retour offensif d'une maladie dont on est trop heureux d'avoir arrêté la marche, même au prix d'une ankylose permanente de la hanche.

Supposons que l'ankylose soit bilatérale, et ce cas est heureusement très exceptionnel. Le sujet se trouve alors dans une condition des plus pénibles ; il marche à grand'peine et surtout ne peut s'asseoir. J'estime que, dans cette circonstance, il faut essayer de mobiliser l'une des deux jointures, de créer une pseudarthrose par un des procédés que je vais indiquer tout à l'heure.

Les réflexions qui précèdent s'appliquent également aux cas d'ankylose rectiligne avec luxation de la hanche. L'infirmité est alors plus sérieuse, sans nul doute ; les malades boitent et se déhanchent en marchant, mais, en définitive, ils marchent, et l'on doit se contenter de conseiller des chaussures appropriées.

L'ankylose s'est effectuée dans une attitude vicieuse du membre, et nous savons que cette attitude consiste toujours en une flexion plus ou moins prononcée de la cuisse sur le bassin avec abduction ou adduction du membre. Le sujet ne peut porter le pied sur le sol qu'en imprimant au torse une énorme cambrure postérieure et latérale, et il n'y peut même réussir dans les cas les plus prononcés. La marche s'effectue à l'aide de béquilles ou d'un pilon adapté au pied. Il n'est pas douteux que le chirurgien doit tout faire alors pour restituer au membre une attitude sensiblement normale. Nos devanciers hésitaient à pratiquer dans ces

circonstances des opérations qui souvent, en effet, entraînaient la mort, mais la chirurgie antiseptique nous fournit de telles garanties à cet égard que nous pouvons et devons reculer les limites de notre intervention, surtout lorsqu'il s'agit de jeunes sujets, ce qui, dans l'espèce, est ordinairement le cas.

Il faut donc redresser le membre.

Nous pouvons recourir à deux méthodes : le redressement manuel ou *ostéoclasie*, et le redressement après section de l'os ou *ostéotomie*.

Je ne crois pas que l'on doive se déclarer partisan absolu de l'une ou de l'autre de ces méthodes. Toutes les deux sont bonnes, susceptibles de fournir d'excellents résultats, et j'estime que c'est à en rechercher les indications que nous devons nous efforcer. Il ne serait pas sage, ce me semble, de préférer toujours l'ostéotomie à l'ostéoclasie, sous prétexte que l'on sait mieux ce que l'on fait, parce qu'en définitive l'ostéoclasie a fait ses preuves et, malgré l'antisepsie, expose moins la vie des malades.

Voici ma manière de voir à cet égard.

Je pense que l'ostéotomie est préférable toutes les fois qu'il y a luxation de la hanche.

Je pense encore que l'ostéotomie est préférable lorsqu'on a acquis la conviction que l'ankylose est osseuse. Mais, si les surfaces articulaires sont bien en place, si l'affection est d'origine relativement récente, si surtout on peut, sous le chloroforme. percevoir quelques mouvements dans la jointure, si légers soient-ils, j'estime que l'on doit tenter l'ostéoclasie.

Je rappellerai l'histoire d'une femme âgée de vingt-huit ans, que je présentai à la Société de chirurgie, en 1875. Elle était atteinte d'une ankylose de la hanche droite, consécutive à une arthrite puerpérale. La flexion et l'adduction étaient telles que le membre droit recouvrait le membre gauche et qu'il était à peine possible d'introduire la main entre les cuisses. J'opérai le redressement manuel en me servant du fémur comme bras de levier (et l'on dispose alors d'une force énorme) et j'obtins un résultat tel, qu'on n'eût pu soupçonner que cette femme avait été atteinte d'une affection de la hanche. Je crus à cette époque avoir fracturé le col du fémur, tant le bruit avait été sec et fort, mais je pense aujourd'hui, après d'autres faits que j'ai observés depuis lors, qu'il ne s'agissait que d'adhérences.

L'ostéotomie se pratique dans deux conditions : sur le fémur luxé, ou sur le fémur en place.

Lorsque le fémur est luxé, il faut, autant que possible, faire porter la section sur le col.

Si les os sont en place, le col est si profondément situé qu'il me paraît préférable de pratiquer la section au-dessous du grand trochanter, en se rapprochant le plus possible de cette tubérosité.

L'os étant mis à nu, on opérera à l'aide du ciseau et du maillet et, lorsqu'on sera parvenu successivement jusqu'au voisinage de la face opposée, on achèvera l'opération par l'ostéoclasie en brisant ce qui reste du tissu osseux. Le membre sera ensuite traité comme s'il s'agissait d'une fracture compliquée de la cuisse.

Ne cherchez à établir une pseudarthrose que dans le cas d'ankylose bilatérale et, dans ce cas, la section doit porter de préférence sur le col du fémur.

F. **Résection de la hanche.** — Lorsque, dans une coxalgie suppurée, l'articulation est entourée de fistules qui permettent d'arriver sur des surfaces osseuses dénudées et cariées, il est indiqué d'enlever ces parties.

L'opération peut consister simplement à agrandir la fistule de manière à pénétrer jusqu'au séquestre, et à enlever ce dernier avec une pince. Ce n'est pas, à proprement parler, une résection et cette opération ne nécessite pas de description spéciale.

La résection de la hanche consiste à retrancher la tête et le col du fémur et, quelquefois, le grand trochanter. L'articulation serait, à la rigueur, accessible en avant, au niveau du muscle couturier, mais nous faisons, en général, porter l'incision en arrière du grand trochanter.

Voici le procédé opératoire : Le sujet étant couché sur le côté opposé, pratiquer une incision courbe qui encadre, en quelque sorte, le bord postérieur du grand trochanter, en partant du sommet de cette apophyse. En se rapprochant ainsi du grand trochanter, on évitera sûrement la blessure du nerf sciatique situé plus en arrière. Divisez successivement toutes les parties molles dans le sens et l'étendue de l'incision cutanée, et pénétrez ainsi jusqu'au col du fémur. Ouvrez la capsule. Recommandez alors à l'un des aides d'exécuter une manœuvre qui vous facilitera singulièrement l'opération. Faites fléchir la cuisse sur le bassin à angle droit, et portez le membre dans l'adduction. Si ce mouvement est bien effectué, la tête sortira d'elle-même de la cavité cotyloïde sans qu'il soit nécessaire de recourir à la section du liga-

ment rond; vous aurez, en réalité, produit une luxation postérieure. Sur le cadavre, nous pratiquons la section du col avec une scie à chaîne ou même une petite scie à main; je préfère, sur le vivant, me servir du ciseau et du maillet, afin d'éviter de répandre de la sciure d'os dans la plaie.

Si le grand trochanter paraissait altéré, on le réséquerait également en agrandissant, au besoin, la plaie cutanée.

Quant à la cavité cotyloïde, on enlèverait avec la cuiller tranchante les parties que l'on trouverait atteintes.

Je rappelle que Langenbeck pratique une incision longitudinale entre le moyen fessier et le pyramidal, ce qui me paraît surtout applicable à l'ostéotomie pour ankylose bilatérale de la hanche.

G. **Désarticulation coxo-fémorale.** — Le procédé de choix pour la désarticulation coxo-fémorale est le procédé à lambeau antérieur. Jadis, la manœuvre consistait à pénétrer d'emblée à la racine de la cuisse et à tailler le lambeau par transfixion; nous nous faisions même un point d'honneur d'ouvrir du même coup la capsule. Cette manière de faire, extrêmement rapide, était rationnelle avant le chloroforme, et nous avait été transmise, d'ailleurs, par les chirurgiens de cette époque. Il est préférable d'y renoncer, mais ce n'est cependant pas une raison parce que le sujet est endormi, pour enlever la cuisse à petits coups de bistouri comme on enlève une tumeur adhérente.

La vérité est que, tout en évitant la prestidigitation chirurgicale justement recherchée avant la découverte de l'anesthésie, il est de règle, selon moi, d'opérer rapidement, surtout lorsqu'on découvre de grandes surfaces : si, en effet, vous évitez par le pincement des vaisseaux l'hémorragie artérielle, vous n'évitez pas l'hémorragie en nappe des capillaires, laquelle, à la longue, fournit une masse considérable de sang.

Voici le procédé opératoire que je conseille : Jusqu'à ce que vous soyez arrivé sur l'artère fémorale et que vous ayez pu la saisir dans une pince, recommandez à un aide de faire la compression digitale sur l'éminence ilio-pectinée, ce qui ne saurait vous gêner pour le tracé du lambeau. Cette compression remplit le même but que la ligature préventive et simplifie l'acte opératoire.

Commencez par tailler le lambeau en divisant seulement la peau et la couche sous-cutanée. La délimitation de ce lambeau

consiste en deux incisions latérales, externe et interne, verticales, reliées entre elles par une incision horizontale. L'incision interne partira du pli inguino-crural et descendra verticalement sur la face interne de la cuisse. L'incision externe devra commencer entre l'épine antéro-supérieure et le grand trochanter, mais, en descendant, passera derrière cette apophyse, afin d'éviter le cul-de-sac que la peau forme à ce niveau quand on passe en avant. Ces deux incisions seront prolongées en bas jusque vers la partie moyenne de la cuisse et reliées entre elles par l'incision horizontale en arrondissant les angles au point de rencontre.

Disséquez alors seulement la peau et les couches sous-cutanées dans l'étendue de trois travers de doigt environ, afin d'obtenir un lambeau cutané musculaire et d'éviter la saillie des muscles, ce qui arrivait à la suite de la taille du lambeau par transfixion, quelque soin que l'on prît à rétracter la peau.

Divisez ensuite la couche musculaire, et commencez par la partie interne, où se trouve l'artère fémorale.

L'aide qui relève le lambeau tiendra une pince toute prête pour l'appliquer sur l'artère. Cheminez ainsi rapidement en divisant les parties molles devant vous jusqu'au niveau de l'articulation coxo-fémorale.

Ouvrez la jointure, en vous rappelant qu'il faut tenir le tranchant perpendiculaire au grand axe du col du fémur pour bien diviser la capsule. Faites basculer la tête, coupez le ligament rond, la partie postérieure de la capsule, les muscles pelvi-trochantériens, et sortez avec le couteau au niveau du pli fessier.

J'ai pratiqué, jusqu'à présent, la désarticulation coxo-fémorale par le procédé que je viens de décrire. Je conviens toutefois que le procédé en raquette paraît jouir aujourd'hui d'une plus grande faveur. La queue de la raquette doit porter en avant sur le trajet des vaisseaux fémoraux, ce qui permet de couper, dès le début de l'opération, l'artère et la veine entre deux ligatures.

CHAPITRE VII

AFFECTIONS CHIRURGICALES DE LA CUISSE.

La cuisse présente en avant, vers sa racine, une région spéciale, la région inguino-crurale ou pli de l'aine, dont les affec-

tions demandent une description particulière, et c'est par elles que je commencerai cette étude. Je ferai toutefois remarquer que la principale, peut-être, d'entre ces affections, la hernie crurale, a été décrite plus haut avec les hernies abdominales : aussi en tiendrai-je compte seulement au point de vue du diagnostic différentiel.

En raison de la présence des gros vaisseaux qui occupent dans cette région une situation superficielle, les plaies de l'aine, de quelque nature qu'elles soient, présentent une gravité particulière. Je n'ai, d'ailleurs, aucun conseil spécial à donner à cet égard au praticien, qui devra se rendre maître de l'hémorragie en allant directement dans la plaie à la recherche du vaisseau blessé.

Les brûlures étendues de la région inguinale doivent aussi appeler vivement notre attention, car elles déterminent, à la longue, une flexion de la cuisse sur le bassin, et le tissu rétractile inextensible qui résulte de la cicatrisation immobilise complètement la jointure dans une attitude vicieuse. Il faut donc maintenir le membre dans l'extension pendant le temps de la cure, recouvrir la plaie de greffes dermiques, mais il est bien à craindre que la nature ne triomphe de tous vos efforts, et plus tard seulement vous pourrez remédier à la difformité par une opération autoplastique. La méthode italienne trouverait dans ce cas une application facile.

1° ADÉNITES INGUINALES.

La région inguinale, remarquable par la présence d'un grand nombre de ganglions lymphatiques, est le siège très fréquent d'adénites. Bien que commune à un grand nombre de régions, cette affection donnera ici lieu à quelques considérations particulières.

L'adénite inguinale se présente sous deux formes : la forme aiguë et la forme chronique.

L'adénite chronique constitue une véritable tumeur ganglionnaire dont l'étude clinique trouvera mieux sa place au chapitre des tumeurs de l'aine.

Presque tous les ganglions lymphatiques de la racine de la cuisse sont superficiels et situés entre la peau et le fascia lata; cependant, il en existe toujours au moins un, en arrière de l'apo-

névrose fémorale, et qui occupe l'anneau crural en dedans des vaisseaux fémoraux (Voy. *Anat. topogr.*, fig. 273, p. 984, 9e édition).

Il y a donc lieu de diviser les adénites inguinales en superficielle et profonde, division d'autant plus nécessaire que les signes sont absoluments différents dans les deux cas.

a. *Adénite inguinale superficielle.* — Lorsque vous constatez dans le pli de l'aine l'existence d'une tuméfaction, bien limitée, superficielle, douloureuse spontanément et à la pression, d'origine récente, il n'est pas douteux qu'il s'agit d'une adénite et si vous êtes appelé au début de l'affection, vous pouvez même saisir le ganglion entre les doigts. Un peu plus tard, le ganglion est masqué par l'envahissement de l'atmosphère celluleuse voisine, mais l'adénite n'en constitue pas moins une tuméfaction nettement limitée, ce qui la différencie du phlegmon, de l'érysipèle, et de l'infiltration d'urine.

Précisez ensuite le siège de l'adénite. S'est-elle développée aux dépens des ganglions qui occupent le pli de l'aine lui-même, c'est-à-dire à la base du triangle de Scarpa (ganglions inguinaux), ou bien de ceux qui siègent à quelques centimètres au-dessous de l'arcade crurale, dans l'aire même du triangle (ganglions cruraux)? Ce siège nous indiquera, à peu près certainement, par avance le point de départ de l'adénite: dans le premier cas, explorez la paroi abdominale au-dessous de l'ombilic, la fesse, l'anus, les organes génitaux externes; dans le second cas, explorez le membre inférieur et en particulier le pied. L'anatomie nous indique encore que les vaisseaux lymphatiques de la verge et du scrotum, de l'anus, se rendent aux ganglions les plus internes du pli de l'aine.

Lorsque l'adénite se termine par résolution, ce qui n'est pas rare, les phénomènes rétrocèdent peu à peu; lorsqu'elle se termine par suppuration, le gonflement s'accentue de plus en plus, la peau rougit, s'amincit, et la fluctuation devient manifeste.

Ouvrez l'adénite crurale par une incision parallèle à l'axe de la cuisse, mais pour l'adénite inguinale proprement dite ne pratiquez pas une incision parallèle à l'arcade crurale, car vous avez grande chance alors de voir les bords de la plaie cutanée se recroqueviller en dedans et s'opposer à la cicatrisation. Faites au bistouri une simple ponction, longue d'un centimètre au plus, et perpendiculaire au pli de l'aine.

Si le bubon est de nature inflammatoire simple, la guérison s'opérera rapidement; s'il est consécutif à un chancre mou, on observera généralement à la suite des décollements et des ulcérations plus ou moins étendues qu'il conviendra de modifier par la cautérisation, la poudre d'iodoforme, le vin aromatique, etc.

Lorsque l'adénite est de nature tuberculeuse, la cicatrisation s'opérera rarement, et l'on verra s'établir une ou plusieurs fistules qui nécessiteront un traitement ultérieur : ouverture, grattage du foyer, pansement à l'iodoforme ou au salol.

b. *Adénite inguinale profonde.* — Sous quelle influence le ganglion crural profond s'enflamme-t-il? Il est difficile, impossible même de le dire, mais le fait est que l'on peut, très rarement il est vrai, observer une adénite profonde. Tout l'intérêt de cette affection réside en ce que les symptômes qu'elle détermine ressemblent presque complètement à ceux d'une hernie crurale, à ce point que l'erreur n'a le plus souvent été reconnue qu'au cours de l'opération.

Le début brusque, la douleur dans le pli de l'aine, l'existence d'une tumeur petite, profonde, occupant exactement la région de l'anneau crural, les vomissements résultant, sans doute, d'une péritonite de voisinage, portent nécessairement le praticien à diagnostiquer une hernie crurale. Il est probable que l'on trouverait un élément de diagnostic dans la persistance de l'évacuation des gaz et des matières fécales, mais, la règle étant d'opérer le plus tôt possible les hernies crurales, surtout les petites, on ne prend pas le temps de constater ce signe.

Ce qui, d'ailleurs, console de l'erreur, c'est qu'elle ne saurait être préjudiciable au malade et que, fît-on même le diagnostic d'adénite profonde, le meilleur traitement serait encore de pratiquer, le plus tôt possible, une incision jusqu'au ganglion, de manière à le dégager des plans fibreux qui, l'entourant de toutes parts, s'opposent à son épanouissement et provoquent ainsi des accidents analogues à ceux de l'étranglement herniaire.

2° TUMEURS DE L'AINE.

La première préoccupation du clinicien en présence d'une tumeur de l'aine sera de savoir si elle est *solide* ou *liquide*. Certains néoplasmes peuvent, à cet égard, laisser des doutes dans

l'esprit, mais, d'une manière générale, le diagnostic entre ces deux genres de tumeurs est facile.

Je suppose que la tumeur soit solide.

Posons-nous cette question : fait-elle corps avec le squelette ou bien en est-elle indépendante?

Dans le premier cas, le point de départ sera probablement osseux; cependant, une tumeur primitivement développée au sein des parties molles pourrait avoir contracté ultérieurement de telles adhérences avec le squelette qu'elle parût en faire partie. Les commémoratifs seraient alors d'un très grand secours, et nous apprendraient qu'à un moment donné la tumeur était mobile. La consistance viendrait également en aide : si la tumeur était dure, de consistance osseuse, nul doute qu'elle ne procède du squelette.

Nous avons acquis la conviction que la tumeur est osseuse, ou primitivement née aux dépens du tissu osseux : quelle en est la nature? Est-ce une exostose du pubis? Est-ce la tête du fémur elle-même laissée en place après une luxation sus-pubienne, avec ou sans fracture concomitante du col? Est-ce un chondrome? Est-ce un sarcome ou un cancer de l'os iliaque?

Telles sont les diverses questions que doit résoudre le praticien, et pour cela il se basera sur les données générales de la clinique : une exostose constituera une tumeur souvent régulière, quelquefois inégale, mais d'une consistance éburnée, uniforme dans tous les points, indolente, et dont l'apparition remonte à de longues années.

Si le sujet présentait les autres signes d'une luxation sus-pubienne, on conclurait à la présence de la tête du fémur, mais si, dans une tentative de réduction, par exemple, le col du fémur avait été brisé et que l'on manquât de ce renseignement, le diagnostic différentiel avec une exostose serait fort difficile, et j'ai souvenir d'un malade de mon service qui donna lieu, sous ce rapport, à des interprétations diverses.

Un chondrome se reconnaîtrait à sa surface inégale, irrégulière, bosselée, de consistance dure, mais un peu variable suivant les points, à son indolence et à sa marche très lente.

Si, au contraire, une tumeur de l'aine fusionnée avec le squelette s'était développée rapidement, si elle était dure par places, molle en certaines autres, accompagnée de douleurs, toute la vraisemblance serait en faveur d'un cancer ou d'un sarcome.

Voyons notre seconde hypothèse : la tumeur est solide, mais

elle est manifestement libre de toute connexion avec le squelette; elle s'est développée au sein ou aux dépens des parties molles de l'aine. La région inguino-crurale est, sans doute, susceptible d'offrir toutes les variétés de tumeurs solides que l'on rencontre dans les autres points de l'économie, mais nous devrons tout de suite songer aux tumeurs ganglionnaires, qui sont, en réalité, très spéciales à cette partie du membre inférieur, et de beaucoup les plus communes.

En présence d'une tumeur ganglionnaire de l'aine, demandons-nous tout d'abord : Cette tumeur est-elle primitive? est-elle secondaire? Le diagnostic se fera évidemment par exclusion ; si un examen attentif ne nous permet pas de découvrir la cause première de l'engorgement, nous en conclurons que ce dernier est idiopathique ou primitif.

Une tumeur ganglionnaire primitive de l'aine peut reconnaître pour cause la scrofule, c'est-à-dire la tuberculose : c'est le bubon strumeux des anciens, que nous appelons plus volontiers aujourd'hui bubon tuberculeux.

Ainsi que nous l'avons déjà signalé plusieurs fois dans d'autres régions, les ganglions lymphatiques de l'aine sont susceptibles de se transformer en lymphadénomes, lymphosarcomes, lymphocarcinomes, et c'est, en général, l'histologie seule qui nous permet d'établir ces variétés dont les caractères cliniques sont sensiblement les mêmes.

Une tumeur solide du pli de l'aine, à marche rapidement croissante, apparaissant sur un trajet adulte dont la constitution ne présente nulle part la tare tuberculeuse, appartiendra très vraisemblablement à l'une des trois variétés que je viens de mentionner.

Vous aurez alors à rechercher soigneusement les connexions de la tumeur avec les organes sous-jacents : Est-elle ou non mobile à leur surface? De là dépendra l'intervention chirurgicale. Si la tumeur est adhérente aux muscles, si les vaisseaux et nerfs sous-jacents vous paraissent englobés dans son épaisseur, abstenez-vous de toute opération. Dans le cas contraire, il sera indiqué de pratiquer l'ablation du néoplasme.

Lorsque la tumeur inguinale ganglionnaire est secondaire, elle succède soit à la syphilis, soit au cancer.

Dans la syphilis, on rencontre ordinairement une pléiade ganglionnaire au niveau du pli lui-même, et principalement à la

partie interne. Ces ganglions sont indolents et conservent toujours un petit volume. Ils peuvent paraître assez longtemps après que le chancre est cicatrisé, ce qui est capable d'induire le praticien en erreur.

Vous constatez non plus dans le pli, mais un peu au-dessous, au niveau des ganglions cruraux, une tumeur manifestement ganglionnaire, du volume d'un œuf de poule, indolente, et mobile sur les plans sous-jacents. Tout d'abord, vous ne trouvez pas de cause appréciable au développement de cette tumeur et vous êtes disposé à la considérer comme primitive. Cherchez bien au niveau du pied. Peut-être trouverez-vous en un point quelconque, le plus souvent sur la plante, une petite saillie brunâtre dont le malade s'est à peine préoccupé, ou bien vous constaterez la trace d'une opération, en apparence légère, pratiquée à une époque antérieure. Il s'agit d'un cancer cutané du pied, et, en particulier, du cancer mélanique, qui me paraît affecter une certaine prédilection pour cette région. Or, si le cancer du sein, par exemple, récidive rarement par les ganglions, mais très souvent au niveau de la cicatrice elle-même, le cancer mélanique se reproduit surtout dans les ganglions et à une époque parfois suffisamment éloignée de l'accident primitif pour que le malade ne soupçonne aucun lien entre ces deux affections.

Je répète que ces tumeurs ganglionnaires crurales secondaires, d'origine mélanique, conservent pendant très longtemps une grande mobilité sur les plans sous-jacents et sont facilement énucléables. Malheureusement, les ganglions situés au-dessus subissent plus tard la dégénérescence, et l'économie tout entière finit par subir l'imprégnation du mélanome, mais tout cela présente une marche lente. J'ai soigné dans ces conditions deux malades dont la première opération remontait à cinq et six ans.

Je rapprocherai des tumeurs ganglionnaires primitives de l'aine ces tumeurs lymphoïdes, adéno-lymphocèles, qui se développent exclusivement chez les sujets habitant les colonies et dont le pronostic opératoire offre une gravité toute particulière.

Je n'ai rien à dire de spécial sur le traitement des tumeurs solides de l'aine. Les tumeurs primitivement développées dans le squelette ne sont, en général, susceptibles d'aucune intervention rationnelle. Quant aux autres, l'ablation dépendra de leur degré d'adhérence et de fusion avec les parties sous-jacentes.

On se trouvera très bien de larder le bubon strumeux de

pointes de feu. Si, cependant, la tumeur était limitée et que le sujet ne présentât pas d'autres manifestations tuberculeuses, il serait préférable de l'enlever au bistouri.

Les *tumeurs liquides* de l'aine sont (à part les tumeurs ganglionnaires) plus communes que les précédentes. Leur étude présente aussi un plus grand intérêt en raison des difficultés parfois presque insurmontables du diagnostic ; ce sont elles qui nous fournissent ces exemples mémorables d'erreurs commises par des chirurgiens célèbres, racontées par tous les auteurs, et qui font, à cet égard, de la région de l'aine une sorte de boîte à surprises.

Une tumeur liquide de l'aine peut contenir du pus, de la sérosité, ou du sang ; c'est un abcès, un kyste, ou une tumeur sanguine.

Indépendamment des tumeurs liquides et solides, la région de l'aine est encore le siège des hernies inguinale et crurale déjà étudiées, ce qui n'est pas sans compliquer encore la question du diagnostic différentiel, et c'est à ce titre seul que je m'en occuperai dans ce chapitre.

Il me paraît utile de présenter d'abord un aperçu de ces diverses tumeurs liquides.

A. **Abcès de l'aine.** — Les abcès de l'aine sont chauds ou froids.

Les abcès chauds sont, presque toujours, le résultat d'une adénite suppurée, et ils doivent être sous ce rapport distingués en inguinaux et cruraux. Ces derniers, à leur tour, sont subdivisés en superficiels et profonds. Une autre variété d'abcès chaud, tout à fait spéciale à la région, est celle qui résulte du passage, dans le tissu cellulaire, des matières contenues dans une anse intestinale à la suite d'une hernie gangrenée : c'est l'abcès stercoral. Une arthrite aiguë de la hanche, une ostéopériostite du grand trochanter, une ostéite épiphysaire de l'extrémité supérieure du fémur, peuvent encore être le point de départ d'un abcès chaud.

Les abcès froids ont ceci de très particulier à la région qui nous occupe, qu'ils proviennent souvent des cavités abdominale ou pelvienne où ils ont pris naissance et dans lesquelles ils étaient d'abord inclus. Il importe donc de les diviser en *abcès réductibles* et *abcès non réductibles*. Ces derniers résultent de la fonte de ganglions tuberculeux, ou bien sont symptomatiques d'une coxalgie ;

Je suppose la peau rouge, tendue, douloureuse, et les accidents de date récente : il est très vraisemblable qu'il s'agit d'un abcès chaud, conséquence d'une adénite. Vous le reconnaîtrez en vous appuyant surtout sur la marche de l'affection. Vous pourriez, à la rigueur, avoir affaire à une épiplocèle enflammée, mais alors, outre les antécédents qui diffèrent, vous ne constateriez pas de fluctuation.

L'abcès pourrait être consécutif à une autre affection : ainsi, par exemple, des abcès chauds se développent parfois au pourtour d'un anévrysme devenu silencieux. Une adénite suppurée pourrait encore être confondue avec une hernie. La confusion serait surtout possible, si l'adénite était accompagnée de phénomènes de péritonite, ce qui arrive quelquefois. J'ai déjà dit que, s'il s'agit de l'adénite crurale profonde, la pensée d'une hernie crurale s'impose presque toujours au praticien. Un abcès stercoral se reconnaîtrait à ce qu'il a été précédé et s'accompagne encore de phénomènes d'étranglement.

Dans l'hypothèse d'abcès profond de la racine de la cuisse, consécutif à une arthrite aiguë, à une ostéite épiphysaire, à une ostéite du bassin, à une inflammation de la fosse iliaque interne, à une psoïtis, le diagnostic reposerait exclusivement sur la marche et le mode de développement des accidents. Toutefois, il est souvent fort difficile de se rendre exactement compte du point de départ de l'abcès : c'est ainsi que, dans un cas, l'exploration la plus minutieuse ne m'a conduit qu'à l'hypothèse d'une ostéite épiphysaire de l'épiphyse marginale de l'os iliaque.

J'estime que le meilleur moyen d'éviter les grossières erreurs signalées par les auteurs à propos des tumeurs de l'aine est de ne pas s'en rapporter à la première impression. En présence d'une tumeur ayant tous les caractères d'un abcès, on devra toujours se dire : Peut-être s'agit-il d'une hernie, peut-être d'une poche anévrysmale enflammée, et n'ouvrir le foyer qu'après avoir repoussé méthodiquement ces deux hypothèses.

Il est des circonstances où, malgré la plus grande attention, l'erreur sera presque fatale. Je suppose, par exemple, une contusion ou une plaie de l'aine accompagnée d'une plaie artérielle de très petite dimension. Le sang s'infiltre peu à peu au voisinage et donne naissance à un anévrysme faux consécutif. Après quelques jours, le foyer s'enflamme, devient tendu, douloureux, fluctuant. La peau est rouge et chaude, c'est-à-dire que vous observez les carac-

téres classiques de l'abcès phlegmoneux : eh bien, dans ce cas, rien, si ce n'est la marche de l'affection, ne saurait vous faire soupçonner l'existence d'un anévrysme.

La tumeur se présente avec toutes les apparences de la chronicité et elle est manifestement fluctuante : vous vous demandez alors : Est-ce un abcès froid, un kyste, ou un anévrysme?

Appliquez la main à la surface de la tumeur : si vous percevez des battements, c'est une forte présomption en faveur d'un anévrysme : cependant, ne vous hâtez pas de conclure. Une tumeur reposant sur l'artère fémorale présenterait des battements analogues, des battements transmis qu'il est souvent très difficile de distinguer des battements de l'artère elle-même. Recherchez s'il s'agit d'un simple mouvement de propulsion en avant, ou d'un mouvement d'expansion. La distinction entre ces deux signes est assez facile à constater à la main lorsque la tumeur est volumineuse, mais, lorsqu'elle est de petit volume, il me paraît à peu près impossible de reconnaître au toucher s'il s'agit d'un choc direct ou bien de la distension uniforme d'une poche par effort excentrique d'un liquide contenu.

Mais vous observeriez un mouvement bien net d'expansion, qu'il n'en faudrait pas encore conclure à l'existence d'un anévrysme : supposez, en effet, une collection purulente, sortant du bassin par l'anneau crural et entourant de tous côtés l'artère fémorale : les battements de cette dernière seront communiqués à l'abcès, qui subira dès lors un mouvement expansif.

L'erreur est d'autant plus facile à commettre que, dans les deux cas, la tumeur peut être réductible, c'est-à-dire disparaître sous la pression des doigts.

L'auscultation fournira un signe capital, le bruit de souffle, et pourtant, la compression exercée par une tumeur sur le trajet d'une artère serait susceptible de produire un bruit analogue. Les choses peuvent donc, à la rigueur, se présenter au pli de l'aine avec des combinaisons telles, qu'en ne s'en rapportant qu'aux signes objectifs le diagnostic différentiel est presque impossible à établir entre deux affections aussi dissemblables qu'un abcès froid et un anévrysme artériel.

Nous pouvons, néanmoins, admettre pour la très grande majorité des cas qu'une tumeur présentant des battements et un bruit de souffle est un anévrysme.

Nous recherchons alors si l'anévrysme est artériel ou artério-veineux, et je rappelle que dans le premier cas le bruit de souffle est intermittent, tandis qu'il est continu avec redoublement dans le second. De plus, dans l'anévrysme artério-veineux, on perçoit au toucher un frémissement spécial, le *thrill*.

L'anévrysme cirsoïde présentera les mêmes signes : battements, bruits de souffle, mais il sera constitué par un pelotonnement d'artères enroulées sur elles-mêmes et faciles à reconnaître au toucher. On l'observe, d'ailleurs, sur le trajet des capillaires et non sur celui du tronc principal.

Une tumeur érectile présente les mêmes caractères que dans les autres régions.

Quant à la dilatation de la veine saphène interne, elle ne pourrait être confondue qu'avec une hernie crurale, et je m'en suis déjà occupé en étudiant cette hernie.

La tumeur ne présente ni battement, ni bruit de souffle; ce n'est donc pas un anévrysme.

S'agit-il d'un kyste ou d'un abcès froid? Recherchons alors avec soin l'un des caractères cliniques les plus importants des tumeurs liquides de l'aine, la *réductibilité*. Lorsqu'on exerce une pression sur la tumeur et que celle-ci disparaît et rentre dans la cavité abdominale, le doute n'est pas possible, c'est bien un abcès froid par congestion. Appliquez une main sur la fosse iliaque, vous sentirez un second foyer se distendre à mesure que vous refoulez le foyer crural et vous pourrez de la sorte renvoyer le liquide alternativement d'une poche dans l'autre. Tout au plus, pourrait-on songer alors à une hernie crurale, mais il existe tant d'autres signes différentiels que l'erreur supposerait un manque d'examen suffisant ou d'instruction. La réductibilité franche d'une tumeur du pli de l'aine est donc un signe pathognomonique d'un abcès par congestion.

Mais la tumeur n'est pas réductible : serait-ce un kyste? Disons qu'avant tout examen les probabilités sont en faveur d'un abcès froid, en raison de la rareté extrême des kystes; c'est à peine si j'en ai observé deux ou trois dans le cours de ma pratique.

En ne s'en rapportant qu'aux seuls signes objectifs, il est impossible de différencier un kyste d'une collection purulente, mais la marche de la tumeur et l'état général du sujet fourniront des arguments sérieux en faveur de l'une ou de l'autre de ces affections.

L'abcès local sessile sera ouvert, gratté, lavé, suturé, drainé. Je me suis déjà expliqué sur le traitement des abcès par congestion en étudiant le mal de Pott.

Lorsqu'un kyste est superficiel, vous pouvez, sans crainte, l'ouvrir, le laver avec la solution phéniquée forte, toucher avec le chlorure de zinc à 5 p. 100 ; suturer et drainer. Si l'extirpation est possible, elle sera préférable.

Lorsque l'on suppose que le kyste occupe la bourse du psoas, le cas demande réflexion, car il ne faut pas oublier que cette cavité communique souvent avec la séreuse articulaire à travers un orifice de la capsule fibreuse. L'affection ne présentant par elle-même aucune gravité, je suis d'avis de n'intervenir que si le sujet éprouve une gêne sérieuse et réclame du soulagement. C'est encore à l'ouverture directe qu'il convient de recourir.

L'extirpation des anévrysmes de la fémorale au pli de l'aine a été proposée par M. P. Delbet, mais c'est une tentative assez hasardeuse ; je préfère, jusqu'à nouvel ordre, la ligature de l'iliaque externe. Cette ligature convient également si l'on se propose d'extirper un anévrysme cirsoïde de la racine de la cuisse.

Ligature de l'artère iliaque externe. — Tirer une ligne partant de l'ombilic pour aboutir à la partie moyenne de l'arcade crurale. A un bon travers de doigt environ au-dessus de l'arcade, pratiquer une incision perpendiculaire à cette ligne et la débordant d'une quantité égale en dedans et en dehors. Divisez successivement les divers plans de la paroi abdominale jusqu'au fascia transversalis exclusivement. Décoller ce fascia à l'aide du doigt, le repousser en haut, afin d'entraîner dans le même sens le péritoine. Porter le doigt dans la plaie, chercher le relief du psoas comme premier point de repère ; faire glisser le doigt de dedans en dehors, et rechercher les battements de l'artère, que l'on trouve aisément en déprimant légèrement les parois du vaisseau. Les lèvres de la plaie étant bien écartées, on dénude l'artère avec une sonde cannelée, manœuvre beaucoup plus facile à exécuter sur le vivant que sur le cadavre, en raison de la surface arrondie du vaisseau ; passer au-dessous de l'artère un fil de soie à l'aide de l'aiguille de Deschamps, en chargeant de dedans en dehors, afin de mieux ménager la veine. Soulever l'artère avec l'anse de fil, et bien s'assurer que tout battement disparaît alors dans la tumeur ; serrer le fil jusqu'à ce que l'on sente la tunique moyenne céder sous la

Je noterai encore le bourrelet très dur qui ne tarde pas à se développer au pourtour de la tumeur.

La compression doit constituer tout le traitement.

4° FRACTURES DE CUISSE.

Il faut distinguer les fractures de cuisse chez l'enfant et aux autres âges de la vie.

Chez l'enfant, en effet, le périoste qui entoure l'os constitue une membrane épaisse, résistante, élastique, peu adhérente au tissu osseux, dont on la sépare facilement, une véritable gaine qui contribue non seulement à la nutrition, mais encore à la solidité du fémur. Il en résulte que la fracture s'accompagne souvent de l'intégrité du périoste et peut, en conséquence, très bien passer inaperçue, si on n'y prête une sérieuse attention. Le membre est, en effet, à peine déformé, car il ne saurait se produire de déplacement suivant la longueur ; la crépitation fait également défaut, les surfaces étant maintenues en contact et ne frottant pas l'une contre l'autre. Le signe à peu près unique de fracture est la mobilité anormale. Soulevez le petit membre avec la main appliquée à plat sur sa face postérieure, vous le verrez s'infléchir au point fracturé. Vous obtiendrez le même résultat en exerçant un mouvement sur le genou, la hanche étant immobilisée. Il est bien entendu que l'enfant manifestera de la douleur et sera frappé d'une impuissance complète du membre.

La fracture de cuisse chez l'adulte se révèle, au contraire, par un ensemble de signes tellement évidents, que le diagnostic s'impose à première vue. La cuisse a changé de forme : elle est raccourcie et comme tassée ; souvent, elle décrit une courbure à convexité externe très accusée en forme de crosse. Le membre, réduit à une impuissance absolue, repose sur le lit par sa face externe ; le pied est en rotation en dehors. Passez alors la main à plat entre la cuisse et le plan du lit et soulevez le membre, vous le verrez aussitôt s'infléchir en un endroit qui correspond au point fracturé ; c'est le signe pathognomonique de la fracture. Peut-être percevrez-vous une crépitation plus ou moins bruyante, mais ce signe n'est pas nécessaire pour établir le diagnostic, et, d'ailleurs, vous ne l'obtiendrez pas si les fragments se sont complètement abandonnés et se correspondent par leurs faces latérales. Il vaut mieux vous en passer que de l'obtenir au prix de vives souf-

les premiers succèdent le plus souvent à une carie vertébrale ou des os du bassin ; ce sont des abcès par congestion. Ils suivent ordinairement la gaine du psoas et viennent faire saillie à la face interne de la cuisse au niveau du petit trochanter ; ou bien ils sortent du bassin avec les vaisseaux fémoraux, et c'est alors surtout qu'ils peuvent être l'occasion d'erreurs de diagnostic, ou encore passent entre les deux épines iliaques avec la branche fémoro-cutanée du plexus lombaire et font, dans ce cas, saillie à la face externe de la cuisse.

B. **Kystes de l'aine.** — Les kystes de l'aine sont infiniment plus rares que les abcès. Ils reconnaissent trois origines principales : une bourse séreuse accidentelle, produite à la suite du port prolongé d'un bandage herniaire ; la bourse séreuse normale, située entre la face profonde du muscle psoas et la tête du fémur (*Anat. topogr.*, fig. 211, 9e édition), ou bien un ancien sac herniaire. Je ne parle pas des kystes sébacés, qui ne présentent ici rien de spécial, mais il faut songer à la possibilité d'un kyste hydatique. Un kyste pourrait se développer au sein d'un sarcome : il ne constitue alors qu'une partie accessoire de la maladie principale.

C. **Tumeurs sanguines de l'aine.** — On rencontre à l'aine : des bosses sanguines, suite de contusion ; — des anévrysmes diffus consécutifs ; — des anévrysmes vrais portant soit sur l'artère fémorale, soit sur la fin de l'iliaque externe ; — des anévrysmes artérioso-veineux ; — des anévrysmes cirsoïdes ; — des tumeurs érectiles, des tumeurs veineuses dues à la dilatation de la veine saphène interne à son embouchure dans la veine fémorale.

Les anévrysmes se reconnaissent, en général, aux battements, au thrill, au bruit de souffle. Ils sont parfois réductibles. Mais ces signes peuvent être masqués ou même manquer complètement lorsque des caillots, par exemple, oblitèrent la poche.

Telles sont donc les diverses affections auxquelles devra songer le praticien en présence d'une tumeur liquide du pli de l'aine.

Quelle marche suivre pour arriver au diagnostic ?

Un premier caractère nous frappe tout d'abord : la tumeur est ou n'est pas accompagnée de phénomènes inflammatoires.

Je suppose la peau rouge, tendue, douloureuse, et les accidents de date récente : il est très vraisemblable qu'il s'agit d'un abcès chaud, conséquence d'une adénite. Vous le reconnaîtrez en vous appuyant surtout sur la marche de l'affection. Vous pourriez, à la rigueur, avoir affaire à une épiplocèle enflammée, mais alors, outre les antécédents qui diffèrent, vous ne constateriez pas de fluctuation.

L'abcès pourrait être consécutif à une autre affection : ainsi, par exemple, des abcès chauds se développent parfois au pourtour d'un anévrysme devenu silencieux. Une adénite suppurée pourrait encore être confondue avec une hernie. La confusion serait surtout possible, si l'adénite était accompagnée de phénomènes de péritonite, ce qui arrive quelquefois. J'ai déjà dit que, s'il s'agit de l'adénite crurale profonde, la pensée d'une hernie crurale s'impose presque toujours au praticien. Un abcès stercoral se reconnaîtrait à ce qu'il a été précédé et s'accompagne encore de phénomènes d'étranglement.

Dans l'hypothèse d'abcès profond de la racine de la cuisse, consécutif à une arthrite aiguë, à une ostéite épiphysaire, à une ostéite du bassin, à une inflammation de la fosse iliaque interne, à une psoïtis, le diagnostic reposerait exclusivement sur la marche et le mode de développement des accidents. Toutefois, il est souvent fort difficile de se rendre exactement compte du point de départ de l'abcès : c'est ainsi que, dans un cas, l'exploration la plus minutieuse ne m'a conduit qu'à l'hypothèse d'une ostéite épiphysaire de l'épiphyse marginale de l'os iliaque.

J'estime que le meilleur moyen d'éviter les grossières erreurs signalées par les auteurs à propos des tumeurs de l'aine est de ne pas s'en rapporter à la première impression. En présence d'une tumeur ayant tous les caractères d'un abcès, on devra toujours se dire : Peut-être s'agit-il d'une hernie, peut-être d'une poche anévrysmale enflammée, et n'ouvrir le foyer qu'après avoir repoussé méthodiquement ces deux hypothèses.

Il est des circonstances où, malgré la plus grande attention, l'erreur sera presque fatale. Je suppose, par exemple, une contusion ou une plaie de l'aine accompagnée d'une plaie artérielle de très petite dimension. Le sang s'infiltre peu à peu au voisinage et donne naissance à un anévrysme faux consécutif. Après quelques jours, le foyer s'enflamme, devient tendu, douloureux, fluctuant. La peau est rouge et chaude, c'est-à-dire que vous observez les carac-

Si le début remonte à plusieurs années, si la tumeur est indolente, et surtout n'a pas été précédée de douleurs du voisinage soi-disant névralgiques ou rhumatismales, si le sujet est vigoureux et ne présente en rien l'habitus extérieur des tuberculeux, il est à peu près certain qu'il s'agit d'un kyste. Si le malade a jadis longtemps porté bandage, raison de plus pour accepter l'existence d'un kyste développé soit dans une bourse séreuse accidentelle, soit dans un ancien sac herniaire : dans le cas contraire, on ne saurait guère incriminer que la bourse séreuse du psoas.

Quant à reconnaître un kyste hydatique, cela est très facile lorsque le frémissement existe ; sinon, le diagnostic différentiel est impossible, non seulement avec une tumeur liquide, mais encore avec une tumeur solide dont il affecte souvent les caractères, tant la poche est tendue. Presque tous les kystes hydatiques des membres donnent lieu à des erreurs de diagnostic et sont reconnus seulement au cours de l'opération, ce qui, d'ailleurs, ne présente aucun inconvénient pour le malade.

Une tumeur liquide enkystée de l'aine sera donc presque toujours un abcès froid, qu'il faut ensuite essayer de rattacher à son véritable point de départ. La chose est facile dans la coxalgie, par exemple, mais on peut hésiter dans certains cas, hésiter même sur le caractère de réductibilité ; l'orifice de communication avec le bassin est parfois étroit et sinueux, à ce point que la pression ne détermine pas la rentrée du liquide, et un abcès migrateur peut, dans ces conditions, être pris pour un abcès sessile.

Ajoutons enfin qu'un lipome profond de l'aine, un sarcome ou un carcinome encéphaloïdes pourraient, de prime abord, être confondus avec des tumeurs liquides, tant la fluctuation y semble manifeste, ce qui n'a, du reste, rien de spécial à la région qui nous occupe.

Une tumeur solide de l'aine ne doit être enlevée que si elle est indépendante du squelette, que si elle est isolée ou isolable des gros vaisseaux et nerfs de la région. Tel est, à mon avis, le précepte à suivre d'une manière générale, mais il existe des degrés dans l'adhérence des néoplasmes, dans leur fusion avec les parties molles, d'où certaines dissidences individuelles sur l'utilité d'une intervention. Aucun précepte ne peut remplacer l'expérience pour ces cas difficiles.

Le traitement des abcès froids de la région inguinale ne diffère pas de celui qui est mis en usage dans les autres parties du corps.

L'abcès local sessile sera ouvert, gratté, lavé, suturé, drainé. Je me suis déjà expliqué sur le traitement des abcès par congestion en étudiant le mal de Pott.

Lorsqu'un kyste est superficiel, vous pouvez, sans crainte, l'ouvrir, le laver avec la solution phéniquée forte, toucher avec le chlorure de zinc à 5 p. 100 ; suturer et drainer. Si l'extirpation est possible, elle sera préférable.

Lorsque l'on suppose que le kyste occupe la bourse du psoas, le cas demande réflexion, car il ne faut pas oublier que cette cavité communique souvent avec la séreuse articulaire à travers un orifice de la capsule fibreuse. L'affection ne présentant par elle-même aucune gravité, je suis d'avis de n'intervenir que si le sujet éprouve une gêne sérieuse et réclame du soulagement. C'est encore à l'ouverture directe qu'il convient de recourir.

L'extirpation des anévrysmes de la fémorale au pli de l'aine a été proposée par M. P. Delbet, mais c'est une tentative assez hasardeuse ; je préfère, jusqu'à nouvel ordre, la ligature de l'iliaque externe. Cette ligature convient également si l'on se propose d'extirper un anévrysme cirsoïde de la racine de la cuisse.

Ligature de l'artère iliaque externe. — Tirer une ligne partant de l'ombilic pour aboutir à la partie moyenne de l'arcade crurale. A un bon travers de doigt environ au-dessus de l'arcade, pratiquer une incision perpendiculaire à cette ligne et la débordant d'une quantité égale en dedans et en dehors. Divisez successivement les divers plans de la paroi abdominale jusqu'au fascia transversalis exclusivement. Décoller ce fascia à l'aide du doigt, le repousser en haut, afin d'entraîner dans le même sens le péritoine. Porter le doigt dans la plaie, chercher le relief du psoas comme premier point de repère ; faire glisser le doigt de dedans en dehors, et rechercher les battements de l'artère, que l'on trouve aisément en déprimant légèrement les parois du vaisseau. Les lèvres de la plaie étant bien écartées, on dénude l'artère avec une sonde cannelée, manœuvre beaucoup plus facile à exécuter sur le vivant que sur le cadavre, en raison de la surface arrondie du vaisseau ; passer au-dessous de l'artère un fil de soie à l'aide de l'aiguille de Deschamps, en chargeant de dedans en dehors, afin de mieux ménager la veine. Soulever l'artère avec l'anse de fil, et bien s'assurer que tout battement disparaît alors dans la tumeur ; serrer le fil jusqu'à ce que l'on sente la tunique moyenne céder sous la

Si le début remonte à plusieurs années, si la tumeur est indolente, et surtout n'a pas été précédée de douleurs du voisinage soi-disant névralgiques ou rhumatismales, si le sujet est vigoureux et ne présente en rien l'habitus extérieur des tuberculeux, il est à peu près certain qu'il s'agit d'un kyste. Si le malade a jadis longtemps porté bandage, raison de plus pour accepter l'existence d'un kyste développé soit dans une bourse séreuse accidentelle, soit dans un ancien sac herniaire : dans le cas contraire, on ne saurait guère incriminer que la bourse séreuse du psoas.

Quant à reconnaître un kyste hydatique, cela est très facile lorsque le frémissement existe ; sinon, le diagnostic différentiel est impossible, non seulement avec une tumeur liquide, mais encore avec une tumeur solide dont il affecte souvent les caractères, tant la poche est tendue. Presque tous les kystes hydatiques des membres donnent lieu à des erreurs de diagnostic et sont reconnus seulement au cours de l'opération, ce qui, d'ailleurs, ne présente aucun inconvénient pour le malade.

Une tumeur liquide enkystée de l'aine sera donc presque toujours un abcès froid, qu'il faut ensuite essayer de rattacher à son véritable point de départ. La chose est facile dans la coxalgie, par exemple, mais on peut hésiter dans certains cas, hésiter même sur le caractère de réductibilité ; l'orifice de communication avec le bassin est parfois étroit et sinueux, à ce point que la pression ne détermine pas la rentrée du liquide, et un abcès migrateur peut, dans ces conditions, être pris pour un abcès sessile.

Ajoutons enfin qu'un lipome profond de l'aine, un sarcome ou un carcinome encéphaloïdes pourraient, de prime abord, être confondus avec des tumeurs liquides, tant la fluctuation y semble manifeste, ce qui n'a, du reste, rien de spécial à la région qui nous occupe.

Une tumeur solide de l'aine ne doit être enlevée que si elle est indépendante du squelette, que si elle est isolée ou isolable des gros vaisseaux et nerfs de la région. Tel est, à mon avis, le précepte à suivre d'une manière générale, mais il existe des degrés dans l'adhérence des néoplasmes, dans leur fusion avec les parties molles, d'où certaines dissidences individuelles sur l'utilité d'une intervention. Aucun précepte ne peut remplacer l'expérience pour ces cas difficiles.

Le traitement des abcès froids de la région inguinale ne diffère pas de celui qui est mis en usage dans les autres parties du corps.

L'abcès local sessile sera ouvert, gratté, lavé, suturé, drainé. Je me suis déjà expliqué sur le traitement des abcès par congestion en étudiant le mal de Pott.

Lorsqu'un kyste est superficiel, vous pouvez, sans crainte, l'ouvrir, le laver avec la solution phéniquée forte, toucher avec le chlorure de zinc à 5 p. 100; suturer et drainer. Si l'extirpation est possible, elle sera préférable.

Lorsque l'on suppose que le kyste occupe la bourse du psoas, le cas demande réflexion, car il ne faut pas oublier que cette cavité communique souvent avec la séreuse articulaire à travers un orifice de la capsule fibreuse. L'affection ne présentant par elle-même aucune gravité, je suis d'avis de n'intervenir que si le sujet éprouve une gêne sérieuse et réclame du soulagement. C'est encore à l'ouverture directe qu'il convient de recourir.

L'extirpation des anévrysmes de la fémorale au pli de l'aine a été proposée par M. P. Delbet, mais c'est une tentative assez hasardeuse; je préfère, jusqu'à nouvel ordre, la ligature de l'iliaque externe. Cette ligature convient également si l'on se propose d'extirper un anévrysme cirsoïde de la racine de la cuisse.

Ligature de l'artère iliaque externe. — Tirer une ligne partant de l'ombilic pour aboutir à la partie moyenne de l'arcade crurale. A un bon travers de doigt environ au-dessus de l'arcade, pratiquer une incision perpendiculaire à cette ligne et la débordant d'une quantité égale en dedans et en dehors. Divisez successivement les divers plans de la paroi abdominale jusqu'au fascia transversalis exclusivement. Décoller ce fascia à l'aide du doigt, le repousser en haut, afin d'entraîner dans le même sens le péritoine. Porter le doigt dans la plaie, chercher le relief du psoas comme premier point de repère; faire glisser le doigt de dedans en dehors, et rechercher les battements de l'artère, que l'on trouve aisément en déprimant légèrement les parois du vaisseau. Les lèvres de la plaie étant bien écartées, on dénude l'artère avec une sonde cannelée, manœuvre beaucoup plus facile à exécuter sur le vivant que sur le cadavre, en raison de la surface arrondie du vaisseau; passer au-dessous de l'artère un fil de soie à l'aide de l'aiguille de Deschamps, en chargeant de dedans en dehors, afin de mieux ménager la veine. Soulever l'artère avec l'anse de fil, et bien s'assurer que tout battement disparaît alors dans la tumeur; serrer le fil jusqu'à ce que l'on sente la tunique moyenne céder sous la

pression ; faire un double nœud, et couper les deux bouts du fil au ras du nœud. Suturer la plaie, placer un petit drain à l'angle interne.

Dans l'anévrysme artérioso-veineux, la ligature au-dessus ne suffit pas ; liez aussi l'artère au-dessous de la tumeur, afin d'éviter le retour du sang dans la poche.

Il ne faut rien tenter contre la varice anévrysmale.

3° PLAIES ET CONTUSIONS DE LA CUISSE.

Les plaies de la cuisse ne nous intéressent en particulier que lorsqu'elles atteignent l'artère et la veine fémorales, genre d'accident que l'on rencontre plus spécialement chez les bouchers.

La première chose à faire lorsque l'artère fémorale est blessée est d'appliquer un lien circulaire à la racine de la cuisse pour arrêter le sang, mais cette compression ne doit durer que juste le temps nécessaire pour faire l'hémostase définitive, car on s'exposerait à la gangrène du membre.

La meilleure conduite est d'aller dans la plaie à la recherche du vaisseau blessé et de lier les deux bouts. Si on apercevait nettement au fond de la plaie le point d'où vient le sang, on pourrait se contenter d'une pratique beaucoup plus simple, c'est-à-dire appliquer à ce niveau une pince hémostatique et la laisser en place pendant quarante-huit heures, même quand il s'agirait du tronc principal du membre.

En cas de blessure de la veine, on mettrait également une ligature au-dessus et au-dessous de la plaie.

Je ne mentionnerais pas les contusions de la cuisse, si elles ne donnaient lieu à un accident spécial en rapport avec les dispositions anatomiques. A la face externe de cette région, en effet, l'aponévrose fémorale ou fascia lata présente une épaisseur et une résistance considérables et la peau n'y adhère que faiblement. Aussi, est-il aisé de comprendre que, lorsqu'un corps contondant vient à porter obliquement en ce point, la peau se décolle sur le plan fibreux sous-jacent, toujours fortement tendu. Il en résulte la production, et en général seulement quelques jours après l'accident, d'une tumeur constituée par un épanchement de liquide séro-sanguinolent. La poche préexiste donc à l'épanchement : aussi, n'est-elle jamais complètement remplie, ce qui donne lieu au phénomène du tremblotement, signe pathognomonique de ce genre de tumeur.

Je noterai encore le bourrelet très dur qui ne tarde pas à se développer au pourtour de la tumeur.

La compression doit constituer tout le traitement.

4° FRACTURES DE CUISSE.

Il faut distinguer les fractures de cuisse chez l'enfant et aux autres âges de la vie.

Chez l'enfant, en effet, le périoste qui entoure l'os constitue une membrane épaisse, résistante, élastique, peu adhérente au tissu osseux, dont on la sépare facilement, une véritable gaine qui contribue non seulement à la nutrition, mais encore à la solidité du fémur. Il en résulte que la fracture s'accompagne souvent de l'intégrité du périoste et peut, en conséquence, très bien passer inaperçue, si on n'y prête une sérieuse attention. Le membre est, en effet, à peine déformé, car il ne saurait se produire de déplacement suivant la longueur ; la crépitation fait également défaut, les surfaces étant maintenues en contact et ne frottant pas l'une contre l'autre. Le signe à peu près unique de fracture est la mobilité anormale. Soulevez le petit membre avec la main appliquée à plat sur sa face postérieure, vous le verrez s'infléchir au point fracturé. Vous obtiendrez le même résultat en exerçant un mouvement sur le genou, la hanche étant immobilisée. Il est bien entendu que l'enfant manifestera de la douleur et sera frappé d'une impuissance complète du membre.

La fracture de cuisse chez l'adulte se révèle, au contraire, par un ensemble de signes tellement évidents, que le diagnostic s'impose à première vue. La cuisse a changé de forme : elle est raccourcie et comme tassée ; souvent, elle décrit une courbure à convexité externe très accusée en forme de crosse. Le membre, réduit à une impuissance absolue, repose sur le lit par sa face externe ; le pied est en rotation en dehors. Passez alors la main à plat entre la cuisse et le plan du lit et soulevez le membre, vous le verrez aussitôt s'infléchir en un endroit qui correspond au point fracturé ; c'est le signe pathognomonique de la fracture. Peut-être percevrez-vous une crépitation plus ou moins bruyante, mais ce signe n'est pas nécessaire pour établir le diagnostic, et, d'ailleurs, vous ne l'obtiendrez pas si les fragments se sont complètement abandonnés et se correspondent par leurs faces latérales. Il vaut mieux vous en passer que de l'obtenir au prix de vives souf-

frances imposées au malade, car j'en reviens toujours à cette formule : dans un examen, ne faites que les explorations nécessaires pour établir le diagnostic et imposez au malade le minimum de douleur possible.

Le diagnostic est donc facile à établir : le sujet est manifestement atteint d'une fracture de cuisse.

La fracture est-elle simple, ou est-elle compliquée ? La question est facile à résoudre s'il n'y a pas de plaie des téguments, mais la présence d'une plaie n'est pas absolument la preuve d'une fracture compliquée, car il faut pour cela que la plaie extérieure communique avec le foyer de la fracture. Ne vous livrez cependant à aucune manœuvre exploratrice pour en acquérir la certitude ; si la plaie est en regard du point fracturé, si on n'en peut trouver l'explication par l'agent vulnérant, il est très probable qu'elle a été produite de dedans en dehors par l'action des fragments.

Recherchez ensuite le siège exact de la fracture.

Les fractures ont été, avec raison, divisées sous ce rapport en trois variétés : fractures de la diaphyse, sous-trochantérienne et sus-condylienne. Il est certain que les fragments présentent entre eux une disposition un peu différente suivant l'une ou l'autre de ces variétés : dans la fracture de la diaphyse, qui est de beaucoup la plus commune des trois, on observe surtout un déplacement suivant la longueur de l'os, les fragments chevauchent l'un sur l'autre.

Les fractures sous-trochantérienne et sus-condylienne s'accompagnent aussi de chevauchement, mais ce qui frappe davantage, c'est le changement de direction des fragments : dans la première, le fragment trochantérien est attiré en dehors et forme parfois sous les téguments un relief très accusé ; dans la seconde, le fragment condylien est dirigé vers le creux du jarret.

Il est donc utile qu'au diagnostic fracture vous ajoutiez celui du siège, qu'il sera aisé de reconnaître par la saillie des fragments et surtout par le point sur lequel vous constatez la mobilité anormale. Je dois ajouter, toutefois, que la notion précise du siège présente pour nous un intérêt beaucoup moindre que pour nos devanciers. Ce qui justifiait surtout la division des fractures du corps du fémur en trois variétés, c'était la difficulté considérable, parfois insurmontable, que présentait la réduction de la fracture

des extrémités. Maintenir en place le fragment trochantérien avec l'appareil de Scultet, exclusivement employé il y a quelques années à peine, était une chose à peu près impossible ; et quelle action pouvait-on avoir sur le fragment condylien?

Mais, aujourd'hui, nous sommes en possession d'un mode de traitement également applicable à tous les cas, et dont le résultat est certain. Aussi le praticien peut-il, en réalité, se contenter du diagnostic: fracture du corps du fémur, pour l'opposer aux fractures du col et à celle des condyles, qui rentrent dans les fractures du genou.

Personne ne me contredira si je dis que les fractures de cuisse causaient jadis au chirurgien de grands soucis, en raison de la difficulté du traitement et de l'incertitude des résultats. J'en donnerai une idée en rappelant la pratique de mon maître Gosselin, à l'époque où j'étais son interne. Afin de vaincre la contraction musculaire et de réduire complètement la fracture, Gosselin endormait au chloroforme tout malade atteint de fracture de cuisse. Dès qu'une mensuration rigoureuse démontrait que le membre avait recouvré sa longueur normale, on appliquait l'appareil de Scultet, et Gosselin en était arrivé à ce mode de traitement après avoir longtemps employé inutilement les appareils à extension continue de Boyer et de Desault. Chaque matin, on surveillait l'appareil, resserrant un lacs, replaçant, modifiant l'étrier, et de temps en temps il fallait renouveler l'appareil qui se relâchait. Les internes de mon temps doivent se souvenir de la complication qu'apportait dans le service la présence d'une demi-douzaine de fractures de cuisse. Eh bien, malgré les précautions infinies, exceptionnelles même, que Gosselin apportait au traitement de ces fractures, les résultats étaient toujours médiocres. Le blessé n'était autorisé à marcher avec des béquilles qu'après quatre-vingts, quatre-vingt-dix jours, et c'était un triomphe quand le raccourcissement mesurait seulement trois centimètres. La fracture de cuisse était donc considérée à cette époque comme l'une des plus difficiles à traiter convenablement.

Les choses sont aujourd'hui changées à ce point que, de toutes les fractures des membres, celle de la cuisse est la plus facile à soigner. Le traitement repose sur l'extension continue destinée à lutter d'une manière incessante contre la contraction musculaire. Il est toujours fastidieux de faire des réclamations de priorité,

cependant la pratique a retiré un si grand bénéfice de ce mode de traitement, que je ne puis m'empêcher de réclamer la part importante qui me revient. Je n'ai inventé, sans doute, ni l'extension, ni la contre-extension, ni le mode de traction à l'aide de bandelettes sur la peau, mais je crois pouvoir affirmer que ces divers moyens de traitement ont été combinés de manière à constituer un appareil spécial, inconnu de tous mes collègues de Paris lorsqu'il fut, dans une thèse, publié sous mon nom.

Cet appareil réalise toutes les conditions que l'on peut désirer : il est d'une application aussi simple que possible, n'exige pour toute pièce de pansement que du diachylon ; il est facilement supporté par les blessés, ne cause jamais aucun accident, et donne des résultats surprenants au point du vue de la consolidation. Je répète ici ce que j'ai tant de fois dit dans mon service, c'est qu'avec un rouleau de diachylon le plus obscur praticien de campagne est en mesure d'appliquer, seul et en quelques minutes, le meilleur de tous les appareils de fracture de cuisse, dont il n'aura plus à s'occuper jusqu'à guérison complète.

Voici le mode d'application :

Choisissez, de préférence, un lit en fer pour coucher le blessé. S'il était impossible de se procurer ce lit, pratiquez un trou au bois de lit à la hauteur du matelas, afin d'y pouvoir engager la corde qui soutient les poids. Coupez des bandelettes de diachylon mesurant environ trois centimètres de largeur. Il vous faudra sept ou huit bandelettes, dont quatre ou cinq (suivant le volume du membre) seront collées sur la peau, sur les côtés du membre et parallèlement à sa longueur, et dont trois seront circulaires et destinées à fixer les premières.

Chaque bandelette longitudinale sera assez longue pour que les deux extrémités, appliquées sur les côtés du membre, viennent former anse au-dessous du talon. Si l'on ne pouvait se procurer une pièce de diachylon assez longue pour cela (et les rouleaux préparés à l'avance que l'on trouve dans le commerce ne le permettraient pas), les bandes seront placées isolément de chaque côté et reliées entre elles au-dessous du talon de manière à former une anse, ce qui ne fait que simplifier encore l'application des bandelettes.

Ne tentez aucune réduction sur le membre, ce serait infliger au malade une douleur inutile.

Appliquez d'abord une bandelette longitudinale, et faites un

tour circulaire; une seconde bandelette longitudinale, un deuxième tour circulaire et ainsi de suite, de manière à imbriquer entre elles les deux séries de bandelettes et à rendre l'appareil plus adhésif. Mettez trois bandelettes circulaires : l'une au-dessus du genou, l'autre au mollet, la troisième au-dessus du cou-de-pied.

Les bandelettes longitudinales seront appliquées sur la peau à partir du niveau de la fracture.

Attachez au pied du lit un morceau de bois arrondi, un fragment de manche à balai, je suppose, un peu au-dessus du niveau

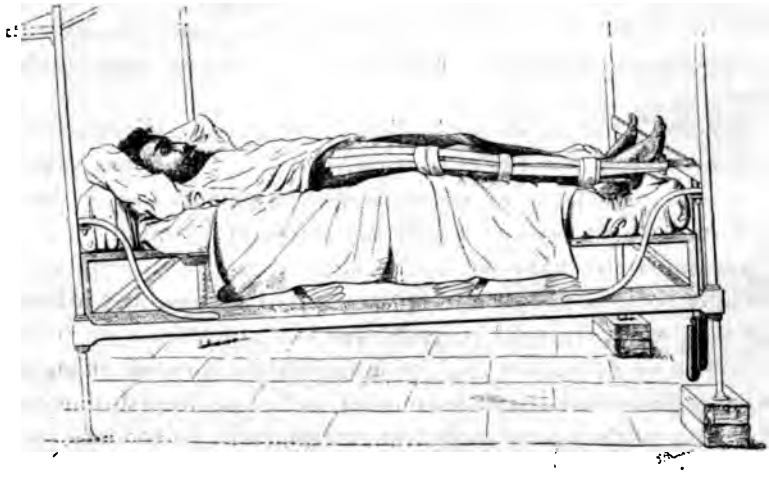

Fig. 180. — Appareil de l'auteur pour la fracture de cuisse.

du matelas, afin que le talon se trouve légèrement soulevé par la corde.

Fixez à une corde un poids de trois kilogrammes environ : rattachez cette corde à l'anse du diachylon qui est au-dessous du talon et laissez pendre la corde sur le morceau de bois qui fait poulie de renvoi.

Ayez soin que le pied du blessé se trouve à une certaine distance du pied du lit, de manière à n'y pas venir buter.

L'extension est donc ainsi assurée.

La contre-extension était la pierre d'achoppement de ces genres d'appareils; les moyens employés, tels que le lacs inguinal, par exemple, étaient insuffisants ou douloureux : or, je me sers exclusivement, comme moyen contre-extenseur, du poids du corps. Pour cela, la tête du blessé repose sur un simple coussin, et les

pieds du lit ou le sommier sont relevés de manière à former un plan incliné en bas des pieds à la tête. Si légère qu'elle soit, l'inclinaison est suffisante pour empêcher le corps entier d'obéir à la traction des trois kilos, et il est, d'ailleurs, très facile de la graduer. Quelques malades sont d'abord un peu incommodés par cette position inaccoutumée, mais ils s'y habituent rapidement.

L'appareil est ainsi terminé. Contentez-vous alors de placer droit le pied qui était en rotation en dehors et, sans qu'il soit nécessaire d'opérer de traction, vous voyez, après quelques minutes, la réduction s'opérer d'elle-même et le membre reprendre sa conformation normale. En même temps, le blessé, qui jusqu'alors éprouvait des douleurs très vives, vous déclare qu'il est absolument soulagé, et, à partir de ce moment, il ne souffrira plus.

Et comme moyen de contention des fragments, direz-vous, les abandonne-t-on ainsi sans soutien? Oui, et ce n'est pas la partie la moins importante de ce mode de traitement. Les fragments tirés en sens inverse, et à tout instant, sont abandonnés à eux-mêmes sans être fixés par aucun lien circulaire ; il baignent en quelque sorte dans l'air ambiant, ce qui n'est pas sans influence sur le résultat vraiment inespéré que l'on obtient.

Vous n'avez plus, dès lors, qu'à surveiller l'appareil. Si les bandelettes pressaient douloureusement sur les malléoles, écartez-les avec une petite tige de bois transversalement placée au-dessous du talon. Veillez à ce que le pied reste droit et ne se renverse pas en dehors. Augmentez ou diminuez la quantité de poids.

Le blessé meut librement le membre sain et soulève le siège de manière que l'on puisse aisément satisfaire à tous les soins de propreté ; ces mouvements du tronc n'offrent, du reste, aucun inconvénient, car les fragments restent toujours en place.

Non seulement cet appareil est d'une application facile et fait disparaître la douleur instantanément, mais il fournit encore des résultats surprenants au point de vue de la consolidation. Le membre présente une rectitude absolue, et le raccourcissement, qui, néanmoins, existe à peu près toujours, mesure généralement de 1 à 2 centimètres, c'est-à-dire que le blessé marchera plus tard sans boiter. Mais le fait remarquable, c'est la rapidité avec laquelle se produit le cal. Je me crus d'abord l'objet d'une illusion, ou bien en présence de cas exceptionnels, mais j'ai vu aujourd'hui un si grand nombre de faits, et tous concordants,

qu'il n'y a pas de doutes. Dès le vingtième jour, et je parle de l'adulte, la consolidation est souvent assez avancée pour que les mouvements soient communiqués au fragment supérieur, et vers le quarantième jour le blessé se lève et marche avec des béquilles. J'ai vu de jeunes sujets marcher au vingt-cinquième jour. Je ne puis m'expliquer ces résultats que par l'action de l'air et de la lumière sur le foyer de la fracture laissé complètement libre.

Si la fracture est compliquée, lavez la plaie avec une solution phéniquée forte, recouvrez-la d'une couche de collodion iodoformé, et comportez-vous ensuite comme avec une fracture simple : vous obtiendrez presque toujours le même résultat, et à peu près dans le même laps de temps.

En cas de fracture par coup de feu, si le broiement n'est pas tel qu'une amputation rapide s'impose, agrandissez la plaie, enlevez les esquilles, les corps étrangers, aseptisez le foyer de la fracture, recouvrez la plaie d'un pansement antiseptique, avec ou sans suture de la peau et drainage, suivant l'étendue de la lésion, et faites ensuite l'extension continue.

Quant à la fracture des petits enfants, il faut maintenir le mieux possible les fragments dans leur gaine périostique : celle-ci, en effet, pourrait se laisser distendre et les fragments chevaucheraient, ce qui amènerait un raccourcissement du membre et de l'atrophie consécutive.

Je conseille d'envelopper le membre d'une couche d'ouate, de le maintenir dans une gouttière en carton, et d'immobiliser le tout, pendant une vingtaine de jours, avec quelques tours de bandes circulaires.

Si l'enfant est sevré, on pourrait faire de l'extension continue. Lorsque l'enfant est au maillot, ou qu'il s'agit d'une fracture obstétricale, il faudra employer une gouttière externe qui immobilise en même temps le bassin.

La fracture de cuisse s'accompagne très souvent d'un épanchement articulaire du genou, sur la pathogénie duquel on a beaucoup discuté, mais le repos seul suffit à le guérir, et il n'y a pas à s'en préoccuper autrement.

5° PSEUDARTHROSE DU FÉMUR.

Pourquoi la cuisse est-elle, avec le bras, la région dans laquelle on observe le plus fréquemment la pseudarthrose à la suite des

fractures? S'il est rationnel d'accepter comme cause une certaine prédisposition du sujet, des conditions diathésiques spéciales, la syphilis par exemple, dont j'ai vu un exemple absolument typique à l'Hôtel-Dieu (1), il faut évidemment admettre aussi une disposition anatomique propre à ces deux parties. Or, j'estime que cette grave complication des fractures tient au rapport des fibres musculaires du triceps avec la diaphyse des deux os. Non seulement, en effet, les muscles s'insèrent à leur surface, mais ils forment au fémur et à l'humérus une sorte de gaine, un manchon musculaire continu. Lorsque l'un des fragments s'engage à travers cette gaine déchirée, il se trouve serré comme dans une boutonnière et, si la réduction ne parvient pas à dégager le fragment, celui-ci reste constamment séparé de l'autre par l'interposition d'une bride musculaire qui s'oppose à la consolidation. Cette bride me paraît agir non seulement comme un corps étranger faisant obstacle à la coaptation des fragments, mais encore, et surtout, comme un agent actif dont les contractions impriment aux deux fragments des mouvements, peu étendus sans doute, mais suffisants pour faire obstacle à la réunion.

Tous les chirurgiens qui ont opéré des pseudarthroses relatent la présence d'une bride d'apparence fibreuse qu'il a fallu réséquer ou diviser pour obtenir le contact des deux fragments.

Le diagnostic d'une pseudarthrose de la cuisse n'est que trop évident, mais à quel moment devons-nous renoncer à toute espérance de guérison spontanée? Quand devons-nous substituer le mot de pseudarthrose à celui de retard de consolidation? On ne saurait fixer d'époque précise; cependant, j'estime qu'il faut bien attendre une année environ avant d'affirmer la pseudarthrose. La ligne de démarcation est plus facile à établir en se plaçant au point de vue purement anatomo-pathologique : la pseudarthrose existe, en effet, dès que les deux fragments se sont cicatrisés isolément et présentent une surface lisse, arrondie, plus ou moins éburnée. Nous en avons la preuve lorsque le foyer de la fracture

(1) Un homme d'une trentaine d'années avait pratiqué le coït et s'était fracturé le même jour la cuisse gauche à la partie moyenne. Le blessé fut apporté à l'Hôtel-Dieu : j'appliquai mon appareil à extension continue et tout marcha d'abord à souhait. Après une vingtaine de jours, apparaît un chancre induré, et, plus tard, la série des accidents secondaires. Le travail de consolidation en arriva jusqu'à permettre au blessé de soulever le talon du plan du lit, puis nous assistâmes à la regression successive du cal, et la pseudarthrose finit par s'établir complètement malgré toutes nos précautions.

est devenu le siège de mouvements très étendus dans tous les sens, et s'effectuant sans provoquer la moindre douleur.

Tant qu'il ne s'agit que d'un retard de consolidation, on peut se contenter de raviver la surface des fragments par leur frottement l'un contre l'autre, par l'introduction d'aiguilles, par l'électrolyse, etc., série de moyens aussi nombreux qu'insuffisants, décrits par tous les auteurs. Ils sont, en effet, destinés à échouer, si nous avons affaire à la cause anatomique signalée ci-dessus.

Supposons-nous en présence d'une pseudarthrose confirmée. Le membre est frappé d'impuissance absolue, irrémédiable, et mieux vaudrait pour le patient une jambe de bois. Nous sommes donc autorisés à proposer une intervention active, même fût-elle grave.

Le traitement chirurgical a préoccupé et préoccupe encore à bon droit les chirurgiens, car les statistiques les plus récentes démontrent que l'opération est l'une des plus graves de la chirurgie.

Cette opération consiste à découvrir les fragments, à les isoler, les réséquer, les suturer, et à immobiliser ensuite le membre.

En me basant sur la pathogénie de la pseudarthrose, j'ai cru devoir modifier le procédé opératoire, le rendre plus facile et moins grave, avec des chances au moins aussi grandes d'obtenir la consolidation.

Pourquoi la fracture ne s'est-elle pas consolidée? Parce qu'un faisceau musculaire est venu s'interposer entre les fragments. Si nous mettons la fracture dans l'état où elle se trouvait au moment de l'accident, moins cet obstacle mécanique, le blessé se trouvera, en définitive, dans les conditions d'une fracture compliquée de la cuisse, et nous savons qu'avec l'antisepsie la guérison est la règle.

Alors, à quoi bon la résection des fragments? n'est-il pas suffisant de les gratter, d'en aviver la surface avec une curette tranchante? nous évitons ainsi un temps difficile et même dangereux, sans compter que le membre conservera une plus grande longueur.

La suture des fragments, considérée comme indispensable, est absolument inutile, je dirai même nuisible. D'abord elle détermine souvent un point de nécrose et, si le fil employé n'est pas résorbable, on éprouve de réelles difficultés à le retirer plus tard. Mais quel est le but de la suture osseuse? évidemment de main-

tenir les fragments bout à bout. Or, est-ce de la sorte que se consolident les fragments dans une fracture simple? non certainement. Examinez toutes les anciennes fractures de cuisse qui se trouvent dans nos musées (je laisse de côté les fractures sous-périostées des enfants), vous n'en trouverez pas une seule où les fragments se soient réunis bout à bout; il persiste toujours un certain degré de chevauchement. Si donc on a réussi à obtenir la guérison d'une pseudarthrose du fémur après l'emploi de ce moyen, c'est plutôt malgré la suture, car, même alors, la réunion osseuse s'est opérée avec chevauchement.

Mais, dira-t-on, la suture osseuse n'a pas seulement pour but de placer bout à bout les extrémités avivées des fragments, mais de les immobiliser et de les maintenir en contact : or, ce que j'ai dit dans le chapitre précédent sur le traitement des fractures de la cuisse par mon appareil à extension continue prouve surabondamment que cette précaution n'est pas nécessaire, puisque les fragments sont laissés libres sans la moindre contention et que la consolidation s'opère dans ces conditions avec une rapidité surprenante.

L'opération de la pseudarthrose de la cuisse peut donc être extrêmement simplifiée, puisqu'il suffit de replacer le sujet dans le cas d'une fracture compliquée pouvant guérir. Et pour cela que faut-il faire? Enlever la bride intermédiaire, aviver les fragments et se comporter ensuite comme pour une fracture ordinaire.

Voici donc le procédé opératoire que je conseille :

1° Pratiquer à la face externe de la cuisse une incision suffisante pour découvrir le foyer de la fracture.

2° Isoler les fragments l'un de l'autre en les faisant basculer dans la plaie; rechercher, avec le plus grand soin, les tissus qui les séparent et se présentent ordinairement sous la forme d'une sangle, d'une boutonnière, et les enlever avec le bistouri ou des ciseaux, de manière que les fragments se correspondent bien par leur surface latérale.

3° Aviver l'extrémité des fragments avec une cuiller tranchante. Si le tissu était trop résistant, enlever au besoin une lamelle d'os avec le ciseau et le maillet, sans se servir de la scie.

4° Pratiquer l'asepsie du foyer avec une solution phéniquée forte.

5° Suturer la plaie extérieure en laissant un drain; appliquer

une couche de gaze iodoformée, du coton hydrophile, une bande.

6° Faire l'extension continue en suivant les règles énoncées dans le chapitre précédent.

6° OSTÉOMYÉLITE DE LA CUISSE.

La cuisse est assez fréquemment le siège d'une affection grave qui a reçu des noms différents, suivant l'idée que les auteurs se sont faite de sa pathogénie : phlegmon sous-périostique aigu, ostéite juxtaépiphysaire, etc., mais qui n'est, en réalité, le plus souvent qu'une ostéomyélite. D'ailleurs, elle affecte ici la même allure que dans les autres parties du squelette et frappe de préférence les adolescents. On peut, néanmoins, l'observer chez les jeunes gens et même chez les sujets adultes.

Je ne décrirai pas ce cortège de symptômes généraux formidables apparaissant sur un jeune sujet qui, en général, a été surmené ou s'est livré à un travail excessif. On songe, presque toujours, tout d'abord à une fièvre continue grave, à forme adynamique, et l'attention n'est éveillée que par un gonflement qui survient sur un point quelconque de la cuisse. Bientôt, on constate une fluctuation profonde, et lorsque l'on donne issue au pus on s'aperçoit que le périoste est décollé et le fémur dénudé dans une étendue plus ou moins grande.

Dire que cet abcès sous-périostique est *toujours* symptomatique d'une ostéomyélite centrale me paraît exagéré, car tous les chirurgiens ont observé, je pense, des abcès de ce genre qui ont été suivis d'une guérison complète sans qu'on ait dû ouvrir le canal médullaire : cependant, je me rattache de plus en plus à l'idée d'ostéomyélite primitive, d'autant que, l'abcès extérieur une fois produit, ouvert et disparu, le malade peut paraître guéri alors que l'affection ne fait que sommeiller et donnera, plus tard, lieu à de nouveaux abcès. Lorsqu'un certain nombre d'abcès se produisent successivement à la cuisse, à plusieurs mois d'intervalle, l'origine réelle de ces abcès est certainement le canal médullaire, et la guérison radicale ne sera obtenue que par la trépanation du fémur.

Ces abcès, étant toujours très profonds, doivent être ouverts couche par couche, en s'écartant le plus possible du siège des vaisseaux et nerfs : aussi, le lieu d'élection pour l'ouverture

est-il, toutes les fois que cela est possible, la face antéro-externe de la cuisse.

Lorsqu'il s'agit d'un premier abcès, doit-on d'emblée ouvrir le canal médullaire en prévision d'une ostéomyélite très probable? Je ne vois aucun inconvénient à suivre cette pratique; cependant, si l'on constate que la surface de l'os est absolument normale et ne porte aucune trace d'inflammation (ce qui m'est encore arrivé en 1893, à la Pitié), on peut se contenter d'ouvrir l'abcès, quitte à trépaner plus tard si les accidents continuent ou si de nouveaux abcès se développent.

Lorsqu'à la suite d'une ostéomyélite il s'est produit une nécrose du fémur, on doit enlever le séquestre aussitôt que possible en attaquant l'os par la face externe. Certaines nécroses du fémur persistent pendant un nombre infini d'années, trente, quarante ans, et l'amputation de la cuisse devient en fin de compte, le plus souvent nécessaire, en raison de l'étendue des lésions. C'est ainsi que j'ai dû amputer, à Beaujon, un malade soigné quarante ans auparavant par Lisfranc pour des accidents ostéomyélitiques de la cuisse. Il est probable que si, à cette époque, on eût pratiqué la trépanation du fémur dans les premiers temps de la maladie, on eût évité à cet homme une existence très pénible et finalement la perte du membre.

L'ostéomyélite du fémur peut se présenter dans des conditions différentes de celles que je viens d'indiquer. Les accidents sont moins aigus, moins foudroyants; on n'observe pas l'abcès sous-périostique qui fait songer à un phlegmon sous-périostique primitif infectieux. Il peut, à la rigueur, ne pas se produire d'abcès ni à l'intérieur, ni à l'extérieur du canal médullaire, au moins dans les premiers temps, même pendant plusieurs années, et cependant un foyer d'ostéomyélite est la cause de tous les accidents.

Voici un exemple qui fera mieux comprendre ce genre d'affection.

Un jeune homme, âgé de vingt-deux ans, jusqu'alors très vigoureux et très bien portant, ressent un jour, à la chasse, un froid intense et se plaint les jours suivants d'une douleur dans la cuisse droite. Comme il n'y avait rien d'apparent, on considère, avec quelque raison, la douleur comme de nature rhumatismale, mais cette douleur persiste et la marche est impossible.

Après quelques mois d'attente, après des traitements variés et infructueux, on constate un certain gonflement vers le tiers supérieur et externe de la cuisse ; mais cette partie est dure, de consistance osseuse. Nos confrères posent alors le diagnostic de périostose et envoient le jeune homme à Paris. Me basant principalement sur la marche des accidents, je considère la périostose comme secondaire et me prononce pour l'existence d'un foyer d'ostéomyélite circonscrit.

La douleur, sans présenter une très grande acuité, était continue, souvent vive, paroxystique, et la marche ne s'effectuait qu'à l'aide de béquilles. Je proposai la trépanation du fémur, qui ne fut acceptée qu'après quelques hésitations.

Je trouvai, en regard de la périostose, un foyer très net d'ostéomyélite, sans suppuration, circonscrit dans le canal médullaire en haut et en bas par du tissu compact, et le jeune homme fut guéri à peu près comme d'une douleur dentaire après l'avulsion de la dent : huit jours après, il se levait et marchait sans béquilles.

J'étais guidé dans ce cas par la lésion du périoste, mais en l'absence de ce signe révélateur, il faut pratiquer l'opération sur le point précis où siège la douleur.

Voici le procédé opératoire que je conseille pour la trépanation du fémur.

Cemme lieu d'application, vous pouvez tenir compte du gonflement de l'os et du périoste, de la présence d'un trajet fistuleux, mais basez-vous surtout sur le point douloureux. Vous pourrez le déterminer vous-même par la pression, et le malade vous dira : C'est là surtout que je souffre ; de là partent les douleurs ; c'est à ce niveau qu'elles ont commencé à apparaître.

En s'en rapportant exclusivement au siège des fistules, on pourrait être induit en erreur, parce que l'abcès peut très bien se développer et s'ouvrir à une certaine distance du point primitivement malade.

Pratiquez l'incision des téguments de préférence à la face antéro-externe, écartez les lèvres de la plaie et décollez le périoste avec une rugine. L'aspect du tissu osseux pourra encore vous fournir un renseignement sur le point précis où il convient de l'entamer. Servez-vous alors du ciseau et du maillet pour pénétrer jusqu'au canal médullaire. Ayez soin que la cuisse repose bien sur toutes ses parties, et en particulier dans le point opposé à l'opération, afin qu'il n'y ait pas de *porte à faux*. Entamez le tissu compact à petits

coups, et pénétrez de la sorte jusqu'à ce que vous rencontriez du tissu spongieux et le canal médullaire lui-même, ce qui demande à peine quelques minutes. S'il s'agit d'une ostéomyélite aiguë, vous trouverez du pus mélangé à la moelle, mais si vous opérez pour une ostéomyélite chronique, quelquefois sans retentissement local extérieur, vous ne trouverez le plus ordinairement qu'un foyer de ramollissement de la moelle de l'os. Dans plusieurs trépanations du fémur je n'ai pas trouvé de pus dans le canal médullaire, bien qu'il existât des abcès et des fistules sur différents points de la cuisse.

Le canal étant bien ouvert, enlevez tout ce qu'il contient avec une cuiller tranchante; lavez la cavité avec une solution phéniquée forte. Nombre de chirurgiens bourrent le canal médullaire de gase iodoformée et ne font pas de réunion immédiate; je crois qu'ils ont tort. Cette manière de procéder n'offre aucun avantage si vous avez bien désinfecté le foyer, et la guérison du malade est infiniment moins rapide; donc: suture, drainage, pansement antiseptique comme pour une plaie simple.

7° ANÉVRYSME DE L'ARTÈRE FÉMORALE.

L'anévrysme de l'artère fémorale ne présente plus les mêmes difficultés de diagnostic, ni les mêmes causes d'erreur que celui de l'aine. Je dois cependant signaler une variété d'anévrysme, non du tronc principal, mais d'une collatérale et dont le diagnostic est entouré de la plus grande obscurité.

Je rappelle que l'artère fémorale profonde fournit des branches désignées sous le nom de perforantes et qui sont immédiatement en contact avec la ligne âpre du fémur. Or, sous l'influence d'une altération de cette ligne, d'une ostéite, par exemple, ce qui était le cas dans le fait que j'ai observé, l'artère est susceptible de s'ulcérer et de donner peu à peu naissance à un anévrysme dont tous les caractères rappellent ceux d'un abcès profond, tant que ne sont pas apparus les signes pathognomoniques: battements et bruit de souffle.

Le traitement de l'anévrysme fémoral nous offre une ressource de plus que celui de l'anévrysme inguinal: c'est la compression digitale exercée au niveau de l'éminence ilio-pectinée.

J'estime même que c'est toujours par là qu'il convient de commencer. Cette compression est pénible, sans doute, et à supporter

et à pratiquer, mais, en somme, elle est moins dangereuse que la ligature, guérit souvent les malades et, même en cas d'échec, est encore fort utile en préparant le sujet à la ligature, c'est-à-dire en développant la circulation collatérale.

Lorsque la compression digitale a échoué, il faut recourir à la ligature au-dessus de l'anévrysme : toutefois, si la tumeur anévrysmale n'était pas trop volumineuse et qu'elle fût bien circonscrite, on pourrait avoir recours, non pas précisément à la méthode ancienne (ouverture du sac et ligature des deux bouts), mais à l'extirpation, à la dissection pure et simple de la poche anévrysmale, comme nous le faisons aujourd'hui pour un kyste du corps thyroïde, par exemple.

Mais, si l'anévrysme est volumineux, s'il est fusionné avec les muscles voisins à ce point que la dissection ne paraisse pas réalisable sans occasionner des dégâts profonds, s'il englobe les principales branches du nerf crural, il faut pratiquer la ligature du tronc principal au-dessus de l'anévrysme.

Pour les raisons que j'ai étudiées dans mon *Traité d'anatomie*, auquel je renvoie le lecteur, je suis d'avis que l'anévrysme de l'artère fémorale, quel qu'en soit le siège, exige la ligature de l'iliaque externe décrite plus haut.

8° TUMEURS DE LA CUISSE.

Parmi les tumeurs qui se développent à la cuisse, et toutes les variétés peuvent s'y rencontrer, je signalerai spécialement le lipome, l'ostéome, et le sarcome.

Le lipome apparaît, sans doute, sur tous les points de la cuisse, sous la peau et dans les couches profondes, mais pourquoi ce genre de tumeur affecte-t-il une forme particulière à la partie supérieure de la face interne? Je ne saurais le dire.

On observe, en effet assez souvent, à cet endroit, une tumeur ressemblant à celle que j'ai figurée en étudiant les grandes lèvres, ayant la forme d'un battant de cloche, et qui n'est autre qu'un sac cutané contenant de la graisse. Dans le pédicule, on trouve un peloton adipeux se continuant avec la couche graisseuse sous-cutanée.

Il faut toujours donner au malade le conseil de se débarrasser de cette tumeur, qui peut, à la longue, acquérir un volume considérable.

L'ostéome de la cuisse est une affection curieuse et rare; spéciale aux cavaliers. On l'observe au niveau des adducteurs et il se développe dans l'épaisseur des muscles. Sur 19 cas connus (en 1890), M. Schmit a trouvé 10 fois la tumeur dans le moyen adducteur. Il ne faut enlever l'ostéome que s'il est douloureux.

Le sarcome, et principalement la forme encéphaloïde, affecte un siège de prédilection pour la cuisse. On l'observe sur tous les points du membre, mais il m'a paru plus fréquent à la face interne au niveau des adducteurs.

Il faut distinguer soigneusement, en clinique, le sarcome des parties molles et le sarcome primitivement osseux.

Il est d'ailleurs très facile, en général, de reconnaître cette origine, en se basant sur la mobilité de la tumeur. Quel que soit le volume de celle-ci, englobât-elle presque toute la hauteur du membre, on peut toujours percevoir un certain degré de mobilité qui prouve son indépendance du squelette.

Un sarcome du fémur ne peut être confondu avec aucune autre affection (je comprends également, sous ce titre, le cancer). On peut songer à un abcès profond, à une périostose, mais la marche de l'affection ne permet guère le doute. D'ailleurs, il est rare que l'on ne fasse pas une ponction exploratrice pour affirmer le diagnostic.

Le sarcome des parties molles prête beaucoup plus à erreur. On peut songer à un lipome sous-aponévrotique, car les signes cliniques sont identiques dans les deux cas, mais le sarcome s'est développé beaucoup plus rapidement que le lipome. L'affection dont il est à peu près impossible de distinguer le sarcome au début est un kyste hydatique. La forme, la consistance, la marche, sont les mêmes. Ces deux tumeurs sont indolentes et l'affection est absolument locale. Le kyste est, il est vrai, développé ordinairement dans l'épaisseur du muscle, et le sarcome dans les espaces intermusculaires où il est enkysté, mais cette différence d'origine ne fournit aucun élément de diagnostic différentiel. En effet, lorsque les muscles sont au repos, chacune de ces tumeurs est très mobile, et, si l'on met le muscle en contraction, toutes les deux sont également immobilisées. Plusieurs fois, mon attention étant éveillée sur ce point, j'ai cherché à établir ce diagnostic sur le vivant, et je n'ai pu y parvenir en l'absence du frémissement hydatique.

Le traitement varie suivant que le sarcome est osseux ou musculaire.

Lorsque le néoplasme a pris naissance dans l'épaisseur de l'os, la seule opération possible est l'amputation de la cuisse Et encore là se pose une grave question : Faut-il faire l'amputation dans la continuité du fémur ou la désarticulation coxo-fémorale ? Si la tumeur occupe le tiers supérieur de la cuisse, il n'y a pas de doute, la désarticulation s'impose, mais si elle siège vers le tiers moyen ou vers le tiers inférieur, si, en un mot, on trouve au-dessus d'elle une portion notable de parties saines, au moins en apparence, que faire ?

La désarticulation mettrait peut-être davantage à l'abri de la récidive, et, s'il s'agissait d'un autre segment de membre, il est certain qu'il vaudrait mieux désarticuler, mais cette opération est si grave à la hanche, elle permet si mal l'application de la prothèse, qu'il est permis d'hésiter. D'autre part, les statistiques paraissent démontrer que ce n'est qu'une légère sauvegarde contre la récidive et que celle-ci évolue souvent aux dépens des viscères : aussi, tout compte fait, j'estime qu'il est préférable d'amputer plutôt que de désarticuler.

Lorsque le sarcome est développé dans les parties molles, au sein des couches musculaires, quel est le meilleur traitement ? Si la tumeur offre un moyen volume, celui d'une tête d'enfant, par exemple, si elle est mobile, il en faut évidemment pratiquer l'ablation, et, à cet égard, je présenterai une réflexion. Le sarcome constitue une tumeur encapsulée qu'il est généralement facile d'énucléer, surtout à une première opération, avant toute récidive. Mais nous savons avec quelle facilité désespérante ce genre de tumeur repullule dans la plaie : or, je crois que la capsule n'est pas étrangère à la reproduction, ainsi que je l'ai fait remarquer déjà à propos des sarcomes du sein. C'est pourquoi je conseille d'enlever, en même temps que la tumeur, tout ce que l'on pourra de la capsule ; malheureusement, ce complément opératoire, si facile à la mamelle, puisqu'il suffit pour cela d'enlever les portions de glande adjacentes, est fort difficile dans le cas particulier, parce que cette capsule adhère intimement aux parties voisines, et surtout aux muscles.

Lorsque la tumeur est très volumineuse, qu'elle est fusionnée avec les muscles, quelquefois avec les vaisseaux et les nerfs, la seule ressource est l'amputation ou la désarticulation, suivant le

point où elle siège. Lorsque, cependant, cédant aux instances si explicables du malade, vous vous décidez à l'extirpation d'un sarcome présentant ces caractères, surtout d'un sarcome récidivé, sachez que vous pouvez rester en route, et n'opérez que si vous êtes autorisé à amputer séance tenante. Il est possible que le sarcome occupe un lieu si élevé à la cuisse qu'il empiète sur les téguments de la hanche, et dans ces conditions toute intervention est impossible.

J'ai dit que la forme de sarcome la plus fréquemment observée à la cuisse était le sarcome médullaire ou encéphaloïde ; on peut, cependant, y observer encore, et c'est même un de ses sièges d'élection, le *sarcome sous-périostique ossifiant*, dont la dénomination indique bien la nature. Au lieu d'être arrondie, molle, fluctuante, comme le sarcome encéphaloïde, la tumeur est alors dure, de consistance osseuse, un peu fusiforme, et terminée par un bord net et abrupt. L'amputation de la cuisse est la seule ressource contre cette affection.

9° AFFECTIONS DU NERF SCIATIQUE.

En raison de son volume, le nerf sciatique est, plus que les autres, exposé aux plaies et aux contusions, qui se révèlent par des altérations de la sensibilité et du mouvement dans le membre inférieur et par des troubles trophiques au niveau du pied. Des corps étrangers y peuvent pénétrer et même séjourner pendant assez longtemps.

Si, dans une plaie de la cuisse, le nerf sciatique était complètement divisé, il ne faudrait pas hésiter à pratiquer la suture des deux bouts en suivant le procédé que j'ai indiqué pour le nerf médian.

Le nerf sciatique renferme dans son épaisseur une artériole qui fournit souvent du sang dans l'amputation de la cuisse. Il est rare que l'écoulement ne s'arrête pas de lui-même : sinon, il faudrait dissocier les faisceaux du nerf et saisir l'artère. En cas d'impossibilité, il n'y aurait aucun inconvénient à appliquer un fil de catgut sur le tronc lui-même.

Dans l'amputation de la cuisse, il sera souvent utile de réséquer le nerf à une certaine distance au-dessus de la surface d'amputation.

La névralgie sciatique est une affection extrêmement commune,

mais qui rentre dans le cadre de la médecine. Lorsque les douleurs sont persistantes, violentes, et ont résisté aux traitements ordinaires, lorsqu'à la suite de blessures du nerf sciatique on observe des troubles nerveux intenses (on a cité des cas d'épilepsie), on est autorisé à pratiquer l'*élongation du nerf*. Cette opération qui a fourni des succès remarquables, surtout dans les cas de névralgie essentielle, a été également proposée pour le tétanos provenant d'une plaie du pied, mais sans résultat, ainsi que je l'ai moi-même constaté plusieurs fois.

On peut découvrir le nerf tout à fait en haut, au niveau du bordinférieur du grand fessier, ou vers la partie moyenne de la cuisse, ce qui est préférable. Il repose en haut sur le carré crural, plus bas sur le troisième adducteur, en avant du muscle biceps.

Pour le découvrir en haut, rappelez-vous qu'il occupe à peu près le milieu de l'espace compris entre l'ischion et le bord postérieur du grand trochanter (un peu plus rapproché de ce dernier) : une incision verticale pratiquée à ce niveau conduira donc directement sur le nerf.

Plus bas, faites une incision correspondant au milieu de la face postérieure de la cuisse, découvrez le biceps, et en avant de ce muscle vous trouverez le nerf entouré d'une gaine celluleuse très lâche.

Passez au-dessous du nerf une sonde cannelée, puis le doigt, et distendez-le vigoureusement.

Je rappellerai en passant que, d'après les expériences faites jadis pour ma thèse d'agrégation sur les *lésions traumatiques des nerfs*, quand on arrache le membre inférieur, le sciatique cède, en général, beaucoup au-dessus des muscles, ce qui ne serait pas sans importance peut-être pour la nutrition ultérieure du moignon.

Le nerf sciatique est, comme les autres nerfs, susceptible d'être atteint de névrome, mais on a constaté aussi la présence, au sein de ses faisceaux dissociés, de tumeurs multiples, volumineuses, de nature fibro-myxomateuse. Comportez-vous ainsi que je l'ai dit à propos du nerf médian; ne pratiquez jamais la résection d'emblée. Dissociez le nerf, essayez d'en conserver la continuité, gardez au moins la gaine qui servira de tige conductrice aux filets nerveux de nouvelle formation.

10° AMPUTATION DE LA CUISSE.

Il est bien entendu que le chirurgien doit prendre des téguments où il en trouve, et qu'il existe des procédés d'amputation dits de nécessité. Mais, lorsqu'on peut choisir, j'estime que la méthode à lambeau est la meilleure et que le procédé de choix est le lambeau antérieur.

La méthode circulaire était à peu près exclusivement employée autrefois, et nul doute qu'elle fournisse des résultats très satisfaisants. Je préviens, toutefois, le praticien que s'il emploie le tube d'Esmarch, il éprouvera une certaine difficulté à relever la manchette.

Les avantages du lambeau antérieur ne me paraissent pas discutables : il retombe et s'applique par son propre poids sur la surface de section ; il oppose sa partie la plus épaisse à la saillie de l'os ; j'ajoute qu'il est d'une exécution rapide et facile.

Voici comment il convient de procéder :

Le lambeau doit avoir environ une fois et demie la longueur du diamètre du membre au point de section, et il est sage de le mesurer et de le tracer préalablement sur la peau, si on n'a pas une habitude suffisante. L'incision de la peau doit commencer dans le point où vous vous proposez de faire la section de l'os. Partez des faces latérales soit externe, soit interne, suivant que vous opérez le membre droit ou le membre gauche, et descendez perpendiculairement sur ces faces jusqu'au point où vous désirez détacher le lambeau. Si l'incision porte au tiers inférieur de la cuisse, elle passera en avant de l'artère et de la veine fémorales ; si elle porte au tiers moyen, et à plus forte raison plus haut, l'incision passera en arrière des vaisseaux.

Comprenez dans l'incision : la peau, la couche graisseuse sous-cutanée et l'aponévrose. Faites ensuite une incision horizontale, de telle sorte que l'angle de réunion des incisions verticale et horizontale soit à peu près droit, sinon vous obtiendrez un lambeau pointu. Pratiquez donc deux incisions verticales reliées entre elles par une incision horizontale en un ou plusieurs temps.

Détachez ensuite les couches superficielles sur la hauteur de deux bons travers de doigt. Coupez alors la couche musculaire jusqu'à l'os, en commençant au niveau du point où la peau

s'est rétractée, et montez jusqu'à la base du lambeau. Vous obtiendrez de la sorte un vaste lambeau dont l'extrémité libre est formée des couches superficielles seulement et dont les deux tiers supérieurs sont doublés par une épaisse couche de muscles.

Sectionnez ensuite les chairs à la partie postérieure du membre. Que l'incision porte d'abord sur les couches enveloppantes seules, et à deux travers de doigt environ au-dessous de la racine du lambeau, de manière à obtenir également un petit lambeau cutané postérieur; faites rétracter la peau, et coupez les muscles au niveau de la base du lambeau. Celui-ci étant relevé, détachez avec un bistouri les quelques fibres musculaires qui restent adhérentes au fémur et sciez l'os. Si l'aide relève bien le lambeau, il n'est pas nécessaire d'appliquer une compresse fendue.

Après l'hémostase, appliquez deux drains qui se croisent au centre de la plaie et sortent par les angles; réunion immédiate et pansement antiseptique laissé en place jusqu'au moment d'enlever les fils.

CHAPITRE III

AFFECTIONS CHIRURGICALES DU GENOU.

J'étudierai successivement les affections limitées à la région rotulienne : celles de l'articulation proprement dite et celles du creux poplité.

A. **Affections de la région rotulienne.** — Lorsqu'un sujet fait un effort violent qui met en jeu la contraction du muscle triceps, le tendon de ce muscle est susceptible de se rompre. Mais, par une disposition toute spéciale à cette région, le tendon contient dans son épaisseur une sorte d'os sésamoïde, la rotule, ce qui vient compliquer le traumatisme et le différencie, par exemple, de la rupture du tendon d'Achille, dont le mécanisme est identique.

A la suite de ce mouvement forcé d'extension de la jambe sur la cuisse, plusieurs phénomènes peuvent se produire et dans l'ordre de fréquence suivant : fracture de la rotule, rupture du ligament rotulien; rupture du tendon rotulien.

Il est possible, toutefois, que cet appareil tendineux résiste, et cependant il peut encore survenir un déplacement, la luxation de la rotule.

1° *Fractures de la rotule.* — Il est, en général, assez facile de reconnaître qu'un sujet est atteint de fracture de la rotule, surtout si on arrive auprès du blessé à une époque rapprochée de l'accident, avant que le gonflement ait masqué les saillies osseuses. En appliquant le doigt sur la face antérieure du genou, on constate l'existence d'une dépression transversale plus ou moins large, et il est possible de saisir isolément les deux fragments de la rotule situés au-dessus et au-dessous de cette dépression et de les mobiliser entre les doigts. Cette dernière manœuvre me paraît indispensable pour affirmer le diagnostic, car elle permet seule d'éviter la cause d'erreur suivante : Supposez, par exemple, un sujet atteint, antérieurement au traumatisme, d'un hygroma du genou, ou bien supposez qu'il se soit produit un épanchement sanguin dans la bourse séreuse prérotulienne, le toucher pourra parfaitement vous donner l'illusion d'une fracture, et j'en ai vu des exemples.

Lorsque l'articulation est fortement distendue par un épanchement séro-sanguinolent, il est beaucoup plus difficile de constater et la dépression transversale et l'indépendance des deux fragments, à ce point que la fracture manque de signes certains jusqu'à ce que le gonflement ait diminué, mais, je le répète, ce cas est exceptionnel et le diagnostic est presque toujours établi d'emblée, même par des personnes peu expérimentées.

Il faut ensuite rechercher le degré d'écartement des fragments et la disposition du trait de la fracture.

Les fragments sont parfois si peu écartés l'un de l'autre que c'est à peine si l'on perçoit entre eux une sorte de rainure : c'est alors surtout qu'il serait aisé de confondre la fracture avec une affection de la bourse prérotulienne. D'autres fois, il existe un écartement considérable qui permet de recevoir deux ou trois doigts.

Le trait de la fracture est le plus souvent transversal et divise la rotule en deux parties sensiblement égales ; il peut être oblique, étoilé, beaucoup plus rapproché de la base ou du sommet de l'os ; d'où l'existence de fragments multiples ou d'un tout petit fragment.

Enquérez-vous ensuite de savoir si la fracture a été produite par une *cause directe*, c'est-à-dire par une violence extérieure exercée

à la surface de la rotule, ou bien si elle résulte d'une *cause indirecte*, c'est-à-dire d'une contraction musculaire du muscle triceps.

Ce point, sur lequel il a été tant discuté, me paraît cependant facile à résoudre. Je ne puis comprendre qu'un coup porté sur le genou, une chute faite sur la rotule, aient été assez violents pour déterminer la fracture de cet os, sans que les téguments portent une trace quelconque de la blessure, d'autant plus que l'observation de chaque jour nous montre des érosions, des plaies de la peau du genou sans fracture. J'ai souvenir d'un matelot qui était tombé d'une des vergues de son navire sur le pont, et dont le genou avait porté dans la chute sur une amarre en fer ; la rotule était fracturée, mais la peau était largement déchirée au même niveau.

Lors donc qu'un sujet est atteint d'une fracture de rotule sans que la peau du genou présente la moindre trace de contusion, j'affirme que l'accident est dû à la contraction musculaire, et, contrairement à l'opinion des auteurs, ce mécanisme est, selon moi, de beaucoup le plus fréquent.

Il y a un certain intérêt pour le praticien à établir le diagnostic de la cause au point de vue du résultat ultérieur du traitement. La fracture indirecte, en effet, s'accompagne d'un écartement des fragments beaucoup plus considérable que lorsque la fracture est directe et la consolidation sera plus difficile à obtenir dans de bonnes conditions.

Arrêtons-nous un instant sur la manière dont se produit le phénomène.

Un sujet, par exemple, pressentant qu'il va tomber, fait un mouvement instinctif très violent pour se redresser et éviter la chute; l'attache inférieure du triceps crural peut céder à un point qui est presque toujours la rotule. Si la rupture ne dépasse pas ou dépasse faiblement les bords latéraux de l'os, le muscle entraîne, sans doute, le fragment supérieur, mais à une faible hauteur, mettons un travers de doigt. Supposons que la déchirure intéresse non seulement la rotule, mais encore les ailerons ligamenteux latéraux qui en partent et le fixent au pourtour du genou, rien ne retient plus le fragment supérieur, qui se trouve dès lors entraîné plus ou moins haut, tandis que le fragment inférieur reste en place.

Dans la fracture directe, au contraire, les ailerons latéraux ne sont pas déchirés; et, d'ailleurs, rien ne sollicite l'ascension du

fragment supérieur. La rotule est, le plus souvent, brisée en plusieurs éclats qui restent en contact les uns avec les autres.

Je suis loin de prétendre que le traitement n'a pas d'action sur le résultat final, mais la plus grande influence est incontestablement due au mécanisme de la fracture et au degré de déchirure des plans fibreux périarticulaires. Ainsi, par exemple, on a beaucoup discuté sur la possibilité d'obtenir un cal osseux dans la fracture de la rotule: eh bien, j'estime que la chose est à peu près impossible lorsque la fracture est indirecte, tandis qu'un cal osseux peut se développer à la suite d'une fracture par cause directe, et sans que le chirurgien ait le droit de s'attribuer la part principale dans la production de cet heureux résultat.

Un sujet atteint de fracture de rotule se trouve réduit à l'impuissance à peu près complète du membre ; il ne peut détacher le talon du plan du lit ; si, après l'accident, il a pu se relever et faire quelques pas, vous apprendrez que c'est en marchant à reculons, en maintenant le membre dans l'extension et en glissant le pied sur le sol.

Lorsque le genou est le siège d'un épanchement considérable, les fragments s'en trouvent d'autant plus écartés et leur rapprochement plus difficile : aussi, convient-il d'agir d'abord par des résolutifs avant l'application de tout appareil. Un bon moyen est l'emploi d'un ou de deux vésicatoires volants, d'après le conseil donné par M. Guyon ; toutefois, la compression suffit en général. Bien que la ponction articulaire ne présente que peu de dangers, je suis cependant d'avis de s'en abstenir, car elle n'est pas nécessaire.

Lorsque l'épanchement est minime, que l'on sent nettement les fragments sous les doigts, il faut procéder tout de suite à l'application de l'appareil.

La chirurgie antiseptique permet, sans doute, bien des audaces ; aussi, n'est-il pas surprenant que Lister ait songé à mettre à nu les fragments de la rotule et à les suturer directement, moyen à peu près certain d'obtenir le fameux cal osseux. Je persiste à rester rebelle à ce genre de traitement, car je ne m'y soumettrais certainement pas.

L'ouverture du genou est loin de présenter les dangers qu'elle offrait jadis, mais elle n'en constitue pas moins encore une opération sérieuse, surtout si l'on songe qu'une faute commise contre l'antisepsie, en dehors même de la volonté du chirurgien, peut

amener un désastre, alors qu'il s'agit, en somme, d'une affection ne compromettant *jamais* l'existence, et nous savons que la suture a occasionné des morts.

Est-il donc si utile de rechercher une coaptation absolument exacte des fragments, dans le but d'obtenir un cal osseux ? Mais non ; les observations de chaque jour nous démontrent le contraire, et nous voyons des malades qui marchent tout aussi bien qu'auparavant, et avec un cal fibreux. Quel résultat cherchons-nous en définitive ? Fournir au tendon du triceps un point d'attache suffisamment solide pour qu'il puisse faire exécuter à la jambe le mouvement d'extension nécessaire à la marche. Or, un trousseau fibreux solide, unissant entre eux les deux fragments de la rotule, sera aussi utile à cet égard qu'un cal osseux. Chose remarquable, l'existence de ce trousseau fibreux n'est même pas toujours indispensable. J'ai montré en 1893, à ma clinique de la Pitié, un homme atteint d'une ancienne fracture de la rotule — les deux fragments écartés de trois travers de doigt étaient absolument indépendants l'un de l'autre, et, cependant, cet homme, qui était charretier, marchait très bien et ne se plaignait nullement du fonctionnement de son membre. L'extension de la jambe s'opérait à l'aide des tendons latéraux du triceps un peu hypertrophiés.

Avant de suturer une rotule, votre devoir est de demander au blessé s'il préfère encourir quelques chances de mort, plutôt que de subir un traitement tout à fait inoffensif, un peu plus long peut-être, mais qui, finalement, donnera un résultat très satisfaisant.

On a proposé un grand nombre d'appareils pour traiter la fracture de la rotule, et je rappellerai pour mémoire la griffe de Malgaigne. Je les ai tous employés successivement, et j'en suis arrivé aujourd'hui à mettre en usage le plus simple, c'est-à-dire une sorte de 8 de chiffre dont les deux boucles passent l'une au-dessus, l'autre au-dessous de la rotule, et se croisent dans le creux poplité en prenant point d'appui sur les bords d'une attelle postérieure. On peut se servir pour cela d'une bande de toile, ou mieux d'une longue bande de diachylon. Le membre inférieur doit être placé sur un plan incliné, le talon tenu aussi élevé que possible.

Le malade sera maintenu dans cette position pendant quarante-cinq ou cinquante jours, après quoi il pourra commencer à marcher avec des béquilles. Il sera facile de surveiller l'écartement des fragments qui se trouvent à découvert et, s'il augmentait, on

resserrerait l'appareil ; à ce traitement on ajoutera le massage et l'électrisation du triceps, ainsi que je le dirai plus loin.

L'accident date depuis un certain temps déjà et la consolidation s'est effectuée avec un cal fibreux mesurant plus ou moins de hauteur, mais le malade éprouve de la difficulté pour marcher; il est atteint d'une certaine impotence du membre ; pouvons-nous, à cette époque, quelque chose pour lui?

La première condition est de bien se rendre compte de la cause qui détermine l'impotence, car il est certain que tel malade marche très bien avec un cal fibreux de 2 centimètres de hauteur, par exemple, tandis que tel autre se sert difficilement de son membre, l'écartement des fragments étant insignifiant. Pourquoi cette différence? C'est qu'il faut tenir compte d'un élément de la question qui n'avait pas suffisamment préoccupé nos devanciers, à savoir l'atrophie du muscle triceps.

Certes, il est indispensable de rendre au muscle son attache, mais à quoi cela servira-t-il, si le muscle lui-même ne fonctionne plus normalement ? Or, il est extrêmement probable que la différence que je viens de signaler ne reconnaît pas d'autre cause ; ce n'est pas tant la distance qui sépare les fragments, du moment où ils sont solidement unis, qui s'oppose au fonctionnement du membre, que l'affaiblissement de l'agent lui-même du mouvement : c'est pourquoi je me range complètement à la pratique des chirurgiens qui proposent le massage de la cuisse au cours du traitement ; le massage n'agit pas en favorisant la production du cal, mais en s'opposant à l'atrophie, à la dégénérescence des fibres musculaires.

Avant d'entreprendre une opération, il sera donc utile de s'assurer de l'état du muscle triceps et d'employer les courants continus ou induits pendant un temps suffisant, ainsi que le massage prolongé.

Si, malgré tout, l'impotence du membre persistait, s'il était rationnel d'attribuer cette impotence à l'écartement trop considérable des fragments, à un cal fibreux trop faible pour fournir un point d'appui à la contraction du muscle triceps, ce qui est, je crois, très rare, deux moyens resteraient à notre disposition : un appareil prothétique, ou la suture osseuse que je conseille en ce cas.

Cette dernière consiste à découvrir les fragments, à les aviver

et les réunir à l'aide d'un fil métallique. Le fil sera coupé ras, martelé et abandonné dans la plaie, laquelle sera drainée et réunie par première intention.

2° *Rupture du ligament rotulien.* — Il est, en général, facile de reconnaître la rupture du ligament rotulien, surtout si l'on observe le blessé à une époque rapprochée de l'accident, avant qu'il soit survenu un gonflement considérable du genou. L'accident s'est produit dans un effort violent que le sujet a fait pour éviter une chute, ou bien dans la chute elle-même à la suite d'une extension brusque et instinctive des membres inférieurs. C'est d'après ce dernier mécanisme que s'était opérée la rupture, dans un cas que j'ai observé dans mon service, et la lésion était bilatérale. Cette rupture ne peut, en effet, se produire que d'un efaçon indirecte.

Les symptômes immédiats sont ceux des fractures de la rotule, c'est-à-dire que le blessé éprouve une vive douleur avec sensation de déchirure et qu'il ne peut marcher, si ce n'est à reculons et en faisant glisser le pied sur le sol.

Lorsque le blessé est couché, on reconnaît la rupture du ligament rotulien à l'impuissance absolue pour soulever le talon du lit, et surtout à une dépression profonde qui siège entre la rotule et la tubérosité antérieure du tibia. Cette dépression ne se révèle pas tant à l'œil qu'au toucher, et encore pour cela est-il bon d'imprimer à la jambe un certain degré de flexion sur la cuisse, ce qui fait saillir le ligament à l'état normal.

Quant à reconnaître si la rupture occupe l'insertion tibiale, l'insertion rotulienne, ou la partie moyenne du ligament (et c'est dans cet ordre de fréquence qu'on les observe), cela me paraît à peu près impossible et n'a, d'ailleurs, aucun avantage pratique. On s'assurera que la rotule est intacte et occupe sa situation sensiblement normale. On a noté, dans certains cas, une ascension très prononcée de cet os, mais le fait doit être très rare, car on ne conçoit pas bien que la rupture des ailerons ligamenteux rotuliens se produise en même temps que celle du ligament, condition indispensable pour permettre l'ascension de la rotule sous l'influence des contractions du muscle triceps.

Le ligament se répare comme le font les tendons, et le tendon d'Achille en particulier, c'est-à-dire par la production d'un faisceau fibreux de nouvelle formation qui relie les deux bouts.

J'estime que le meilleur traitement consiste à maintenir le membre immobilisé en extension dans une gouttière pendant quarante à cinquante jours, jusqu'à ce que le blessé puisse légèrement soulever le talon, ce qui indique que la continuité est rétablie.

S'il existait un gonflement notable de la jointure, on l'entourerait d'un bandage compressif.

Dans le cas exceptionnel où la soudure des deux bouts du ligament ne serait pas effectuée, on pourrait conseiller le port d'un appareil prothétique, ou mieux la suture de ces deux bouts.

3° *Rupture du tendon rotulien.* — L'impossibilité pour le blessé de soulever le talon du lit et l'existence d'une dépression profonde siégeant au-dessus de la rotule intacte et devenue plus mobile latéralement sont les signes qui permettent d'affirmer une rupture du tendon rotulien. Suivant l'étendue de la déchirure (elle peut être complète ou incomplète), le bout supérieur se rétracte plus ou moins, et forme même pendant la contraction du muscle un relief assez considérable qui pourrait en imposer pour une hernie musculaire. Lorsque l'écartement est considérable, le doigt peut arriver à toucher la poulie condylienne, ce que facilite surtout un certain degré de flexion de la jambe sur la cuisse. Si la rupture siège très bas, le cul-de-sac synovial sera intéressé et l'articulation remplie de liquide séro-sanguinolent comme dans la fracture de la rotule.

Le traitement est le même que pour le cas précédent. S'il s'agit d'une rupture incomplète : immobiliser le membre dans l'extension et entourer, au besoin, le genou d'un bandage compressif. Informez le blessé qu'il recouvrera très probablement l'usage intégral du membre, mais qu'il éprouvera assez longtemps une certaine gêne, surtout à monter et à descendre les escaliers. Surveillez l'atrophie du muscle triceps, qu'il faudrait combattre par le massage et l'électrisation.

Lorsque le bout supérieur est fortement rétracté, il y a indication à faire la suture immédiate des deux bouts.

4° *Luxation de la rotule.* — Les luxations traumatiques de la rotule constituent une affection très rare, et, comme les affections décrites dans les paragraphes précédents, elles reconnaissent pour cause la contraction musculaire du triceps. Ce n'est pas qu'un

choc direct exercé sur l'un des bords de la rotule ne puisse à la rigueur porter cet os, soit en dedans, soit en dehors; toutefois, j'accepte fort difficilement ce dernier mécanisme.

Les dispositions anatomiques nous permettent, au contraire, de comprendre comment la rotule se luxe et aussi pourquoi la luxation se produit presque toujours en dehors. La cuisse et la jambe, en effet, ne sont pas rectilignes et forment à leur point de jonction, c'est-à-dire au niveau du genou, un angle saillant en dedans et rentrant en dehors, disposition normale dont le genu valgum n'est que l'exagération. Il en résulte que le tendon du triceps, la rotule et le ligament rotulien, loin de constituer une ligne droite, décrivent une courbe assez prononcée, et le sommet de cette courbe correspond précisément à la rotule. Lors de la contraction du triceps, cette ligne tend à se redresser et, si l'effort est suffisamment prononcé pour vaincre les moyens de fixation de la rotule, cet os est nécessairement porté en dehors. Je m'imagine que cette luxation doit être singulièrement facilitée par l'existence d'hydarthroses antérieures qui ont peu à peu distendu les ailerons ligamenteux rotuliens. Il est probable aussi qu'un certain affaissement du rebord du condyle externe du fémur prédispose à cette affection.

La rotule se luxe quelquefois en dedans, ce qui paraît être en contradiction avec le mécanisme précédent, mais il est très probable que, dans ce cas, le genou a subi un fort mouvement de rotation en dehors au moment de la contraction musculaire, qui reste toujours la cause réelle du traumatisme.

La rotule est susceptible de subir un mouvement de bascule tel, que l'un de ses bords (de préférence le bord externe) se porte en arrière, l'autre en avant; la face articulaire regarde en dedans et la face cutanée en dehors; l'os est situé de champ. On conçoit même que si le bord est fortement fixé sur la gorge de la poulie condylienne fournissant un point d'appui, et que la contraction du triceps continue à s'exercer dans ces conditions, on conçoit, dis-je, que l'os se renverse complètement, c'est-à-dire que sa face cutanée devienne postérieure, accident dont il n'existe, d'ailleurs, que très peu d'exemples, mais, je le répète, de pareils déplacements ne se comprennent guère sans une distension préalable de la capsule du genou.

Il est à peine besoin de décrire les signes que présente une luxation de la rotule, car il est généralement très facile de sentir

l'os dans sa nouvelle position. Tantôt il reste en contact avec une partie de la poulie condylienne, la luxation est alors incomplète ; ou bien il s'est porté à la partie externe du genou, et la luxation est dite complète.

Le membre est situé en extension et frappé d'impotence.

Pour réduire, on exercera une pression directe sur l'os, la cuisse étant fléchie sur le bassin, afin de relâcher le muscle triceps. En cas de résistance. endormez le malade au chloroforme ; repos pendant une quinzaine de jours et port d'une genouillère. Lorsque la luxation est ancienne, on peut éprouver des difficultés insurmontables.

Par contre, certains sujets sont atteints de *luxation récidivante* de la rotule, en dehors ; une contraction légère du triceps suffit à la produire, ce qui constitue un accident sérieux. Albert (de Vienne) a proposé pour ces cas l'arthrodèse, c'est-à-dire la soudure de la rotule à la poulie condylienne, et Roux (de Lausanne). la désinsertion partielle du ligament rotulien en le portant plus en dedans sur le tibia. Avant d'en arriver à ces opérations. moulez le genou et faites porter une bonne genouillère construite sur ce moule. Ce traitement m'a donné un bon résultat l'année dernière (1896) dans mon service.

5° *Contusions et plaies de la région rotulienne.* — Les contusions et les plaies de la région rotulienne ne méritent une mention spéciale qu'en raison de la présence d'une bourse séreuse constante, la bourse prérotulienne, susceptible d'éprouver une inflammation plus ou moins intense. Aussi, le praticien doit-il être un peu plus sévère dans le traitement de ces accidents, ainsi que je l'ai déjà dit à propos du coude, et condamner le malade au repos complet jusqu'à guérison.

6° *Hygroma de la bourse prérotulienne.* — Sous l'influence de pressions répétées, le plus souvent d'origine professionnelle, la bourse séreuse prérotulienne se distend, se remplit de liquide, en même temps que ses parois s'épaississent et s'indurent. Il en résulte la production, en avant de la rotule, d'une tumeur nettement circonscrite dont le diagnostic s'impose de prime abord, quel qu'en soit le volume, et ce volume est presque illimité.

On perçoit quelquefois une crépitation plus ou moins forte. suivant que le liquide renferme des grains semouloïdes ou des productions plus volumineuses.

La séreuse est susceptible de subir une transformation crétacée, d'où la consistance osseuse que présente alors la tumeur.

Tant que l'hygroma est peu développé, les malades n'en éprouvent aucune gêne. Avec le temps, la tumeur augmente et, sans être précisément douloureuse, apporte un certain obstacle au fonctionnement de la jointure.

Conseillez toujours à un sujet atteint d'hygroma du genou de s'en débarrasser, même quand il n'en ressentirait aucun inconvénient, d'abord parce que l'affection prendra un développement de plus en plus grand et qu'une intervention deviendra alors nécessaire, et surtout pour éviter la suppuration et le phlegmon périarticulaire qui en est souvent la conséquence.

Si la tumeur n'offre que le volume d'une noix, d'une petite mandarine, essayez de quelques vésicatoires volants appliqués coup sur coup. Si elle atteint un plus grand volume, fendez largement au bistouri, nettoyez la cavité, touchez la paroi avec la solution phéniquée forte, le chlorure de zinc à 5 p. 100, drainez, et réunissez par première intention.

Dans le cas de transformation crétacée, extirpez la poche.

Je rappelle qu'entre la tubérosité antérieure du tibia et le ligament rotulien (Voy. *Anat. topogr.*, 9e éd., fig. 287) existe une bourse séreuse, qui pourrait également être le siège d'un hygroma dont le diagnostic présenterait de plus sérieuses difficultés en raison de la profondeur où il siège.

7° *Abcès de la bourse prérotulienne. — Phlegmon périarticulaire.* — A la suite d'une contusion ou d'une plaie du genou, la bourse séreuse prérotulienne est susceptible de s'enflammer, de suppurer, et l'inflammation se propage fréquemment autour du genou, d'où la production d'un vaste phlegmon périarticulaire qu'il y a grand intérêt à différencier d'une arthrite proprement dite.

De même un hygroma déjà ancien, et jusqu'alors indolent, devient douloureux ; la peau s'échauffe, rougit, et l'on constate au-devant de la rotule l'existence d'une tumeur bien circonscrite, présentant tous les caractères d'un abcès chaud. Comme à la suite d'une plaie, moins souvent cependant, l'inflammation dépasse les limites de la bourse et donne naissance au phlegmon périarticulaire.

Ces affections ne méritent une mention spéciale qu'en raison du voisinage de l'articulation du genou. Ce n'est pas, toutefois, que l'infiltration se propage à la jointure, car, bien que le fait puisse, à la rigueur, se produire, je le crois très exceptionnel et ne l'ai, pour mon compte, jamais observé. L'intérêt particulier du phlegmon périarticulaire consiste en ce que, *a priori*, on pourrait le confondre avec une arthrite aiguë du genou. En effet, en raison de la couche celluleuse lâche située entre les deux plans fibreux qui entourent le genou, aponévrose d'enveloppe, ailerons de la rotule dont la bourse séreuse fait en quelque sorte partie (cette bourse étant sous-aponévrotique et non sous-cutanée), l'inflammation gagne rapidement tout le pourtour de l'articulation, si bien que cette affection mériterait le nom de *phlegmon large du genou*. J'ai presque toujours vu, dans ces cas, les praticiens peu expérimentés commettre une erreur de diagnostic.

Effectivement, le genou est tuméfié, rouge, très douloureux; les mouvements spontanés sont difficiles ou impossibles, et l'on perçoit de la fluctuation comme s'il y avait une collection de liquide intra-articulaire. Lorsque la fluctuation existe en avant de la rotule, le doute n'est pas possible ; si elle se rencontre sur les côtés du genou et dans une grande hauteur, il est également bien probable que la collection est extra-articulaire, puisque la synoviale ne déborde latéralement les surfaces articulaires que de quelques millimètres, mais le caractère distinctif, et en quelque sorte pathognomonique, est le suivant : les mouvements du genou, ai-je dit, sont douloureux, il faut ajouter les mouvements *étendus* : si, en effet, saisissant la jambe d'une main et immobilisant la cuisse de l'autre, vous imprimez à l'articulation de légers mouvements de flexion et d'extension, vous ne provoquerez aucune douleur lorsque l'affection est extra-articulaire, tandis que la douleur sera très intense dans le cas opposé, si imperceptible que soit le mouvement provoqué.

Dès que la suppuration aura été reconnue, comportez-vous comme avec un abcès ordinaire.

B. **Affections de l'articulation du genou.** — 1° *Hémarthrose du genou.* — A la suite d'une contusion du genou, il est fréquent de voir se développer dans l'intérieur de l'articulation un épanchement constitué par du sang auquel se mélange la synovie. Le genou présente alors des caractères physiques ana-

logues à ceux que j'étudierai plus spécialement au chapitre *Hydarthrose*, et, n'était le mode de développement, il serait à peu près impossible de distinguer ces deux affections l'une de l'autre. La rotule est fortement reportée en avant, la synoviale est plus ou moins distendue suivant le degré de l'épanchement, la fluctuation est manifeste et les mouvements articulaires sont devenus impossibles.

Lorsque ces phénomènes apparaissent rapidement à l'occasion d'un traumatisme quelconque du genou, il n'est pas douteux qu'il s'agisse d'une hémarthrose.

Faut-il ponctionner une hémarthrose du genou ? Cette question a soulevé, il y a quelques années, de nombreuses discussions, et j'étais d'avis, pour mon compte, qu'on devait se comporter ici comme avec les épanchements sanguins en général, c'est-à-dire en faciliter la résorption sans évacuer le foyer. Il est certain, toutefois, qu'il n'est pas sans inconvénient d'abandonner dans l'articulation du genou une collection sanguine abondante, qui peut devenir le point de départ d'adhérences et s'opposer au rétablissement complet de la fonction. D'autre part, l'usage des aspirateurs, et surtout l'emploi de l'antisepsie, rendent aujourd'hui cette opération à peu près inoffensive, et j'accorde très volontiers que l'on puisse y avoir recours. Cependant, je ne fais pas encore de la ponction articulaire, et encore moins de l'arthrotomie, le traitement général et en quelque sorte obligatoire des épanchements sanguins du genou, et je me guide sous ce rapport sur la quantité de l'épanchement et les douleurs qu'éprouve le blessé. Si la collection est petite ou de moyen volume, si les douleurs sont insignifiantes, je me contente du repos, de l'immobilisation et de la compression, qui suffisent à ramener les choses en état au bout d'une quinzaine de jours. Si, au contraire, le genou est extrêmement distendu, le cul-de-sac tricipital fortement soulevé, la rotule immobilisée, je suis d'avis de vider le genou avec l'appareil Dieulafoy, tout en employant ensuite le repos, l'immobilisation et la compression ouatée pendant le temps suffisant.

2° *Entorse du genou.* — L'entorse du genou est un accident heureusement assez rare, car il entraîne souvent à sa suite de la douleur et une certaine impotence fonctionnelle de très longue durée. Rien n'est plus simple que de reconnaître une entorse

du genou, par exclusion d'abord, ensuite parce que le blessé vous raconte qu'il a fait un faux pas, qu'il a eu la jambe tordue. Lorsqu'un épanchement notable s'est produit dans l'articulation, on pourrait confondre l'entorse avec une contusion simple de la jointure, et ce n'est guère que dans les commémoratifs que l'on trouvera les éléments du diagnostic différentiel.

Mais, s'il est aisé de reconnaître qu'il y a entorse, il est, par contre, le plus souvent très difficile de distinguer sur quelle partie de l'appareil ligamenteux du genou porte la lésion. Les moyens d'union sont si nombreux, si profondément situés, que nous restons généralement dans le doute sur le ligament qui a été distendu ou déchiré. Si nous étions absolument renseignés sur le mécanisme de l'accident, peut-être en pourrions-nous déduire, jusqu'à un certain point, la lésion elle-même, mais ce renseignement nous fait presque toujours défaut d'une manière précise.

Le siège de la douleur et la production de mouvements anormaux constitueront la base du diagnostic. Si vous constatez des mouvements latéraux, la jointure étant en extension, c'est que l'un des ligaments externe ou interne a cédé; si la ligne d'extension peut être dépassée, concluez-en que la lésion porte sur le ligament postérieur, et peut-être sur les ligaments croisés. S'il est possible de faire exécuter aux surfaces articulaires un mouvement de glissement d'arrière en avant et d'avant en arrière, ce sera, selon moi, la preuve d'une déchirure des ligaments croisés ; mais ces divers mouvements anormaux ne seront guère bien appréciés que sous le chloroforme, car il faut tenir compte de la contraction et même de la contracture musculaire, susceptibles d'immobiliser la jointure, étant donnée, surtout, la grande étendue des surfaces de contact.

En cas d'épanchement articulaire abondant, on se comportera ainsi que je l'ai dit dans le paragraphe précédent. Le traitement consiste, en outre, dans le repos, l'immobilisation du genou et le massage. Il faut savoir que la guérison complète demande souvent des mois et même des années pendant lesquels le blessé marchera péniblement à l'aide d'une canne, et en boitant.

Insistez sur une immobilisation et un repos prolongés, surtout s'il s'agit de jeunes sujets, car une entorse, de même d'ailleurs que la contusion simple du genou, peuvent être le point de départ d'une affection beaucoup plus grave, la tumeur blanche.

Je crois devoir rapprocher de l'entorse du genou une affection dont la pathogénie est très obscure, et qui paraît siéger sur les fibro-cartilages semi-lunaires; on l'a désignée sous le nom de *subluxation des cartilages semi-lunaires*. L'accident se produit le plus souvent lorsqu'un sujet, étant accroupi, fait effort pour se redresser : il éprouve alors subitement dans le genou la sensation d'un déplacement et une douleur très violente qui l'empêche de marcher pendant un instant, et les choses rentrent ensuite dans l'ordre jusqu'à ce qu'un accident du même genre se produise à nouveau. Ce phénomène se rapproche beaucoup de celui que nous décrirons à propos des corps étrangers du genou, mais il en est tout à fait distinct au point de vue pathogénique. Est-ce bien réellement l'un des cartilages semi-lunaires qui se déplace pendant la flexion, se redresse, et vient se mettre en quelque sorte de champ entre les condyles qui le compriment, ou bien s'agit-il simplement d'une frange synoviale hypertrophiée? Je crois qu'on ne saurait le dire; du reste, l'essentiel, au point de vue pratique, est de distinguer cette affection des corps étrangers articulaires, afin de ne pas être tenté de proposer une arthrotomie inutile. Le seul traitement consiste à éviter, le plus possible, de prendre l'attitude qui détermine le déplacement ou le pincement intra-articulaires et à porter constamment une genouillère.

L'entorse du genou laisse parfois à sa suite un accident léger que l'on pourrait appeler le *genou à ressort* : la jambe, arrivée à un certain degré d'extension sur la cuisse, éprouve quelque résistance, et le mouvement se complète ensuite brusquement. Je ne sais à quelle cause anatomique rattacher ce phénomène, d'ailleurs peu grave et qui disparaît avec le temps.

3° *Plaies du genou.* — S'il était nécessaire de démontrer les progrès accomplis par la thérapeutique chirurgicale dans ces dernières années, nous pourrions prendre comme exemple le traitement des plaies pénétrantes du genou. C'était presque un axiome que la seule ressource était alors l'amputation de la cuisse, et certains chirurgiens conseillaient même d'y recourir d'emblée avant l'apparition de tout accident inflammatoire, même à la suite d'une plaie par instrument piquant, d'un coup d'épée, par exemple. Non seulement nous ne pratiquons pas

aujourd'hui l'amputation d'emblée, mais, à part de très rares exceptions, nous n'avons pas même recours à ce moyen extrême pour combattre l'arthrite traumatique consécutive au traumatisme.

Le diagnostic s'impose presque toujours de lui-même, car, si la plaie présente quelque étendue, on aperçoit les surfaces articulaires. En cas de plaie étroite, les doutes seraient levés par l'issue de la synovie. L'hésitation dans ce cas serait surtout permise si la plaie siégeait au-dessus de la rotule, au niveau du cul-de-sac sous-tricipital, dont la hauteur varie suivant les sujets.

En présence d'une plaie étroite, faites l'occlusion avec de la baudruche, du collodion iodoformé, du diachylon, après avoir bien lavé le genou avec la solution phéniquée forte. Compression ouatée et immobilisation du membre.

Si la plaie est large, mais non contuse, et n'intéresse que les parties molles, lavez soigneusement avec la solution phéniquée forte, réunissez par première intention, drainez, recouvrez le genou d'un pansement antiseptique, et immobilisez-le dans une gouttière ou bien avec des attelles de carton.

Prenons maintenant le cas d'une plaie contuse, et, comme type choisissons une plaie par arme à feu. Il est bien évident que l'on peut rencontrer un fracas tel de la jointure, que toute conservation du membre soit impossible; il en sera de même si les vaisseaux et nerfs du jarret ont été en même temps déchirés. Laissons donc de côté ces cas exceptionnels dans lesquels l'amputation immédiate s'impose à première vue, et disons que, du moment où une discussion peut s'établir sur la possibilité de la conservation du membre, c'est à ce dernier parti qu'il faut s'arrêter.

Deux cas se présentent : le genou est largement ouvert, ou bien il n'y a qu'un simple orifice à la peau, lorsque, par exemple, la plaie a été produite par une balle de revolver ou par un coup de fusil tiré à bout portant.

Dans le premier cas, la conduite est toute tracée : agrandissez la plaie, ouvrez largement la jointure, enlevez les corps étrangers de toute nature qui peuvent s'y rencontrer, ainsi que les éclats d'os ; réséquez au besoin ; lavez soigneusement toutes les parties avec la solution phéniquée forte ; fermez une partie de la plaie cutanée, enveloppez d'un pansement antiseptique, et immobilisez le membre aussi complètement que possible, ainsi que je le dirai à propos de la résection du genou.

Le second cas est un peu plus embarrassant : un sujet vient de recevoir un coup de feu ; la peau présente un petit orifice, mais le genou lui-même paraît absolument sain, néanmoins, il n'y a pas le moindre doute dans votre esprit sur la pénétration du projectile dans la jointure. Faut-il recourir d'emblée à l'arthrotomie comme dans le cas précédent, ou bien surveiller de près, attendre les événements et intervenir énergiquement à la première menace d'arthrite traumatique ? J'ai été longtemps disposé, pour mon compte, à suivre cette dernière conduite. Supposez, en effet, qu'il s'agisse d'une balle, vous avez de grandes chances de ne pas la rencontrer si elle a pénétré profondément dans les condyles, et l'arthrotomie, dans ce cas, pratiquée tout à fait au début, semble ne répondre à aucune indication précise. Cependant, en présence des statistiques récentes, je suis aujourd'hui partisan de l'intervention immédiate (1).

4° *Fracture du genou.* — Je désigne sous le nom de fracture du genou une fracture des condyles ou de l'extrémité inférieure du fémur, disposée de telle sorte que la fracture pénètre dans l'articulation. Le genou est alors augmenté de volume, surtout élargi. Si, fixant la cuisse d'une main, on imprime de l'autre des mouvements à la jambe, on provoque de la mobilité latérale au niveau de la jointure et on perçoit de la crépitation. Il est donc, en général, facile de reconnaître qu'il y a fracture, mais il est plus difficile d'en préciser exactement le siège, de savoir si elle atteint un seul condyle ou bien si les deux condyles ont éclaté, par exemple, sous la pression du fragment fémoral agissant à la manière d'un coin. Dans un cas, je pus me rendre aisément compte de ce dernier mode de fracture, car le fragment supérieur, ayant abandonné les condyles fémoraux, avait traversé la peau, ce qui m'obligea à faire une incision pour le réduire et plus tard à le réséquer.

Une précision plus grande n'est pas, d'ailleurs, très nécessaire pour la pratique. Le traitement consiste à maintenir le membre immobile dans une gouttière.

(1) Une statistique de Reyher est très instructive à cet égard. Elle porte sur 81 cas de plaies pénétrantes du genou par une petite balle, le genou paraissant à peu près normal : 18 fois, on a fait l'arthrotomie et l'antisepsie immédiates, 3 blessés sont morts (16 p. 100) ; les 15 guéris ont conservé les mouvements du genou. 40 furent traités par l'antisepsie secondaire, on attendit l'apparition des accidents ; 34 moururent (85 p. 100).

Dans 23 cas, on ne fit aucune antisepsie ; 22 moururent (95 p. 100).

Si, toutefois, on constatait une tendance au déplacement, il faudrait appliquer l'appareil à extension continue, décrit à propos des fractures de cuisse.

Lorsque l'un des condyles est complètement détaché des parties voisines, on a pu en constater plus tard la nécrose, ce qui conduit à une intervention.

S'il s'agit d'un enfant ou d'un jeune sujet, jusqu'à l'âge de dix-huit à vingt ans environ, un violent traumatisme du genou est susceptible de déterminer, non une fracture des condyles, mais un *décollement épiphysaire*. Il en résulte parfois une déformation considérable de la région par suite du chevauchement des fragments, et c'est alors avec une luxation du genou que la confusion pourrait surtout être faite, ce qui n'aurait, de toute manière, pas un grand inconvénient au point de vue pratique, puisqu'il faut réduire dans les deux cas. S'il s'agit d'un décollement, ayez recours à l'extension continue.

3° *Luxation du genou.* — La luxation du genou (j'entends seulement ici la luxation traumatique) est l'une des plus rares, sinon la plus rare, parmi les luxations des grandes jointures ; j'en ai vu, pour mon compte, trois exemples dans ma vie, et dans un cas j'ai pu faire un examen anatomique complet (1). On a peine à

(1) Il s'agit d'un homme âgé de trente-quatre ans qui fut apporté dans mon service à l'Hôtel-Dieu le 3 janvier 1887. Il était tombé du quatrième étage. Je constatai l'existence d'une luxation complète du genou droit, en arrière et en dehors, qui fut facilement réduite. Le blessé, atteint en même temps d'une fracture du crâne, succombait le lendemain, et voici l'autopsie du genou, rédigée sous ma dictée par M. Barraud, interne du service :

Extérieurement, on constate au-dessous de la jointure et à la partie antéro-externe de la jambe une ecchymose sous-cutanée considérable.

L'incision de la peau montre le tendon et le ligament rotuliens absolument sains, sans aucune éraillure.

En *dehors* existent des désordres très graves. L'aileron de la rotule, le ligament latéral externe, présentent une déchirure complète qui permet des mouvements latéraux étendus. Cette déchirure siège au niveau de l'insertion du ligament sur le péroné qui n'a pas cédé ; il n'existe de fracture en aucun point, mais la face antéro-externe du tibia est à nu, le périoste est décollé à ce niveau. Toute cette région est, du reste, le siège d'une vaste ecchymose qui a envahi les différents plans.

En *dedans* les tendons de la patte d'oie sont conservés ; l'aileron de la rotule, le ligament latéral interne, sont intacts.

Ouverture de la jointure. L'articulation ne contient pas de sang ; simple coloration rosée des surfaces. Le cartilage semi-lunaire externe est détaché de ses insertions antéro-externes ; il est rétracté dans la jointure et n'adhère plus que par son extrémité postéro-interne. Le cartilage semi-lunaire interne est intact.

Le ligament adipeux est conservé. Les ligaments croisés sont complètement

concevoir *a priori* que des surfaces articulaires aussi étendues que celles du fémur et du tibia puissent s'abandonner complètement sans que toutes les parties molles qui les entourent soient rompues, et cependant il en est ainsi. Dans la luxation complète antéro-postérieure, que les condyles fémoraux se portent en avant ou en arrière du tibia, les vaisseaux et nerfs du jarret, quoique fortement distendus, ne sont pas déchirés, et la peau elle-même est intacte.

Que la luxation se produise en avant, en arrière, ou latéralement, le diagnostic est, en général, des plus faciles et saute en quelque sorte aux yeux en raison de l'énorme déformation qui en résulte (j'ai déjà dit que la confusion pourrait être faite avec un décollement épiphysaire); on distingue aisément sous la peau le relief formé par les condyles du fémur et du tibia ; la saillie de la rotule n'est plus appréciable et le diamètre du genou est considérablement augmenté dans le sens de la luxation.

Il est à peine besoin d'ajouter que le membre est réduit à une impuissance complète, que le malade éprouve de violentes douleurs, et qu'il se trouve dans un certain état de collapsus en raison de la violence du choc nécessaire à la production d'une semblable lésion.

Pour réduire, endormez le malade, faites exercer une traction sur le pied et, en même temps, pressez vous-même directement avec vos deux mains sur les saillies osseuses. J'ai pu réduire facilement et je pense que c'est la règle. Je conseille d'appliquer ensuite immédiatement un appareil ouaté silicaté qui sera laissé en place pendant deux mois environ. Le blessé pourra alors essayer de marcher avec une canne ou des béquilles, le genou bien soutenu par une bande ou une genouillère. On devra s'attendre

déchirés : l'antérieur au niveau de son insertion tibiale, le postérieur au niveau de son insertion fémorale.

Les surfaces osseuses, la rotule ne présentent aucune lésion.

La capsule articulaire est détruite en arrière dans sa moitié externe; il ne persiste plus d'elle que deux tractus séparés l'un de l'autre, et le tibia se trouve à ce niveau en contact immédiat avec les organes du creux poplité. En dedans, la capsule est absolument intacte.

Les vaisseaux du creux poplité, les nerfs, le muscle poplité, sont normaux.

A la jambe, les muscles sont infiltrés dans le groupe antéro-externe, mais ils ne présentent pas de rupture.

Il existait, en outre, une particularité intéressante au point de vue anatomique pur : une bourse séreuse sous-tricipitale manifestement indépendante de la synoviale articulaire et remplie d'un liquide séro-sanguin.

myélitique, l'arthrite sèche, et, enfin, cette forme ind
lésion du genou caractérisée surtout par la douleu
matérielle appréciable : ostéite pour les uns, nev
arthrite pour les autres.

a. *Arthrite traumatique du genou.* — Cette arthrite
à la suite d'une contusion, d'une entorse, d'une p
d'une plaie pénétrante.

Celle qui résulte d'une contusion ou d'une entorse
toujours légère et se traduit seulement par un peu de
une douleur ordinairement localisée à la partie interr
et une certaine impuissance du membre. La santé ge
pas atteinte, c'est à peine s'il se développe de la fièv

Parfois le genou ne contient pas de liquide, au
façon appréciable, et, si l'on applique alors la mai
devant de la rotule, on peut percevoir une sorte de
fine, amidonnée, qui indique une exfoliation de la co
liale de la synoviale. Il est important de ne pas c
bruit avec celui qui se passe dans la bourse séreuse p
enflammée, dont les caractères sont identiques, sauf
est plus superficiel.

L'article, au contraire, est parfois rempli de liqu
liquide sanguinolent, soit simplement de synovie ; c'
avec épanchement, ou encore l'*épanchement de syno*
sion très communément employée par les personne
à la médecine et, d'ailleurs, assez souvent exacte.

Cette forme d'arthrite traumatique avec ses caractèr

Indépendamment de ces complications, une arthrite subaiguë du genou peut passer à l'état chronique et rester le siège de douleurs qui persisteront pendant des mois ou des années ; la variété d'arthrite sèche que nous étudierons plus loin en est parfois la conséquence éloignée. L'arthrite peut donner naissance à une hydarthrose (nous verrons plus loin que l'on doit distinguer cette affection de l'arthrite avec épanchement) dont la guérison sera difficile et nécessitera même parfois une opération chirurgicale. Enfin, une arthrite subaiguë du genou négligée peut être suivie de raideur articulaire, d'une ankylose incomplète, de la contracture ou de la rétraction de quelques-uns des muscles périphériques, ce dont on ne pourra plus tard débarrasser les malades qu'à l'aide d'un traitement long et difficile.

Pour peu donc qu'à la suite d'une violence quelconque exercée sur le genou, un sujet présente les caractères d'une arthrite traumatique, même légère, exigez un traitement sévère et commencez par prescrire le repos absolu au lit; le repos complet du membre jusqu'à la disparition de la douleur et de l'épanchement est, en effet, la condition indispensable à la guérison et les autres moyens thérapeutiques ne sont que des adjuvants. Parmi ces moyens, le meilleur est la compression avec une forte couche d'ouate et une bande de flanelle comprenant le membre entier, depuis les orteils jusqu'à la racine de la cuisse. Dans certains cas d'entorse, le massage pourra rendre de grands services.

Tant que l'épanchement articulaire est modéré, contentez-vous de la compression; si la synoviale était très distendue, il y aurait avantage à évacuer le genou à l'aide d'une ponction aspiratrice.

Je ne crois pas, jusqu'à nouvel ordre, que cette variété d'arthrite traumatique soit justiciable de l'arthrotomie.

Lorsque le malade pourra marcher, et le plus souvent ce ne sera qu'après un mois ou six semaines de traitement, conseillez l'usage d'une genouillère, et de préférence d'une genouillère lacée faite avec de la peau de chien.

L'arthrite a succédé à une plaie pénétrante. La région est tuméfiée, rouge, et le siège d'une douleur spontanée excessive, que le plus léger mouvement exaspère au point de faire pousser des cris au malade, fièvre intense accompagnée de frissons et du cortège des symptômes généraux propres aux phlegmasies aiguës. Il s'est produit déjà, ou bien il va se produire de la suppuration :

à une faiblesse relative du membre se prolongeant longtemps, peut-être toute la vie.

6° *Arthrites du genou.* — Je passerai successivement en revue : l'arthrite traumatique, l'arthrite spontanée (génitale, rhumatismale ou puerpérale), l'arthrite tuberculeuse, l'arthrite ostéomyélitique, l'arthrite sèche, et, enfin, cette forme indéterminée de lésion du genou caractérisée surtout par la douleur sans lésion matérielle appréciable : ostéite pour les uns, névralgie, périarthrite pour les autres.

a. *Arthrite traumatique du genou.* — Cette arthrite se développe à la suite d'une contusion, d'une entorse, d'une plaie, surtout d'une plaie pénétrante.

Celle qui résulte d'une contusion ou d'une entorse est presque toujours légère et se traduit seulement par un peu de gonflement, une douleur ordinairement localisée à la partie interne du genou, et une certaine impuissance du membre. La santé générale n'est pas atteinte, c'est à peine s'il se développe de la fièvre.

Parfois le genou ne contient pas de liquide, au moins d'une façon appréciable, et, si l'on applique alors la main à plat au-devant de la rotule, on peut percevoir une sorte de crépitation fine, amidonnée, qui indique une exfoliation de la couche épithéliale de la synoviale. Il est important de ne pas confondre ce bruit avec celui qui se passe dans la bourse séreuse prérotulienne enflammée, dont les caractères sont identiques, sauf le siège, qui est plus superficiel.

L'article, au contraire, est parfois rempli de liquide, soit de liquide sanguinolent, soit simplement de synovie ; c'est l'arthrite avec épanchement, ou encore l'*épanchement de synovie*, expression très communément employée par les personnes étrangères à la médecine et, d'ailleurs, assez souvent exacte.

Cette forme d'arthrite traumatique avec ses caractères subaigus est extrêmement commune et il est tout à fait exceptionnel de voir l'affection revêtir une marche aiguë.

Bien que la maladie soit en apparence légère, insistez beaucoup auprès du blessé pour qu'il se soumette à un traitement sérieux. Insistez surtout, s'il s'agit d'un sujet jeune ou d'un adolescent, chez lesquels l'affection mal soignée peut devenir le point de départ d'une tumeur blanche et aussi d'une ostéite épiphysaire.

Indépendamment de ces complications, une arthrite subaiguë du genou peut passer à l'état chronique et rester le siège de douleurs qui persisteront pendant des mois ou des années ; la variété d'arthrite sèche que nous étudierons plus loin en est parfois la conséquence éloignée. L'arthrite peut donner naissance à une hydarthrose (nous verrons plus loin que l'on doit distinguer cette affection de l'arthrite avec épanchement) dont la guérison sera difficile et nécessitera même parfois une opération chirurgicale. Enfin, une arthrite subaiguë du genou négligée peut être suivie de raideur articulaire, d'une ankylose incomplète, de la contracture ou de la rétraction de quelques-uns des muscles périphériques, ce dont on ne pourra plus tard débarrasser les malades qu'à l'aide d'un traitement long et difficile.

Pour peu donc qu'à la suite d'une violence quelconque exercée sur le genou, un sujet présente les caractères d'une arthrite traumatique, même légère, exigez un traitement sévère et commencez par prescrire le repos absolu au lit; le repos complet du membre jusqu'à la disparition de la douleur et de l'épanchement est, en effet, la condition indispensable à la guérison et les autres moyens thérapeutiques ne sont que des adjuvants. Parmi ces moyens, le meilleur est la compression avec une forte couche d'ouate et une bande de flanelle comprenant le membre entier, depuis les orteils jusqu'à la racine de la cuisse. Dans certains cas d'entorse, le massage pourra rendre de grands services.

Tant que l'épanchement articulaire est modéré, contentez-vous de la compression; si la synoviale était très distendue, il y aurait avantage à évacuer le genou à l'aide d'une ponction aspiratrice.

Je ne crois pas, jusqu'à nouvel ordre, que cette variété d'arthrite traumatique soit justiciable de l'arthrotomie.

Lorsque le malade pourra marcher, et le plus souvent ce ne sera qu'après un mois ou six semaines de traitement, conseillez l'usage d'une genouillère, et de préférence d'une genouillère lacée faite avec de la peau de chien.

L'arthrite a succédé à une plaie pénétrante. La région est tuméfiée, rouge, et le siège d'une douleur spontanée excessive, que le plus léger mouvement exaspère au point de faire pousser des cris au malade, fièvre intense accompagnée de frissons et du cortège des symptômes généraux propres aux phlegmasies aiguës. Il s'est produit déjà, ou bien il va se produire de la suppuration :

la vie du blessé se trouve grandement menacée et à brève échéance ; alors n'hésitez pas ; ouvrez largement le genou sur l'un des côtés ou même de chaque côté du tendon rotulien, si cela est nécessaire ; lavez soigneusement tous les coins et recoins de la jointure avec la solution phéniquée forte ; réunissez ensuite les plaies par première intention, sauf la place pour appliquer un drain ; recouvrez d'un pansement antiseptique et immobilisez le genou aussi complètement que possible.

Presque toujours les phénomènes aigus disparaîtront comme par enchantement, et la guérison complète de l'arthrite sera obtenue, quelquefois même sans ankylose consécutive.

b. *Arthrite spontanée non tuberculeuse.* — A la suite de l'accouchement, dans le cours des fièvres graves, on voit parfois se développer une arthrite du genou, qui arrive rapidement à suppuration et se rapproche des collections articulaires que nous observions jadis dans l'infection purulente ; elles constituent une sorte d'épiphénomène de la maladie principale, et je ne crois pas devoir y insister. Je me contenterai de dire que, si l'état général des malades autorisait une intervention dans ces cas, il faudrait ouvrir largement la jointure et la traiter comme un abcès.

Une arthrite du genou non tuberculeuse se développe sous deux états différents : à l'état aigu et à l'état subaigu.

Supposons d'abord une arthrite aiguë.

Le genou est rouge, tuméfié, chaud à la main, très douloureux spontanément à la pression et au plus léger mouvement. La rotule est, en général, légèrement soulevée, et l'on constate l'existence d'un peu de liquide dans la jointure. Vous apprenez que l'affection est de date récente et s'est développée sans cause appréciable au cours d'une bonne santé. Si l'arthrite remonte déjà à quelques semaines, il est possible que le genou ait subi un certain degré de flexion par suite d'une contracture périarticulaire.

Vous vous êtes assuré que la maladie est bien localisée au genou et qu'il ne s'agit pas d'un rhumatisme à manifestations multiples.

Informez-vous si le sujet n'est pas atteint de blennorragie, car cette dernière affection est tellement liée à l'arthrite que celle-ci a reçu le nom d'*arthrite blennorragique*. Il faut, toutefois, admettre en plus une cause rhumatismale prédisposante, sans laquelle ne se développe pas l'affection, d'où l'expression

de *rhumatisme blennorragique*, qui convient également bien.

Rien n'est donc plus aisé que de reconnaître une arthrite aiguë spontanée du genou et même de la rattacher à sa véritable cause, rhumatisme avec ou sans blennorragie. J'ai déjà dit plus haut, à propos de l'arthrite aiguë de la hanche, qu'un traumatisme génital était capable de faire éclore cette manifestation d'un état général préexistant.

Si l'arthrite présente une acuité extrême, vous êtes autorisé à pratiquer l'arthrotomie, mais si cette opération ne vous paraît pas suffisamment indiquée ou n'est pas acceptée, vous avez deux indications à remplir : calmer les douleurs du malade, maintenir le membre dans une bonne position.

Il est possible, ai-je dit, que déjà la jambe soit fléchie sur la cuisse ; votre premier devoir, en ce cas, est de ramener le membre dans la rectitude et de l'y maintenir. Essayez donc d'étendre doucement la jambe, mais vous provoquerez le plus souvent une douleur telle, qu'il y faudra renoncer. Sans plus tarder, endormez le malade et redressez le genou, ce qui ne présente habituellement aucune difficulté. Pour maintenir le membre ainsi redressé, vous pourrez le mettre dans une gouttière en fil de fer, ou mieux appliquer immédiatement un appareil inamovible.

Attendez-vous, toutefois, à une certaine opposition, ou du moins aux objections du malade ou de son entourage : Mais, dira-t-on, vous allez provoquer l'ankylose du genou. De plus, comme le membre sera certainement atrophié à la levée de l'appareil, on ne manquera pas d'en accuser la compression.

Qu'y a-t-il de vrai dans ces deux assertions? Qu'une immobilisation prolongée du genou, qu'une compression des muscles de la cuisse, favorisent, jusqu'à un certain point la production de l'ankylose et l'atrophie musculaire ; il serait difficile de le nier d'une manière absolue, mais elles ne jouent certainement qu'un rôle très secondaire dans la production des deux phénomènes. Pour l'atrophie musculaire en particulier, ne l'observons-nous pas journellement sur les sujets atteints d'hydarthrose simple et dont le membre n'a été ni immobilisé, ni comprimé? Non, l'atrophie musculaire ne reconnaît pas pour cause principale la compression du membre ; ce qui la produit, c'est la maladie elle-même du genou, et le meilleur moyen de s'opposer à la marche de l'atrophie, c'est d'obtenir la guérison le plus rapidement possible.

L'immobilisation n'est pas non plus la cause principale de l'ankylose du genou. La variété d'arthrite qui nous occupe, et c'est là un point capital de son histoire clinique, ne suppure à peu près jamais, contrairement à ce qui a lieu pour l'arthrite traumatique, circonstance sans nul doute très favorable au point de vue de sa terminaison : on ne meurt pas, en effet, d'une arthrite blennorragique (je suppose qu'il ne s'agit pas d'un terrain tuberculeux) et la guérison survient toujours après un temps plus ou moins long, quels que soient les désordres produits sur la jointure à une certaine période de l'affection. Mais, par contre, cette arthrite présente une tendance extrême à l'ankylose, et cette terminaison sera d'autant plus fatale que l'affection aura duré plus longtemps. Il serait, à coup sûr, mauvais de prolonger l'immobilité au delà du terme nécessaire à la guérison, mais j'ai la conviction qu'employée dans le cours de la période aiguë, l'immobilisation du genou, loin de favoriser l'ankylose, est plutôt de nature à l'empêcher en amenant une guérison plus rapide.

Nous devons encore faire intervenir un autre élément dans cette importante question, c'est la prédisposition individuelle : de deux genoux traités exactement de la même manière, par le même chirurgien, l'un recouvrera plus tard les mouvements physiologiques, tandis que l'autre restera ankylosé, quoi qu'on fasse, sans que nous en puissions découvrir la raison.

Considérez donc que l'immobilisation et la compression du membre inférieur constituent, après l'arthrotomie, le meilleur mode de traitement de l'arthrite aiguë, rhumatismale ou blennorragique, pour calmer les douleurs, maintenir le membre dans une bonne position, diminuer la durée de la maladie, obtenir le minimum d'atrophie musculaire et le minimum d'ankylose du genou.

Vous avez appliqué un appareil inamovible ; les douleurs se sont peu à peu calmées, et l'état général est redevenu sensiblement normal. De nouvelles indications vont se présenter : il faudra restituer au genou sa mobilité et rendre aux muscles leur puissance contractile. Mais, quand devra-t-on commencer à réaliser ces conditions ? et d'abord, combien de temps laisserons-nous l'appareil en place ?

Pour guider votre conduite, rappelez-vous que la guérison demande un temps souvent très long : trois, quatre, cinq, six mois. L'arthrite, en effet, présente trois périodes dans sa marche : une

période d'accroissement, une période d'état et une période de régression. Pendant la première, outre l'hypersécrétion de la synoviale, il se produit un exsudat intra-articulaire plus ou moins abondant, ainsi que des fausses membranes; les ligaments se distendent, les fibro-cartilages semi-lunaires s'atrophient, d'où production, à un moment donné, de mouvements latéraux dans la jointure. Les cartilages d'encroûtement se dépolissent et même disparaissent par places, d'où la crépitation qu'il n'est pas rare d'observer. En un mot, l'articulation semble tout à fait désorganisée. C'est également la période des grandes douleurs.

Les lésions persistent au même degré pendant un certain temps : c'est la période d'état.

Vient ensuite la période de régression, caractérisée par la résorption du liquide épanché ainsi que des fausses membranes, et l'on peut alors observer le retour à l'état physiologique. D'autres fois, la guérison survient avec production d'une ankylose ; celle-ci est plus ou moins complète suivant que les fausses membranes s'organisent au lieu de disparaître, ou bien que les extrémités osseuses se soudent entre elles.

L'appareil doit être laissé en place jusqu'à la période de régression, mais il est impossible de savoir exactement combien de temps dureront les deux premières périodes. J'estime qu'il y aurait avantage à laisser l'appareil en place pendant près de deux mois avant de l'enlever, mais vous obtiendrez difficilement cette concession de la part des malades, surtout quand ils ne souffrent plus. Dans tous les cas, il ne faut pas songer à libérer le membre tant qu'il reste encore quelques douleurs. Voici, d'ailleurs, comment les choses se passent le plus ordinairement : le malade ne souffre plus depuis quelque temps déjà, et sa santé est revenue à l'état normal ; on enlève l'appareil, et le genou présente un aspect satisfaisant, mais les mouvements provoqués déterminent de la douleur. Si on laisse le membre libre, les douleurs spontanées ne tardent pas à réapparaître et le malade réclame lui-même un nouvel appareil qui ramène le calme dans la jointure.

On ne peut donc fixer de limite au temps pendant lequel le membre devra être maintenu immobile. Cette limite n'est autre que le retour du genou à une apparence extérieure sensiblement normale, et la disparition des douleurs spontanées ou provoquées par de très légers mouvements. Il faut savoir, en effet, que des mouvements un peu étendus provoquent toujours de la douleur,

et une douleur très vive, même sur une articulation guérie de l'affection primitive, douleur résultant, sans doute, de la distension des filets nerveux compris au sein des tissus fibreux périarticulaires rétractés.

Mais alors, comment saurons-nous que le moment est venu de passer outre à la douleur et de ramener peu à peu l'état physiologique de la jointure par une mobilisation méthodique, et cela sans crainte de réveiller une phlegmasie seulement assoupie ? Nous nous heurtons ici à une véritable difficulté pratique. Il faut procéder par tâtonnement, et voici ma règle de conduite :

Chaque fois, je le répète, que l'on imprimera des mouvements à un genou depuis longtemps immobilisé, il arrivera un moment, et très rapidement au début, où la douleur sera tellement vive qu'il faudra s'arrêter. Or, si la douleur disparaît aussitôt que le mouvement a cessé, c'est qu'elle n'est pas le résultat de la maladie elle-même, mais bien de la raideur articulaire qui en est la conséquence : on pourra donc continuer les manœuvres de mobilisation en augmentant chaque jour peu à peu l'amplitude des mouvements, et en donnant même du chloroforme au malade pour gagner du temps.

Si, au contraire, la douleur persiste après la manœuvre, si dans les heures qui suivent vous observez une certaine réaction locale sur la jointure, suspendez toute tentative de mobilisation, car la maladie n'est pas guérie, et il faut, au contraire, recourir de nouveau à un appareil inamovible.

En cas de guérison, le malade retirera alors un grand bénéfice d'un massage méthodique et d'une gymnastique appliquée à chacun des muscles de la cuisse, et en particulier au triceps, pour ramener la contractilité musculaire. Ayez également recours à l'électrisation, aux douches, aux eaux thermales. Il sera bon que le genou soit soutenu pendant quelque temps à l'aide d'une genouillère élastique, ou mieux lacée et faite avec de la peau de chien.

Si les mouvements ne pouvaient être rétablis par ces diverses manœuvres, nous verrons, au chapitre *Ankylose*, ce qu'il convient de faire.

L'arthrite s'est développée avec des caractères subaigus. Nous observerons les mêmes symptômes que dans l'arthrite aiguë, mais atténués ; la différence portera principalement sur la dou-

leur et sur les phénomènes généraux, qui seront beaucoup moins accusés.

Le diagnostic d'arthrite s'impose, mais on peut être alors beaucoup plus hésitant sur la nature de l'affection, et la crainte d'une arthrite tuberculeuse, d'un commencement de tumeur blanche du genou hante l'esprit du praticien. Gosselin a fait observer qu'on trouve souvent dans l'arthrite d'origine inflammatoire une hyperostose de l'extrémité inférieure du fémur, qui n'existerait pas dans l'arthrite tuberculeuse. Soyez toujours très réservé sur le pronostic de l'affection, car celle-ci peut devenir chronique, durer indéfiniment, se transformer en une arthrite sèche incurable, ou passer à l'état de tumeur blanche.

Le traitement est, d'ailleurs, sensiblement le même que dans le cas précédent. Insistez cependant sur les révulsifs cutanés : vésicatoires, pointes de feu, et dans l'intervalle de ces applications immobilisez le genou sous une couche d'ouate. Plus tard, les eaux minérales d'Aix-les-Bains, de Bourbonne, etc., seront spécialement indiquées. Ayez également recours au massage méthodique du genou et des muscles de la cuisse, ainsi qu'à l'application des courants électriques.

c. *Arthrite spontanée tuberculeuse* ou *tumeur blanche du genou.* — Je rappelle que les tubercules commencent à se développer tantôt dans un os, tantôt dans la synoviale, d'où les deux formes primitivement distinctes d'ostéite tuberculeuse et de synovite tuberculeuse ou fongueuse, lesquelles sont, plus tard, réunies dans une seule affection justement appelée *ostéoarthrite tuberculeuse* du genou.

Si le diagnostic de la tumeur blanche n'est malheureusement que trop facile à une certaine période de l'affection, il n'en est pas de même au début, surtout dans la forme osseuse, où cette grave maladie ne peut être tout d'abord que plus ou moins légitimement soupçonnée. Voici, par exemple, un jeune sujet qui, depuis quelque temps, accuse de la douleur dans un genou ; vous examinez l'articulation et vous ne constatez aucune lésion apparente ; la rotule n'est pas soulevée, il n'y a pas de liquide et les mouvements sont normaux, mais, en pressant avec les doigts sur les divers points du pourtour de l'articulation, vous trouvez un endroit beaucoup plus sensible que les autres, douloureux même. Conclurez-vous de cet examen à la présence, dans les

condyles du fémur et du tibia, d'un noyau tuberculeux? La chose est, à coup sûr, possible, mais non certaine. Ce sont peut-être des phénomènes congestifs dus à de la fatigue et développés au voisinage de la ligne épiphysaire ; des troubles de croissance, ou ce que Cloquet appelait de la névralgie du genou. Tenez grand compte, dans vos appréciations, de l'état général et des antécédents de famille. Si le sujet est lymphatique, si déjà dans son enfance il a présenté des manifestations scrofuleuses vers les yeux, les oreilles, le cou, etc., il est plus que probable qu'il s'agit d'un noyau tuberculeux situé au sein de l'os, et dirigez le traitement en conséquence.

Le temps écoulé depuis le début des accidents est aussi un élément de diagnostic. Un tubercule, en effet, subira nécessairement une évolution qui le portera soit vers la cavité articulaire, soit vers la périphérie, et des signes nouveaux caractéristiques apparaîtront. Si donc une douleur persiste pendant une année, je suppose, dans un des condyles du genou, sans modification appréciable de l'état local, il est très vraisemblable qu'il ne s'agit pas d'un tubercule.

Lorsque l'affection débute par la synoviale, le diagnostic présente également, tout d'abord, une certaine obscurité. Est-ce une arthrite rhumatismale subaiguë avec un très léger épanchement? Toutefois, si vous constatez un gonflement à peu près indolore du genou, un empâtement plutôt que de la fluctuation au pourtour de la rotule, et cela sur un sujet d'apparence scrofuleuse, il est à peu près certain qu'il s'agit d'une synovite fongueuse.

Après un temps variable, le tubercule primitivement intra-osseux a subi une migration vers la cavité articulaire, ou bien les fongosités synoviales ont gagné le cartilage et le tissu osseux, de telle sorte que nous sommes en présence d'une ostéoarthrite tuberculeuse : d'une tumeur blanche du genou. Étudions donc les caractères cliniques de cette affection, ainsi que les diverses évolutions qu'elle va subir.

Le genou est déformé, augmenté de volume, arrondi, et ne présente plus guère à son pourtour ni saillie, ni dépression ; la rotule ne fait plus relief au-devant de l'articulation. La peau a conservé, en général, sa couleur normale; elle est plutôt d'un blanc mat, d'où le nom de tumeur blanche du genou tiré de l'un des carac-

tères de l'affection. Sur les côtés de la rotule, au niveau du cul-de-sac tricipital et de chaque côté du ligament rotulien, la consistance des parties est mollasse et donne au toucher une sensation qui rappelle la fluctuation, sans que, cependant, ce phénomène existe réellement. Les mouvements spontanés sont très pénibles, quelquefois impossibles, et souvent douloureux. Néanmoins, la douleur est loin d'atteindre le même degré que dans l'arthrite rhumatismale ou blennorragique.

Recherchez avec soin si l'articulation présente des mouvements latéraux, et, pour éviter l'erreur, rappelez-vous que la jambe doit être mise dans une extension complète sur la cuisse, seule attitude dans laquelle les ligaments latéraux se trouvent tendus. Dans la flexion, au contraire, même dans une flexion légère, ils sont suffisamment relâchés pour permettre quelques mouvements latéraux physiologiques, source d'erreur très commune dans l'appréciation de l'état des moyens d'union de la jointure. L'existence de mouvements latéraux démontre une désorganisation très avancée de l'article.

Cette phase de la maladie peut persister à cet état pendant un temps très long, durant des mois et des années, surtout si l'on applique un traitement convenable; mais une nouvelle phase apparaît souvent après un temps variable, c'est celle des abcès.

Nous avons vu que l'arthrite rhumatismale ou blennorragique est surtout plastique et ne présente aucune tendance à la suppuration : c'est une arthrite ankylosante. La tumeur blanche, au contraire, est une arthrite essentiellement suppurative et n'arrive que très difficilement à l'ankylose, malgré tous les efforts que l'on peut faire pour l'obtenir.

Les abcès résultent de la fonte purulente des tubercules, et l'on conçoit qu'ils puissent se développer au sein même de la substance osseuse ou dans la cavité articulaire. Une troisième variété d'abcès se développe primitivement dans les parties molles périarticulaires, soit par irritation de voisinage, soit plutôt que des bacilles se soient déposés dans ces parties.

Lorsque l'abcès est d'abord intraosseux, il en résulte ce que nous appelions jadis la carie de l'os, c'est-à-dire le ramollissement et la destruction des trabécules du tissu spongieux, et parfois la séparation de petits fragments d'os constituant de véritables séquestres. Mais, il importe de savoir que le pus ainsi produit dans

les condyles du fémur ou du tibia ne suit pas toujours la même direction, ce qui dépend, sans doute, du point où s'est primitivement déposé le tubercule. Le plus souvent, l'abcès se dirige vers la surface articulaire, détruit la lamelle compacte sous-cartilagineuse, le cartilage lui-même, et pénètre dans l'article. Mais il est également possible que le pus se porte à l'extérieur, et qu'au bout d'un certain temps apparaisse sous la peau un foyer complètement indépendant de l'articulation. Si le bonheur veut qu'il n'y ait qu'une seule colonie de bacilles, le sujet peut guérir après avoir traversé seulement la période initiale de la tumeur blanche.

Les abcès articulaires ou périarticulaires finissent par s'ouvrir au dehors, restent fistuleux pendant un temps plus ou moins long, et peuvent se fermer spontanément, ainsi que nous l'avons vu pour les abcès de l'épididyme.

Au cours de l'évolution d'une tumeur blanche du genou, les surfaces articulaires subissent à peu près constamment un déplacement sur lequel il importe d'insister, car il peut conduire à la luxation spontanée et donner lieu à des indications particulières, ainsi que nous le verrons au traitement.

Lorsque le genou est abandonné à lui-même, il est très rare que le malade ne lui imprime pas instinctivement un certain degré de flexion afin de relâcher les parties. Dans cette attitude, et à mesure que les moyens d'union se trouvent distendus ou détruits par les fongosités, le tibia glisse d'avant en arrière sur les condyles du fémur et vient faire saillie dans le creux du jarret Il se produit ainsi une subluxation qui peut aller jusqu'à la luxation complète; les condyles du fémur se dessinent alors sous la peau, où ils font un relief très appréciable à la vue et au toucher. La rotule, attirée en bas et en arrière dans l'écartement des deux os, a disparu, sa et ne révèle présence par aucune saillie.

Il me paraît vraisemblable que ce déplacement des surfaces osseuses, préparé par la destruction successive des ligaments, et surtout des ligaments croisés, reconnaît comme agents actifs les muscles fléchisseurs de la jambe sur la cuisse, qui agissent d'autant mieux dans ce sens que le genou est plus fléchi, phénomène facile à comprendre d'après leur mode d'insertion.

Non seulement le tibia se porte en arrière du fémur, mais il se porte toujours aussi sensiblement en dehors, de telle sorte

que la luxation spontanée du genou (et tous les cas se ressemblent) consécutive à la tumeur blanche se produit invariablement en arrière et en dehors, ce que j'explique, pour mon compte, par une prédominance d'action du muscle biceps sur les demi-tendineux et membraneux.

Que devient une tumeur blanche du genou?

Et d'abord peut-elle guérir complètement, c'est-à-dire avec le recouvrement intégral des fonctions du membre? Oui, cela est possible, mais très rare. Il faut alors que le sujet soit jeune, qu'il ait été très bien soigné, dès le début de l'affection, et que l'articulation n'ait subi que de légers dégâts. Lorsque la synoviale, en particulier, a été détruite par les fongosités, lorsque l'article a suppuré, on peut encore espérer la guérison, mais avec la perte des mouvements. Le praticien doit être bien prévenu de ce fait, afin d'en avertir le malade ou son entourage.

Nous appelons donc, en général, guérison d'une tumeur blanche du genou la conservation de la vie et du membre, mais avec une infirmité incurable résultant de la perte des mouvements de la jointure. Nous avons souvent beaucoup de peine dans la pratique à convaincre les malades de cette vérité, à savoir que, dans l'immense majorité des cas, l'ankylose complète du genou sera la condition nécessaire, indispensable, de la guérison de la maladie, et nous allons voir qu'en réalité notre traitement n'a pas et ne doit pas avoir d'autre but.

Si la guérison est la règle à peu près absolue dans l'arthrite rhumatismale blennorragique, même lorsque les désordres articulaires ont été très prononcés, il n'en est malheureusement pas de même de l'arthrite tuberculeuse. Souvent le malade s'affaiblit, s'étiole, tombe dans l'hecticité, et succombe avec des accidents pulmonaires plus ou moins avancés, ou bien en présentant la tuberculose dans divers autres organes.

Lorsque la guérison survient, voici comment procède la nature. Les abcès et les trajets fistuleux se tarissent peu à peu et se ferment. Les fongosités disparaissent et la synoviale se transforme en une sorte de tissu fibreux qui relie entre elles les surfaces articulaires ; ou bien, ce qui est de beaucoup préférable, la synoviale et les cartilages étant résorbés ou éliminés, les surfaces osseuses, mises en contact immédiat, se soudent lentement l'une à l'autre comme à la suite d'une fracture ordinaire.

Dans le premier cas, l'ankylose est incomplète, fibreuse, et le genou jouit encore de quelques mouvements; dans le second, l'ankylose est osseuse. Le sujet atteint d'ankylose fibreuse ne souffre plus, peut marcher, et le genou paraît guéri, mais ce n'est qu'une guérison apparente. Sous l'influence d'une fatigue, ou sans cause appréciable, les douleurs réapparaissent de temps en temps et exigent un repos de quelques jours, si bien que, de guerre lasse, les malades en arrivent à réclamer une opération qu'ils avaient repoussée au cours du traitement. J'ai pratiqué, pour mon compte, bon nombre de résections du genou ou d'amputations de cuisse dans ces conditions. La guérison ne sera donc définitive qu'avec une ankylose osseuse, et c'est, en somme, vers ce résultat, qui nous est désigné par la nature elle-même, que doit tendre le traitement.

Je dirai tout de suite que l'arthrite tuberculeuse du genou étant toujours la manifestation locale d'un état constitutionnel défectueux, le traitement général joue un rôle essentiel dans la cure de cette affection, et qu'il ne doit jamais être perdu de vue à aucune période de la maladie. Il est bien certain que si, dès les premières atteintes, un sujet, et de préférence un sujet jeune, se trouve placé dans de bonnes conditions hygiéniques, la maladie pourra être enrayée et complètement guérie avec conservation des mouvements du genou. N'hésitez donc pas un instant, dès que vous aurez basé le diagnostic sur de fortes présomptions, sans même attendre la certitude, à conseiller aux parents d'emmener leur enfant au soleil et à l'air sur une plage du midi de la France, et d'y séjourner jusqu'à disparition complète des douleurs, moyen puissant qui n'est malheureusement pas à la portée de tous. Ayez, en même temps, recours à tous les reconstituants d'usage.

Voyons maintenant le traitement local.

Le traitement local varie suivant la période à laquelle on est appelé à intervenir, mais nous pouvons dire qu'à toutes les étapes de la maladie deux moyens principaux doivent être mis en usage : le repos et l'immobilisation du genou avec ou sans appareil compressif.

Au début, condamnez le malade au repos complet dans la position horizontale, et faites des applications locales de teinture d'iode, le membre étant maintenu dans une gouttière. Si l'état persiste, s'il survient un peu de gonflement de la jointure, on

pourra appliquer quelques pointes de feu et exercer une compression ouatée.

L'appareil devra être enlevé et remis, par exemple, tous les huit jours, en appliquant chaque fois une série de pointes de feu.

Je suppose qu'il survienne des abcès périphériques, il faudra les ouvrir, laver le foyer, le toucher avec la solution phéniquée forte et réappliquer un appareil. On continuera ainsi le traitement jusqu'à ce que la maladie se dirige soit vers la guérison, soit vers la terminaison fatale, ce qui donnera lieu à de nouvelles indications.

La tumeur blanche date déjà depuis des mois et même des années et le genou se trouve dans une position vicieuse : la jambe est fléchie sur la cuisse, le tibia est subluxé en arrière et en dehors. Il faut commencer par restituer au membre sa direction et, autant que possible, sa forme normales, condition sans laquelle le sujet ne pourra marcher après guérison (j'accepte, bien entendu, qu'il n'existe pas encore d'ankylose). Je dois, à cet égard, présenter une observation importante. Si la luxation est légère, on pourra peut-être la réduire en redressant le membre sous le chloroforme ; si la luxation est plus prononcée, on arrivera encore à redresser le genou fléchi, mais sans rien obtenir quant aux rapports des os entre eux. Enfin, il faut savoir que si le tibia est fortement porté en arrière, de telle sorte que son bord antérieur a dépassé l'axe transversal des condyles fémoraux, il serait imprudent de tenter une manœuvre de réduction : celle-ci aurait, en effet, pour résultat de compléter la luxation en poussant la tête du tibia dans le creux du jarret, au risque de déchirer les téguments ainsi que les vaisseaux et les nerfs. J'ai dit plus haut que ce dernier accident n'arrivait pas dans les luxations traumatiques, mais il ne faut pas oublier qu'à la suite d'une flexion prolongée du genou, les parties molles du jarret sont rétractées et ont perdu une partie de leur extensibilité.

Le redressement étant obtenu dans la limite du possible, appliquez immédiatement une compression ouatée sur toute la hauteur du membre inférieur, en ayant soin de mettre entre les couches d'ouate une attelle postérieure qui s'oppose à une nouvelle flexion. Servez-vous d'ouate non glacée ; que la couche mesure au moins 12 à 15 centimètres d'épaisseur, ce qui vous permettra d'exercer sans danger une compression aussi forte que possible avec une bande de toile. Attendez-vous, néanmoins,

à ce que le malade éprouve de vives douleurs pendant les vingt-quatre heures qui suivront la manœuvre.

Lorsque le déplacement est léger et provoqué principalement par la contracture des muscles fléchisseurs, on obtiendra un très bon résultat de l'emploi de l'extension continue, appliquée ainsi que je l'ai dit au chapitre de la *Coxalgie*. Ce sera également un excellent moyen pour calmer les douleurs, si elles existaient. Je ne verrais même aucun inconvénient à mettre en usage l'extension continue dès le début de l'affection, d'une façon en quelque sorte préventive, afin de combattre la tendance à la flexion du genou et au déplacement du tibia.

La maladie est parvenue à une période plus avancée encore et je suppose qu'elle marche vers la guérison, c'est-à-dire vers l'ankylose. Le gonflement du genou a disparu ainsi que la douleur; le malade exécute sans inconvénient des mouvements dans le lit : quelle conduite convient-il de tenir ?

On peut alors permettre la station verticale et même la marche, avec des béquilles d'abord et ensuite avec une canne, mais il ne faut pas oublier que le malade n'est pas guéri et que le genou doit toujours être tenu immobilisé, afin d'obtenir l'ankylose osseuse. On appliquera donc un appareil inamovible silicaté qui sera laissé en place pendant deux, trois ou quatre mois consécutifs.

Combien de temps ce traitement devra-t-il être continué ? Il est impossible de répondre autre chose que ceci : jusqu'à la production d'une ankylose osseuse, et pour cela on ne saurait fixer une date, même à plusieurs années près. Il y a là pour le praticien une question de tâtonnement ; à chaque nouvelle application on constate l'état des parties, on peut laisser pendant quelques jours le genou maintenu seulement par une genouillère et on attend les événements. Si la douleur, qui avait complètement disparu sous l'appareil (j'ai vu des malades faire ainsi de longues courses et même danser), se manifeste de nouveau, si le genou redevient chaud et sensible à la pression, appliquez un nouvel appareil, ce que les sujets sont, d'ailleurs, les premiers à réclamer avec insistance.

Quelques chirurgiens conseillent d'établir une fenêtre au niveau du genou, afin de surveiller la jointure et d'y appliquer quelques révulsifs de temps en temps, mais je crois cette précaution plus nuisible qu'utile, car rien ne vaut une immobilisation absolue aidée d'une compression permanente.

L'affection ne paraît pas marcher vers la guérison : le repos et l'immobilisation, l'extension continue, les injections au chlorure de zinc de M. Lannelongue ont été employés sans résultat; le genou reste tuméfié, très douloureux; l'articulation renferme probablement du pus, ou bien il existe des trajets fistuleux; le malade passe de mauvaises nuits; il est atteint de fièvre continue et ne mange pas ; il est évident qu'il va succomber par épuisement, ou à la suite d'une complication viscérale quelconque. De nouvelles indications se posent alors : la résection du genou ou l'amputation de la cuisse.

Il est quelquefois assez difficile de décider à laquelle de ces deux opérations on devra avoir recours en ne s'en rapportant qu'aux caractères extérieurs de la jointure, et plusieurs fois j'ai tenu au malade le langage suivant : « Je me propose de pratiquer une résection et de conserver le membre, mais, lorsque les lésions seront sous nos yeux, si elles me paraissent trop étendues pour être justiciables de la résection, autorisez-moi à procéder, séance tenante, à l'amputation de la cuisse. » C'est qu'en effet cette dernière opération est la seule ressource lorsque les lésions remontent très haut. Une seconde raison pour préférer l'amputation à la résection, c'est la faiblesse extrême du sujet, l'amputation guérissant, en général, plus rapidement que la résection et exposant moins le malade à la suppuration ultérieure.

La seule contre-indication à l'amputation de la cuisse est l'envahissement des viscères, et en particulier du poumon. Il est bien évident qu'on n'amputera pas un malheureux dont les poumons sont atteints de cavernes; mais, si les lésions pulmonaires ne sont pas très avancées et paraissent encore curables, on devra passer outre, l'expérience ayant démontré maintes fois que la suppuration du foyer morbide suffit à modifier profondément l'état général et à rétablir la santé. Vérifiez également l'état des reins et recherchez si l'urine contient de l'albumine, auquel cas il serait préférable de s'abstenir.

La résection du genou a gagné beaucoup de terrain dans ces dernières années. On a même pratiqué une opération plus conservatrice encore que la résection et que l'on appelle *arthrectomie*. Dans la résection, on retranche une partie plus ou moins étendue des condyles du fémur et du tibia; dans l'arthrectomie on se contente d'enlever seulement la synoviale malade.

Quelle est la valeur de cette dernière opération, sur laquelle

au surplus, nous ne sommes pas encore complètement fixés ?

L'arthrectomie est basée sur ce fait signalé plus haut, à savoir que la tumeur blanche débute quelquefois par la synoviale et peut rester limitée pendant un certain temps : elle convient donc à la synovite fongueuse. Mais cette opération me paraît susceptible de graves reproches. D'abord, vous n'êtes jamais certain qu'un foyer tuberculeux ne s'est pas développé en même temps et dans la synoviale et dans les os, ce qui rendrait l'opération inutile. De plus, pour avoir des chances sérieuses de succès, l'opération devrait être pratiquée tout à fait au début de l'affection, car, dans l'hypothèse même où la synovite serait la seule lésion initiale, nous savons que le bacille en franchit toujours les limites, et quelquefois rapidement, pour gagner les cartilages et les os. Or, nous arriverons difficilement à persuader à un malade ou aux parents d'un enfant qu'il est nécessaire d'ouvrir le genou dès que le diagnostic est confirmé, et même alors serait-il, peut-être, déjà trop tard pour limiter l'intervention à la synoviale.

Je pense, d'ailleurs, pour mon compte, qu'on ne doit proposer une opération sanglante que lorsqu'un traitement méthodique suffisamment prolongé n'a pas été suivi de résultat. L'arthrectomie ne donnant, en réalité, des chances très sérieuses de succès que si elle est pratiquée d'emblée, avant tout autre traitement, je ne crois pas que cette pratique soit jamais adoptée d'une manière générale.

Une autre objection c'est que, l'affection fût-elle nettement limitée à la synoviale, on n'est jamais certain, quelque soin qu'on y apporte, de ne pas laisser dans l'article une petite portion de membrane infectée.

D'autre part, l'arthrectomie ne présente pas une gravité bien moindre que la résection ; les chances sont à peu près égales des deux côtés en faveur d'une ankylose ultérieure, et le principal avantage, sinon le seul, de la première, est de conserver la longueur du membre, ce qui ne présente, en vérité, qu'une importance secondaire dans l'espèce. Peut-être y a-t-il plutôt inconvénient à conserver à un membre dont le genou est ankylosé la même longueur qu'à celui du côté sain.

Sans vouloir absolument trancher cette question de médecine opératoire actuellement à l'étude, j'estime, quant à moi, que la résection l'emporte de beaucoup sur l'arthrectomie dans le traitement des tumeurs blanches du genou, à moins, je le répète,

qu'on agisse tout à fait au début, dès l'apparition des premiers symptômes. Cette dernière pratique pourrait assurément être défendue, étant donnée la marche habituelle de l'arthrite tuberculeuse du genou, mais elle ne prévaut pas, du moins dans notre pays ; c'est justice, car, en définitive, nous obtenons souvent la guérison à l'aide d'un traitement général et local bien combinés.

La résection du genou convient aux cas qui ont résisté au traitement habituel et dans lesquels la lésion est limitée aux condyles du fémur et du tibia, mais j'accorde volontiers qu'on doive agir rapidement dès que l'affection ne paraît pas marcher vers la guérison spontanée. Il ne faut pas, ainsi que nous le faisions jadis, attendre l'apparition des symptômes d'hecticité et l'imminence de la mort.

Il y a donc des circonstances dans lesquelles la résection s'impose. Mais la question est beaucoup plus délicate pour les sujets qui ont franchi la période critique de la maladie, dont la vie n'est en rien menacée, qui marchent plus ou moins bien avec des appareils de contention, mais sont soumis à des rechutes fréquentes jusqu'à la production de l'ankylose osseuse. Il est évidemment très rationnel de proposer alors une résection du genou, laquelle pourra amener en quelques semaines le résultat poursuivi quelquefois depuis plusieurs années ; l'indication, toutefois, n'est pas formelle et, lorsque j'ai pratiqué la résection du genou dans ces conditions, j'ai cédé à la sollicitation des malades.

Par contre, l'indication de la résection est absolument nette quand, à la suite d'un traitement antérieur mal dirigé, le genou s'est fléchi et luxé en arrière et en dehors; quand, en raison de la durée de la maladie ou bien du degré de déplacement des surfaces articulaires, le redressement manuel sous le chloroforme est impossible. D'ailleurs, ce cas rentre dans le traitement de l'ankylose du genou, dont je m'occuperai plus loin séparément.

d. *Ostéoarthrite spontanée chronique non tuberculeuse du genou ou ostéomyélitique.* — Il est incontestable que la maladie du genou désignée sous le nom vague de tumeur blanche, et caractérisée par la présence de fongosités dans l'articulation, est de nature tuberculeuse, et c'est une notion pathogénique d'une haute importance. Mais il existe aussi une variété d'arthrite chronique du

genou pouvant nécessiter, comme la tumeur blanche, la résection ou l'amputation, et qui n'est certainement pas d'origine bacillaire. On ne saurait non plus la rattacher aux arthrites rhumatismales ou blennorragiques.

Cette affection est chronique d'emblée ; les malades se plaignent de souffrir dans le genou depuis de longues années. La marche est devenue de plus en plus difficile : les mouvements de flexion et d'extension sont très limités ; bref, le sujet se trouve réduit presque à l'impotence du membre et en arrive à éprouver continuellement de très violentes douleurs. Chose singulière, les phénomènes locaux sont loin d'être en rapport avec les phénomènes généraux : le genou est légèrement tuméfié ; il est à peine déformé, il a conservé souvent son attitude normale. Les saillies osseuses sont très appréciables à l'œil et au toucher, la rotule, néanmoins, est généralement immobilisée. La synoviale ne contient pas de liquide et ne semble pas épaissie, ainsi qu'on l'observe dans l'arthrite tuberculeuse. On est, en définitive, surpris d'observer des troubles physiologiques intenses avec si peu de signes apparents. D'un autre côté, à part le tourment qu'éprouve le malade de l'état de son genou, la santé générale est excellente. Souvent, il est arrivé à un âge déjà avancé et n'a jamais présenté la moindre trace de tuberculose. C'est ainsi que l'un de mes opérés, qui pourrait servir de type pour la description de cette intéressante affection, était âgé de soixante ans, ancien militaire et gardien de l'un de nos jardins publics. Je l'ai amputé de la cuisse il y a dix-huit ans, et, aujourd'hui encore, il jouit d'une santé remarquablement bonne.

De quelle nature est cette arthrite et comment se développe-t-elle ?

D'après les faits que j'ai observés, j'estime que l'affection doit être rattachée à une ostéomyélite primitive des condyles du fémur ou du tibia, très ancienne, remontant à l'enfance ou à l'adolescence, qui, pendant de longues années, est restée à l'état latent et s'est mise à évoluer de nouveau sous une influence qui nous échappe, peut-être à l'occasion d'un traumatisme, d'une entorse.

Cette affection n'est donc pas, dès le début, une arthrite, mais une ostéomyélite. L'inflammation se propage à l'article, peu à peu, lentement, et les lésions principales occupent toujours les extrémités osseuses. C'est pour ce motif que les signes objectifs ne sont pas en rapport avec les signes subjectifs. Chez mon

vieux militaire, je trouvai l'articulation elle-même presque saine, mais les condyles du fémur et du tibia étaient creusés de cavités renfermant de petits séquestres sans suppuration.

Cette variété d'arthrite n'est pas aussi rare qu'on pourrait le croire, car, dans une seule année à l'hôpital Beaujon, j'ai pratiqué cinq résections du genou dans ces circonstances et j'en ai observé depuis un assez grand nombre de cas, vérifiés par l'examen bactériologique.

Il importe d'établir le diagnostic de l'ostéoarthrite non tuberculeuse du genou à point de départ osseux, surtout en vue du traitement. Tout ce que j'ai conseillé pour la tumeur blanche, sauf peut-être les révulsifs capables de soulager momentanément, ne saurait plus réussir dans ce cas. Le repos et l'immobilisation, en effet, agissent principalement lorsque le point de départ est articulaire; la compression ne calme en rien les douleurs qui sont dues à une lésion intraosseuse. Il n'y a pas lieu de rechercher ici l'ankylose comme mode de guérison, car la raideur du genou ne fait encore qu'aggraver l'état du malade.

L'opération est donc la seule ressource réellement utile que nous ayons à proposer. Une trépanation du fémur avec extraction des séquestres pourra quelquefois être suffisante, mais, le plus souvent la résection s'impose. Le malade acceptera et réclamera même l'intervention en raison des douleurs incessantes qu'il éprouve depuis si longtemps, malgré tous les traitements, et à cause de l'impossibilité où il se trouve de marcher : mais, attendez-vous à éprouver quelque résistance de la part de l'entourage, car, je le répète, et c'est l'un des caractères cliniques essentiels de cette affection, les signes locaux sont peu prononcés et une grande opération paraît tout d'abord hors de proportion avec les phénomènes extérieurs.

e. *Arthrite sèche du genou.* — L'histoire de l'arthrite sèche en général rentre plutôt dans le domaine de la médecine proprement dite, et je ne parlerais pas de cette affection, si elle ne présentait au genou des caractères cliniques particuliers dont le chirurgien doit tenir compte.

Chose assez bizarre, nous n'observons guère l'arthrite sèche dans nos services de chirurgie que lorsque le genou est rempli de liquide, et c'est là une cause fréquente, constante même, d'erreur de diagnostic de la part des personnes qui voient

pour la première fois cette affection. En effet, l'idée ne vient pas à l'esprit qu'un genou démesurément distendu par une collection de liquide soit atteint d'arthrite dite sèche, et l'on songe à une hydarthrose ordinaire, d'autant plus que c'est pour cette hydarthrose formant tumeur que le malade a été dirigé dans nos salles. Il est, d'ailleurs, assez fréquent de voir l'arthrite sèche s'accompagner d'un épanchement de liquide, mais alors que l'affection existe déjà depuis un grand nombre d'années, et ce n'est en somme, qu'une complication, même très accessoire, de la maladie principale.

Je ne m'arrêterai donc pas longuement sur cette arthrite, appelée encore, avec raison, *arthrite déformante*, anatomiquement caractérisée par l'éburnation des surfaces articulaires et la production d'ostéophytes périarticulaires ou intra-articulaires parfois énormes. Cette affection est peu douloureuse ; elle est surtout très gênante, au point de constituer une véritable infirmité, et pendant les mouvements de la jointure on perçoit des craquements quelquefois très bruyants. Occupons-nous spécialement des cas compliqués d'hydarthrose.

L'hydarthrose de l'arthrite sèche ne diffère pas, quant à ses caractères extérieurs, de l'hydarthrose ordinaire : le genou est plus ou moins tuméfié et la fluctuation est évidente ; l'épanchement atteint même, dans certains cas, une proportion qu'il est très rare d'observer dans les autres espèces. Souvent, on produit des mouvements latéraux si intenses que le genou paraît comme disloqué : eh bien, malgré cette grande quantité de liquide, malgré ce relâchement, cette distension des ligaments, les malades font facilement mouvoir le membre, sans douleur, à la grande surprise de l'explorateur.

Ce qui distingue donc surtout cliniquement l'hydarthrose de l'arthrite sèche des autres hydarthroses, c'est le contraste frappant qui existe entre les signes physiques et les signes fonctionnels.

L'interrogatoire du malade vous apprend en plus que l'affection du genou remonte à de longues années et que, depuis longtemps, les mouvements sont plus ou moins gênés et accompagnés de craquements.

Le repos et la compression ouatée seront employés de préférence. Je ne crois pas que la ponction de la synoviale présente une grande utilité, à moins que le cul-de-sac sous-tricipital

ne soit distendu au point de faire craindre une rupture imminente.

Quant à l'arthrite elle-même, elle est absolument incurable, et les sujets doivent être considérés comme atteints d'une infirmité irrémédiable.

f. *Ankylose du genou.* — On dit que le genou est ankylosé lorsqu'il est complètement privé de mouvement, et cet état ne doit pas être confondu avec la raideur du genou dans laquelle les mouvements de la jointure ne sont que plus ou moins abolis.

Cependant, nous admettons qu'une ankylose est *incomplète* ou qu'elle est *complète*, et cette distinction présente même dans la pratique une importance considérable, car elle pèse d'un grand poids sur la détermination que devra prendre le chirurgien. Sans me préoccuper ici des considérations d'anatomie pathologique pure, et me bornant au côté clinique de la question, jedirai que, pour nous, une ankylose est complète, non seulement lorsque le malade ne peut exécuter aucun mouvement apparent, mais encore lorsque le chirurgien ne peut percevoir lui-même, par les divers mouvements qu'il imprime, aucune mobilité entre les surfaces articulaires. L'ankylose est incomplète au contraire (et il y faut souvent regarder avec une très méticuleuse attention pour le découvrir) lorsque nous pouvons encore déterminer une mobilité suffisante pour affirmer que les surfaces ne sont pas soudées entre elles, et l'emploi du chloroforme est parfois nécessaire pour arriver à une certitude absolue à cet égard. J'ai à peine besoin de dire que l'ankylose du genou sera distinguée de l'immobilisation de la jointure résultant de la rétraction des muscles du jarret.

Il est donc facile de déclarer qu'un sujet est atteint d'ankylose du genou, et généralement aussi de reconnaître que l'ankylose est complète ou incomplète. L'ankylose osseuse avec soudure des surfaces fournit au praticien un peu exercé une sensation de résistance aux mouvements communiqués qui ne le trompe pas.

Il convient ensuite de rattacher l'ankylose à sa véritable cause.

Je propose, sous ce rapport, la division suivante : dans certains cas, l'ankylose est un bienfait ; elle assure la conservation du membre et même la vie du malade ; elle constitue la terminaison

heureuse et longtemps poursuivie d'une maladie grave, la tumeur blanche du genou. Dans d'autres circonstances, l'ankylose du genou est un accident fâcheux, une complication que l'on doit toujours essayer de combattre, et pendant et après la maladie primitive.

Recherchez donc, avec le plus grand soin, la nature de l'affection originelle : est-ce un traumatisme, tel qu'une fracture des condyles, par exemple, ou bien l'ankylose a-t-elle succédé à une arthrite traumatique avec ou sans plaie articulaire ? l'interrogatoire seul vous fixe tout de suite à cet égard. L'ankylose, au contraire, a-t-elle succédé à une arthrite spontanée, il devient alors plus difficile de savoir si le point de départ a été une arthrite tuberculeuse, ou bien une arthrite rhumatismale et blennorragique, ou encore une affection ostéomyélitique des condyles articulaires. Cependant, la marche de l'affection vous éclairera à ce sujet. Si la maladie a duré pendant de nombreuses années, si le genou porte des traces de suppuration, il n'y a pas de doute, il s'agit bien d'une ancienne tumeur blanche. J'ai signalé plus haut les caractères qui permettraient de reconnaître la tumeur blanche proprement dite, c'est-à-dire l'arthrite tuberculeuse, de celle qui succède à l'ostéomyélite du fémur ou du tibia.

Lorsque l'ankylose s'est établie rapidement, c'est-à-dire six mois, un an, après le début de la maladie, soyez certain que l'arthrite était de nature rhumatismale ou blennorragique, de la variété dite encore ankylosante.

Une distinction capitale à établir, mais qui saute aux yeux, est la suivante : l'ankylose est-elle rectiligne, ou bien est-elle angulaire ?

C'est sur les données qui précèdent que nous baserons notre thérapeutique, et le praticien doit, autant que possible, posséder une opinion ferme sur la conduite à tenir dans les diverses variétés d'ankylose du genou, car il sera souvent appelé à donner son avis sur le traitement d'une affection si commune.

Supposons d'abord que le genou soit ankylosé, le membre inférieur se trouvant dans une situation rectiligne.

Il est évident qu'il faudra repousser bien loin toute tentative de mobilisation lorsqu'il s'agira d'une ancienne tumeur blanche, quelle que que soit l'insistance (et elle est parfois considérable) des malades ou des parents qui se résignent difficilement à l'idée d'un membre raide. Faites, au contraire, tout ce qui peut consolider l'ankylose, puisque la guérison est à ce prix.

Il s'agit d'une ancienne arthrite traumatique ou blennorragique : que faire ? De deux choses l'une : ou l'ankylose est complète, et probablement osseuse, ou bien elle est incomplète.

Si elle est complète, je suis d'avis de ne rien tenter. Il ne faudrait pas compter, en effet, sur les manœuvres pratiquées avec la main, et la résection du genou serait seule indiquée. Mais c'est faire courir au malade, à mon avis du moins, un risque plus grand que le résultat à atteindre, et, d'ailleurs, êtes-vous sûr d'obtenir la mobilisation du genou après la résection ? Certes non, si l'on songe que certains sujets présentent une sorte de diathèse ankylosante. Abstenez-vous donc de toute intervention dans l'ankylose rectiligne complète du genou, même consécutive à un rhumatisme, à une blennorragie, ou à un traumatisme.

Si l'ankylose est incomplète, c'est-à-dire si l'on fait encore exécuter à la jointure des mouvements, même très légers, conseillez alors la mobilisation, sans promettre toutefois au malade le rétablissement, surtout intégral, des mouvements du genou.

Le but à atteindre est de briser ou de distendre les brides fibreuses intra ou extra-articulaires qui fixent entre elles les surfaces osseuses. Vous pouvez procéder de deux manières : la première consiste à pratiquer chaque jour et avec douceur des mouvements à la jointure, en faisant en sorte de gagner à chaque séance un peu plus de terrain. On a construit jadis des appareils à l'aide desquels le malade peut lui-même exécuter ces mouvements et, pour peu que l'articulation ne soit pas absolument rebelle, on est certain, en procédant ainsi, d'arriver à un résultat favorable ; mais il faut pour cela beaucoup de temps et de patience.

La seconde manière donne des résultats beaucoup plus rapides, et j'y ai recours, en général. Elle consiste à endormir le malade et à briser les adhérences dans une seule séance en y mettant la force nécessaire. Le genou est immédiatement immobilisé et comprimé sous une épaisse couche d'ouate maintenue jusqu'à disparition complète de la douleur, souvent assez vive, qu'éprouve le malade au réveil, c'est-à-dire pendant six à huit jours. On recommence alors des mouvements modérés, car il ne faut pas s'attendre à retrouver tout de suite, à l'état de veille, les mouvements obtenus grâce à l'anesthésie.

Après quelque temps on renouvellerait, au besoin, la séance, avec chloroforme.

Si les tentatives de mobilisation réveillaient de la douleur et un certain état inflammatoire faisant redouter une nouvelle arthrite, si l'on ne gagnait aucun terrain par les manœuvres modérées suffisamment prolongées, ou bien si, après chaque séance avec anesthésie, on reperdait peu à peu ce qui a été obtenu, il faudrait renoncer à toute manœuvre et ne pas les poursuivre aussi longtemps que lorsqu'il s'agit, par exemple, de mobiliser le coude ou le poignet, car, en définitive, une ankylose rectiligne du genou ne constitue pas une grave infirmité.

Supposons maintenant une ankylose angulaire, et j'admets que la flexion de la jambe sur la cuisse est telle, que le pied ne peut arriver au sol sans une inclinaison extrême du bassin ou qu'il ne touche que par l'extrémité des orteils.

Dans ce cas, il n'y a pas de doute : quelle que soit la cause première de l'ankylose, il faut tout faire pour obtenir le redressement, car une jambe de bois rendrait plus de services au malade qu'un membre fixé dans une pareille position.

L'ankylose est-elle incomplète, on devra essayer le redressement manuel.

L'ankylose est-elle complète, on aura recours à la résection dite alors *orthopédique* du genou. Si le redressement n'était pas possible par l'une ou l'autre de ces méthodes, ce serait au malade de dire s'il préfère subir l'amputation de la cuisse et porter un membre artificiel, ou bien se contenter d'un appareil qui, prenant point d'appui sur le genou, permet encore de marcher.

Étudions maintenant la manière de procéder aux manœuvres de redressement du genou.

Je suppose d'abord que l'ankylose est incomplète et, par conséquent, justiciable du redressement manuel.

J'ai déjà fait remarquer, au chapitre de la *Tumeur blanche*, que la flexion prolongée du genou entraînait à peu près constamment la production d'une subluxation du tibia en arrière et en dehors. J'ai fait aussi remarquer que, si le bord antérieur de la tête du tibia dépassait en arrière l'axe tranversal des condyles fémoraux, il fallait s'abstenir de toute tentative de redressement de la jambe sous peine de compléter la luxation et d'amener peut-être des désordres nécessitant une amputation immédiate de la cuisse.

Le redressement manuel du genou est donc subordonné aux rapports des surfaces articulaires entre elles, et il ne doit être

tenté que si l'on est absolument certain de ne pas pousser le tibia dans le creux du jarret, sinon c'est à la résection orthopédique qu'il faut recourir, comme si l'ankylose était osseuse.

J'ajoute que l'on se ferait une grande illusion, lorsque déjà se sont produits un certain degré de subluxation et une forte saillie des condyles fémoraux sous la peau, si l'on espérait ramener les surfaces articulaires à leurs rapports normaux. Il existe à cela plusieurs impossibilités : la rétraction des tendons, celle des ligaments, et la présence de la rotule très souvent placée et immobilisée dans l'échancrure intercondylienne. Notre ambition doit être plus modeste et se borner à ramener la jambe dans le parallélisme avec la cuisse, de manière à permettre au pied de porter sur le sol.

Voici comment je procède au redressement manuel du genou. Le sujet est endormi au chloroforme et étendu horizontalement sur une table, recouverte seulement d'un drap ou d'un matelas, afin d'offrir un plan résistant. Un aide saisit le pied et exerce une traction soutenue et modérée. Pendant ce temps, je presse avec une main, et d'une façon graduelle, sur la saillie du genou, pendant que l'autre main, appliquée dans le creux du jarret, surveille l'état de distension des parties molles. J'agis par pesées successives, de plus en plus fortes, jusqu'au redressement complet, et des craquements, souvent très nets, annoncent la rupture des adhérences.

Il est extrêmement rare que les tendons offrent de la résistance au redressement. Dans le cas contraire, on en pratiquerait la section (Voy. *Creux poplité*). Appliquez aussitôt un bandage ouaté compressif sur toute la hauteur du membre, en ayant soin de mettre une attelle dans le creux du jarret entre les couches d'ouate, et à la plus grande distance possible de la peau, afin d'éviter une trop forte pression sur les téguments.

Le malade éprouve de violentes douleurs dans les heures qui suivent le redressement, mais un calme complet ne tarde pas à survenir. On laissera le bandage en place pendant un mois environ.

Résection du genou. — Il résulte de ce que nous avons dit dans les chapitres précédents que la résection du genou se fait dans trois conditions différentes : tantôt pour un traumatisme, surtout à la suite d'un coup de feu ; tantôt pour enlever les surfaces

osseuses altérées (*résection pathologique*); tantôt pour ramener le membre inférieur à sa rectitude normale (*résection orthopédique*). J'ai dit plus haut que je n'étais pas partisan de la résection pratiquée dans le simple but de restituer les mouvements.

Le manuel opératoire est sensiblement le même dans les divers cas, sauf que dans l'ankylose angulaire les os doivent être réséqués en forme de coin à base antérieure pour pouvoir ramener les deux segments du membre au parallélisme :

Voici le procédé que je conseille de suivre.

Pratiquez une incision curviligne antérieure dont les deux extrémités partent des faces latérales du genou, un peu au-dessus de l'interligne articulaire. Passez en bas au niveau de la tubérosité antérieure du tibia.

Divisez toutes les parties molles, y compris le ligament rotulien, et relevez en haut ce vaste lambeau qui contient la rotule, à moins que cet os ne soit soudé au fémur, ce qui arrive souvent dans l'ankylose.

S'il s'agit d'une tumeur blanche, l'articulation se trouve aussitôt largement ouverte, et vous n'avez plus qu'à sectionner les ligaments latéraux et les ligaments croisés pour faire saillir dans la plaie les extrémités du fémur et du tibia. Si vous opérez pour une ankylose, et surtout pour une ankylose complète, l'articulation n'existant plus, il faut séparer de vive force ces deux os l'un de l'autre. S'ils étaient unis entre eux par une soudure très résistante, on pourrait tailler le coin osseux au niveau du genou sans se préoccuper de l'interligne articulaire, comme si on opérait sur un seul os, mais je préfère, quand cela est possible, ouvrir la jointure. Pour cela, on se sert du ciseau et du marteau. Les os étant bien dénudés, on en pratique la résection. Pendant longtemps, comme la plupart de mes collègues, je me suis servi de la scie pour exécuter ce temps opératoire, mais aujourd'hui, et depuis un certain nombre d'années, j'enlève les extrémités osseuses avec le ciseau et le marteau. C'est un peu plus long, sans doute, mais on voit mieux ce que l'on fait, et, de plus on a l'avantage de n'être pas exposé à laisser dans la plaie de la sciure d'os. Je retranche donc toutes les parties qui me paraissent malades, ou bien la portion d'os nécessaire pour redresser le membre, par des coups de ciseaux successifs, ainsi que le fait un sculpteur. J'enlève la rotule.

La seule précaution à prendre est d'éviter la blessure de l'artère poplitée séparée du champ opératoire, et en particulier du tibia, seulement par l'épaisseur du ligament postérieur, ce qui d'ailleurs, n'offre pas de difficulté.

Le pansement de la résection du genou demande la plus grande attention, car de là surtout dépend le succès. La principale indication consiste à bien immobiliser les surfaces mises au contact, et pour la remplir on a souvent pratiqué la suture osseuse avec un fil d'argent solide. Je ne fais aucune objection, si ce n'est la difficulté de retirer le fil. Un malade que j'ai opéré, il y a douze ans, a gardé ce fil, dont on sent très bien l'extrémité, et n'en éprouve aucun inconvénient. Dans plusieurs résections je n'ai pas fait de suture, les surfaces m'ayant paru suffisamment adaptées pour pouvoir m'en dispenser.

Quelques chirurgiens drainent le creux du jarret. Je ne l'ai pas fait jusqu'à présent, et me contente d'un drainage superficiel à l'aide de deux drains qui se croisent sur la ligne médiane et sortent à chaque extrémité de la plaie.

Avant de fermer la plaie on enlèvera le tube d'Esmarch, afin d'assurer l'hémostase. Il serait très tentant de faire tout le pansement avant d'enlever le tube, afin d'éviter la perte de sang, et j'ai suivi cette pratique au début de l'application de la méthode d'Esmarch, mais je crois préférable d'enlever d'abord la compression, surtout chez les adultes.

Réunissez le lambeau par première intention.

Appliquez ensuite le membre sur une attelle postérieure, étroite, n'ayant pas plus que la largeur du genou. L'attelle sera bien matelassée d'ouate et recouverte de taffetas gommé, afin d'en garantir la propreté ultérieure, ce qui permettra de faire les pansements sans changer le membre de position. Volkmann a ajouté une pédale à cette attelle, ce qui n'est pas mauvais, mais ce n'est pas nécessaire si, après le pansement, on place le membre dans une gouttière en fil de fer qui soutient suffisamment le pied.

A l'aide d'une bande, immobilisez le membre sur l'attelle, au-dessus et au-dessous du genou, en laissant cette partie libre. On voit qu'en procédant de la sorte, il sera possible ultérieurement, si des pansements sont nécessaires, de découvrir la partie opérée sans faire subir à la jointure le moindre mouvement.

Enfin, appliquez un pansement antiseptique qui comprendra le genou et l'attelle sur laquelle il repose.

Le membre, ainsi bien enveloppé, sera placé dans une large gouttière en fil de fer et immobilisé de nouveau.

Le second pansement sera fait seulement après cinq ou six jours. Il n'y aurait même qu'avantage à attendre plus longtemps, à moins d'indications spéciales.

Lorsqu'il s'agit d'un jeune sujet chez lequel l'épiphyse inférieure du fémur n'est pas encore soudée, doit-on néanmoins conseiller la résection du genou, au risque de voir s'arrêter l'accroissement du membre en longueur?

Dans le cas de tumeur blanche l'hésitation n'est pas possible, puisque la vie du malade est en jeu; toutefois, on se rappellera que le traitement conseillé plus haut réussit surtout chez les enfants et l'on devra conséquemment y persévérer plus longtemps.

Le redressement manuel sera employé toutes les fois qu'on le pourra, même en y ajoutant l'ostéoclasie.

Quant à la résection orthopédique, on conçoit qu'il y ait discussion, puisque le malade peut vivre dans ces conditions et qu'il est possible d'attendre la fin de l'adolescence dans le cas où l'on voudrait intervenir. Toutefois, mon opinion personnelle est qu'il convient de passer outre et d'opérer de bonne heure. J'estime que l'atrophie résultant de l'inertie prolongée du membre est au moins aussi grave pour l'avenir que le raccourcissement consécutif à la résection, d'autant plus qu'il n'est pas certain qu'un membre inférieur atteint d'ankylose angulaire du genou et privé de ses fonctions pendant de longues années, s'accroisse, même en longueur, dans une proportion égale à celle du membre sain.

Nous avons très rarement occasion de poser la question de la résection du genou chez les vieillards, car c'est la variété d'arthrite sèche que l'on observe de préférence à cet âge de la vie, affection incurable, laquelle, d'ailleurs, ne compromet en rien l'existence et n'est jamais suivie d'ankylose. Toutefois, si une résection du genou était nécessaire pour une raison quelconque, et en particulier pour un traumatisme, j'estime que l'âge n'est pas une contre-indication.

g. *Hydarthrose du genou.* — En ne s'en rapportant qu'à la définition même du mot, l'hydarthrose est constituée par l'épanchement d'un liquide aqueux dans l'articulation. Or, nous avons

vu qu'une contusion, une entorse, une fracture, une arthrite, quelle qu'en soit la nature, s'accompagnent presque toujours d'un certain degré d'épanchement de sérosité; l'hydarthrose du genou ne serait donc pas une maladie essentielle, mais seulement un symptôme commun à la plupart des affections articulaires. Cela est exact, car la synoviale du genou ne sécrète pas une quantité anormale de liquide lorsqu'elle est saine et elle a toujours, dans ces conditions, subi un degré quelconque d'irritation ou d'inflammation. Il n'est pas douteux, cependant, que l'épanchement de liquide constitue, dans un certain nombre de cas, la lésion principale; il existe, il est vrai, de la gêne, mais le genou n'est pas plus chaud que l'autre, le sujet peut marcher sans douleur. N'en est-il pas de même pour l'hydrocèle de la tunique vaginale, qu'il ne faut pas confondre avec une vaginalite accompagnée d'épanchement?

Nous dirons donc qu'un sujet est atteint d'hydarthrose lorsque le liquide constitue, ou, du moins, paraît constituer toute la maladie; dans les autres cas il s'agit d'une contusion, d'une entorse, d'une fracture, d'une arthrite avec ou sans épanchement. J'ai déjà montré plus haut l'intérêt qu'il y avait à ne pas confondre une hydarthrose essentielle avec celle qui accompagne assez fréquemment l'arthrite sèche.

Ces considérations ne sont peut-être pas absolument correctes au point de vue anatomo-pathologique, mais elles le sont certainement pour le clinicien.

Nous adopterons la méthode suivante dans l'examen du malade:

Le genou contient-il du liquide?

Quelle est la nature de ce liquide?

Quels sont les caractères propres au cas particulier?

Lorsque l'épanchement est considérable, il est, en général, facile d'en reconnaître la présence: pour cela, nous nous basons sur l'aspect du genou et sur la fluctuation.

Le genou a complètement changé de forme: au lieu d'être anguleux, il est arrondi; la rotule ne se détache plus en relief en avant du genou et paraît plutôt légèrement déprimée, les ailerons ligamenteux latéraux se distendant moins que les parties situées au-dessus et au-dessous d'elle. Les dépressions qui siègent normalement sur les côtés de la rotule sont effacées et remplacées même par des saillies. Le tendon du triceps est soulevé. On

observe également une saillie de chaque côté du ligament rotulien.

Le genou est plus volumineux que celui du côté opposé, et ce signe est surtout sensible à l'œil : si l'on vient, en effet, à mesurer la région, on trouve une différence sans doute encore appréciable, mais non en rapport avec la réalité, ce qui tient à ce que sur un genou normal, comme sur un genou rempli de liquide, le ruban repose sur la saillie des condyles et de la rotule sans que le remplissage des dépressions latérales augmente notablement le résultat de la mensuration.

A moins de complications sur lesquelles je reviendrai plus loin, on n'observe aucune modification du côté du jarret.

La forme généralement arrondie du genou, l'absence de saillie en avant de la rotule, vous permettront d'éliminer l'hygroma de la bourse séreuse prérotulienne.

Chez les sujets gras, surtout chez les femmes, on voit de chaque côté du ligament rotulien une saillie constituée par de la graisse, et qui pourrait tout d'abord en imposer pour du liquide.

La fluctuation est perçue de plusieurs manières. La plus habituelle consiste à appliquer les quatre doigts d'un côté et le pouce de l'autre côté du genou, à presser fortement pour faire refluer le liquide sous la rotule, et à soulever cet os. L'autre main déprime ensuite la rotule qui fuit sous la pression et va toucher les condyles. Il ne faut cependant pas attacher trop d'importance au choc rotulien sur la poulie intercondylienne, car il peut ne pas se produire, la rotule restant à peu près immobile sous la pression des doigts, et, plusieurs, fois j'ai constaté des erreurs de diagnostic provenant de ce fait. Or, c'est précisément parce que l'article est trop rempli, trop complètement distendu par le liquide, que la rotule ne peut être refoulée en arrière. La fluctuation sera recherchée alors comme dans toutes les autres collections liquides, c'est-à-dire en pressant alternativement avec les mains sur les deux points extrêmes de la tumeur.

Lorsqu'au lieu de liquide ce sont des fongosités que renferme l'articulation, le genou affecte sensiblement la même forme que dans l'hydarthrose simple, et l'on éprouve au toucher une sensation rappelant celle de la fluctuation, mais la fluctuation réelle, que l'on trouve dans certaines tumeurs molles, n'existe en réalité jamais dans la synovite fongueuse, tant que le genou

ne renferme pas de liquide en même temps. Les doigts éprouvent une sensation de mollesse toute particulière que la pratique permet vite d'apprécier.

Lorsque le genou ne contient qu'un très léger épanchement, il est plus difficile de reconnaître la présence du liquide, car un des éléments du diagnostic nous fait le plus souvent défaut, le changement de forme de la région. Les deux genoux peuvent, en effet, se présenter à l'œil d'une manière à peu près identique, alors que l'un d'eux contient du liquide : la fluctuation et surtout le choc rotulien sur les condyles permettront seuls d'en constater la présence. On ramènera donc avec soin sous la rotule le liquide épars dans l'articulation, et de la distance des deux surfaces osseuse on conclura à l'épaisseur de la couche liquide.

La nature du liquide ne saurait être reconnue d'après les seuls signes physiques. Si l'épanchement est de date récente, s'il a succédé à un violent traumatisme du genou, nul doute qu'il s'agisse d'une collection sanguine, d'une hémarthrose, et le genou est alors, en général, fortement distendu. Si le traumatisme a été léger, si la collection est minime, nous aurons affaire à un simple épanchement de synovie.

Lorsque l'article se remplit de liquide à la suite d'une arthrite traumatique intense ou d'une arthrite puerpérale, nous devrons conclure à une collection purulente, et les symptômes généraux de la suppuration confirmeront le diagnostic.

L'épanchement qui accompagne l'arthrite rhumatismale ou blennorragique sera considéré comme de nature séreuse, car nous savons par expérience que ces espèces d'arthrite sont plutôt plastiques, ankylosantes, et qu'elles suppurent rarement.

Un épanchement survenant au cours d'une arthrite tuberculeuse confirmée sera constitué par du pus ou de la sérosité purulente. Il existe cependant, à cet égard, des cas obscurs. J'en citerai un exemple pour mieux faire comprendre ma pensée. Un jeune homme, d'apparence très vigoureuse, avait contracté pendant son volontariat une affection du genou qualifiée d'hydarthrose et traitée comme telle. Une médication rationnelle et suffisamment prolongée ayant échoué, je proposai la ponction et le lavage du genou, pensant bien trouver de la sérosité simple ; or, le liquide était fortement mélangé de pus, ce qui me porta à redouter un

commencement d'arthrite tuberculeuse. On ne saurait donc toujours, même en étudiant avec soin la marche de la maladie et l'ensemble des phénomènes généraux, reconnaître si le liquide est séreux ou séro-purulent, ce qui change singulièrement les conditions du pronostic.

Nous avons dit plus haut que le liquide de l'arthrite sèche est toujours séreux. Ainsi donc, en nous basant sur la conformation extérieure du genou, sur l'existence de la fluctuation, sur la marche de la maladie, sur son indolence à peu près complète, sur l'absence des signes qui caractérisent les diverses variétés d'arthrite que nous avons étudiées précédemment, nous admettrons que notre malade est atteint d'une hydarthrose, affection essentiellement chronique par son évolution, sa durée, et ses manifestations locales. Nous pourrions cependant nous demander si l'hydarthose ne serait pas symptomatique de la présence d'un corps étranger articulaire, question que nous aborderons dans un chapitre spécial.

Recherchons maintenant les caractères propres au cas particulier.

L'hydarthrose est-elle récente, ou bien est-elle ancienne? apparaît-elle pour la première fois, ou est-ce bien une hydarthrose à répétition?

L'interrogatoire nous fixe habituellement à cet égard, mais, à défaut des renseignements fournis par le malade, nous trouvons un signe local qui nous permet de déterminer en quelque sorte l'âge de l'hydarthrose: c'est un bourrelet dur, qui se développe peu à peu au niveau du cul-de-sac supérieur de la séreuse, sous le triceps, et de préférence à la partie interne. Ce bourrelet est lisse, arrondi, bien délimité, et paraît mobile sous les téguments, mais ce sont, en réalité, ceux-ci qui glissent à sa surface. Quand on en constate la présence, on peut être certain qu'il s'agit d'une vieille hydarthrose. Il ne faudrait pas le confondre avec un corps étranger articulaire, dont il présente, en effet, quelques caractères.

L'hydarthrose est-elle petite, moyenne, ou volumineuse? La synoviale du genou est parfois tellement distendue qu'une rupture paraît imminente et cet accident, quoique très rare, peut en effet se produire. Les ligaments latéraux se distendent quelquefois à la longue, ce qui provoque des mouvements latéraux et diminue la solidité du genou.

Recherchez avec soin l'état du creux poplité, de manière à vous assurer si la synoviale y envoie des diverticules ou bien si elle communique avec des bourses séreuses de la région. Nous reviendrons, d'ailleurs, sur ce sujet en étudiant les kystes poplités.

Un détail intéressant devra encore fixer notre attention. Nous avons dit que le liquide forme sous le tendon du triceps une tumeur nettement limitée en haut par le cul-de-sac de la synoviale. Or, il n'est pas douteux (Voy. *Anat. topogr.*, p. 1053, 9e édit.) que chez certains sujets ce cul-de-sac constitue une cavité indépendante de la séreuse articulaire. On conçoit donc l'existence d'un hygroma sous-tricipital, analogue à l'hygroma antérotulien, tout à fait indépendant de l'articulation. Le diagnostic ne sera même pas difficile à établir, pour peu que l'on soit prévenu de la possibilité du fait, et il reposera essentiellement sur ce caractère que le liquide ne pourra être refoulé en arrière de la rotule et que cet os restera, par conséquent, immobile pendant les pressions exercées à la surface de la tumeur.

S'il existait en même temps une hydarthrose de moyen volume, on reconnaîtrait l'indépendance des deux collections par l'impossibilité de faire refluer le liquide d'une poche dans l'autre, mais, avec un genou extrêmement distendu, le diagnostic deviendrait impossible.

Les sujets atteints d'hydarthrose simple souffrent peu ou pas, mais éprouvent une gêne plus ou moins grande ; il en est, cependant, qui marchent aisément avec un épanchement de liquide considérable.

Certaines hydarthroses du genou, de nature rhumatismale, légères, fugaces, apparaissent de temps en temps sous l'influence d'un refroidissement et demandent seulement quelques précautions hygiéniques, mais, règle générale, il convient d'instituer un traitement régulier contre l'hydarthrose.

La base du traitement est le repos, l'immobilisation et la compression ouatée du genou. On retirera, sans doute, avantage de l'emploi des révulsifs : vésicatoires, pointes de feu, teinture d'iode, mais à condition que ces moyens seront combinés avec le repos. Vous éprouverez souvent une grande résistance de la part des malades à se soumettre au repos complet ; on vous parlera de l'ankylose possible, de l'atrophie du membre, accidents

sur lesquels je me suis déjà expliqué plus haut, mais tenez bon, et affirmez que la guérison est impossible sans le repos complet non seulement de la jointure, mais du corps tout entier. Opposez-vous absolument à la marche, à la station debout, surtout au début de l'affection, alors que celle-ci est certainement curable par les moyens simples.

Mais, pour une cause quelconque, l'hydarthrose persiste depuis très longtemps, quelquefois depuis plusieurs années ; le malade a été soumis sans résultat au traitement précédent, ou bien l'hydarthrose, un instant disparue, n'a pas tardé à se développer de nouveau : elle appartient à la catégorie de celles qui présentent, sans qu'on en puisse trouver la cause anatomique, une ténacité désespérante : il faut alors intervenir d'une façon chirurgicale.

Deux moyens sont à notre disposition : la ponction simple et la ponction suivie du lavage articulaire.

La ponction simple du genou peut être faite avec l'aspirateur de Dieulafoy et convient aux cas où la synoviale est tellement distendue que l'on craint une rupture, mais elle ne guérit pas le malade. Contre les hydarthroses rebelles, il faut ponctionner avec un trocart à hydrocèle au niveau du cul-de-sac sous-tricipital, évacuer le liquide, et injecter dans l'articulation une solution phéniquée à 30 grammes pour 1000 grammes d'eau, jusqu'à ce que le liquide injecté ressorte tout à fait limpide. Immobilisez ensuite soigneusement le genou pendant quelques jours.

On pourrait encore, comme pour l'ablation des corps étrangers, ouvrir au bistouri l'articulation, c'est-à-dire pratiquer une *arthrotomie du genou*, laver à ciel ouvert les surfaces articulaires, drainer et suturer la plaie. Ce genre d'opération, qui nous effrayait tant, et à juste titre, il y a quelques années, peut être appliqué aujourd'hui avec une sécurité à peu près complète, à condition d'observer les règles de l'antisepsie la plus rigoureuse. Toutefois, je répète que l'arthrotomie doit être réservée aux hydarthroses ayant résisté au repos et à une compression suffisamment prolongés.

h. *Corps étrangers du genou.* — Il est d'ordinaire très facile, du moins à une certaine période de l'affection, de reconnaître l'existence d'un corps étranger du genou. Le malade vous tient ce langage : « Étant en train de marcher comme d'habitude, j'éprouve tout à coup dans le genou une douleur atroce qui

m'arrête brusquement et disparaît spontanément après un instant. Cet accident se reproduit de temps en temps sans cause appréciable. » A ce symptôme, vous pouvez affirmer, d'une manière presque absolue, l'existence d'un corps étranger articulaire et même d'un corps étranger libre et flottant dans la jointure. La douleur subite résulte, en effet, du déplacement du corps qui, pendant les mouvements de la marche, vient s'interposer entre les condyles du fémur et du tibia où il subit une pression, mais cette pression ne dure qu'un instant, car l'arthrophyte est immédiatement expulsé comme le serait un noyau entre les doigts. La mobilité extrême dont jouissent ces corps est à ce point pathognomonique que les Allemands les désignent sous le nom de souris articulaire.

Une seule affection pourrait être confondue avec un corps étranger : c'est celle que j'ai désignée plus haut sous le nom de subluxation du ligament semi-lunaire : dans les deux cas, le sujet éprouve dans le genou une douleur subite et passagère. Nous apprenons toutefois que, dans la subluxation, la douleur est survenue pour la première fois alors que le malade, étant accroupi ou à genoux, a fait effort pour se relever, et c'est dans les mêmes conditions que se reproduit le phénomène, ce qui n'a pas lieu pour le corps étranger. Dans la subluxation, une certaine douleur persiste et peut même se révéler à la pression au niveau et sur les côtés de l'interligne articulaire.

Dans les cas que j'ai observés et que j'ai cherché à analyser d'une manière précise, il m'a semblé que la douleur de la subluxation était moins violente, moins instantanée peut-être que celle du corps étranger. Enfin, et c'est là le signe principal, à aucun moment, ni le malade ni le chirurgien n'ont constaté la présence d'un corps flottant dans l'articulation.

Il n'y aurait, d'ailleurs, aucun inconvénient, au point de vue pratique, à ce que le clinicien conservât pendant quelque temps un doute sur l'existence de l'une ou l'autre de ces deux affections puisque l'on ne doit intervenir qu'après avoir senti, tenu en quelque sorte entre les doigts le corps du délit. En effet, pendant un temps plus ou moins long, le corps n'étant pas flottant dans l'articulation, on ne saurait qu'en *soupçonner* la présence, et ce diagnostic fort important ne pourra être fait que par exclusion, c'est-à-dire par l'impossibilité de rattacher les symptômes à aucune des affections du genou précédemment décrites. Mais

je suppose qu'il s'agit bien réellement d'un corps étranger, d'un corps libéré de ses connexions avec la synoviale et devenu flottant dans l'articulation. Rappelez-vous que des indurations de la synoviale ont pu faire un instant illusion au toucher, mais elles sont absolument fixes, et l'apparence de mobilité tient au glissement de la peau à la surface.

Recherchez le corps étranger dont la douleur subite a constitué la première révélation. Quelquefois, vous le trouverez aisément ; d'autres fois, la plus minutieuse exploration ne vous fera rien découvrir, le corps étant caché dans l'échancrure intercondylienne. Les malades nous fournissent souvent des renseignements très précis à cet égard ; ils l'ont senti eux-mêmes manifestement à plusieurs reprises. Un malade qui en possédait deux me disait : « Je vais les faire sortir », et, effectivement, à l'aide de quelques petits mouvements, de quelques manipulations, il arrivait à les faire passer dans le cul-de-sac sous-tricipital. Je répète que ces corps glissent sous les doigts, s'échappent rapidement et sont difficilement maintenus à la même place.

Cette mobilité extrême des corps étrangers, due à une surface lisse lubrifiée par la synovie, se trouve encore favorisée par la présence d'une certaine quantité de liquide, l'articulation étant presque toujours atteinte en même temps d'une légère hydarthrose.

L'arthrite sèche donne naissance à des corps étrangers, souvent même très nombreux, mais ce n'est là qu'un accident de l'affection principale, tandis que le *véritable* corps étranger articulaire, ce corps presque poreux, d'une légèreté extrême, souvent aplati, presque unique, constitue à lui seul toute la maladie.

Dès que l'on a reconnu la présence d'un corps étranger du genou, il en faut débarrasser le malade.

Il y a quelques années à peine, ce traitement constituait l'un des points délicats de la thérapeutique chirurgicale. L'ouverture du genou compromettait, en effet, gravement la vie du sujet, et cela pour une affection, gênante sans doute, mais nullement dangereuse : d'où les nombreux procédés de fixation des corps étrangers, leur ablation en deux temps d'après l'ingénieuse méthode de Goyrand (d'Aix). Aujourd'hui, absolument fixés sur ce point, nous n'employons qu'une seule méthode, l'extraction à ciel ouvert.

Voici le procédé opératoire :

Portez le corps étranger dans le cul-de-sac synovial sous-tricipital, sur l'un des côtés du tendon rotulien. Assurez-vous bien qu'il peut être fixé en ce point par les doigts d'un aide ; maintenez-le vous-même entre le pouce et l'index de la main gauche, ce qui vous permettra en même temps de tendre les parties molles ; divisez celles-ci franchement au bistouri jusque sur le corps, qui, le plus souvent, s'engagera de lui-même et s'échappera au dehors à travers cette boutonnière, si elle est suffisamment large. Sinon, saisissez-le avec une pince à griffes.

Il n'est pas utile de laver l'articulation ; touchez seulement la plaie avec la solution phéniquée forte. Mettez un petit drain sans le porter dans la cavité articulaire et réunissez la plaie par première intention.

Immobilisez complètement le genou dans un pansement antiseptique et placez-le dans une gouttière.

Faites le premier pansement vers le sixième jour, enlevez les sutures et le drain. La guérison sera complète quelques jours plus tard.

i. *Genu valgum.* — Le genu valgum, appelé encore *genou en dedans*, n'est autre chose que l'exagération d'un état normal ; le sujet est dit *cagneux*. Dans mon *Traité d'anatomie*, j'ai exposé en détail la manière dont je comprends ce vice de conformation, et j'y renvoie le lecteur. Certes le rachitisme produit fréquemment des déformations osseuses, mais je persiste à croire que le genu valgum des adolescents, le vrai, celui qui se développe sur des sujets de douze à dix-huit ans, n'est pas de nature rachitique. J'estime aussi que la profession ne joue aucun rôle dans la production de cette difformité.

Le temps, aidé d'une bonne hygiène, et l'application d'appareils peuvent guérir des déformations rachitiques, mais le redressement forcé est seul susceptible de faire disparaître le genu valgum.

Le redressement forcé peut se faire en brisant l'os sans intéresser les téguments, c'est l'*ostéoclasie* ; on peut l'opérer après avoir sectionné l'os, c'est-à-dire après *ostéotomie*.

Ces opérations sont d'origine récente. Le premier, Delore (de Lyon) redressa le genou chez un certain nombre d'enfants en exerçant des pesées successives avec les mains sur l'angle saillant, c'est-à-dire en dedans. Je crois équitable de rappeler qu'à mon tour je pratiquai, pour la première fois à Paris, le redressement

du genu valgum, en 1874, et c'était le premier cas, je pense, opéré chez un adolescent. Il s'agissait d'un garçon boucher, très grand, très vigoureux, dont je redressai manuellement les deux genoux avec l'aide de M. Schwartz, alors mon interne, et le sujet fut ensuite présenté guéri à la Société de chirurgie. C'est à partir de ce moment que la question fut étudiée à l'étranger, surtout par Mac Ewen et par Mickulicz, qui avait suivi mon service à Paris.

J'opérai, en peu de temps, un assez grand nombre de sujets, et c'est en assistant à une de mes opérations, et en constatant la puissance musculaire qu'il fallait parfois déployer, que M. Collin me soumit l'idée d'un ostéoclaste pour venir en aide aux chirurgiens moins bien musclés. M. Robin (de Lyon) a, depuis cette époque, construit un instrument du même genre également bien approprié au but à atteindre.

Cependant, l'usage de la méthode antiseptique avait rendu les chirurgiens plus audacieux, et ces derniers, surtout à l'étranger, substituèrent, dans tous les cas, l'ostéotomie à l'ostéoclasie et varièrent les procédés, l'un sectionnant simplement la diaphyse du fémur ou du tibia, l'autre réséquant une portion du condyle interne trop développé.

On obtient, à coup sûr, de très bons résultats avec l'ostéoclasie, qu'elle soit pratiquée avec les mains ou bien à l'aide d'un ostéoclaste, mais, dans l'état actuel de la chirurgie, il n'y a aucune témérité à faire l'ostéotomie, ce que je n'aurais osé conseiller en 1874. — Je préfère la section de la diaphyse à la résection d'un fragment du condyle interne (Opération d'Ogston).

L'ostéoclasie instrumentale présente l'inconvénient d'exiger un appareil coûteux assez compliqué et que le praticien n'a pas toujours à sa disposition. De plus, cette méthode n'offre pas la régularité, la correction de l'ostéotomie, qui permet de préciser absolument l'acte opératoire. Aussi, sans repousser l'ostéoclasie, dont j'ai été l'un des plus chauds partisans et qui a fait ses preuves, j'estime que l'avenir appartient plutôt à l'opération rivale.

L'ostéoclasie manuelle est, j'en conviens, d'une application difficile, quelquefois impossible chez les adolescents; elle doit être réservée au redressement des courbures franchement rachitiques des enfants.

L'ostéotomie sera pratiquée avec le ciseau et le maillet, à travers une incision suffisante des téguments et, suivant les cir-

constances locales, soit sur l'extrémité inférieure du fémur, soit sur l'extrémité supérieure du tibia.

On se comportera ensuite comme avec une fracture compliquée du membre inférieur.

j. *Genu varum.* — Dans le genu valgum, lorsque les genoux se touchent, le sujet étant bien allongé, les malléoles sont plus ou moins écartées l'une de l'autre : or, une difformité inverse peut se produire, c'est-à-dire que, les malléoles étant en contact, les deux genoux ne peuvent se rapprocher l'un de l'autre et le membre inférieur décrit alors un arc de cercle à concavité interne : c'est le *genu varum*, beaucoup plus rare que le précédent ; le sujet est dit *bancal*.

La pathogénie de cette affection me paraît être identique à celle du genu valgum, mais inverse. Le genu valgum, en effet, résulte, selon moi, d'un développement disproportionné du condyle interne du fémur par rapport au condyle externe : or, je suis convaincu que le genu varum est produit par une augmentation anormale de la hauteur du condyle externe eu égard à l'interne. Quant à la cause intime qui préside à ce développement, je ne saurais l'indiquer, et, dans tous les cas, je ne crois pas qu'on puisse l'attribuer au rachitisme, d'autant que les sujets ne présentent sur le reste du corps aucune trace de cette maladie. D'ailleurs, le rachitisme apparaît ordinairement à un âge beaucoup moins avancé.

Le genu varum est passible du même traitement que le genu valgum et je conseille l'ostéotomie.

L'opération sera pratiquée au ciseau et au maillet et portera de préférence sur le tibia, à une petite distance au-dessus de la tubérosité antérieure. L'os sera attaqué par sa face interne après avoir fait aux téguments une incision transversale. Lorsqu'on jugera que la section est à peu près complète, on achèvera la rupture à l'aide d'un mouvement brusque d'adduction de la jambe, de façon à éviter les échappées du ciseau dans les parties molles. Une section linéaire est suffisante, sans qu'il soit nécessaire d'enlever une portion d'os en forme de coin.

Il n'est pas utile, en général, de toucher au péroné, dont l'élasticité permet un redressement complet du membre après la section du tibia.

Il serait certainement plus facile et moins barbare en apparence

de passer en arrière du tibia une scie à chaîne et de scier l'os d'arrière en avant au point voulu, mais, d'accord en cela, je pense avec la plupart des chirurgiens, j'estime que le traumatisme fait par le ciseau est moins grave que celui de la scie, en raison de l'absence de sciure d'os dans le premier cas.

La plaie sera drainée, réunie par première intention, et le membre recouvert immédiatement, avant le réveil du sujet, d'un appareil à attelles plâtrées.

k. *Exostoses du genou.* — Le pourtour de l'articulation du genou est un siège de prédilection pour ce genre de tumeurs décrites sous le nom d'exostoses de développement, et qui apparaissent au niveau de la ligne diaphyso-épiphysaire du fémur. On en trouve, le plus souvent, de chaque côté d'une façon symétrique et il n'est pas rare d'en observer sur d'autres points du squelette. Absolument indolentes, ces exostoses sont quelquefois gênantes par l'entrave qu'elles apportent à la contraction des fléchisseurs; cependant, j'en ai observé une, présentant le volume d'une tête d'enfant, faisant saillie dans le creux du jarret, et qui déterminait des phénomènes de compression. Le diagnostic s'impose au simple toucher de la tumeur; tout au plus, pourrait-on songer à une ostéophyte d'arthrite sèche, mais alors d'autres signes existent du côté du genou.

Respectez les exostoses de petit volume, stationnaires et indolentes. Dans le cas contraire, découvrez-les au bistouri et détachez-les de leur base d'implantation à l'aide du ciseau et du maillet.

l. *Sarcome du genou.* — J'ai cru devoir présenter un court chapitre sur le sarcome du genou, pour rappeler au praticien que cette région est assez fréquemment, chez les jeunes sujets, le siège de cette grave affection, et cela m'a paru d'autant plus utile que, dans presque tous les cas, on commence par faire une erreur de diagnostic.

Le sarcome du genou se rencontre surtout, je le répète, chez les jeunes sujets, et revêt habituellement la plus mauvaise forme anatomique, celle du sarcome embryonnaire ou encéphaloïde, à marche rapide et envahissante, à développement brusque. Il présente deux aspects cliniques différents, suivant qu'il apparaît d'abord au centre des extrémités osseuses, ou bien à la surface de l'un des condyles.

Dans le premier cas, le genou semble atteint de tumeur blanche, et c'est le diagnostic que l'on porte, en général, tout d'abord : l'affection a débuté par une douleur plus ou moins vive, et peu à peu on voit survenir du gonflement au niveau de la jointure, sans phénomènes inflammatoires appréciables.

On pourra soupçonner qu'il s'agit d'un sarcome et non d'une tumeur blanche, si la douleur ne siège pas au niveau de l'interligne, si les mouvements articulaires proprement dits ne sont pas douloureux, car il est très remarquable de voir que le sarcome occupant les extrémités articulaires respecte le cartilage, qui présente une sorte de barrière à son envahissement. Le développement aura été plus rapide que celui d'une tumeur blanche ordinaire, et l'on apercevra souvent de grosses veines sillonnant la peau. Enfin, et c'est souvent alors qu'on établira seulement le diagnostic, la compression ouatée autour du genou, au lieu de calmer les douleurs et de diminuer même le volume des parties, ce qui, presque toujours, a lieu dans la tumeur blanche, la compression, dis-je, exagère les symptômes, et les malades ne peuvent la supporter, ce qui constitue un symptôme de la plus haute valeur. Plus tard, lorsque les os sont usés et que la tumeur forme des bosselures sous la peau, le diagnostic n'est plus douteux.

Si le sarcome débute à la surface de l'un des condyles, on songe tout d'abord à un rhumatisme, une névralgie, ou bien à une ostéite. Peu après survient un gonflement extérieur, et l'on perçoit une fluctuation des plus manifestes, car le sarcome encéphaloïde est absolument fluctuant. Aussi, et tous les cas se ressemblent à peu près, le praticien se rattache-t-il à l'idée d'une ostéite et à celle d'un abcès consécutif. Il pratique une ponction, croyant trouver du pus, et il ne sort que du sang rouge. Loin de s'affaisser, la tumeur prend ensuite un accroissement plus rapide.

Le seul traitement à opposer à cette redoutable affection est l'amputation du membre, car il ne faut pas songer à une résection.

La seule question discutable est celle-ci : doit on pratiquer l'amputation de la cuisse ou faire la désarticulation de la hanche ? Cette dernière opération est justifiée par la crainte de laisser dans le moignon une portion d'os déjà envahi par le néoplasme et d'observer une récidive rapide, mais les statistiques démontrent que la récidive est surtout viscérale et, d'autre part, le

m. *De la douleur du genou.* — Je crois utile de r
un chapitre spécial quelques-uns des points que j'ai
cédemment.

Lorsqu'un sujet se plaint d'éprouver une douleur da
rien n'est parfois plus difficile que de rattacher cet
sa véritable cause, ce à quoi doit tendre le clinicien.

Je laisse de côté, bien entendu, les cas dans lesquel
présente une lésion apparente : traumatique, inflam
organique. Mais, supposons un genou dont la config
rieure est sensiblement normale, et pourtant, le su
des douleurs et parfois des douleurs d'une violence
marche, la station debout, le sommeil même, sont
De quelle affection est-il atteint ?

Voici la méthode que je conseille de suivre dans
malade.

La douleur est-elle continue avec plus ou moins d'e
ou bien est-elle intermittente, subite, instantanée da
rition comme dans sa disparition? Dans ce dernie
extrêmement probable que vous aurez affaire à un
ger; cependant, ce pourrait être aussi une subluxa
des cartilages semi-lunaires.

Le malade a-t-il été atteint antérieurement d'un
bien évident du genou ayant nécessité le repos et, en
d'une entorse? Il est rationnel de rattacher le phén
leur à cet accident, sans, toutefois, qu'on puisse le
en découvrir la cause anatomique.

A-t-il été atteint d'une arthrite rhumatismale ou

Si la douleur est limitée à un point des condyles, je suppose, si elle occupe toujours le même siège, peut-être s'agit-il d'un foyer d'ostéite et spécialement d'ostéite tuberculeuse, et c'est une crainte qu'il est très légitime d'éprouver. Tenez alors grand compte du renseignement suivant : la douleur est-elle d'origine récente ou bien est-elle ancienne ? Si la douleur persiste, par exemple, depuis plusieurs mois et surtout depuis plusieurs années sans qu'il soit survenu aucun phénomène de réaction locale, vous êtes autorisé à éliminer l'hypothèse d'une ostéite, car, ou bien le tubercule aurait disparu, et avec lui la douleur, ou bien il serait ramolli et aurait déterminé des accidents inflammatoires.

Par exclusion, vous serez donc conduit à déclarer qu'il s'agit, sans doute, d'un point névralgique.

La douleur est diffuse et le malade n'en peut nettement préciser le siège : songez alors à la douleur du genou sympathique révélant l'existence d'une coxalgie au début : mais la douleur persiste depuis plusieurs mois et la coxalgie n'est pas apparue : cette hypothèse doit, par conséquent, être rejetée.

Ainsi donc, voilà un sujet qui souffre violemment du genou, au point de voir son existence complètement entravée, et cependant il n'existe pas de lésion apparente ; il n'accuse ni traumatisme, ni arthrite antérieurs ; ce n'est ni une ostéite, ni un phénomène sympathique. De quoi s'agit-il donc ?

Lorsque le sujet est jeune et que les épiphyses ne sont pas soudées ; lorsque la douleur est diffuse, mais semble siéger de préférence au niveau de la ligne épiphysaire, on peut se rattacher à une ostéite de croissance ou à des accidents simplement congestifs. Mais s'il s'agit d'un adulte ? C'est alors que, poussés à bout, nous en sommes réduits à déclarer, faute de mieux, que le sujet est atteint d'une *névralgie du genou*.

J'ajouterai, toutefois, pour corriger la première impression laissée dans l'esprit par un diagnostic aussi vague, que cette douleur si pénible, et souvent de si longue durée, finit toujours par disparaître et que le traitement par excellence de cette affection est le massage du genou.

n. *Désarticulation du genou.* — La désarticulation du genou devra être substituée à l'amputation de la cuisse toutes les fois qu'elle sera possible, c'est-à-dire lorsque les téguments voisins permettront de recouvrir les surfaces articulaires. L'amputation

intracondylienne, qui se rapproche beaucoup d'une désarticulation, devrait être préférée à une amputation dans la diaphyse, si l'étoffe paraissait manquer pour la confection d'un lambeau suffisant.

Le procédé de choix est le lambeau antérieur, en conservant la rotule dans son épaisseur. Le procédé de Gritti consiste à suturer la rotule préalablement avivée avec la poulie condylienne dont on a également détaché un fragment. Si les téguments n'existaient qu'en arrière, on taillerait un grand lambeau postérieur, en ayant soin de réséquer très haut le nerf sciatique, dont la pression contre les condyles pourrait, sans cette précaution, devenir plus tard douloureuse.

La méthode circulaire, également applicable au genou, est inférieure aux précédentes, en raison du siège de la cicatrice, qui correspond alors à l'extrémité de l'os et peut subir dans l'appareil prothétique une compression très gênante.

Cette opération est des plus simples, et je ne crois pas devoir insister sur le manuel opératoire, qui diffère peu de celui que j'ai indiqué pour l'amputation de la cuisse.

C. **Affections du creux poplité.** — a. *Traumatismes du creux poplité.* — Les traumatismes du creux poplité sont rares et ne présentent qu'un intérêt secondaire. Une plaie de cette région n'offre de caractère spécial que si elle intéresse l'artère poplitée et donne naissance à une hémorragie grave. Dans ce cas, la conduite à tenir serait la suivante : appliquer immédiatement à la racine de la cuisse le tube d'Esmarch ou un tube élastique quelconque, tel qu'un gros drain, par exemple, afin de suspendre momentanément l'hémorragie et de faciliter les manœuvres de l'hémostase définitive. Il faut alors, sans plus tarder, aller à la recherche du vaisseau blessé et placer un fil au-dessus et au-dessous de la plaie. C'est à peu près la seule circonstance pour laquelle il soit nécessaire de recourir à la ligature de l'artère poplitée et de mettre en pratique les règles classiques de cette ligature, avec cette différence encore que l'on est guidé par le canal même de la plaie. Nous verrons, en effet, plus loin, à propos de l'anévrysme poplité, que si, dans le traitement de cette affection, on fait choix de la méthode de la ligature au-dessus du sac, c'est la fémorale qu'il faut lier à sa partie inférieure, dans le canal du troisième adducteur.

Je rappellerai néanmoins les préceptes suivants : pratiquez aux téguments une incision verticale médiane qui soit à cheval sur le pli du jarret : divisez couche par couche ; ménagez la saphène externe, si vous la rencontrez ; écartez avec le doigt les bords contigus des jumeaux et recherchez le nerf sciatique ; portez ce nerf en dehors : vous découvrirez alors la veine poplitée et, ensuite, l'artère placée en avant et un peu en dedans d'elle.

b. *Inflammations du creux poplité.* — De même que les traumatismes, les inflammations s'observent très rarement dans le creux poplité, et nous sommes souvent plusieurs années sans en rencontrer dans nos services des hôpitaux. La seule lésion inflammatoire qui s'y développe (je parle ici du creux du jarret proprement dit et non des téguments qui peuvent participer à un phlegmon périarticulaire du genou) est une adénite ou bien un adéno-phlegmon, et il est remarquable de voir combien les lymphangites du pied, qui retentissent si souvent sur les ganglions du pli de l'aine, influencent peu ceux du jarret.

Quoi qu'il en soit, une adénite et un adéno-phlegmon se développent quelquefois dans le creux poplité. C'est d'abord une tumeur assez bien circonscrite, ferme, occupant le milieu de la région, douloureuse spontanément et au toucher. Peu à peu, la tuméfaction s'étend, la peau rougit, et on constate bientôt de la fluctuation. Il faudrait un manque absolu d'attention pour confondre cette affection avec aucune autre, rien qu'en s'en rapportant à son début, qui date seulement de quelques jours. La science renferme, il est vrai, un certain nombre de cas dans lesquels on a confondu un abcès du jarret avec un anévrysme devenu silencieux par suite de la formation de caillots dans la poche, mais, je le répète, c'est que le praticien n'a pas pris la peine d'interroger convenablement le malade, et la plupart des erreurs grossières proviennent de cette négligence.

Dès que la fluctuation sera perçue, ouvrez l'abcès en prenant la précaution de ne pas couper la veine saphène externe, et pour cela il suffira d'écarter, même légèrement, le bistouri de la ligne médiane.

Lorsqu'un abcès tuberculeux provenant d'une tumeur blanche du genou s'est ouvert au niveau du creux poplité, il en résulte la production d'une fistule, dont la guérison présente certaines difficultés en raison de la disposition de la région, dont les parois ne sauraient se rapprocher.

c. *Anévrysme poplité.* — Lorsqu'un anévrysme poplité est assez ancien pour que des modifications importantes soient survenues dans sa constitution, les symptômes si caractéristiques de cette affection peuvent être masqués, voire même entièrement absents, et le diagnostic présente alors une certaine obscurité. De même, lorsqu'un anévrysme spontané n'en est qu'à son début, la tumeur qu'il constitue est si minime qu'elle est susceptible de passer inaperçue ou d'être confondue avec un néoplasme quelconque développé dans le creux du jarret. Mais, supposons l'existence d'un anévrysme à sa période d'état, le diagnostic prend tout de suite les caractères de l'évidence et ne saurait être discuté.

On constate, en effet, dans le creux poplité une tumeur tendue, rénitente, agitée de battements avec mouvement d'expansion, laissant quelquefois percevoir au toucher le frémissement appelé thrill, et donnant naissance à un bruit de souffle. Tous ces phénomènes disparaissent immédiatement par la compression de l'artère fémorale.

Il s'agit donc bien d'un anévrysme : nous devons alors rechercher à quelle classe il appartient et quels en sont les caractères propres.

Et d'abord : l'anévrysme est-il traumatique, ou bien est-il spontané ?

L'interrogatoire du malade nous fixera presque toujours immédiatement à ce sujet. C'est ainsi qu'en l'année 1887, j'ai reçu dans mon service un garçon boucher atteint d'anévrysme poplité, que m'avait adressé mon ami le docteur Thobois. Or, peu de temps auparavant, ce jeune homme avait été blessé dans le jarret par un couteau que son camarade lui avait lancé d'une certaine distance, et on voyait très nettement la cicatrice. C'était donc bien un anévrysme traumatique. La tumeur s'était développée peu à peu, quelque temps après l'accident, la cicatrisation de la plaie cutanée étant complète : il s'agissait, par conséquent, d'un anévrysme faux consécutif, et non de la variété d'anévrysme traumatique qui apparaît tout de suite après la blessure, désigné sous le nom de faux primitif (le nom d'anévrysme *vrai* étant réservé à ceux dont la poche est constituée par les tuniques de l'artère et qui sont spontanés).

Étant donnés les rapports anatomiques si intimes qui existent entre la veine et l'artère, et le siège plus superficiel de la veine, on est surpris que l'artère puisse être intéressée isolément par

une lame de couteau, et cependant le fait existait sur mon malade ; il faut pour cela que l'instrument ait pénétré très obliquement.

Lorsque l'anévrysme est spontané, il faut rechercher s'il est constitué seulement par la poche primitive ou bien, ce qui arrive très souvent dans le creux poplité, s'il ne s'est pas produit une poche supplémentaire par la rupture de la paroi anévrysmale. Voici un exemple : Un malade, que j'ai traité dans mon service, en 1886, portant la main à son jarret, qui était le siège d'une légère douleur, constata la présence d'une petite tumeur du volume d'une noix ; la douleur se calmait par le repos de la nuit et l'homme pouvait continuer son métier de cocher. Un mois après, ayant fait un effort considérable pour soulever un fardeau, la jambe fléchie sur la cuisse, il ressentit tout à coup dans le membre une douleur extrêmement vive, ressemblant à une déchirure, et le volume de la tumeur s'accrut immédiatement d'une manière notable. A partir de ce moment la marche devint impossible.

Le mode de développement de la tumeur nous fournira donc des renseignements précieux à ce sujet, car il n'est pas douteux que, dans le cas précédent, la poche primitive s'était rompue et qu'une poche nouvelle s'était développée au voisinage.

Les auteurs ont noté que dans l'anévrysme poplité on percevait quelquefois à la main le frémissement vibratoire nommé thrill, généralement considéré comme spécial à l'anévrysme artério-veineux : or, le malade auquel je fais allusion plus haut présentait ce signe à un très haut degré, mais sur certains points seulement de la tumeur, en même temps qu'on percevait à l'oreille un bruit de souffle continu, saccadé, beaucoup plus fort à chaque systole du cœur. Je pensai qu'après chaque systole, une partie du sang contenu dans la poche accessoire refluait dans la poche principale, sous l'influence de la contraction des muscles qui l'entouraient, et que telle était sans doute l'explication de ce phénomène anormal pour un anévrysme artériel.

Les signes spéciaux à l'anévrysme poplité sont les suivants : la jambe est, en général, fléchie sur la cuisse et l'extension est impossible. Le sujet éprouve des douleurs extrêmement intenses dans la jambe et dans le pied, ce qui tient à la compression du nerf sciatique. La veine poplitée peut être comprimée, d'où le gonflement de la jambe et la dilatation du système veineux

superficiel. La température du membre malade est plus élevée que celle du côté sain.

Même lorsque le calibre de l'artère est complètement obstrué, il ne survient pas de gangrène au pied, parce que la circulation collatérale est assurée grâce à l'anastomose de la grande anastomotique qui naît au-dessus de la poche, avec la récurrente tibiale qui naît au-dessous.

Il est donc d'une haute importance que l'anévrysme ne descende pas trop bas, et surtout n'envahisse pas le tronc tibio-péronier, qui est, en somme, la continuation de la poplitée. Lorsque ce tronc est oblitéré, il est à peu près impossible que la tibiale antérieure ne le soit pas en même temps, ainsi que la récurrente tibiale antérieure qui naît de cette dernière et, dans ce cas, la gangrène du pied est fortement à craindre. Il résulte de cette considération anatomique qu'un anévrysme primitivement développé aux dépens du tronc tibio-péronier serait plus grave encore que l'anévrysme poplité proprement dit. On le reconnaîtrait surtout au siège de la tumeur située à la partie supérieure de la jambe, plutôt que dans le creux même du jarret.

Préoccupez-vous aussi de l'articulation du genou, car on a signalé des cas de rupture de la poche dans la jointure, ce qui commande une amputation de la cuisse.

Sachez enfin que des abcès peuvent se développer autour de la poche sans communiquer avec elle, et l'on conçoit que le diagnostic demande alors la plus grande attention, surtout lorsque l'anévrysme est devenu silencieux, ainsi que j'en ai vu un exemple avec Gosselin. On se basera principalement, dans ce cas, sur le mode de développement de l'abcès, car les signes physiques ne sauraient être d'une grande utilité. Si l'anévrysme présente des battements et du bruit de souffle, on parviendra à reconnaître que la collection purulente est seulement soulevée et ne subit pas de mouvement d'expansion, que le souffle est plus profond, mais, au total, il faut bien dire que cette coïncidence d'un abcès et d'un anévrysme juxtaposés, heureusement fort rare, constitue l'un des cas les plus embarrassants de la chirurgie des membres, surtout si l'on n'a pas assisté à l'évolution de l'abcès.

Lorsque la poche anévrysmale est remplie de caillots, il est possible que la plupart des signes classiques aient disparu, et l'on pourrait alors songer à un néoplasme quelconque, à un fibrome, à un sarcome ; la marche seule de la maladie permettrait de

poser le diagnostic. Certains sarcomes, surtout les ostéosarcomes, sont tellement vasculaires, qu'on y perçoit des battements et même un bruit de souffle, mais jamais ces signes ne prennent l'intensité qu'ils présentent dans l'anévrysme : le doigt est légèrement soulevé dans le premier cas, et il y faut même souvent regarder d'assez près pour trouver les battements, tandis que dans le second la poche se distend fortement sous la main. D'ailleurs, il faudrait, pour faire songer à un anévrysme, que la tumeur occupât exactement le creux du jarret, ce qui est exceptionnel.

L'anévrysme poplité exige toujours un traitement chirurgical. Le malade est, en effet, exposé à une mort rapide par rupture de la poche à l'extérieur, et, au surplus, les douleurs sont tellement intenses qu'il réclame du soulagement.

Voici comment je conseille de diriger la thérapeutique.

Commencez par employer le moyen le plus simple, c'est-à-dire la flexion forcée de la jambe sur la cuisse, en immobilisant les deux segments du membre inférieur à l'aide d'une bande. La circulation dans la poche se trouve, dès lors, interrompue et la coagulation du sang peut s'y effectuer. J'ai obtenu par ce moyen la guérison complète chez le jeune garçon boucher auquel j'ai fait allusion plus haut.

Si la flexion a échoué ou ne peut être supportée, si elle est inapplicable en raison du volume excessif de la tumeur, ayez recours à la compression de l'artère fémorale.

On a construit un certain nombre de compresseurs, mais ils se déplacent trop aisément. On a conseillé de comprimer tout simplement avec le tube d'Esmarch (méthode de Reid); je n'ai pas d'expérience personnelle sur l'emploi de ce moyen, qui, je dois le dire, me séduit peu *a priori*; il doit, en tout cas, être surveillé de très près, car une compression trop forte amènerait la gangrène du membre. J'ai, pour mon compte, recours à la compression digitale.

L'emploi de la compression digitale exige le concours dévoué d'un certain nombre d'aides qui doivent se remplacer successivement, et elle est très fatigante pour le malade, qui doit en être prévenu. La compression se fait au pli de l'aine sur l'éminence ilio-pectinée. Ayez soin d'avoir un sac en toile rempli d'un kilogramme de plomb de chasse, et dont le fond présente à peu près la largeur de la main; ce sac, appliqué sur les doigts, permet de com-

primer sans fatigue pendant beaucoup plus longtemps : j'ai souvenir d'avoir, étant interne, traité ainsi un anévrysme poplité avec un seul collègue pendant toute une nuit ; nous obtînmes une guérison complète.

La séance sera prolongée pendant vingt-quatre heures, à moins que les battements n'aient cessé auparavant. Dans mon dernier cas, les battements disparurent complètement, ainsi que le souffle, à la vingt-troisième heure.

Il est rare que, même dans les circonstances favorables, l'anévrysme ne donne pas de nouveaux signes de vie dans les jours qui suivent ; on perçoit quelques battements, un léger bruit de souffle. Revenez alors à la compression digitale, mais d'une manière intermittente, pendant une ou deux heures consécutives, et apprenez au malade à appliquer lui-même le sac à plomb dans l'aine, car il en arrive à acquérir une notion très précise sur le passage ou l'interruption du courant sanguin, d'après la sensation qu'il éprouve.

Si la flexion et la compression digitale ont échoué, recourez à la ligature.

Quelques chirurgiens ont avancé que la compression digitale apportait un certain obstacle au succès de la ligature ; je crois, au contraire, qu'elle le favorise en développant à l'avance la circulation collatérale.

Sans vouloir entrer dans les longues discussions qui ont eu lieu sur ce point important de thérapeutique, je dirai que le lieu d'élection pour la ligature de l'artère fémorale dans le traitement de l'anévrysme poplité est le tiers inférieur de la cuisse, c'est-à-dire le canal du troisième adducteur (Pour le procédé opératoire, voy. *Anat. topogr.*, p. 1018, 9e édit.).

Cette simple ligature ne serait plus suffisante, s'il s'agissait d'un anévrysme artérioso-veineux, et il faudrait alors lier au-dessus et au-dessous de la communication avec la veine.

On n'a pas craint, dans ces derniers temps, d'extirper la poche anévrysmale, grâce à l'application préalable de la bande d'Esmarch, comme s'il s'agissait d'une tumeur ordinaire : c'est à l'avenir de se prononcer sur la valeur de cette opération hardie, dont l'idée est à coup sûr très séduisante ; mais je n'y aurais certainement recours que si les méthodes de traitement que je viens de décrire avaient échoué.

d. *Kystes du creux poplité.* — Une tumeur de la région poplitée, le plus souvent de petit volume, comme un œuf de pigeon, par exemple, rénitente, mais très tendue, immobile, indolente, ne présentant ni battements, ni souffle, est presque certainement un kyste. Je ne vois pas, en effet, quel autre genre de tumeur présenterait ces caractères. Le diagnostic sera encore plus certain si la tumeur est latérale et si elle occupe la partie inférieure et interne du losange poplité, lieu d'élection de ces kystes.

Le diagnostic de kyste étant établi, il faut, autant que possible, en reconnaître l'origine et la nature. Pour cela, tenez le plus grand compte du siège de l'affection. Si la tumeur occupe la partie centrale de la région, c'est-à-dire le creux poplité lui-même, vous devrez éliminer comme origine les diverses bourses séreuses que l'on rencontre au niveau du jarret, car toutes ces bourses, étant développées au niveau des insertions tendineuses, sont latérales. Un kyste médian ne pourra donc avoir pour point de départ qu'un diverticule de la synoviale du genou.

Un kyste poplité médian pourrait, à la rigueur, être confondu avec une adénite ou avec un anévrysme poplité au début, mais, outre que ces affections présentent des caractères qui leur sont propres, la marche de la maladie ne tarderait pas, en cas de doute, à fixer le diagnostic.

Le creux poplité est susceptible, au même titre que les autres régions du corps, de renfermer des lipomes, fibromes, myxomes, sarcomes, etc., auxquels on devra également songer.

Les kystes latéraux sont beaucoup plus fréquents que les kystes médians, et leur origine est, sans aucun doute, l'une des bourses séreuses situées au niveau des insertions tendineuses, soigneusement étudiées à nouveau par M. Poirier. De toutes ces bourses la plus large, la plus constante, est celle qui est commune au jumeau interne et au demi-membraneux, et c'est elle qui donne à peu près constamment naissance aux kystes latéraux du jarret. Je ne conteste pas que les autres ne puissent en être le point de départ, mais, pour mon compte, je n'en ai jamais observé, jusqu'à présent, en clinique.

Un kyste latéral du jarret occupe donc, dans la très grande majorité des cas, la partie inférieure et interne du creux poplité, et l'on peut, dès lors, affirmer que le siège anatomique est la bourse du jumeau interne.

Une autre question à résoudre est celle-ci : le kyste commu-

nique-t-il avec la synoviale du genou, ou bien en est-il indépendant?

Nous pouvons avoir à cet égard des signes de présomption et des signes de certitude.

La présomption est tirée des caractères que nous révèle l'anatomie normale. La cavité d'un kyste médian communique nécessairement, à une certaine époque, avec la synoviale du genou, dont elle n'est qu'une dépendance, mais l'orifice de communication peut se resserrer au point de s'oblitérer.

Quant à la bourse du jumeau interne, voici les résultats auxquels est arrivé M. Poirier, d'après l'examen de cent genoux : cette bourse ne communique jamais chez les jeunes sujets ; — de vingt à quarante ans, elle communique 1 fois sur 10 ; — après quarante ans, la communication a lieu une fois sur 5.

Les signes de certitude sont tirés de la réductibilité. Si le liquide que contient la poche disparaît sous la pression, si, surtout, on sent manifestement que ce liquide est refoulé dans l'articulation, la communication est dès lors certaine. Mais il n'est pas toujours facile de percevoir le phénomène ; il faut pour cela que la jambe soit fléchie sur la cuisse, afin de mettre les muscles dans le relâchement, et encore doit-on se garder de confondre alors le simple refoulement de la poche avec la réductibilité.

Lorsqu'avec un kyste du jarret on observe, en même temps, de l'hydarthrose, c'est encore une raison pour supposer *a priori* que les deux cavités séreuses communiquent entre elles. Appliquez une main sur le kyste, pressez avec l'autre sur la rotule et essayez, comme lorsqu'il s'agit, par exemple, d'un abcès par congestion de l'aine, de renvoyer le liquide d'un espace dans l'autre. De même que la coexistence d'une hydarthrose ne prouve pas absolument la communication, l'absence du phénomène de la réductibilité n'est pas non plus une preuve certaine de l'indépendance du kyste, car l'orifice peut être si étroit que le liquide ne puisse s'y engager. L'orifice est parfois même oblitéré, ainsi qu'on l'observe pour les kystes médians dont l'origine est cependant bien certaine, de telle sorte qu'il n'existe plus, en réalité, qu'une continuité de tissu, mais suffisante peut-être pour permettre la propagation du processus inflammatoire.

Le praticien doit donc toujours conserver une certaine réserve au sujet de la communication d'un kyste poplité avec l'articulation du genou, même lorsqu'il ne constate pas de réductibilité, et surtout lorsque le sujet a dépassé quarante ans.

Bien que cette affection soit, le plus souvent, tout à fait indolente, elle détermine parfois dans les mouvements du genou une gêne suffisante pour que le malade réclame une intervention. Il faut savoir, toutefois, qu'un kyste du jarret peut disparaître spontanément, et j'en ai vu des exemples; il est très probable que c'est à la suite d'une rupture de la poche et de l'épanchement de son contenu dans le tissu cellulaire.

La ponction est le moyen le plus simple à employer, mais, en général, il n'est pas curatif, car le liquide se reproduit ordinairement. Il n'est même pas toujours possible d'évacuer la poche par une ponction, en raison de la consistance du contenu, qui ressemble à de la gelée de pomme ou de groseille. Ce dernier caractère, qu'on ne retrouve jamais dans le liquide articulaire, me paraît suffisant pour démontrer que, dans certains cas, il existe une indépendance complète au point de vue anatomique et pathologique entre le kyste et l'hydarthrose.

On pourrait employer la ponction et l'injection iodée, ou bien l'ouverture et l'attouchement avec la solution de chlorure de zinc à 5 p. 100, mais il est préférable de faire l'extirpation de la poche.

Je rapprocherai des kystes du creux poplité, bien qu'ils en soient anatomiquement indépendants, ceux qui se développent à la face interne du genou dans la bourse séreuse dite de la patte d'oie, située entre les tendons et le ligament latéral interne. Ils se reconnaissent aux mêmes caractères cliniques que les précédents, sauf qu'ils ne communiquent jamais avec l'articulation. Le traitement est également le même.

e. *Rétraction des muscles du jarret.* — En étudiant les arthrites, nous avons dit que le genou se plaçait souvent dans la flexion et qu'il en résultait une rétraction des muscles fléchisseurs de la jambe, apportant un obstacle plus ou moins sérieux au redressement du membre. L'affection des muscles est donc secondaire, symptomatique, et il est très rare qu'à l'aide du chloroforme on ne parvienne pas à une élongation suffisante pour corriger la flexion.

Il existe également une rétraction essentielle des muscles du jarret avec intégrité complète des surfaces articulaires, et se développant sur des sujets atteints d'affection nerveuse. Primitivement, il s'agissait d'une contracture simple, mais, si les précau-

tions nécessaires pour la combattre n'ont pas été prises au début, ou bien s'il a été impossible de la vaincre, à la contracture succède la rétraction, et, plus tard, le genou est définitivement fixé dans sa position vicieuse.

Le diagnostic sera nettement établi à l'aide du chloroforme : le sujet étant endormi, on constatera que le genou est sain, que les surfaces glissent l'une sur l'autre, et que le seul obstacle à l'extension est dû à la présence dans le jarret de cordes dures, saillantes, inextensibles, constituées par les muscles fléchisseurs : demi-tendineux, demi-membraneux et biceps.

Lorsque l'état général du sujet le permet, il ne faut pas hésiter à pratiquer la section des tendons, afin d'opérer le redressement, qui sera maintenu à l'aide d'un appareil, pendant un mois environ. On devra éviter la section du nerf sciatique poplité externe, qui affecte des rapports intimes avec le tendon du biceps au moment où celui-ci contourne la face externe du genou. Pour cela, il faut pratiquer la section à 3 centimètres environ au-dessus de la tête du péroné en ramenant le ténotome de dedans en dehors, ou mieux, à ciel ouvert.

CHAPITRE IV

AFFECTIONS CHIRURGICALES DE LA JAMBE.

a. *Contusions et plaies de la jambe.* — Les contusions et les plaies de la jambe présentent, suivant le lieu qu'elles occupent, une particularité sur laquelle il importe d'appeler l'attention du praticien : ce sont celles de la crête et de la face antéro-interne. Cette région est, en effet, l'une des très rares parties du corps où le tégument ne soit pas doublé d'un plan aponévrotique protégeant les parties sous-jacentes : on ne trouve que la peau, une mince couche celluleuse sous-cutanée, le périoste et l'os. Il en résulte qu'une contusion, ne présentant sur un autre point de l'économie qu'une minime importance, est susceptible de produire ici des accidents sérieux par suite de la blessure du périoste et de l'os.

J'ajoute que le périoste, chez les jeunes sujets et les adolescents principalement, est épais, adhère faiblement à la surface de l'os, et se laisse facilement décoller ; il en résulte des épanchements

sanguins sous-périostiques, ou encore de la périostite et de l'ostéite.

Si la jambe est un lieu d'élection pour l'ostéomyélite, je ne doute pas qu'il faille en rattacher la cause à cette disposition anatomique, d'autant plus que la partie antérieure de la jambe est une des régions du corps les plus exposées à la contusion.

En conséquence, tenez le plus grand compte des contusions ou plaies contuses de la crête du tibia, qui sont assez communes dans les accidents de chemin de fer par suite du rapprochement subit des banquettes l'une de l'autre. Sachez qu'une lésion de ce genre, demandant quatre ou cinq jours pour guérir à la cuisse, par exemple, exigera, au contraire, ici peut-être quatre à cinq semaines, et commandez absolument le repos complet au lit, surtout lorsqu'il s'agit d'un jeune sujet. Chez l'adulte, où les complications osseuses graves sont moins redoutables, soyez également très sévère à l'endroit du repos, et ordonnez un pansement méthodique ; vous activerez ainsi notablement la guérison et éviterez les complications d'érysipèle et d'angioleucite très fréquentes sans ces précautions.

b. *Fractures de la jambe* (1). — Vous êtes appelé, dans deux conditions, auprès d'un sujet atteint de fracture de jambe : l'accident vient d'arriver et le blessé porte encore ses vêtements; ou bien celui-ci est étendu déshabillé sur un lit.

Dans le premier cas, vous serez souvent renseigné par le sujet lui-même; il a conscience qu'une fracture s'est produite ; il a entendu un craquement sec, il est tombé, n'a pu se relever, et le membre est absolument impuissant. La déformation est parfois, d'ailleurs, tellement prononcée à travers les vêtements, que le diagnostic s'impose, même pour les personnes étrangères à l'art. En tout cas, agissez comme si la fracture existait et faites prendre les plus grandes précautions pour déshabiller le blessé, surtout pour enlever les chaussures. C'est à la jambe principalement, en raison de la minceur des couches qui recouvrent l'os en avant, qu'une fracture peut être, à la suite d'une fausse manœuvre, transformée de simple en compliquée par la perforation de la peau.

(1) Je désigne sous ce titre les fractures qui occupent le corps de l'os. De même qu'en anatomie topographique j'ai cru devoir décrire à part la région du cou-de-pied, je décrirai séparément les affections de cette région, et en particulier les fractures des malléoles, qui en constituent une partie importante. La fracture sus-malléolaire appartient également au cou-de-pied.

Si vous présidez au transport du blessé avant le déshabillement, faites en sorte que la jambe soit bien soutenue dans toute sa longueur, sur un oreiller, par exemple, afin que le pied ne puisse par son poids faire basculer les fragments, ce qui déterminerait peut-être une perforation de la peau, surtout si la fracture était oblique.

Supposons maintenant le blessé tel que nous l'observons ordinairement à l'hôpital : il est couché, et le membre a été placé dans une gouttière.

Un signe extérieur nous révèle souvent une fracture de jambe, pour peu que l'accident remonte à quelques heures : c'est l'existence de phlyctènes plus ou moins nombreuses contenant un liquide séreux ou séro-sanguinolent. Pourquoi ce phénomène est-il à peu près spécial aux fractures de jambe? J'estime qu'il tient à la disposition anatomique des téguments au niveau de la face antéro-interne : ainsi que je l'ai déjà fait remarquer, ils sont réduits en ce point à la peau doublée d'une mince couche celluleuse, sans aponévrose d'enveloppe. Or, la peau étant comprimée de dedans en dehors, la circulation s'y trouve entravée, et les phlyctènes résultent d'un premier degré de mortification, qui, heureusement, ne dépasse généralement pas cette limite, en raison de l'élasticité du derme.

Pour bien examimer le membre, enlevez-le de la gouttière. Cette manœuvre est assez délicate et exige de l'attention, afin de ne pas déranger les fragments et d'éviter une vive souffrance au blessé. L'indication à remplir est de soulever la jambe tout d'une pièce. Pour cela, glissez une main à plat sous le membre, dans le lieu présumé de la fracture, et, en cas de doute, au niveau du mollet; de l'autre main, saisissez le cou-de-pied par sa face antérieure, et que les deux mains exécutent le mouvement d'élévation bien en même temps : le blessé ne souffrira pas, et vous gagnerez ainsi tout de suite sa confiance.

Placez alors la jambe à plat sur un coussin et faites maintenir le pied bien droit par un aide. Celui-ci emboîtera le talon de sa main gauche placée en supination, tandis qu'avec la droite il saisira l'avant-pied, le pouce répondant à la plante.

Procédez alors à l'examen de la blessure, et je déclare que dans un examen bien fait le blessé ne doit pas souffrir.

Et d'abord existe-t-il une fracture?

Appliquez la pulpe des doigts sur la crête du tibia et parcourez

cette crête de haut en bas; elle est tellement superficielle que l'on perçoit aisément la moindre déformation. En un point donné, vous sentez une saillie osseuse à côté d'une dépression : ce signe vous suffira le plus souvent pour affirmer l'existence d'une fracture. Nous verrons plus loin que la forme même de la saillie osseuse vous permettra de reconnaître à coup sûr et d'emblée la variété de la fracture. On devra, sans doute, se défier d'une déformation antérieure de la crête du tibia, mais on ne confondra pas celle-ci avec le rebord net, plus ou moins anguleux, d'un fragment faisant saillie sous la peau.

Dans ma pratique habituelle, lorsque ce signe est positif, je m'en contente sans rechercher davantage ni la crépitation ni la mobilité anormale, ce qui n'aurait d'autre résultat que d'infliger au blessé une souffrance inutile.

Mais de ce que, dans l'exploration précédente, vous n'auriez pas constaté de déformation sur le trajet de la crête du tibia, il ne faudrait pas conclure à l'absence de fracture. Dans certaines variétés, en effet, les fragments sont restés en contact, sans avoir subi de déplacement, même dans le sens de l'épaisseur. Procédez alors à la recherche des autres signes, de la mobilité anormale en particulier. Pour cela, sans qu'il soit nécessaire de soulever le membre du plan du lit, saisissez et immobilisez le genou d'une main, et de l'autre portez le pied en totalité en dedans et en dehors, en avant et en arrière; vous observerez alors une sorte de brisure se produisant sur un point quelconque du membre, signe certain de fracture. Cette manœuvre pourra, par surcroît, vous fournir la crépitation, mais il est inutile de rechercher spécialement ce signe par des mouvements plus intenses imprimés aux fragments, car il n'ajoute, en réalité, rien au diagnostic, dès que la mobilité anormale est évidente.

Il est donc certain que le blessé est atteint d'une fracture de jambe.

La fracture intéresse-t-elle les deux os, ou l'un des deux seulement?

Disons d'abord que dans la très grande majorité des cas les deux os sont fracturés, et rien n'est plus facile que de le savoir : si la jambe est coudée au niveau de la fracture, s'il existe des mouvements anormaux *dans le sens latéral*, le tibia et le péroné sont, à coup sûr, fracturés. Mais, par contre, il est loin d'être aussi aisé de reconnaître une fracture isolée du péroné et même du

primer sans fatigue pendant beaucoup plus longtemps : j'ai souvenir d'avoir, étant interne, traité ainsi un anévrysme poplité avec un seul collègue pendant toute une nuit ; nous obtînmes une guérison complète.

La séance sera prolongée pendant vingt-quatre heures, à moins que les battements n'aient cessé auparavant. Dans mon dernier cas, les battements disparurent complètement, ainsi que le souffle, à la vingt-troisième heure.

Il est rare que, même dans les circonstances favorables, l'anévrysme ne donne pas de nouveaux signes de vie dans les jours qui suivent ; on perçoit quelques battements, un léger bruit de souffle. Revenez alors à la compression digitale, mais d'une manière intermittente, pendant une ou deux heures consécutives, et apprenez au malade à appliquer lui-même le sac à plomb dans l'aine, car il en arrive à acquérir une notion très précise sur le passage ou l'interruption du courant sanguin, d'après la sensation qu'il éprouve.

Si la flexion et la compression digitale ont échoué, recourez à la ligature.

Quelques chirurgiens ont avancé que la compression digitale apportait un certain obstacle au succès de la ligature ; je crois, au contraire, qu'elle le favorise en développant à l'avance la circulation collatérale.

Sans vouloir entrer dans les longues discussions qui ont eu lieu sur ce point important de thérapeutique, je dirai que le lieu d'élection pour la ligature de l'artère fémorale dans le traitement de l'anévrysme poplité est le tiers inférieur de la cuisse, c'est-à-dire le canal du troisième adducteur (Pour le procédé opératoire, voy. *Anat. topogr.*, p. 1018, 9e édit.).

Cette simple ligature ne serait plus suffisante, s'il s'agissait d'un anévrysme artérioso-veineux, et il faudrait alors lier au-dessus et au-dessous de la communication avec la veine.

On n'a pas craint, dans ces derniers temps, d'extirper la poche anévrysmale, grâce à l'application préalable de la bande d'Esmarch, comme s'il s'agissait d'une tumeur ordinaire : c'est à l'avenir de se prononcer sur la valeur de cette opération hardie, dont l'idée est à coup sûr très séduisante ; mais je n'y aurais certainement recours que si les méthodes de traitement que je viens de décrire avaient échoué.

et vous obtiendrez, en général, le signe pathognomonique de la fracture.

Une erreur de diagnostic, dans ce cas, ne serait d'ailleurs pas préjudiciable au blessé, puisque le repos seul suffit à obtenir la guérison. Laissons donc de côté la fracture isolée du tibia et du péroné.

L'examen nous a révélé une fracture de la jambe proprement dite, c'est-à-dire une fracture des deux os.

La fracture résulte-t-elle d'une cause directe ou d'une cause indirecte ?

Faisons une classe à part des fractures par coup de feu, que nous observons très rarement dans la pratique civile et dont la pathogénie, d'ailleurs, ne saurait être douteuse.

La jambe a été prise sous un bloc de pierre, sous une roue de voiture ; les os sont brisés, plus ou moins broyés ; les téguments sont fortement contusionnés, quelquefois largement déchirés ; nul doute alors que la fracture n'ait été produite par cause directe, c'est-à-dire au point d'application de l'agent vulnérant ; et ce genre de fracture, je l'avoue, ne présente pour moi qu'un intérêt clinique secondaire, car la forme, le siège, l'étendue de la lésion, subordonnés à la cause, ne sont soumis à aucune règle précise, ne sont déterminés par aucun mécanisme susceptible d'être signalé et prévu à l'avance.

Mais le sujet est, par exemple, tombé d'un lieu élevé et peut-être la jambe a-t-elle porté dans la chute sur un corps résistant qui a déterminé la fracture ; celle-ci est encore de cause directe : je crois, toutefois, ce mécanisme exceptionnel, et j'estime, en somme, que la très grande majorité des fractures de jambe sont produites par cause indirecte. Ainsi que je l'ai déjà fait remarquer à propos de la rotule, je ne comprends pas une fracture directe, surtout d'un os superficiel comme le tibia, placé immédiatement sous la peau, sans que celle-ci porte des traces très accusées de contusion au niveau du point fracturé. Par conséquent, lorsque les téguments sont intacts, ou bien lorsqu'ils sont perforés, mais que la perforation a été faite de dedans en dehors par les fragments, ce qu'il est facile de constater, ainsi que nous le verrons plus loin, je me crois en droit d'affirmer que la fracture a été produite par cause indirecte.

L'histoire des fractures indirectes de la jambe est fort inté-

nique-t-il avec la synoviale du genou, ou bien en est-il indépendant?

Nous pouvons avoir à cet égard des signes de présomption et des signes de certitude.

La présomption est tirée des caractères que nous révèle l'anatomie normale. La cavité d'un kyste médian communique nécessairement, à une certaine époque, avec la synoviale du genou, dont elle n'est qu'une dépendance, mais l'orifice de communication peut se resserrer au point de s'oblitérer.

Quant à la bourse du jumeau interne, voici les résultats auxquels est arrivé M. Poirier, d'après l'examen de cent genoux : cette bourse ne communique jamais chez les jeunes sujets ; — de vingt à quarante ans, elle communique 1 fois sur 10 ; — après quarante ans, la communication a lieu une fois sur 5.

Les signes de certitude sont tirés de la réductibilité. Si le liquide que contient la poche disparaît sous la pression, si, surtout, on sent manifestement que ce liquide est refoulé dans l'articulation, la communication est dès lors certaine. Mais il n'est pas toujours facile de percevoir le phénomène ; il faut pour cela que la jambe soit fléchie sur la cuisse, afin de mettre les muscles dans le relâchement, et encore doit-on se garder de confondre alors le simple refoulement de la poche avec la réductibilité.

Lorsqu'avec un kyste du jarret on observe, en même temps, de l'hydarthrose, c'est encore une raison pour supposer *a priori* que les deux cavités séreuses communiquent entre elles. Appliquez une main sur le kyste, pressez avec l'autre sur la rotule et essayez, comme lorsqu'il s'agit, par exemple, d'un abcès par congestion de l'aine, de renvoyer le liquide d'un espace dans l'autre. De même que la coexistence d'une hydarthrose ne prouve pas absolument la communication, l'absence du phénomène de la réductibilité n'est pas non plus une preuve certaine de l'indépendance du kyste, car l'orifice peut être si étroit que le liquide ne puisse s'y engager. L'orifice est parfois même oblitéré, ainsi qu'on l'observe pour les kystes médians dont l'origine est cependant bien certaine, de telle sorte qu'il n'existe plus, en réalité, qu'une continuité de tissu, mais suffisante peut-être pour permettre la propagation du processus inflammatoire.

Le praticien doit donc toujours conserver une certaine réserve au sujet de la communication d'un kyste poplité avec l'articulation du genou, même lorsqu'il ne constate pas de réductibilité, et surtout lorsque le sujet a dépassé quarante ans.

Je dois même insister à cet égard sur la fracture de la partie supérieure de la jambe, qui mérite une mention spéciale.

En raison de la direction du trait de la fracture qui est transversal, et aussi de l'étendue de la surface par laquelle les fragments se correspondent, le déplacement est réduit, en général, à son minimum dans la fracture de l'extrémité supérieure du tibia. A simple vue, le membre paraît à peine déformé et le diagnostic repose sur ces trois caractères : impuissance du membre, douleur en un point fixe, et mobilité anormale. La crépitation est rarement perçue; pourtant, il se produit quelquefois un léger glissement des fragments dans le sens antéro-postérieur, si bien que l'on sent une crête saillante sous la peau et une dépression à côté de cette crête.

Quant à la mobilité anormale, il faut encore éviter un écueil dans sa recherche : c'est de confondre avec elle, lorsque le trait de la fracture est très voisin de l'interligne, les mouvements de flexion articulaire : aussi, convient-il de se baser principalement sur l'existence des mouvements latéraux, qui ne se produisent jamais sur un genou sain.

On constate quelquefois un léger épanchement dans l'articulation.

Cette fracture se consolide difficilement; c'est une de celles où l'on observe le plus fréquemment la pseudarthrose, ce dont il est bon de prévenir les malades ou leur entourage dès le début du traitement; en tout cas, la formation du cal exige un temps plus long que pour les autres fractures du même os.

Fig. 181. — Schéma représentant le siège occupé par les fractures de jambe de cause indirecte.

J'estime, pour mon compte, que le phénomène résulte de l'insuffisance d'apport des matériaux du cal, surtout pour une aussi

primer sans fatigue pendant beaucoup plus longtemps : j'ai souvenir d'avoir, étant interne, traité ainsi un anévrysme poplité avec un seul collègue pendant toute une nuit ; nous obtînmes une guérison complète.

La séance sera prolongée pendant vingt-quatre heures, à moins que les battements n'aient cessé auparavant. Dans mon dernier cas, les battements disparurent complètement, ainsi que le souffle, à la vingt-troisième heure.

Il est rare que, même dans les circonstances favorables, l'anévrysme ne donne pas de nouveaux signes de vie dans les jours qui suivent ; on perçoit quelques battements, un léger bruit de souffle. Revenez alors à la compression digitale, mais d'une manière intermittente, pendant une ou deux heures consécutives, et apprenez au malade à appliquer lui-même le sac à plomb dans l'aine, car il en arrive à acquérir une notion très précise sur le passage ou l'interruption du courant sanguin, d'après la sensation qu'il éprouve.

Si la flexion et la compression digitale ont échoué, recourez à la ligature.

Quelques chirurgiens ont avancé que la compression digitale apportait un certain obstacle au succès de la ligature ; je crois, au contraire, qu'elle le favorise en développant à l'avance la circulation collatérale.

Sans vouloir entrer dans les longues discussions qui ont eu lieu sur ce point important de thérapeutique, je dirai que le lieu d'élection pour la ligature de l'artère fémorale dans le traitement de l'anévrysme poplité est le tiers inférieur de la cuisse, c'est-à-dire le canal du troisième adducteur (Pour le procédé opératoire, voy. *Anat. topogr.*, p. 1018, 9e édit.).

Cette simple ligature ne serait plus suffisante, s'il s'agissait d'un anévrysme artérioso-veineux, et il faudrait alors lier au-dessus et au-dessous de la communication avec la veine.

On n'a pas craint, dans ces derniers temps, d'extirper la poche anévrysmale, grâce à l'application préalable de la bande d'Esmarch, comme s'il s'agissait d'une tumeur ordinaire : c'est à l'avenir de se prononcer sur la valeur de cette opération hardie, dont l'idée est à coup sûr très séduisante ; mais je n'y aurais certainement recours que si les méthodes de traitement que je viens de décrire avaient échoué.

d. *Kystes du creux poplité.* — Une tumeur de la région poplitée, le plus souvent de petit volume, comme un œuf de pigeon, par exemple, rénitente, mais très tendue, immobile, indolente, ne présentant ni battements, ni souffle, est presque certainement un kyste. Je ne vois pas, en effet, quel autre genre de tumeur présenterait ces caractères. Le diagnostic sera encore plus certain si la tumeur est latérale et si elle occupe la partie inférieure et interne du losange poplité, lieu d'élection de ces kystes.

Le diagnostic de kyste étant établi, il faut, autant que possible, en reconnaître l'origine et la nature. Pour cela, tenez le plus grand compte du siège de l'affection. Si la tumeur occupe la partie centrale de la région, c'est-à-dire le creux poplité lui-même, vous devrez éliminer comme origine les diverses bourses séreuses que l'on rencontre au niveau du jarret, car toutes ces bourses, étant développées au niveau des insertions tendineuses, sont latérales. Un kyste médian ne pourra donc avoir pour point de départ qu'un diverticule de la synoviale du genou.

Un kyste poplité médian pourrait, à la rigueur, être confondu avec une adénite ou avec un anévrysme poplité au début, mais, outre que ces affections présentent des caractères qui leur sont propres, la marche de la maladie ne tarderait pas, en cas de doute, à fixer le diagnostic.

Le creux poplité est susceptible, au même titre que les autres régions du corps, de renfermer des lipomes, fibromes, myxomes, sarcomes, etc., auxquels on devra également songer.

Les kystes latéraux sont beaucoup plus fréquents que les kystes médians, et leur origine est, sans aucun doute, l'une des bourses séreuses situées au niveau des insertions tendineuses, soigneusement étudiées à nouveau par M. Poirier. De toutes ces bourses la plus large, la plus constante, est celle qui est commune au jumeau interne et au demi-membraneux, et c'est elle qui donne à peu près constamment naissance aux kystes latéraux du jarret. Je ne conteste pas que les autres ne puissent en être le point de départ, mais, pour mon compte, je n'en ai jamais observé, jusqu'à présent, en clinique.

Un kyste latéral du jarret occupe donc, dans la très grande majorité des cas, la partie inférieure et interne du creux poplité, et l'on peut, dès lors, affirmer que le siège anatomique est la bourse du jumeau interne.

Une autre question à résoudre est celle-ci : le kyste commu-

anormale au tiers inférieur de la jambe, et souvent de la crépitation, mais il vous faut déterminer à quelle espèce de fracture vous avez affaire.

Portez légèrement la pulpe des doigts sur la crête et la face interne du tibia : si vous trouvez sous la peau une saillie osseuse anguleuse, pointue, dont il vous est facile de délimiter les contours, vous pouvez affirmer d'une manière absolue le diagnostic d'une fracture, et d'une fracture par torsion. La saillie appartient presque toujours au fragment supérieur, avec lequel elle se continue sans ligne de démarcation, ce qui, entre parenthèse, vous permet de ne pas la confondre avec une esquille.

Si le trait de la fracture est dirigé d'avant en arrière et non d'arrière en avant, ce qui, je le répète, est la grande exception, la saillie osseuse pointue sous-cutanée appartiendrait au fragment inférieur.

Il est donc possible, à l'aide de ce seul signe, et, pour mon compte, je n'en cherche jamais d'autre, de reconstituer le mécanisme de l'accident et de faire l'anatomie pathologique de la fracture, comme si on avait les pièces en main, les caractères principaux de cette lésion étant à peu près identiques dans tous les cas.

Il n'est pas sans importance de connaître les notions précédentes, même au point de vue médico-légal.

Un magistrat vous demande s'il est vrai que tel sujet a eu la jambe cassée à la suite d'une violence extérieure, d'un coup de pied, par exemple, ainsi qu'il le prétend, ou par le passage d'une roue de voiture, etc. ; eh bien, si vous constatez qu'il s'agit d'une fracture par torsion, affirmez sans crainte qu'elle ne résulte pas d'une violence extérieure ayant porté directement sur le membre : et, si vous avez les pièces sous les yeux, la réponse n'en pourra être que plus affirmative, car une cause directe ne produira jamais la fissure héliçoïdale spéciale à la fracture par torsion.

Dans ce même ordre d'idées, j'ajouterai que le siège qu'occupe la fracture sur le péroné pourrait également être mis à profit. Dans une fracture par cause directe, les deux os sont broyés au même endroit, c'est-à-dire au point d'application de la force. Dans les fractures indirectes, au contraire, par flexion ou par torsion, et sans qu'on en puisse bien saisir la cause, le péroné cède plus haut que le tibia, de telle sorte que si l'on vous présentait, par exemple, le squelette d'un individu ayant subi jadis une fracture

de jambe, il serait possible, d'après la disposition du cal, de spécifier, avec toutes chances de probabilité, le mécanisme de l'accident.

Dans la fracture oblique, le fragment supérieur fait donc saillie sous la peau, et presque toujours à la face interne de la jambe. Cette saillie est extrêmement variable : tantôt. elle est à peine visible, et ce n'est qu'à l'aide d'un toucher assez délicat que l'on en perçoit l'existence et les caractères ; d'autres fois, elle est considérable et forme un relief très appréciable à l'œil, ce qui dépend, sans doute, de la déchirure plus ou moins étendue des parties molles disposées autour de l'os.

Ceci m'amène à parler d'un accident que l'on observe assez communément dans la fracture par torsion, et très exceptionnellement dans la fracture par flexion : je veux dire la déchirure de la peau produite de dedans en dehors par l'action du fragment saillant.

Les caractères de la plaie sont de telle nature, qu'on ne peut guère la confondre avec une blessure produite de dehors en dedans. Dans certains cas, c'est l'évidence même, lorsqu'on aperçoit encore le fragment dans les lèvres de la plaie, où il est même parfois étranglé, ainsi que nous le verrons à propos du traitement.

D'abord, la plaie est, en général, fort étroite et arrondie, ce qui ne surprend pas, si l'on songe qu'elle est produite par l'extrémité pointue du fragment supérieur.

Elle donne lieu à un écoulement de sang assez abondant, beaucoup plus abondant que ne le ferait une plaie extérieure de même dimension, et surtout datant déjà de quelques heures et même de quelques jours. Le sang s'écoule principalement lorsque des mouvements sont imprimés aux fragments par le chirurgien ou par le blessé lui-même. On peut observer des gouttes huileuses mélangées au sang, ce qui prouve que ce liquide provient du foyer de la fracture.

La plaie siège à la partie interne de la jambe, c'est-à-dire en regard de la fracture ; elle correspond à la partie la plus saillante des fragments, et, si ces derniers se déplacent pendant l'exploration, il est aisé de constater leur rapport immédiat avec la déchirure de la peau.

Arrivés au terme de notre examen clinique, suivant les divers caractères que nous aurons rencontrés, nous formulerons le diagnostic de la manière suivante :

1° Fracture *complète* et *totale*, c'est-à-dire portant sur les deux os de la jambe ; ou bien fracture *partielle*, ne portant que sur le tibia ou sur le péroné ;

2° Fracture de *cause directe*, par arme à feu, s'accompagnant nécessairement d'une plaie plus ou moins étendue et plus ou moins comminutive ;

3° Fracture de *cause directe*, telle que coup, chute, passage de roue de voiture, avec ou sans esquilles, avec ou sans plaie extérieure ;

4° Fracture de *cause indirecte par flexion* de la jambe. Nous spécifierons le siège : tiers moyen, tiers inférieur, tiers supérieur ;

5° Fracture de *cause indirecte par torsion* de la jambe, avec ou sans plaie extérieure.

L'existence d'une plaie communiquant avec le foyer de la fracture modifie, je devrais plutôt dire modifiait, singulièrement le pronostic de la fracture de jambe, avant l'antisepsie. Nous nous attacherons donc à savoir si la plaie est communicante, en nous basant principalement sur les caractères énoncés ci-dessus. Je ferai remarquer qu'une plaie des téguments accompagnant une fracture produite par une cause indirecte (flexion ou torsion) est nécessairement déterminée de dedans en dehors par les fragments, puisque nul traumatisme n'a été exercé au niveau de la fracture. Dans la fracture de cause directe, le doute n'est souvent pas permis, puisque l'on aperçoit les fragments eux-mêmes. En cas d'hésitation, comportez-vous comme si elle était pénétrante.

Les fractures de jambe sont donc divisées en fractures *simples* et en fractures *compliquées*, division qui s'applique, d'ailleurs, aux fractures en général. Ces expressions demandent quelques explications : une fracture est dite simple quand il n'y a pas de plaie extérieure en communication avec le foyer ; elle est dite compliquée en cas de plaie. Il ne faudrait pas confondre, et ici notre langage n'est pas absolument correct, le mot *fracture compliquée* avec l'expression *complications des fractures* : de nombreuses esquilles, une forte contusion de la peau, un vaste épanchement sanguin, etc., constituent certainement des complications, et, pourtant, la fracture est encore dite simple, puisqu'il n'y a pas de plaie extérieure. Une escarre au talon constitue une complication sérieuse, et on ne dira pas, cependant, qu'il s'agit d'une fracture compliquée. C'est qu'en effet, la plaie

extérieure change du tout au tout les conditions de la fracture : la présence des esquilles, de l'épanchement sanguin, etc., ne prendra un réel caractère de gravité que s'il existe en même temps une communication du foyer de la fracture avec l'air extérieur, source de la suppuration et de tous les accidents ultérieurs.

Nous étudierons successivement le traitement de la fracture simple et celui de la fracture compliquée.

Fracture simple. — Dès que vous aurez reconnu l'existence d'une fracture de jambe, appliquez immédiatement, ou le plus tôt possible, un appareil inamovible. Bon nombre de chirurgiens conseillent encore d'attendre pendant plusieurs jours, afin de permettre au gonflement, aux phénomènes inflammatoires, de se dissiper ; je crois qu'ils ont tort : rien ne vaudra, sous ce rapport, la compression et l'immobilisation produites par l'appareil, et vous ferez ainsi disparaître très rapidement la douleur. Mais, dit-on, le membre diminuant de volume dans les jours qui suivent ne sera plus suffisamment maintenu. Cela n'est pas une objection, et j'y puis répondre en opposant une pratique déjà bien longue : dans le cas où des vides se produiraient sur les côtés de la jambe, rien n'est plus simple que de les combler avec un peu d'ouate ; d'ailleurs, ces vides n'existent que par places et ne s'opposent pas à la contention exacte du membre.

L'appareil de choix pour le traitement des fractures de jambe est l'appareil à attelles plâtrées de Maisonneuve, dont j'ai contribué, pour une grande part, à vulgariser l'emploi, devenu aujourd'hui à peu près général. Cet appareil nous rend de si grands services, il a simplifié d'une manière si heureuse le traitement, souvent très délicat, des fractures de jambe, que je crois devoir le décrire ici dans tous ses détails.

Les pièces nécessaires sont : de la tarlatane, du plâtre à mouler (1 kilo), des bandelettes de diachylon, une longue bande de toile roulée sèche et de l'ouate ou du taffetas gommé. En place de tarlatane, on pourrait se servir de vieux rideaux ou d'un linge poreux quelconque, susceptible d'être imprégné par le plâtre.

Préparez d'abord vos attelles et mesurez-les sur le membre. L'attelle postérieure devra être assez longue pour déborder les orteils de 5 à 6 centimètres et remonter jusqu'à la partie moyenne de la cuisse. Les attelles latérales sont formées d'une seule

pièce dont le milieu passe sous la plante du pied en forme d'étrier, et dont les extrémités remontent au même niveau que l'attelle postérieure.

L'appareil se compose de deux pièces.

Chaque pièce doit être formée de douze à quinze feuillets de tarlatane. Repliez l'étoffe sur elle-même comme on fait d'une serviette (inutile d'assembler les bandes préalablement isolées.)

Mesurez la largeur des attelles au volume du membre. La postérieure emboîtera largement le mollet ; les latérales doivent venir au contact des bords de la postérieure et laisser à découvert 3 ou 4 centimètres, environ, de la partie antérieure de la jambe.

Cela fait, détrempez le plâtre. Avec l'habitude, on peut user du *modus faciendi* des mouleurs, mais on réussit toujours aussi de la manière suivante : ayez deux verres égaux et une carafe d'eau froide. Mettez successivement dans une terrine un verre d'eau, un verre de plâtre, jusqu'à ce que vous ayez la quantité de mélange nécessaire : donc, parties égales d'eau et de plâtre. J'ai l'habitude d'ajouter un verre de plâtre en plus. Avec la main faites un mélange bien homogène en ayant soin qu'il ne contienne pas de grumeaux.

Trempez alors vos attelles, ayant soin qu'elles soient imprégnées jusqu'aux couches centrales, ce qui n'aurait pas lieu si le mélange était trop épais, et c'est l'une des causes les plus fréquentes de la défectuosité de l'appareil, qui sans cette condition manque de solidité. Les attelles étant bien imprégnées, exprimez-les le plus possible avec les deux mains, ainsi que font les blanchisseuses pour exprimer le linge. Déroulez-les ensuite et les étalez en les lissant avec la main. Ces manœuvres doivent être opérées rapidement pour éviter la dessiccation prématurée du plâtre.

Trois personnes, au moins, sont nécessaires pour l'application de l'appareil : l'une tient le pied (ce rôle sera confié au meilleur aide) et maintient l'attelle postérieure bien appliquée contre la plante ; l'autre est chargée de saisir l'extrémité supérieure des attelles, et vous lui recommandez de les tendre autant que possible.

Appliquez alors la bande de toile sèche, afin de mouler les attelles sur le membre. Faites grande attention, surtout au niveau du talon, à ce que les attelles soient partout en contact avec la peau, de telle sorte que l'appareil presse uniformément sur toutes les parties. Je pense que si des chirurgiens ont observé des escarres du talon, c'est pour avoir mal appliqué la bande à ce niveau.

Les aides resteront en position jusqu'à ce que le plâtre soit suffisamment sec, ce qui ne demande ordinairement que quelques minutes.

Lorsque les attelles sont devenues bien résistantes, enlevez la bande de toile et maintenez l'appareil avec plusieurs bandelettes de diachylon, séparées de la peau par un peu d'ouate ou un morceau de taffetas gommé.

J'ai dit plus haut que dans les fractures par cause directe la disposition des fragments n'était soumise à aucune règle précise; tantôt, il existe à peine de déplacement; d'autres fois les fragments se sont complètement abandonnés et chevauchent l'un sur l'autre, le foyer contient un nombre plus ou moins grand d'esquilles et de sang épanché. C'est alors surtout que l'on serait disposé à attendre quelques jours avant l'application de l'appareil définitif, en maintenant jusque-là le membre dans une gouttière. Cette pratique est soutenable, sans doute; je suis toutefois absolument d'avis d'avoir recours tout de suite à l'emploi de l'appareil à attelles plâtrées : vous évitez ensuite plus sûrement les complications.

Réduisez donc au mieux la fracture en faisant exercer l'extension sur le pied et la contre-extension au niveau du genou; au besoin, endormez le malade au chloroforme, surtout s'il s'agit d'un sujet alcoolique s'agitant et se débattant, ainsi que nous en observons assez souvent dans nos hôpitaux, et appliquez l'appareil. Il n'y a véritablement qu'avantage à cette manière de procéder, puisque vous pourrez surveiller aussi facilement la blessure que si le membre était dans une gouttière en fil de fer, et vous serez certain au moins que les fragments ne pourront se déplacer à nouveau. Je répète que la compression et l'immobilisation sont des moyens antiphlogistiques par excellence.

Quant aux fractures de cause indirecte, lesquelles sont parmi les fractures simples de beaucoup les plus communes, le praticien devra tenir grand compte du mécanisme qui a présidé à leur production.

Autant la fracture par flexion est facile à traiter, autant la fracture par torsion présente parfois de difficultés. La première ne s'accompagne que d'un léger déplacement, à ce point qu'à simple vue on ne pourrait soupçonner, dans certains cas, que la jambe est fracturée; la coaptation des fragments est des plus fa

et ceux-ci n'ont aucune tendance à s'abandonner, à glisser l'un sur l'autre. Aussi serait-il possible alors de se contenter d'une gouttière en fil de fer, d'un simple coussin creusé en gouttière, comme le faisait jadis Jobert à l'Hôtel-Dieu (malheureusement, pour toutes les fractures indistinctement). Quel que soit l'appareil employé, on est toujours certain d'obtenir un résultat remarquable, qui fait le plus grand honneur au praticien, sans que cependant il ait droit à la part principale. Après guérison, le membre a conservé sa forme, sa direction, sa longueur, sensiblement normales, tandis que, dans d'autres circonstances, le résultat est considéré comme défectueux, alors qu'il a été dépensé beaucoup plus de temps, et même de savoir, pour l'obtenir.

Sans doute, la négligence ou l'impéritie peuvent être quelquefois mises en cause, mais gardez-vous bien, si vous étiez, par exemple, consulté comme expert pour apprécier le résultat du traitement d'une fracture de jambe, ce qui n'est pas très rare, de porter un jugement défavorable sans tenir compte de la variété de la fracture.

La fracture par torsion présente quelquefois, en effet, les plus grandes difficultés de réduction et surtout de contention. En raison de leur obliquité, les fragments ont une grande tendance, souvent invincible, à chevaucher, à basculer l'un sur l'autre, et des moyens spéciaux ont été employés pour les maintenir; c'est ainsi que Malgaigne avait imaginé une vis qu'il enfonçait à travers la peau dans le fragment sous-cutané pour l'immobiliser sur le fragment sous-jacent, et que Laugier, attribuant le mouvement de bascule à l'action du triceps sural, avait proposé de sectionner le tendon d'Achille.

Je n'ai jamais eu recours, pour mon compte, à ces divers moyens, dont l'appareil à attelles plâtrées *bien appliqué* (1) me paraît devoir toujours nous dispenser.

La tendance au déplacement est loin, d'ailleurs, d'être constamment aussi prononcée et le traitement ne présente pas alors plus de difficultés que celui de la fracture par flexion.

Supposons un cas où le fragment supérieur est saillant, distend fortement la peau et menace de la sphacéler ou de la perforer; voici comment je conseille de procéder :

(1) Je souligne ce mot *bien appliqué*, car il m'est impossible de comprendre les objections faites à cet appareil, qui remplit si admirablement toutes les indications, autrement que par l'emploi très défectueux qu'en font certains chirurgiens. (Note de la 4e édition.)

L'extension et la contre-extension étant bien assurées, et le malade endormi s'il opposait trop de résistance, appliquez les attelles de telle sorte qu'une des latérales vienne presser sur le fragment saillant (qui est presque toujours le supérieur) et le recouvre en partie. Dès que la bande sèche est roulée sur le membre, maintenez ce dernier bien droit, aussi étendu que possible, par une forte traction exercée sur le pied. Appliquez alors le talon de la main à travers la bande et l'attelle plâtrée sur le fragment saillant, et maintenez-le ainsi déprimé et en contact avec le fragment sous-jacent, jusqu'à ce que le plâtre soit absolument sec. Vous êtes alors certain que le déplacement ne pourra se reproduire. Si, cependant, l'attelle ne contenait pas encore suffisamment, vous pourriez comprimer à l'aide d'une boulette d'ouate maintenue avec une bande circulaire de diachylon, prenant point d'appui sur les bords rigides de la gouttière plâtrée, et qui agirait avec autant de précision que le doigt. Il faut avoir soin même de ne pas serrer trop fortement la bandelette de diachylon, ce qui pourrait déterminer une petite escarre.

Il serait, à la rigueur, possible que la compression exercée sur le fragment proéminent par l'attelle plâtrée déterminât de la gangrène de la peau. Je n'ai, toutefois, jamais observé cet accident, et je le crois peu à redouter, car la pression ne s'exerce pas sur un seul point, mais sur toute la hauteur du membre. D'ailleurs, comme ce genre d'appareil inamovible présente le grand avantage de laisser une partie de la jambe découverte, il sera toujours facile de surveiller l'état local et de parer à toute éventualité.

Il n'est pas rare, même lorsque la réduction est bonne, d'observer une légère saillie du fragment supérieur, qui laisse percevoir à la vue et au toucher, surtout au niveau de la face interne du membre, une pointe osseuse assez aiguë. Il est même possible que la peau se perfore à ce niveau dans les jours qui suivent, mais ce fait ne présente aucune importance et n'apporte pas d'obstacle à la consolidation. La petite plaie se cicatrise, et la pointe de l'os s'émousse à la longue. Si elle était quelque peu gênante, on en pratiquerait la résection sans le moindre inconvénient.

La fracture oblique par torsion m'a paru demander, pour arriver à la consolidation, un temps un peu plus long que les autres variétés. En général, les malades ne peuvent marcher avant soixane jours et quelquefois davantage.

Fractures compliquées. — Les fractures compliquées de la jambe étaient, il y a quelques années à peine, considérées comme un accident des plus graves entraînant fréquemment l'amputation. La fracture oblique du tiers inférieur comportait surtout un pronostic des plus sombres, la plaie étant, dans ce dernier cas, compliquée encore de l'ouverture d'une grande articulation, en raison de la fissure. Chose à peine vraisemblable pour la génération actuelle, quelques chirurgiens proposaient l'amputation immédiate dans toute fracture en V accompagnée de plaie, et les raisons ne manquaient pas pour justifier une pareille conduite, car il était très commun de voir les blesssés atteints de ce traumatisme succomber à l'infection purulente.

Nous pouvons dire aujourd'hui qu'une fracture de jambe compliquée guérit presque toujours aussi bien qu'une fracture simple soustraite à l'action de l'air extérieur.

Il existe évidemment des cas dans lesquels l'amputation du membre s'impose, lorsque les os, les muscles sont broyés, et l'indication est si précise qu'on ne la discute même pas : la jambe est, en quelque sorte, déjà amputée, et ce n'est guère qu'une régularisation. Mais, dès que l'hésitation est permise, dès que la nutrition et surtout l'innervation du membre paraissent assurées, penchez plutôt du côté de la conservation. Cependant, je dois faire remarquer que la conservation à outrance convient moins au membre inférieur qu'au membre supérieur : la moindre parcelle de doigt rend souvent plus de services au blessé que le meilleur bras artificiel, tandis qu'une jambe de bois est préférable à un mauvais membre. Ne voyons-nous pas des sujets traités péniblement, pendant de longs mois, pour un fracas de la jambe, finir par guérir, non sans avoir couru de sérieux dangers, mais avec un membre atrophié, douloureux, incapable de soutenir le poids du corps, et ces sujets réclamer plus tard une amputation énergiquement repoussée au début ! Il faut donc conserver un membre que l'on jugera devoir être utile plus tard ; dans le cas contraire, conseillez l'amputation immédiate, même quand la vitalité du membre ne paraîtrait pas absolument compromise : c'est là une question d'appréciation délicate livrée à l'expérience et au discernement de chacun, sans qu'il soit possible de formuler à cet égard des règles précises.

Il s'agit, je suppose, d'une fracture directe avec une large plaie produite par arme à feu ou par un agent quelconque : nettoyez

la plaie, enlevez les corps étrangers, les esquilles : réséquez, au besoin, l'extrémité d'un fragment pour favoriser la coaptation ; lavez soigneusement la plaie avec la solution phéniquée forte ; immobilisez le membre dans un appareil plâtré laissant la plaie à découvert ; appliquez un pansement antiseptique.

Certains chirurgiens confectionnent l'appareil plâtré avec une seule pièce de tarlatane, de préférence aux attelles postérieure et latérales. La chose mérite à peine discussion, car le résultat dans les deux cas est la formation d'une gouttière, faite d'un seul morceau dans le premier et de trois parties dans le second. Pour mon compte, j'emploie les attelles parce que leur application est plus facile, et surtout afin de pouvoir, en cas de plaie, mobiliser l'une des attelles latérales et faire les pansements, aussi souvent que cela est nécessaire, sans imprimer au membre le moindre mouvement. L'échancrure de l'un des bords de la gouttière permettrait, sans doute, également de mettre la plaie à découvert, mais il est alors beaucoup plus difficile de maintenir la propreté de l'appareil.

Lorsque la plaie est de très petite dimension, qu'il s'agisse d'une fracture directe ou indirecte, lavez avec la solution phéniquée forte, faites l'occlusion immédiate avec une couche épaisse de collodion et appliquez tout de suite l'appareil plâtré comme s'il s'agissait d'une fracture simple.

Il s'agit d'une fracture par torsion, et le fragment supérieur, au lieu de rentrer après avoir déchiré la peau, ce qui a lieu le plus ordinairement, est resté engagé dans la plaie. Essayez de le réduire en exerçant une traction sur le pied, et agrandissez au besoin la plaie, si celle-ci forme boutonnière. Lorsqu'une portion considérable du fragment se trouve en dehors, il est préférable d'en pratiquer la résection avant de le réduire, afin d'éviter une nécrose consécutive probable.

On observe quelquefois une *luxation de l'extrémité supérieure du péroné* très facile à reconnaître, puisque l'on peut alors saisir la tête de l'os entre les doigts et la mobiliser dans tous les sens. En étudiant les fractures malléolaires, nous verrons le mécanisme habituel de cette affection.

On peut rapprocher de la luxation proprement dite le déplacement lent, le mouvement d'ascension progressif de la tête du péroné, dans le cas, par exemple, où le tibia fracturé isolément aurait éprouvé du raccourcissement.

c. *Varices et ulcères de jambe.* — Je confonds dans un même chapitre les varices et les ulcères de jambe parce que la seconde de ces affections est, en général, la conséquence de la première.

Les varices constituent une affection extrêmement commune et se rencontrent de préférence chez les sujets dont la profession exige une station verticale prolongée : cependant, il faut admettre comme cause principale une prédisposition héréditaire à l'ectasie veineuse, s'étant manifestée chez les parents, soit par des varices de la jambe, soit par des hémorroïdes ou par un varicocèle.

Rien n'est d'ordinaire plus facile que de reconnaître la présence des varices de la jambe, et, le plus souvent, ce n'est pas pour établir le diagnostic que vous serez consulté, mais pour combattre quelque complication. Il faut toutefois savoir que certains sujets éprouvent dans la jambe, et en particulier dans le mollet, des douleurs très vives, des crampes dues à des *varices profondes* intramusculaires, révélées à l'extérieur par un léger gonflement et quelques varicosités. Lorsqu'aucun signe ne traduit à l'extérieur l'existence de ces varices profondes, le diagnostic reste fort obscur et l'on peut se demander s'il ne s'agirait pas de névralgie, de rhumatisme, ou d'ostéopériostite du tibia, ce que la marche de la maladie permet presque toujours de reconnaître.

Des varices, même volumineuses, n'occasionnent quelquefois qu'une gêne très médiocre, tandis que des douleurs très vives, surtout au niveau des malléoles, accompagnent parfois des varices peu développées, ce qui tient, sans doute, à la compression de quelque filet nerveux sous-cutané. Dans d'autres cas, ce ne sont pas des douleurs, mais de fortes démangeaisons tenant à la production très fréquente d'eczéma.

Les sujets atteints de varices sont exposés à des poussées de phlébite, qui surviennent de temps en temps et s'accompagnent des phénomènes locaux et généraux propres à cette affection. La phlébite variqueuse peut, à la rigueur, donner lieu à une embolie, mais ce cas est beaucoup plus rare que lorsqu'il s'agit de la phlébite spontanée d'une veine non préalablement altérée. On ne conçoit pas bien, en effet, qu'un caillot puisse, après s'être détaché, parcourir les diverses sinuosités d'une veine variqueuse sans être arrêté par les nombreuses coudures qu'il rencontre sur son chemin.

Si les veines variqueuses présentent des parois beaucoup plus

épaisses qu'à l'état normal, celles-ci peuvent aussi s'amincir au point de se rompre et de provoquer une hémorragie. Le sang s'arrête, en général, de lui-même; on a cependant observé des hémorragies mortelles.

La base du traitement des varices de la jambe est la compression. Les sujets ne devront jamais marcher sans avoir le membre soutenu, soit par un bas élastique, soit par une bande roulée que l'on appliquera tous les matins. Ce dernier moyen bien employé est même supérieur au premier, car il permet de mieux graduer la compression. De plus, dans les campagnes en particulier, les pauvres ne peuvent se procurer ou renouveler un bas élastique, tandis qu'ils ont toujours une bande de toile à leur disposition. Par la compression, on diminue la douleur et la gêne en s'opposant à la distension des veines et à la stase du sang; on s'oppose à l'augmentation de l'affection, et c'est le meilleur moyen d'éviter l'hémorragie et la phlébite. Cette dernière complication exige un repos complet au lit.

La cure radicale des varices de la jambe est-elle possible? Évidemment non, et l'expérience a été surabondamment faite à cet égard. Vous parviendriez à enlever toutes les veines saillantes sous la peau que la guérison ne serait pas pour cela radicale, car un sujet atteint de varices superficielles porte toujours en même temps des varices profondes que vous ne sauriez atteindre, et de nouveaux réseaux sous-cutanés ne tarderont pas à apparaître. La cure radicale des varices par l'injection de perchlorure de fer fit, en quelque sorte, fureur il y a une trentaine d'années, mais l'enthousiasme fut de courte durée. Contentons-nous donc, dans la généralité des cas, du traitement palliatif.

Est-ce à dire qu'il ne faille jamais pratiquer d'opération chirurgicale contre les varices? Ce n'est pas ma pensée. Je conçois que l'on extirpe un gros peloton de veines variqueuses formant une tumeur limitée, si celle-ci est douloureuse et mal contenue; je conçois que l'on extirpe de même, et pour le même motif, quelques grosses veines serpentines, ainsi que je l'ai vu faire à Vienne, il y a longtemps déjà, par Mickulicz; avec la méthode antiseptique, ces opérations, jadis redoutées, ne présentent actuellement aucun danger. Treudelenburg a formulé une théorie d'après laquelle la pression du sang dans la saphène interne joue un rôle capital pour la production des varices et des accidents qu'elles

entraînent, et, comme conséquence, il a proposé l'excision de cette veine sur une certaine étendue. Plusieurs fois, j'ai pratiqué cette opération; mais si elle produit des résultats immédiats satisfaisants, je ne suis pas convaincu que l'amélioration obtenue soit définitive.

Indépendamment des accidents que je viens de signaler, les varices de la jambe en entraînent d'autres qui se rattachent à des troubles de nutrition, et ce ne sont pas les moins sérieux. Par suite des entraves apportées à la circulation, la peau s'amincit, devient luisante, violacée, se recouvre d'exfoliations érythémateuses ou eczémateuses, et finit par s'ulcérer spontanément, ou sous l'influence d'une violence légère. Les ulcères siègent parfois au niveau des malléoles et causent alors souvent de vives douleurs, bien qu'ils n'atteignent, en général, qu'une très petite dimension. Le plus ordinairement, l'ulcération apparaît vers le tiers inférieur du membre, au niveau de la face antéro-interne; elle s'agrandit peu à peu et l'*ulcère de jambe* se trouve constitué.

L'ulcère de jambe, non syphilitique, reconnaît donc presque toujours comme cause prédisposante des varices superficielles ou profondes, et on en éviterait à peu près certainement la production si le malade maintenait sur le membre une compression continue et méthodique. Mais c'est le contraire qui a généralement lieu; dans la classe ouvrière surtout, les sujets ne prennent pas le soin de porter des bas ou d'appliquer une bande; lorsque ces objets sont usés, ils négligent de les renouveler; une petite ulcération se produit, et ils continuent néanmoins à marcher, à se tenir debout toute la journée, et c'est ainsi que nous observons ces vastes ulcères qui occupent une grande partie de la jambe et réclament de longs mois de traitement avant d'arriver à la guérison.

Cette affection si commune, l'ulcère de jambe, résulte donc à peu près constamment d'un trouble de nutrition déterminé par la présence de varices plus ou moins apparentes, et le traitement convenable de ces dernières en éviterait la production : c'est pourquoi nous l'observons si rarement chez les personnes de la classe aisée, ou soigneuses de leur santé.

A part l'ulcère malléolaire, qui, je le répète, est souvent très douloureux, il est remarquable de voir combien l'ulcère de jambe est, en général, indolent par lui-même, et c'est pour cette raison qu'on le laisse acquérir d'énormes dimensions. Les malades ne se

décident le plus souvent à entrer à l'hôpital que sous le coup d'une complication inflammatoire (érysipèle, angioleucite) qui a déterminé de la douleur.

Les ulcères anciens s'accompagnent ordinairement de périostoses, d'hyperostoses du tibia.

Se basant sur les caractères extérieurs de la plaie, on a décrit des ulcères atoniques, calleux, fongueux, etc., ce qui n'a qu'une très médiocre importance. Il faut, par contre, rechercher si l'ulcère est variqueux, syphilitique, tuberculeux ou cancéreux, et le doute ne pourrait guère venir à l'esprit que si le sujet ne présentait aucune varice apparente. La marche de la maladie est, d'ailleurs, si différente dans ces divers cas, que le diagnostic n'offre pas de difficultés. L'ulcère syphilitique, en particulier, qui est le plus commun après l'ulcère variqueux, a été précédé d'un gonflement très douloureux de l'os et du périoste et il offre un aspect, une coloration, qui trompent peu un œil exercé.

Le traitement de l'ulcère variqueux de la jambe repose tout entier sur cette seule indication : le repos. Toutes les médications échoueront si elles ne sont accompagnées du repos du membre, et toutes réussiront, au contraire, si le sujet suspend la marche et la station verticale. Divers topiques, plus ou moins bien appropriés à la circonstance, favoriseront, sans doute, la guérison, en abrégeront la durée, mais il faut savoir que ce traitement local est absolument secondaire.

Condamnez donc le malade au lit; que la jambe soit placée sur un coussin, le talon légèrement élevé; appliquez un pansement phéniqué, boriqué, etc., des bandelettes de diachylon ; semez des greffes à la surface de la plaie, sectionnez au bistouri les bords, parfois très durs, de l'ulcère, etc., tout cela est bon et réussira à guérir le malade en y mettant le temps nécessaire.

Un fait bien remarquable, surtout si on le compare avec ce qui se produit à la suite des brûlures, c'est que des cicatrices énormes, après destruction complète de toute l'épaisseur de la peau sur une grande étendue, sur la circonférence entière même du membre, ne s'accompagnent d'aucune rétractilité.

Que le sujet ne se lève pas avant complète guérison, sous peine de voir l'ulcère s'agrandir de nouveau et rapidement.

Après guérison, il sera indispensable, pour éviter les récidives trop fréquentes, de maintenir le membre constamment comprimé avec un bas élastique ou une bande roulée.

La résection de la saphène interne peut-elle s'opposer à la reproduction de l'ulcère de jambe? C'est possible et je l'ai pratiquée plusieurs fois dans ce but, mais ma conviction n'est pas faite à ce sujet. Il n'y a, en tous cas, aucun inconvénient à le tenter.

Je n'insisterai pas sur les diverses inflammations que présente fréquemment la jambe : angioleucite, phlegmon, abcès, périostite, etc. : ces affections ne présentent, en définitive, aucun caractère spécial à la région qui nous occupe.

Je dirai seulement que le tibia est un siège de prédilection pour le développement de l'ostéomyélite et de l'ostéite épiphysaire. Il n'est pas rare d'observer, de préférence vers le tiers supérieur de l'os, des reliquats d'ostéomyélite de l'enfance qui se manifestent chez l'adulte par des douleurs souvent très vives, ayant leur siège dans le centre de l'os, et présentant un caractère intermittent. La trépanation du tibia est le seul traitement susceptible de soulager et de guérir les malades.

C'est également à la trépanation qu'il convient de recourir pour extraire ces longs séquestres comprenant parfois presque toute la hauteur du tibia.

L'opération devra porter sur la face interne de l'os et on se servira du ciseau et du maillet de préférence au trépan.

On observe à la jambe les mêmes tumeurs que dans les autres parties du corps, mais aucune d'elles n'emprunte à la région de caractère distinctif qui nous engage à l'étudier d'une manière spéciale.

Le tibia est très fréquemment affecté chez les petits enfants de courbures rachitiques, lesquelles présentent, en général, une convexité antéro-externe. Les courbures peu prononcées se redressent ordinairement d'elles-mêmes avec l'âge, à condition de soumettre l'enfant à une hygiène convenable.

Si les courbures sont très accentuées, conseillez les appareils orthopédiques. Si ces appareils ne réussissent pas, employez le redressement manuel de l'os. En dernier ressort, ayez recours à l'ostéotomie, mais je considère cette opération comme très exceptionnellement indiquée dans le cas particulier.

Amputation de la jambe. — Dans certaines circonstances, le chirurgien n'est pas libre de choisir le point où doit porter l'am-

putation, à la suite d'un traumatisme, par exemple ; il ampute alors où il peut et comme il peut, en basant sa conduite sur les règles générales de la médecine opératoire.

Mais supposons une affection organique, une tumeur blanche de l'articulation tibio-tarsienne, ce qui est le cas le plus fréquent, l'opérateur peut, à son gré, faire porter la section sur toute la hauteur du tibia : quel lieu devra-t-il choisir de préférence ?

Jadis, on ne connaissait que le lieu dit d'élection, situé à quatre travers de doigt au-dessous de la tubérosité antérieure du tibia, et le blessé prenait point d'appui sur le genou pour marcher avec la jambe de bois. Il y a une quarantaine d'années, on eut l'idée d'amputer plus bas au-dessus des malléoles, de façon à conserver un segment de membre suffisamment long pour permettre l'application, non plus d'un pilon, mais d'une bottine qui masquait infiniment mieux la difformité. On pratiqua donc un grand nombre d'amputations sus-malléolaires dans les hôpitaux : or, il arriva qu'au bout d'un certain temps beaucoup d'amputés vinrent réclamer un pilon en échange de la bottine, mais le membre était mal disposé pour le port d'un pilon, en raison du long appendice qui débordait en arrière lorsque le sujet avait le genou fléchi, et j'ai vu des hommes rentrer à l'hôpital demandant une nouvelle amputation dans un lieu plus élevé.

Voilà donc un point dont il convient de tenir compte dans la pratique : sans doute, il est rationnel de conserver le plus possible de la longueur du membre et d'avoir recours aux appareils prothétiques qui corrigent le mieux les effets de la mutilation, mais à une condition, c'est que les sujets en tireront un bénéfice pour la marche et l'exercice de leur profession, chose évidemment capitale chez les ouvriers. Or, la bottine est plus lourde, d'un prix beaucoup plus élevé et, par conséquent, moins commode et plus difficile à remplacer que le pilon. La bottine est un appareil de luxe, le pilon un appareil de travail. Je dirais donc volontiers qu'à la jambe il y a l'amputation du riche et celle du pauvre. Pour le premier, pratiquez l'amputation sus-malléolaire ; pour le second, je pense qu'il est préférable de continuer à amputer au lieu d'élection.

Amputation au lieu d'élection. — La méthode circulaire donne, à coup sûr, de bons résultats, et j'engage les praticiens qui n'ont

pas une habitude suffisante de la taille des lambeaux à y recourir de préférence. Toutefois la méthode à lambeaux est préférable, et le procédé de choix est le lambeau externe.

Voici les règles qu'il faut suivre dans l'amputation circulaire. Le membre étant bien rasé, savonné, lavé, sectionnez la peau circulairement à six travers de doigt environ au-dessous de la tubérosité antérieure du tibia. Relevez les téguments dans la hauteur de deux travers de doigt sous forme de manchette, divisez les muscles au ras de la manchette. Coupez les muscles de l'espace interosseux avec un couteau ordinaire et sans chercher à figurer le fameux 8 de chiffre.

Ayez une compresse fendue à trois chefs, bien aseptique. Introduisez le chef du milieu dans l'espace interosseux et relevez ensuite fortement les chairs en croisant les trois chefs.

Sciez les os en commençant et en finissant par le tibia. Quant à la crête du tibia, je l'émousse avec la lime; on peut l'abattre d'un coup de scie.

Faites l'hémostase définitive, lavez avec la solution phéniquée forte. Drainez avec un seul drain. Réunissez, avec du crin de Florence ou de la soie, dans le sens vertical, afin que le drain sorte par la partie la plus déclive. Pansement antiseptique.

Le procédé à lambeau externe sera exécuté de la manière suivante :

Commencez par tailler le lambeau en comprenant seulement dans l'incision la peau et la couche sous-cutanée. Partez du point où doit porter la section du squelette, et prenez une hauteur de lambeau correspondant à une fois et demie environ le diamètre du membre. Suivez la crête du tibia; arrondissez le lambeau et remontez sur la face postérieure de la jambe jusqu'au niveau du point de départ antérieur.

Disséquez la peau dans le quart environ de la hauteur du lambeau, afin d'obtenir un lambeau cutanéo-musculaire, et divisez ensuite les muscles. De ce dernier temps dépend le succès de l'opération. Il est indispensable que l'artère tibiale antérieure soit contenue dans le lambeau, sinon celui-ci sera à peu près fatalement frappé de gangrène. Je crois avoir, le premier, signalé ce fait dans mes leçons de médecine opératoire, et plus tard dans mon *Traité d'anatomie*, et c'est pour l'avoir méconnu qu'en présence des insuccès fournis par la méthode à lambeau externe, pratiquée par transfixion, on avait, avec raison, renoncé à cette

opération. En effet, en divisant les parties molles par transfixion, l'artère tibiale antérieure se trouvait forcément en dehors du lambeau, à cause de sa situation profonde dans l'espace interosseux. Détachez donc la masse musculaire de dehors en dedans, en rasant la face externe du tibia avec le bistouri et en enlevant le ligament interosseux lui-même, afin d'être bien certain de conserver l'artère.

Le lambeau étant bien relevé, divisez circulairement la peau et les parties sous-jacentes, au ras de la racine du lambeau, et comportez-vous ensuite ainsi que je l'ai dit pour l'amputation circulaire.

Amputation sus-malléolaire. — La méthode circulaire est également applicable à ce niveau de la jambe, en y ajoutant une incision verticale pour faciliter le relèvement de la manchette. Le procédé que j'emploie généralement est celui que j'ai déjà conseillé pour l'avant-bras, c'est-à-dire : deux lambeaux cutanéo-musculaires, l'un antérieur, l'autre postérieur. Cependant, si les téguments le permettaient, il y aurait avantage pour la prothèse ultérieure à tailler un grand lambeau postérieur, avec un petit lambeau antérieur ou un lambeau talonier, d'après le procédé de M. Guyon.

CHAPITRE V

AFFECTIONS CHIRURGICALES DU COU-DE-PIED.

Je désigne sous le nom de cou-de-pied la région dont l'articulation tibio-tarsienne est le centre. Les affections chirurgicales du cou-de-pied sont donc celles qui siègent dans cette articulation elle-même, dans les parties qui la constituent et les organes qui l'entourent immédiatement.

Les traumatismes du cou-de-pied présentent un intérêt capital, car ils sont en quelque sorte de chaque jour, et leur étude offre de réelles difficultés et pour le diagnostic et pour le traitement.

Deux ordres de causes les produisent : les causes directes et les causes indirectes. Je me contenterai de mentionner les traumatismes de cause directe, qui n'empruntent aucun caractère spécial à la région; Une plaie, une contusion, une blessure par

arme à feu, ne diffèrent pas sensiblement de celles que l'on observe sur les autres parties du corps, et le traitement est le même.

Par contre, les traumatismes indirects, beaucoup plus fréquents, d'ailleurs, que les précédents, méritent notre attention. Tous résultent de l'exagération de l'un des mouvements physiologiques de l'articulation tibio-tarsienne, ou de la production d'un mouvement anormal : dans le premier cas, il se produit une entorse ou une fracture ; dans le second, il en résulte presque toujours une luxation. La luxation tibio-tarsienne est, toutefois, un accident infiniment plus rare que les fractures, et j'en ai, pour mon compte, à peine observé quelques exemples jusqu'à présent. Je ne parle pas, bien entendu, des subluxations qui accompagnent très souvent certaines fractures, dont elles ne sont qu'une conséquence secondaire.

a. *Fractures malléolaires.* — L'exagération des mouvements physiologiques d'adduction et d'abduction du pied agit sur les malléoles et les ligaments qui en partent ; elle agit aussi sur l'extrémité inférieure du tibia au point de pouvoir en déterminer la fracture. C'est pourquoi je crois logique de rattacher aux fractures malléolaires une variété de fracture de la jambe, bien qu'elle porte, en réalité, sur le tibia. Dans ce cas, la fracture ne se produit ni par flexion, ni par torsion du membre, mais par renversement du pied et toujours à la suite d'une fracture malléolaire dont elle est la conséquence.

Supposons-nous donc en présence d'un sujet qui vient, ainsi qu'on le dit vulgairement, de se tordre le pied, et procédons à l'examen clinique. Le blessé nous apprend qu'il a glissé sur un trottoir, dans un escalier, etc., que son pied s'est renversé, qu'il a éprouvé une douleur violente et subite, quelquefois accompagnée de craquement ; le plus souvent il est tombé, s'est relevé avec grand'peine, et, depuis ce moment, il éprouve de la difficulté ou même de l'impossibilité pour marcher. Il y aurait un grand intérêt pour nous à savoir dans quel sens le pied s'est renversé, mais il est rare que le malade réponde d'une manière précise à la question, tant l'accident a été instantané ; il ne faut pas manquer, quand on le peut, d'examiner la chaussure, qui pourrait fournir à cet égard des renseignements utiles. La nature de la lésion nous éclairera, d'ailleurs, sur le mécanisme, et nous

pourrons même souvent, en nous guidant sur elle, corriger des détails inexacts fournis par le blessé ou par les assistants.

Le pied étant placé bien à découvert, nous en examinerons l'aspect extérieur : il est déformé, ou il ne l'est pas, c'est-à-dire qu'il a ou n'a pas conservé sa direction normale par rapport à la jambe. Ce signe est des plus importants dans l'étude des fractures malléolaires et nous devons nous appliquer à le constater rigoureusement. Sur une jambe saine et bien conformée, le bord interne de la rotule et la face interne du gros orteil se trouvent sur une même ligne verticale, mais le meilleur point de repère est le suivant : marquez sur la peau le trajet de la crête du tibia avec un crayon dermographique, prolongez cette ligne en bas sur le dos du pied : elle doit arriver au niveau du second orteil ; si elle tombe plus en dedans, c'est que le pied est dévié en dehors ; si elle tombe plus en dehors, c'est que le pied est dévié en dedans. En mesurant l'écart qui sépare cette ligne du second orteil, j'ai l'habitude de dire que le pied est dévié de telle ou telle quantité. Ajoutons que la déviation se produit à peu près constamment en dehors, c'est-à-dire que la ligne de la crête du tibia prolongée répond au bord interne du gros orteil et se trouve même séparée de ce bord par une distance plus ou moins grande lorsque le pied a subi une sorte de subluxation.

Prenons maintenant le cas le plus simple ; le pied n'a subi aucune déviation. Il est très probable, dès lors, que le traumatisme s'est produit du côté de la malléole externe, ce dont nous pourrons d'ailleurs, nous assurer immédiatement en recherchant le siège de la douleur. Le blessé nous dira lui-même qu'il ne souffre qu'en dehors, et la pression du doigt révélera une douleur vive à ce niveau.

Nous devons alors nous poser la question suivante : le blessé est-il atteint d'une fracture de l'extrémité inférieure du péroné ou d'une entorse ? Journellement nous avons à résoudre ce problème, parfois assez obscur pour nous laisser quelques doutes.

Recherchez s'il existe des mouvements de latéralité dans l'articulation tibio-tarsienne. A l'état physiologique, cette articulation constitue une trochlée parfaite et ne jouit pas du plus léger mouvement latéral : si donc vous en constatez l'existence (l'article étant sain avant l'accident), vous pouvez tirer la conclusion ferme que la malléole externe est fracturée ; c'est là un signe de certitude, même lorsque ce mouvement est si minime qu'il est à peine appréciable.

Je dois, toutefois, faire remarquer que la recherche de ce signe est entourée de quelques difficultés et nécessite une manœuvre spéciale que peu de personnes exécutent convenablement. C'est qu'en effet il faut se garder de confondre les mouvements qui se passent entre le tibia et l'astragale avec ceux de l'articulation calcanéo-astragalienne, ainsi qu'on le fait très souvent. Immobilisez la jambe d'une main, saisissez le talon, c'est-à-dire le calcanéum, de l'autre main, et imprimez au pied, en totalité, un mouvement brusque de propulsion en dedans et en dehors, et non pas une sorte de mouvement de torsion sur place. L'œil voit un léger déplacement du pied dans le sens transversal ; la main s'en rend également compte, et quelquefois même on perçoit un bruit produit par le choc de l'astragale sur la malléole, mais il ne faut pas compter obtenir la crépitation.

Lorsque la mobilité latérale articulaire existe, vous trouverez souvent un autre genre de mobilité. Placez un doigt à la base de la malléole externe, point qu'occupe presque constamment la fracture, et pressez avec un autre doigt sur le sommet de cette malléole : vous déterminerez un léger mouvement de bascule du fragment, perceptible au toucher et même à la vue. Plus rarement, la fracture a produit l'arrachement du sommet de la malléole et non de la base, et vous percevrez encore dans ce cas le mouvement de bascule, qui constitue un signe de certitude.

Mais de ce que l'on ne constate ni mouvement latéral, ni mouvement de bascule, il ne faudrait pas conclure à l'absence de fracture. L'anatomie pathologique nous a appris, en effet, que nombre de cas considérés jadis comme des entorses étaient de véritables fractures. J'ai eu occasion de disséquer un cas de ce genre : il s'agissait d'une femme âgée qui, après son accident, avait encore pu faire un assez long trajet à pied pour se rendre l'hôpital. Un seul symptôme, sur lequel je reviendrai tout à l'heure, la douleur localisée, existait. Le doute était permis et avait même été exprimé autour de la malade. Celle-ci succomba à une pneumonie. En disséquant la malléole externe, je ne trouvai d'abord aucune apparence de fracture : le périoste était intact et les péroniers bien en place, mais en ouvrant l'articulation nous aperçûmes le trait transversal de la fracture occupant exactement la base de la malléole.

Le diagnostic repose alors exclusivement sur le siège de la douleur, et c'est encore ici le cas de répéter la règle que je formule

sous forme d'aphorisme : Toutes les fois qu'à la suite d'un traumatisme vous trouvez sur le trajet d'un os une douleur vive localisée, sans qu'aucune violence ait porté directement sur ce point, diagnostiquez une fracture.

Explorez méthodiquement la région malléolaire, et, pour cela, servez-vous de préférence d'un corps étroit, tel que l'extrémité d'un crayon, par exemple. Pressez successivement sur le point qu'occupe chacun des ligaments latéraux : en avant, sur le ligament péronéo-astragalien antérieur ; en arrière, sur le ligament péronéo-astragalien postérieur (qui est beaucoup plus profond) ; en bas, sur le ligament péronéo-calcanéen, et constatez si cette pression est douloureuse. Portez ensuite le crayon sur la malléole, du sommet vers la base, en exerçant partout une égale pression. Dans le cas de fracture, le blessé manifestera une vive souffrance à un moment donné. Répétez votre recherche, et, si le résultat est toujours le même, si la douleur est bien localisée sur un point fixe, affirmez la solution de continuité.

Lorsque la douleur ne siège qu'au niveau des insertions ligamenteuses, nous porterons par exclusion le diagnostic : entorse du cou-de-pied.

Les phénomènes précédents, qu'il s'agisse d'une fracture ou d'une entorse, nous permettent d'affirmer que le mécanisme de la blessure a été un mouvement forcé d'adduction du pied, celui-ci reposant sur son bord externe, la face plantaire regardant en dedans ; qu'il s'est produit soit une distension ou un arrachement des ligaments, soit un arrachement de l'os.

Pourquoi l'arrachement de la malléole se produit-il plus souvent à la base qu'au sommet ? Il me paraît vraisemblable que ce résultat tient au point d'appui fourni au péroné dans le mouvement forcé d'adduction par le bord externe de la surface articulaire du tibia.

Dans la fracture du péroné par arrachement, les phénomènes sont localisés à la face externe du cou-de-pied et le blessé n'éprouve, en général, aucune douleur du côté interne. Cependant, il n'en est pas toujours ainsi, et la coïncidence d'une douleur à la partie interne pourrait jeter quelque trouble dans l'esprit du praticien. Je me crois en mesure, d'après des expériences dont on trouvera le résumé dans mon *Traité d'anatomie topographique*, de fournir l'explication de ce phénomène.

Lorsque le mouvement d'adduction du pied est poussé très loin, la face latérale interne de l'astragale est susceptible de presser sur la face correspondante de la malléole interne avec une énergie telle, que celle-ci éclate à sa base. Je n'ai pas eu occasion de vérifier cette lésion sur le vivant, car il est bien exceptionnel que l'on fasse l'anatomie pathologique de ce genre de fractures, mais je l'ai observée sur le cadavre, et en employant un mécanisme identique à celui qui la produit pendant la vie. La douleur au niveau de la malléole interne est, d'ailleurs, le seul signe qui la puisse révéler. Il n'y a pas nécessairement fracture dans ce cas: en effet, il est aisé de concevoir que si l'astragale exerce une action suffisante pour produire l'éclatement de la malléole interne, elle puisse aussi distendre le ligament latéral interne et donner naissance à une légère entorse. Il est bon, toutefois, de faire remarquer que si, dans la fracture du péroné par arrachement, la douleur existe quelquefois au niveau des deux malléoles, elle est beaucoup plus vive du côté de l'externe.

Je dois encore appeler l'attention du praticien sur une conséquence assez imprévue du mouvement forcé d'adduction du pied. Il peut se produire une fracture de l'extrémité inférieure du tibia, que j'ai appelée *fracture transversale sus-malléolaire*. L'expérience cadavérique m'en démontra d'abord l'existence ainsi que le mécanisme, et je l'ai, depuis lors, retrouvée plusieurs fois sur le vivant. Bien que cette lésion soit, en réalité, une fracture de jambe, elle doit cependant, en raison de son mode de production, être rapprochée des fractures malléolaires. En voici sommairement le mécanisme :

La malléole externe, fortement attirée en bas et en dedans, résiste à la traction des ligaments, mais la partie du péroné située au-dessus des ligaments péronéo-tibiaux inférieurs est fortement sollicitée à se porter en dehors, et, dans ce cas, l'os cède en un point quelconque de sa hauteur, ou même se luxe à son extrémité supérieure. Les ligaments péronéo-tibiaux inférieurs, se trouvant alors distendus, entrent en jeu et, si le mouvement d'adduction est suffisamment prononcé, ils arrachent le plateau du tibia à 12 ou 15 millimètres au-dessus de la surface articulaire. Il me paraît impossible de comprendre autrement l'existence simultanée d'une fracture du tibia tout à fait en bas et celle d'une luxation de la tête du péroné au haut de la jambe.

Cette fracture est insidieuse, en ce sens qu'elle peut ne s'accompagner d'aucun déplacement; que, les surfaces restant en contact, on ne trouve pas de crépitation, et que la mobilité anormale est difficile à percevoir.

J'ajoute que, si les malades ne peuvent appuyer le pied sur le sol et se tenir debout sur cette jambe, l'impuissance du membre n'est cependant pas absolue, car ils peuvent le soulever et détacher le talon du lit. Il serait donc possible de faire une erreur de diagnostic et de croire à une simple entorse.

Quelquefois, cependant, les fragments éprouvent un léger mouvement de glissement l'un sur l'autre dans le sens antéro-postérieur et l'on perçoit à l'œil et au toucher une crête plus ou moins saillante qui soulève les tendons extenseurs. Dans tous les cas, le trait de la fracture est indiqué par une douleur très vive à la pression, douleur qui siège non seulement sur les parties latérales, mais aussi en avant.

Quant à la luxation de la tête du péroné, elle peut, sans doute, résulter d'un choc direct sur la saillie qu'elle forme, mais j'incline à penser qu'elle reconnaît le plus souvent pour cause une adduction forcée du pied. On ne peut non plus comprendre par un autre mécanisme la fracture indirecte du corps du péroné quand elle ne succède pas à un mouvement d'abduction, ce qu'il est toujours facile de reconnaître, ainsi que nous allons le voir plus loin.

En résumé, un mouvement forcé d'adduction du pied est susceptible de produire les lésions suivantes : entorse externe; — arrachement de la malléole externe à diverses hauteurs; — entorse interne; — éclatement de la malléole interne à sa base; — fracture du corps du péroné; luxation de la tête du péroné; fracture transversale sus-malléolaire du tibia.

Le traitement de l'entorse consiste dans le repos, et surtout dans le massage. On obtient par ce dernier moyen des résultats fort remarquables : diminution de la douleur, guérison beaucoup plus rapide. La séance de massage peut être prolongée pendant une heure et même plus, ce qui permet aux blessés de marcher presque immédiatement.

La fracture du péroné sans déplacement peut également, à la rigueur, être traitée par le massage, et j'ai, dans ces derniers

temps, soigné ainsi plusieurs blessés, sans y trouver, je dois le dire, un grand avantage sur le repos. Dès qu'on observe de la mobilité latérale ou le mouvement de bascule du fragment inférieur, j'estime qu'il faut appliquer un appareil inamovible avec le silicate de potasse et ne pas essayer de marcher avant une trentaine de jours environ.

Réduisez la fracture transversale sus-malléolaire en exerçant une traction sur le talon et immobilisez le membre avec des attelles plâtrées ou du silicate.

Il est possible de voir, à la suite de l'entorse tibio-tarsienne, persister, pendant des mois et même des années, de la douleur et une gêne notable de la marche, par suite d'un certain degré de contracture des extenseurs ou des péroniers. C'est encore le massage qui rendra, dans ces cas, le plus de service.

Étudions maintenant les désordres de l'articulation tibio-tarsienne consécutifs à un mouvement forcé d'*abduction* du pied. Beaucoup plus intenses, en général, que les précédents, ils se produisent et se succèdent dans l'ordre suivant : distension du ligament latéral interne ; — arrachement de la malléole interne : — fracture du péroné avec arrachement d'un fragment du tibia : — subluxation du pied en dehors et souvent en avant.

Le traumatisme peut donc, à la rigueur, être limité à la distension du ligament, ce qui constitue l'entorse interne, ou bien à l'arrachement de la malléole interne. Malgré l'opinion opposée de quelques auteurs, je suis certain du fait pour l'avoir vu expérimentalement, et aussi sur le vivant, mais je conviens qu'on l'observe rarement. Presque toujours, le péroné cède à la pression de l'astragale, et c'est cette fracture qu'avait surtout étudiée Dupuytren, sans se rendre, toutefois, bien compte du mécanisme, puisqu'elle n'est, en définitive, que consécutive aux lésions de la partie interne du pied. Maisonneuve, se basant sur un mécanisme qui n'est pas exact, l'avait appelée fracture par divulsion ; je crois plus conforme à la réalité de la désigner sous le nom de *fracture bimalléolaire par abduction*.

Laissons donc de côté les cas exceptionnels dans lesquels le traumatisme est limité à la région malléolaire interne ; le pied, d'ailleurs, ne présente alors aucune déviation, et je ne ferais que répéter ce que j'ai dit à propos de la fracture du péroné par arrachement.

Je prendrai un cas type pour ma description.

Ce qui frappe tout d'abord, c'est la déformation considérable de la région tibio-tarsienne ; le pied est fortement déjeté en dehors et paraît luxé. Non seulement la crête du tibia prolongée ne tombe plus au niveau du second orteil, mais elle arrive à plusieurs centimètres en dedans du gros orteil.

A sept ou huit centimètres au-dessus du sommet de la malléole externe se trouve une dépression profonde qui correspond au point où le péroné a cédé.

En dedans, la peau est fortement distendue par la malléole interne, qui présente quelquefois à l'œil, et toujours au toucher, une saillie osseuse tranchante et nette comme une lame de couteau, dirigée transversalement; cette crête appartient au fragment supérieur de la fracture de la malléole, laquelle a été arrachée à sa base par le ligament latéral interne, et dont le sommet a suivi l'astragale dans son déplacement en dehors. Cette disposition de la malléole interne joue un rôle capital dans la fracture bimalléolaire, un rôle autrement important que la fracture du péroné. Il arrive, en effet, de temps en temps que la peau cède à la pression de dedans en dehors et il en résulte une section transversale aussi régulière que si elle fût pratiquée au bistouri, et nous nous trouvons alors en présence d'une fracture compliquée communiquant avec une grande articulation, ce qui aggrave singulièrement le pronostic. Pour peu que les choses restent en l'état pendant un certain temps, on verra bientôt survenir une phlyctène au niveau de la saillie osseuse et, si la tension est extrême, un sphacèle consécutif de la peau. On voit déjà la nécessité qu'il y a de réduire le plus rapidement possible cette fracture, car quelques heures suffisent pour gangrener les téguments.

La réduction est, d'ailleurs, des plus faciles, et c'est même l'un des caractères propres à cette lésion. J'ai dit, en effet, qu'à première vue on pourrait songer à une luxation du pied en dehors : or, nous savons combien il est difficile de réduire les luxations. Il suffit, au contraire, dans ce cas, d'exercer sur le pied une très légère action pour le ramener à sa position normale et faire disparaître immédiatement la déformation, mais, et c'est encore là un signe spécial à cette fracture, le déplacement se reproduit aussitôt que le pied a été abandonné à lui-même.

Il est un autre point essentiel qui n'avait pas, jusqu'ici, frappé suffisamment les auteurs.

Dans la fracture bimalléolaire par abduction, le pied, avons-nous dit, ayant perdu ses deux attaches latérales, tombe en dehors, c'est-à-dire du côté où il a été porté par le mouvement d'abduction. Mais il peut subir encore un autre déplacement qui, pour être moins apparent, n'en offre pas moins d'importance au point de vue du traitement, car, s'il n'est pas corrigé, le malade ne marchera pas normalement : c'est un déplacement dans le sens antéro-postérieur. Le tibia glisse en avant, abandonne partiellement la surface articulaire de l'astragale et vient s'appliquer sur le col de cet os. Cette disposition se traduit à l'extérieur, surtout après correction du déplacement transversal, par trois signes : le relief que forment les tendons extenseurs (en comparant surtout avec le pied sain), en arrière desquels tendons on perçoit une saillie osseuse ; la diminution de longueur du dos du pied, visible à l'œil et que démontre aussi la mensuration ; la concavité exagérée de la région talonnière au niveau du tendon d'Achille. Très exceptionnellement, le tibia peut se porter en arrière de la poulie astragalienne.

Je dois maintenant signaler un détail d'anatomie pathologique que m'ont révélé mes recherches expérimentales. Le fait était, jusqu'alors, passé inaperçu parce qu'aucun signe clinique n'en démontre l'existence, mais il joue un rôle important dans le traitement de ces fractures, surtout dans le traitement consécutif aux fractures bimalléolaires mal réduites. Pour le faire mieux comprendre, revenons un peu sur le mécanisme.

Le pied subit un mouvement forcé d'abduction et souvent le sujet tombe la jambe prise sous lui, ce qui porte ce mouvement à son maximum. Les lésions multiples que nous étudions en ce moment se produisent instantanément, mais en voici l'analyse : La malléole interne est arrachée à sa base ; l'astragale vient presser sur la malléole externe, et avec d'autant plus de puissance qu'elle correspond à toute la hauteur de cette malléole : elle tend à séparer le péroné du tibia. D'où vient la résistance? Elle vient des ligaments interosseux qui unissent en bas le péroné au tibia. Ces ligaments se trouvant donc soumis à une distension extrême, ou ils se brisent, ou bien ils arrachent la portion d'os sur laquelle ils s'implantent (et n'oublions pas qu'il s'agit ici d'une amphiarthrose avec un ligament interosseux). Le premier cas est absolument exceptionnel ; il se rencontre cependant, et il en résulte un diastasis, c'est-à-dire une séparation du péroné et du tibia

sans fracture; je l'ai observé et sur le cadavre et sur le vivant, mais, je le répète, c'est exceptionnel. Il est de règle à peu près constante que les ligaments portés à une distension extrême, au lieu de céder, arrachent la portion d'os sur laquelle ils s'implantent et c'est ce qui se produit ici. Les ligaments péronéo-tibiaux inférieurs arrachent donc une portion de l'extrémité inférieure du tibia en forme de coin; ceci fait, le péroné se brise ensuite au-dessus des ligaments à douze ou quinze centimètres au-dessus du sommet de la malléole, c'est-à-dire dans un point tout à fait différent de celui qu'occupe la fracture par arrachement, dont le trait passe au-dessous des mêmes ligaments.

Il en résulte donc que dans la fracture bimalléolaire par abduction, bien improprement nommée, on le voit, fracture du péroné, il existe toujours trois fragments dont deux sur le tibia.

La fracture ne se présente pas toujours en clinique avec des symptômes aussi accusés que ceux que je viens de décrire, ce dont le praticien doit être prévenu, afin de rattacher la lésion à sa véritable cause. La plupart des signes se retrouvent, quoique moins prononcés, moins évidents. Le pied est dévié en dehors, mais il y faut regarder quelquefois d'assez près pour s'en rendre compte. C'est alors surtout qu'il importe de bien s'assurer si l'axe de la jambe correspond avec celui du pied, en comparant le membre blessé avec le membre sain. A la partie externe de la jambe se voit une dépression légère, et à la partie interne se trouve la saillie de la malléole. On détermine des mouvements de latéralité plus ou moins étendus.

La fracture bimalléolaire est une de celles dont le traitement exige le plus de soin de la part du chirurgien. Il importe sans doute, dans toute fracture, que la coaptation des fragments soit aussi exacte que possible, mais un certain degré de chevauchement n'apporte que peu d'entraves au rétablissement de la fonction dans les fractures du bras, de la cuisse, de la jambe, etc.; ici, au contraire, la fracture présente au point de vue de la réduction toute l'importance d'une luxation. Si le pied n'est pas remis dans une situation absolument normale, le centre de gravité n'aboutit plus à un point convenable de la voûte plantaire, et la marche devient pénible, douloureuse. Elle peut même devenir impossible si les déviations transversale et antéro-postérieure n'ont pas été corrigées.

Il est facile, avons-nous dit, de ramener le pied dans sa position normale, mais la difficulté est de l'y maintenir. Je ne ferai que rappeler pour mémoire l'attelle interne de Dupuytren, laquelle, théoriquement du moins, remplissait très bien l'indication d'attirer le pied en dehors et de le fixer dans cette position, mais ceux qui l'ont employée jadis doivent se souvenir des médiocres résultats qu'on en obtenait, l'attelle tournant sans cesse, l'appareil se desserrant. Nous n'éprouvons plus aujourd'hui aucune peine pour arriver à une bonne consolidation, grâce aux attelles plâtrées.

L'appareil devra être appliqué aussitôt que possible. S'il existait une plaie au niveau de la malléole interne, ce serait une raison de plus pour se hâter, après l'avoir lavée convenablement et recouverte d'une couche de gaze salolée ou iodoformée.

Voici comment je conseille de procéder :

Il n'est pas nécessaire de réduire exactement avant l'application des attelles parce que la déviation du pied a grande chance de se reproduire, partiellement au moins, durant la manœuvre. Les attelles étant donc préparées ainsi que je l'ai dit précédemment, mises en place sur le membre et enveloppées d'une bande roulée sèche, saisissez alors le pied vous-même, réduisez la fracture, et restez en place jusqu'à ce que les attelles soient solidifiées.

La manœuvre de réduction doit consister à corriger le déplacement transversal et le déplacement antéro-postérieur; pour cela, saisissez le talon de la main gauche et le dos du pied de la droite; avec la main droite portez brusquement le pied en dedans, en ayant soin de le mettre perpendiculairement à la jambe; en même temps, la main gauche reporte vivement le talon en avant. Il faut donc combiner ces trois mouvements : adduction, flexion du pied, propulsion du talon en avant. Il y a plutôt avantage à exagérer le mouvement d'adduction.

Une fois la bande enlevée, il sera aisé de voir si la position du pied est bonne, et on n'aura plus, dès lors, à toucher à l'appareil jusqu'à guérison.

La consolidation demande de quarante à cinquante jours.

Presque toujours, les choses se passent comme je viens de le dire, mais il est bon de savoir que la réduction est parfois si difficile, surtout celle du déplacement antéro-postérieur, que l'anesthésie est nécessaire.

Ce traitement est excellent et donne, à coup sûr, un résultat

aussi bon que possible : malheureusement, il n'est pas encore assez connu, ou du moins appliqué toujours convenablement, car il n'est guère d'années où nous ne voyions des sujets chez lesquels la consolidation s'est effectuée avec persistance de la déviation, et ils sont infirmes sans espérance d'une heureuse modification dans leur état; au contraire, la gêne, les douleurs, la difficulté de la marche s'accroissent avec le temps, alors qu'on leur avait fait espérer que cet état serait seulement transitoire.

L'indication est de restituer au pied sa direction normale au prix d'une opération pénible, quelquefois difficile, mais qui a cessé d'être dangereuse grâce à l'antisepsie. Si la fracture est de date récente et ne remonte, par exemple, qu'à deux ou trois mois, peut-être pourra-t-on, le sujet étant endormi, remettre les choses en état par une ostéoclasie manuelle; sinon, il sera nécessaire de pratiquer la section des malléoles. Je ne pense pas qu'il soit utile de recourir à une résection proprement dite, au moins dans la majorité des cas, et voici comment je conseille de procéder.

Pratiquer une incision verticale sur le trajet de la malléole externe, diviser cette malléole à sa base avec le ciseau et le maillet. Faire une manœuvre analogue au côté interne de manière à replacer, en quelque sorte, l'articulation dans les conditions où elle se trouvait au moment de la fracture. Si les surfaces articulaires sont mobiles l'une sur l'autre, il sera possible, à l'aide d'une pression suffisante exercée avec la main, d'imprimer au pied un mouvement d'adduction qui le ramènera dans sa position normale. Si, au contraire, les surfaces osseuses sont ankylosées, ce qui arrive surtout lorsqu'au déplacement dans le sens latéral s'ajoute le déplacement antéro-postérieur, introduisez le ciseau par l'une des plaies latérales au niveau de l'interligne articulaire et sectionnez les os comme s'il s'agissait d'une ostéotomie pour redressement du genou. C'est dans le cas seulement où l'ostéotomie serait insuffisante que l'on pratiquerait une résection.

b. *Luxation tibio-tarsienne.* — Je répète que sous le nom de luxation tibio-tarsienne il ne faut pas comprendre les déplacements du pied, ou subluxations, qui accompagnent presque toujours la fracture bimalléolaire par abduction. Celle-ci constitue la lésion principale, et nous avons vu, d'ailleurs, que, contrairement à ce qui a lieu dans les luxations, la réduction est très facile.

Nous appelons donc luxation tibio-tarsienne le déplacement du tibia sur l'astragale *avec intégrité des malléoles*. Dans ces conditions, la luxation ne saurait se produire qu'en avant ou en arrière. Qu'une forte pression soit exercée sur la jambe de haut en bas, comme dans une chute d'un lieu élevé, le pied étant immobilisé en extension, on conçoit que le tibia glisse d'arrière en avant et abandonne la surface articulaire de l'astragale. Supposez une violence semblable, le pied se trouvant en flexion forcée, le tibia glissera en arrière et viendra reposer sur la partie du calcanéum qui déborde l'astragale.

J'ai déjà dit que les luxations tibio-tarsiennes proprement dites étaient fort rares ; la luxation en arrière est une curiosité pathologique que je n'ai jamais observée On en établirait aisément le diagnostic en se basant sur l'allongement de la face dorsale du pied et sur la disparition de la dépression talonnière, qui est remplacée par une saillie soulevant le tendon d'Achille.

La luxation tibio-tarsienne en avant est également facile à reconnaître : les tendons extenseurs sont soulevés par la saillie anguleuse que forme sous les téguments le bord antérieur du tibia ; la face dorsale du pied est notablement raccourcie, et la concavité formée en arrière par le tendon d'Achille est augmentée. Les malléoles sont reportées en avant, et la distance qui les sépare de la saillie du talon est sensiblement plus grande que celle du côté sain.

Le pied n'a pas changé de direction ; il se trouve situé dans l'axe de la jambe et complètement immobilisé dans sa nouvelle position. Cette immobilisation absolue des surfaces articulaires déplacées permet d'éliminer tout de suite les diverses variétés de fractures malléolaires dans lesquelles, au contraire, la mobilité anormale est, en général, si facile à percevoir.

Inutile d'ajouter à ces signes physiques une très vive douleur et l'impuissance du membre.

On pourrait, à la rigueur, songer à une luxation de l'astragale dont nous verrons plus loin les caractères, mais il est manifeste que la saillie du dos du pied se continue avec le tibia.

La confusion pourrait plutôt s'établir avec la fracture que je désigne sous le nom de transversale sus-malléolaire du tibia. J'ai dit, en effet, que, si les fragments restaient alors le plus souvent au contact, le fragment supérieur pouvait aussi se porter en avant et soulever les tendons extenseurs. Je soupçonne même

certains auteurs qui ont mentionné la fracture transversale du tibia comme complication de la luxation tibio-tarsienne d'avoir fait une erreur de diagnostic, car je ne vois pas bien par quel mécanisme ces deux lésions se produiraient à la fois.

Mais dans la fracture la saillie est toujours infiniment moins prononcée que dans la luxation, et, d'ailleurs, il est possible de

Fig. 182. — Luxation tibio-tarsienne en avant dessinée sur un malade de mon service.

déterminer des mouvement articulaires, ce qui ne saurait avoir lieu quand les surfaces osseuses se sont abondonnées.

Voici comment j'ai réduit dans les cas de luxation en avant que j'ai observés et dont l'un est représenté sur la figure 182. Saisissant le talon d'une main et le dos du pied de l'autre main, je parle un instant au blessé de manière à distraire son attention et, à un moment donné, j'imprime au pied un mouvement brusque de traction et ensuite de propulsion du talon en avant. En cas d'échec, ou si l'on ne se sentait pas la force suffisante, on aurait recours à la même manœuvre sous le chloroforme.

Le membre sera ensuite placé dans une gouttière et laissé au repos pendant une quinzaine de jours.

c. *Rupture du tendon d'Achille.* — Lorsqu'un sujet fait un mouvement brusque mettant en jeu l'action du triceps sural, tel que le saut, ou même la danse, le tendon d'Achille est susceptible de se rompre brusquement à cinq ou six centimètres de son insertion. La rupture est presque toujours complète ; j'ai observé un cas de rupture partielle. Le sujet éprouve tout à coup une douleur, laquelle, toutefois, n'est pas très vive ; il perçoit la sensation d'une déchirure, entend même parfois un bruit sec, et il s'affaisse, se trouvant dans l'impossibilité complète d'étendre le pied.

En portant le doigt au-dessus du talon, il est aisé de constater une dépression profonde sur le trajet du tendon d'Achille et le diagnostic est des plus faciles.

L'indication est d'immobiliser le pied, mais quelle attitude convient-il de donner au membre ?

Se basant encore sur le conduite de Delpech lorsqu'il pratiqua pour la première fois la section du tendon d'Achille, les auteurs recommandent de fléchir la jambe sur la cuisse et d'étendre le pied sur la jambe, afin de relâcher les muscles du mollet et de rapprocher, autant que possible, les deux bouts du tendon. Cette position est très gênante pour le blessé, et j'estime qu'elle ne favorise en rien la restauration du tendon, qui se fera aussi bien dans l'attitude normale du membre, ainsi que nous le prouve journellement le traitement du pied bot.

Appliquez donc un appareil à attelles plâtrées ou silicatées et tenez le sujet au repos complet pendant un mois au moins. Je ne crois pas qu'il soit nécessaire de suturer les deux bouts.

d. *Luxation des tendons du cou-de-pied.* — On n'a guère observé au cou-de-pied que la luxation des tendons des péroniers latéraux. Cependant, le tendon du jambier antérieur est également susceptible d'abandonner sa position normale, ce qu'explique son rapport avec le ligament annulaire dorsal (Voy. *Anat. topogr.*, fig. 298 p. 1096, 9e édit.).

Les péroniers se luxent dans un mouvement forcé d'adduction combinée à la rotation du pied en dedans. Tantôt, les deux tendons sortent à la fois de leur coulisse ; tantôt il n'y en a qu'un seul, et c'est alors généralement celui du long péronier.

On sent aisément la saillie que forment les tendons sous la peau à la surface de la malléole externe ; ils glissent sous les

doigts et réintègrent leur place en laissant percevoir un ressaut brusque.

Les sujets ne sont que modérément gênés par cet accident, qu'il est bon néanmoins de combattre en les condamnant au repos pendant une quinzaine de jours, et en appliquant, au besoin, un appareil inamovible, le pied étant mis dans une légère adduction.

e. *Synovites tendineuses du cou-de-pied.* — Les synovites tendineuses du cou-de-pied sont loin d'être rares ; elles se développent sous l'influence des causes dont nous avons si souvent parlé, à propos des arthrites du genou, par exemple. C'est ainsi qu'on observe des synovites dues à la fatigue ou au traumatisme : c'est la synovite dite crépitante. Les autres causes sont le rhumatisme, la blennorragie, et la tuberculose.

Ces synovites se révèlent par de la douleur, une gêne, ou même une impossibilité de la marche; la présence d'une tuméfaction allongée, quelquefois fluctuante, située sur le trajet connu d'un tendon.

Il est facile de distinguer ces affections d'une arthrite tibio-tarsienne, en imprimant à l'articulation de légers mouvements qui ne réveillent aucune douleur.

La synovite tuberculeuse ou fongueuse se manifeste de préférence dans la gaine du jambier postérieur et dans celle des péroniers. A peu près indolente pendant assez longtemps, elle est caractérisée par un empâtement mollasse qui ne laisse guère de doutes sur la nature de l'affection. Cette synovite présente une gravité extrême, même lorsqu'elle est primitive, car il est très difficile d'en obtenir la guérison. De plus, elle finit par se propager à la jointure et il en faut arriver, presque toujours, à l'amputation de la jambe.

La teinture d'iode, les vésicatoires, les pointes de feu, sont le traitement habituel, en y ajoutant le repos.

Toutefois, dès que l'on craindra la présence de fongosités, il sera indiqué d'ouvrir la synoviale, de la nettoyer complètement par le grattage, de toucher toute la surface avec une solution de chlorure de zinc à 5 p. 100, de réunir ensuite la plaie en y laissant un drain, et d'exercer sur le cou-de-pied une compression méthodique. Malheureusement, malgré ce traitement énergique, la récidive est fortement à redouter, ainsi que l'envahissement de l'articulation tibio-tarsienne.

Je rapprocherai des synovites tendineuses les lésions de la bourse séreuse rétro-calcanéenne que j'ai représentée dans une figure spéciale (Voy. *Anat. topogr.*, fig. 295 p. 1080, 9e édit.).

Comme les autres séreuses, celle-ci est, sans doute, susceptible d'être altérée par le rhumatisme, la blennorragie ou la tuberculose, mais elle subit surtout l'influence du traumatisme. C'est à la suite de marches forcées, surtout avec de mauvaises chaussures, que cette bourse s'irrite, s'enflamme, et il n'est pas rare d'y voir se développer la suppuration.

L'abcès de la bourse séreuse se reconnaît à ce qu'il siège immédiatement au-dessus du talon, en avant du tendon d'Achille, et à son relief de *chaque côté* du tendon.

f. *Arthrite tibio-tarsienne.* — Je ne m'étendrai pas longuement sur l'arthrite tibio-tarsienne, dont les caractères anatomiques et cliniques ne diffèrent pas de ceux qu'on observe au genou, et sur lesquels j'ai suffisamment insisté. Elle succède aux mêmes causes : le traumatisme, le rhumatisme, la blennorragie, et surtout la tuberculose.

Le gonflement du cou-de-pied se manifeste par la disparition des dépressions qui siègent en avant des deux malléoles ; on peut trouver de la fluctuation à ce niveau lorsque l'articulation renferme du liquide, comme dans l'hydarthrose, par exemple. Cette dernière affection est, d'ailleurs, beaucoup plus rare qu'au genou, et le diagnostic en est aussi plus obscur.

Les arthrites traumatique et rhumatismale se terminent souvent par ankylose, et l'arthrite tuberculeuse par la suppuration, la production d'abcès de voisinage et de fusées purulentes. L'ankylose du pied est le but qu'il faut chercher à atteindre dans la tumeur blanche.

La base du traitement de cette affection consiste dans le repos complet, l'immobilisation et la compression de la jointure à l'aide d'un appareil ouaté silicaté. Il sera parfois indiqué de recourir à l'arthrotomie si l'arthrite présente des caractères très aigus.

Comme l'ankylose est toujours à redouter, ou bien à rechercher suivant les cas, il faut maintenir le pied dans une situation telle, qu'il permette ultérieurement la marche, c'est-à-dire lui donner la position à angle droit sur la jambe. On endormirait, au besoin, le malade pour obtenir ce résultat.

Lorsqu'il s'agit de tumeur blanche, on combinera au traitement

précédent les cautérisations avec les pointes de feu. Il va sans dire que le traitement général ne sera jamais négligé.

Poursuivez avec persistance pendant des mois, et même des années, ce traitement chez les enfants ; ouvrez les abcès, grattez et cautérisez les fistules ; faites avec la curette l'abrasion des parties altérées, car, avec le temps, la patience, et un traitement convenable, on réussit souvent à conserver un pied, ankylosé il est vrai, mais avec une intégrité complète. Pendant ce temps, l'enfant ne sera pas condamné au repos ; il devra aller et venir avec des béquilles. Mais, s'il s'agit d'un adulte, il est très probable qu'on ne pourra arriver à un résultat favorable sans une intervention plus active : aussi, ne faut-il pas attendre aussi longtemps avant de recourir à une véritable résection.

Pour pénétrer dans l'article, je conseille deux incisions verticales latérales au niveau et à la surface de chaque malléole. On peut ainsi conserver la plupart des tendons. La section de quelques-uns de ces organes ne présenterait, d'ailleurs, qu'une médiocre importance, puisque le pied restera ankylosé.

On devra réséquer les malléoles, le plateau du tibia, et aussi l'astragale dans sa totalité, sans se contenter de l'abrasion de la surface articulaire de cet os, ainsi qu'on le faisait il y a quelques années. Le foyer de cette vaste plaie sera lavé, gratté, aseptisé. Les plaies cutanées étant ensuite fermées et drainées, le pied, bien immobilisé, sera laissé ainsi le plus longtemps possible avant de renouveler le pansement.

Si la tumeur blanche ne paraissait plus, en raison de son étendue, ou de l'état général du malade, susceptible d'une résection, on devrait pratiquer l'amputation de la jambe, en suivant les règles que j'ai indiquées précédemment.

Lorsque la peau du talon est saine, il serait bien tentant de l'utiliser comme lambeau postérieur, et de faire porter la section aussi bas que possible sur les os de la jambe, mais pour cela il faudrait être bien certain que l'affection tuberculeuse ne remonte pas plus haut, ce qui sera toujours exceptionnel.

CHAPITRE VI

AFFECTIONS CHIRURGICALES DU PIED.

1° *Plaies du pied.* — Il est assez commun de rencontrer des plaies de la plante sur des sujets qui ont marché pieds nus. Ces plaies sont produites par des instruments piquants, comme une aiguille, par exemple, ou par des corps coupants, comme du verre.

A moins d'atteindre une grande profondeur ou de fortes dimensions, ces plaies ne présentent aucune gravité et mériteraient à peine d'être signalées spécialement, si elles ne s'accompagnaient assez souvent de la présence dans les chairs, et en particulier dans le talon, des corps étrangers eux-mêmes. Il est quelquefois très facile de s'assurer de l'existence du corps étranger, mais cela peut aussi présenter de sérieuses difficultés, surtout lorsque la plaie est cicatrisée et que le corps siège loin au-dessous de la peau. Ce qui complique encore le diagnostic, dans certains cas, c'est que certains sujets présentent parfois des symptômes absolument semblables à ceux des corps étrangers, sans que cependant il en existe.

Un corps étranger situé dans la plante du pied donne lieu, en effet, à deux symptômes principaux : une douleur plus ou moins vive à une pression très limitée et la gêne de la marche quand le poids du corps porte à ce niveau. Or, quelques sujets offrent de la façon la plus nette ces deux phénomènes et sans que rien puisse faire supposer la pénétration antérieure d'un corps étranger. Lorsque la douleur siège au niveau du talon, on peut supposer qu'il s'agit de l'inflammation d'une bourse séreuse dont on trouve des rudiments normaux à la face profonde de la couche graisseuse, mais, quand elle occupe le milieu de la plante du pied, par exemple, je suis toujours, pour mon compte, très embarrassé d'en fournir l'explication. La localisation de la douleur est si nette, que l'on serait tenté de l'attribuer à un névrome, mais je ne pense pas que le fait soit démontré.

Je dois mettre le praticien en garde contre une sensation trompeuse que donnent parfois au toucher les colonnettes fibreuses qui séparent entre eux les pelotons adipeux du talon ; supposez, en même temps, une douleur vive à ce niveau, on pourrait croire à la présence d'un corps étranger imaginaire : j'en ai vu un exemple

sur le père d'un de nos confrères, et je dus même, sur les pressantes instances du malade, faire une incision, laquelle, du reste, fut fort inutile.

L'extraction d'un corps étranger de la plante du pied est souvent une affaire très laborieuse, surtout s'il est de petit volume, même quand on en a la perception nette sous le doigt, et à plus forte raison quand on ne le sent que d'une manière vague. Ne vous en rapportez donc pas seulement au dire des malades avant de vous lancer dans cette recherche ; ne vous laissez guider que par vos sensations personnelles, et n'agissez que si vous avez acquis une notion très précise sur le siège du corps étranger, car, même dans ces conditions, il est encore difficile de manœuvrer au sein des tissus si tassés de la plante du pied.

S'il est des sujets croyant à la présence d'un corps étranger qui n'existe pas, il en est d'autres, au contraire, qui en possèdent sans le savoir. Ce sont alors, le plus ordinairement, des aiguilles introduites brusquement sans que les malades en aient eu à peine conscience, et ils sont de très bonne foi en affirmant leur ignorance à cet égard. D'ailleurs, la photographie nous fixera désormais sous ce rapport.

Une plaie du pied par instrument tranchant peut intéresser un tendon et surtout le tendon d'Achille. Il faut ici suivre la règle générale, c'est-à-dire rechercher les deux bouts du tendon, les suturer, s'il y a moyen, réunir la peau par-dessus, et donner au membre la meilleure attitude pour mettre les parties dans le relâchement.

Une plaie peut intéresser les artères soit de la face dorsale, soit de la face plantaire, et nous pouvons nous trouver en présence des difficultés sur lesquelles j'ai insisté à propos de la paume de la main. Je n'y reviendrai donc pas ici en détail. La meilleure conduite à tenir est d'aller directement dans la plaie à la recherche du vaisseau intéressé et de lier les deux bouts. La forcipressure nous offre également une ressource très précieuse pour le cas où l'on éprouvera de la difficulté à isoler les artères, et cette heureuse méthode nous évitera le plus souvent les ligatures à distance, souvent infidèles et parfois dangereuses. Je ferai toutefois remarquer que les plaies du pied avec hémorragie des artères plantaires, comparables à celles des artères palmaires, sont infiniment rares, car je n'ai pas eu occasion d'en voir un seul exemple.

Il est, au contraire, très fréquent d'observer des plaies contuses du pied, surtout des orteils, et presque toujours à la suite d'un écrasement. Nous n'avons pas lieu ici, comme pour la main, de conseiller la conservation à outrance ; le pied n'en constituera pas moins un solide point d'appui après la suppression d'un ou de plusieurs orteils. Si donc la plaie est fortement mâchée, il n'y a pas d'inconvénient à la régulariser plutôt que d'exposer les sujets aux ennuis et aux accidents mêmes d'une longue élimination naturelle. Apportez, dans tous les cas, le plus grand soin au traitement des plaies contuses des orteils, que vous ayez recours au pansement ouaté de A. Guérin, très approprié à la circonstance, ou au pansement antiseptique ordinaire. Exigez des blessés un repos complet, car ces plaies ont été souvent le point de départ du tétanos, et vous n'aurez au moins rien à vous reprocher si cette redoutable complication se développe. On avait beaucoup vanté jadis l'irrigation continue pour ce genre de blessure, mais le pansement antiseptique lui est infiniment supérieur.

Si la contusion était si étendue qu'elle nécessitât le sacrifice d'une partie du pied, amputez la partie lésée, mais ne vous attachez pas à faire une désarticulation proprement dite, soit de Lisfranc, soit de Chopart, au risque de reculer la limite de votre intervention pour rencontrer les surfaces articulaires. Préoccupez-vous de tirer le meilleur parti des téguments pour avoir un bon lambeau et sectionnez les os, au besoin, dans la continuité, si de la sorte vous pouvez conserver au pied un peu plus de longueur. N'enlevez, en résumé, que le moins possible, règle absolument opposée à celle que nous formulerons plus loin d'enlever le plus possible lorsqu'il s'agit d'affection spontanée du pied.

Il n'est pas très rare d'observer des plaies du pied par arme à feu, et, sous ce rapport, il faut distinguer les plaies par balles de petit calibre, celles que nous observons ordinairement dans la pratique civile, des plaies par armes de guerre. Les premières occasionnent, en général, de légers dégâts, tandis que les secondes déterminent souvent un fracas du pied.

Ce que l'on a écrit jusqu'à présent sur les plaies de guerre doit être soumis à révision depuis l'avènement de la méthode antiseptique. Les statistiques faites pour établir un parallèle entre la conservation et l'amputation n'ont plus de valeur aujourd'hui, ou, du moins, ne sauraient servir de guide au praticien.

Il est certain que la conservation du membre doit être la règle absolue, du moment où l'amputation ne s'impose pas d'une manière évidente. On devra ouvrir le foyer, si c'est nécessaire, enlever les corps étrangers, les esquilles, réséquer au besoin, laver, aseptiser et immobiliser le pied sous un pansement antiseptique. Les statistiques seront, à coup sûr, plus favorables à l'avenir que par le passé.

Quant aux plaies par projectiles de petit calibre, elles présentent peu de danger. L'orifice cutané est toujours très étroit, et l'on éprouve, le plus souvent, un grand embarras pour se prononcer sur le siège de la balle. Il n'y a aucun inconvénient à explorer le trajet soit avec le stylet ordinaire ou le stylet de Nélaton, soit avec l'avertisseur électrique de M. Trouvé, et si l'on acquiert ainsi des notions très précises sur le siège du corps étranger, il est indiqué d'en faire l'extraction. On pourrait aussi attendre l'expulsion spontanée de la balle, ainsi que Nélaton le conseilla jadis, avec succès, pour le cas célèbre de Garibaldi, mais il me paraît préférable, aujourd'hui surtout, de faire l'extirpation immédiate dès qu'on agit avec certitude, car cette expulsion peut ne pas se faire et, du moment où il est préférable pour le sujet de ne pas conserver une balle dans le pied, je ne vois pas bien l'avantage qu'il y a d'attendre.

Par contre, si les diverses explorations, suffisamment répétées, n'ont fourni aucun renseignement, l'expectation est la règle. Quel résultat pouvez-vous attendre d'une recherche aveugle au milieu des tissus, alors que la balle est probablement enclavée dans l'un des os du pied? Vous ne ferez, à coup sûr, qu'aggraver la situation. Sachez donc résister aux sollicitations, souvent aux pressions du blessé et de sa famille. Il sera temps d'agir s'il survient des accidents inflammatoires, s'il se déclare un abcès qui pourra vous servir de guide et faciliter l'extraction. Prévenez toutefois que la balle restera peut-être en place sans occasionner aucun accident. Un jeune homme que j'ai soigné dans ces conditions, il y a une vingtaine d'années, conserve dans le pied une balle de carabine que je ne crus pas devoir aller chercher, pour les raisons précédentes, et il n'en ressent aucun inconvénient.

En tout cas, que vous fassiez ou non l'extraction immédiate du projectile, traitez très sérieusement la blessure par un pansement antiseptique jusqu'à cicatrisation complète de la plaie, si petite soit-elle, car des accidents graves peuvent survenir : j'ai vu une jeune fille succomber au tétanos à la suite d'un coup de carabine

que son frère lui avait, par mégarde, tiré dans le pied ; jusqu'à l'apparition des premiers accidents tétaniques, la plaie avait été simplement soumise au traitement par l'irrigation continue, et, à cette époque, on se préoccupait peu d'employer de l'eau filtrée et bouillie.

J'ai tenu à conserver ce que j'avais écrit dans les éditions précédentes de cet ouvrage, mais il est certain que ces considérations seront réduites à néant par l'usage de la photographie.

2° *Fractures du pied.* — Tous les os du pied sont susceptibles de subir une fracture lorsqu'une cause directe agit à leur surface, mais la seule qui mérite, en réalité, d'attirer notre attention est la fracture du calcanéum.

Fracture du calcanéum. — Il est, à la rigueur, possible qu'une contraction violente du triceps sural détermine un *arrachement* de la partie du calcanéum sur laquelle s'implante le tendon d'Achille, mais nous avons vu plus haut que, contrairement à ce qui se produit en général, c'est ordinairement le tendon lui-même qui cède ; je n'ai jamais observé de fracture de ce genre. Le diagnostic ne présenterait, d'ailleurs, aucune difficulté, et le traitement serait celui que j'ai conseillé pour la rupture du tendon d'Achille.

La fracture du calcanéum s'observe, par contre, assez fréquemment à la suite d'une chute d'un lieu élevé sur le talon, et le mécanisme est alors celui de l'*écrasement*.

Cette fracture est parfois presque insignifiante ; elle peut, au contraire, être très grave, quant à ses conséquences ultérieures : à quoi tient donc cette différence qui n'a pas frappé les auteurs ? Il convient d'en chercher la raison dans une disposition anatomique de la région. Le calcanéum présente à sa face interne une profonde gouttière convertie en canal par le ligament annulaire interne du tarse. Or, dans ce canal s'engagent l'artère et le nerf tibiaux postérieurs ainsi que les tendons fléchisseurs des orteils.

La fracture du calcanéum ne sera pas sérieuse si la gouttière calcanéenne n'est pas sensiblement atteinte ; elle compromettra, au contraire, gravement les fonctions du membre si la gouttière est profondément modifiée ; c'est à ce point que j'ai dû recourir, de guerre lasse, à une amputation de la jambe chez un sujet antérieurement atteint d'une fracture du calcanéum et dont le membre était réduit à une impuissance absolue.

Il est aisé de se rendre compte des accidents. La lèvre supérieure de la gouttière est formée par la petite apophyse du calcanéum. Or, cette apophyse se détache si nettement de la face interne de l'os qu'elle surplombe, en quelque sorte, la gouttière calcanéenne. Supérieurement, elle est articulée avec l'astragale et supporte, par conséquent, une partie du poids du corps.

Que, dans une chute sur le talon, la pression soit exercée directement sur le calcanéum, cet os pourra se fracturer, se tasser au niveau de son corps, et la gouttière calcanéenne n'en subira qu'une très légère atteinte : si la pression s'exerce non plus sur le centre de l'os, mais vers le bord interne (et pour cela il suffira que la plante du pied rencontre, en arrivant au sol, un corps quelconque soulevant le bord externe), l'action de la pesanteur s'exercera principalement sur la petite apophyse et la détachera du reste de l'os. L'apophyse se portera en bas, à la rencontre de la tubérosité interne du calcanéum qui forme le bord inférieur de la gouttière, et celle-ci aura complètement disparu. On devine alors ce qui se produit : l'artère tibiale, mais surtout le nerf tibial postérieur ou les nerfs plantaires interne et externe qui en émanent, sont plus ou moins comprimés, ainsi que les tendons fléchisseurs, d'où de vives douleurs et des troubles profonds dans l'innervation du pied.

Il est donc sage, dans toute fracture du calcanéum par écrasement, de porter un pronostic réservé sur l'avenir du membre au point de vue fonctionnel.

Les signes de cette fracture ne sont pas très évidents, aussi était-elle passée à peu près complètement inaperçue jusqu'au mémoire de Malgaigne. C'est qu'en effet, la mobilité anormale et la crépitation faisant défaut, on ne peut se baser que sur la déformation et la douleur, phénomènes également propres à l'entorse et aux fractures malléolaires, affections avec lesquelles on confondait la fracture.

Toutefois, lorsque nous possédons le commémoratif de chute d'un lieu élevé sur un ou sur les deux talons, lorsqu'en pressant avec les doigts sur la face inférieure du calcanéum, ou en saisissant la partie la plus reculée de cet os, on détermine une douleur très vive, j'estime qu'il y a de grandes chances en faveur d'une fracture par écrasement.

La déformation est beaucoup plus facile à apprécier quand la lésion est unilatérale, parce que l'on peut juger par comparaison

avec l'autre côté. Le talon s'est affaissé, ainsi que la voûte plantaire, il paraît, par contre, élargi dans le sens transversal. Quelques auteurs l'ont, au contraire, trouvé allongé, les mensurations faites du sommet d'une malléole à l'autre en passant sous la plante du pied ou derrière le talon fournissent des résultats différents du côté sain et du côté malade : la longueur est, en général, moindre du côté blessé.

Des ecchymoses tardives apparaissent sur les faces latérales de l'os.

Lorsque la petite apophyse est descendue, on peut la reconnaître au niveau de la gouttière calcanéenne ; en tout cas, la dépression normale que l'on trouve à la face interne du cou-de-pied a disparu, ou même se trouve remplacée par une saillie. Le bord interne du pied tout entier sera affaissé, d'où une certaine apparence de valgus. Le blessé accusera des douleurs plus ou moins vives sur le trajet des nerfs plantaires.

Malgaigne conseillait d'imprimer au talon des mouvements de torsion, afin de chercher la crépitation, manœuvre que je crois plus nuisible qu'utile.

La confusion de cette lésion avec une fracture du péroné ou de la malléole interne ne pourrait s'expliquer aujourd'hui, ce me semble, que par un examen insuffisant. Elle serait plus facilement confondue avec une entorse de l'articulation calcanéo-astragalienne et, lorsqu'il n'existe pas de déformation caractéristique, je ne vois même pas trop les éléments du diagnostic différentiel entre ces deux affections, car, dans les deux cas, les mouvements imprimés à la jointure sont douloureux.

Le traitement de la fracture du calcanéum consiste à maintenir le membre immobile dans une gouttière pendant un temps suffisant, et il faut bien compter cinquante à soixante jours avant que le blessé puisse reposer sur ses talons. Plusieurs mois seront nécessaires avant qu'il ait retrouvé son assiette ordinaire.

Que faire lorsque la fracture reste constamment très douloureuse et s'oppose absolument à la marche et même à la station debout?

J'ai dit plus haut que j'avais dû me décider à la ressource extrême d'une amputation de la jambe. Éclairé précisément par ce fait, je tenterais, dans un cas semblable, la résection de la petite apophyse, ou, au moins, le dégagement des nerfs plantaires, avant de recourir à une pareille mutilation.

3° *Luxations des os du pied.* — En raison du nombre considérable des articulations du pied, les luxations y présentent une grande variété. Elles sont, cependant, très rares d'une manière générale, plus rares que les fractures.

La moins rare et la plus importante d'entre elles est la luxation de l'astragale.

Luxations de l'astragale. — L'astragale se luxe dans deux conditions anatomiques différentes ; tantôt cet os a conservé ses connexions avec le tibia : c'est la luxation sous-astragalienne ; tantôt il a perdu toutes connexions, avec le tibia en haut, avec le calcanéum en bas, avec le scaphoïde en avant, il est expulsé de son siège comme un noyau que l'on chasse entre les doigts : c'est la luxation complète de l'astragale, ou par énucléation. C'est à cette dernière, qui est la plus commune, que nous faisons allusion lorsque nous nous contentons de dire : luxation de l'astragale.

La luxation sous-astragalienne se rapproche, en effet, de la luxation tibio-tarsienne et peut aussi se produire dans les mêmes conditions que la fracture bimalléolaire par abduction. Ce n'est pas une luxation partielle d'un os du pied, mais une luxation des deux os de la jambe entraînant avec eux l'astragale.

Qu'il s'agisse, d'ailleurs, d'une luxation tibio-tarsienne simple, d'une luxation tibio-tarsienne sous-astragalienne ou d'une énucléation de l'astragale, ces diverses lésions reconnaissent un mécanisme identique, c'est-à-dire une pression énergique exercée de haut en bas sur le pied situé en extension ou en flexion forcées. Si le pied est à angle droit au moment de la chute, c'est l'écrasement du calcanéum qui se produira. A l'extension et à la flexion du pied qui déterminent les déplacements en avant ou en arrière, se joignent les mouvements d'adduction et d'abduction occasionnant les déplacements latéraux.

Pourquoi l'une de ces lésions se produit-elle de préférence à l'autre? Il est impossible de le dire.

Lorsque la luxation sous-astragalienne se fait en avant (ce qui est plus fréquent) ou en arrière (ce qui est beaucoup plus rare) les signes se rapprochent sensiblement de ceux que nous avons attribués à la luxation tibio-tarsienne, et les malléoles sont intactes : il n'est même pas facile de reconnaître si le tibia seul est luxé ou s'il a entraîné avec lui l'astragale : les os de la jambe forment, en effet, sur le dos du pied une forte saillie soulevant les ten-

dons extenseurs, et le pied est notablement raccourci. Si la luxation est postérieure, le talon a disparu, le tendon d'Achille est soulevé et le pied est allongé.

Les luxations sous-astragaliennes latérales, par contre, ne peuvent s'effectuer qu'à l'aide d'un mouvement d'adduction ou d'abduction du pied (lesquels mouvements ont pour siège l'articulation astragalo-calcanéenne, ce qui explique la déchirure du fort ligament interosseux), entraînent toujours la rupture des malléoles et s'accompagnent ordinairement de déchirure de la peau.

Des deux luxations sous-astragaliennes latérales, la plus fréquente est la luxation en dedans : le tibia et l'astragale font à la partie interne du cou-de-pied une saillie considérable, souvent appréciable à travers une déchirure de la peau, et le pied est fortement rejeté en dehors. Il me paraît évident que le mécanisme de ce grave accident se rapproche beaucoup de celui de la fracture bimalléolaire par abduction sur lequel j'ai insisté plus haut, si même il n'est identique. Nous avons vu, en effet, que dans cette fracture il n'est pas rare d'observer une plaie au niveau de la malléole interne ; à un degré plus avancé, le tibia sort à travers cette plaie : or, que le tibia ait conservé ses connexions avec l'astragale, il entraînera cet os avec lui. J'estime donc que, dans ce cas, la fracture joue le rôle capital, la luxation n'étant que secondaire.

Le traitement de cette lésion est le même que celui que j'ai recommandé pour la luxation tibio-tarsienne et pour la fracture bimalléolaire par abduction.

La véritable luxation de l'astragale est celle où l'os est chassé de la place qu'il occupe et va former une saillie isolée sur un point quelconque du pied.

Lorsqu'au moment de la chute, le pied se trouve en extension directe, l'astragale est chassé en avant sur le dos du pied : luxation antérieure. Si le pied se trouvait en flexion, l'astragale est chassé en arrière : luxation postérieure. Mais dans ce dernier cas, et il est facile de le comprendre en examinant la conformation de l'astragale, cet os se brise au niveau de son col, de sorte que c'est la partie articulaire seule qui est repoussée en arrière : la tête de l'astragale conserve ses rapports avec le scaphoïde.

Considérez sur le squelette du pied la direction de l'astragale, et vous verrez que le grand axe de cet os n'est pas antéro-poste-

rieur, mais très obliquement dirigé en avant et en dedans. Il en résulte que dans une pression même directe d'arrière en avant l'astragale luxé se trouvera beaucoup plus rapproché du bord interne du pied. Suivant que le pied se trouvera en adduction ou en abduction au moment de la chute, l'astragale sera expulsé en dehors ou en dedans, mais, dans tous les cas, les luxations internes sont plus fréquentes que les externes.

C'est encore aux mouvements d'adduction et d'abduction combinés à un certain degré de torsion du pied, soit en dehors, soit en dedans (et ces divers mouvements sont inséparables les uns des autres) que nous devons demander l'explication d'un phénomène curieux.

Non seulement l'astragale subit un déplacement dans sa totalité, mais il est encore susceptible de pivoter sur lui-même. Sous l'influence du mouvement de torsion du pied, dont la pointe se porte alors soit en dedans, soit en dehors, l'astragale pivote sur son axe vertical, de telle sorte que la tête, au lieu de regarder en avant, regarde soit en dedans, soit en dehors, presque toujours en dedans.

Sous l'influence des mouvements d'adduction et d'abduction forcés, l'astragale, subissant une pression latérale, pivote sur son axe antéro-postérieur et se renverse de telle sorte que sa surface articulaire supérieure, au lieu de regarder directement en haut, regarde soit en dedans, soit en dehors, suivant que tel ou tel bord est déprimé, et le mouvement est parfois si intense, que l'astragale se renverse complètement sens dessus dessous. Il est aisé de comprendre que ces déplacements suivant les axes opposent à la réduction un obstacle presque invincible, et c'est sans doute à cette disposition qu'il convient d'attribuer les cas, assez nombreux, de luxation irréductible.

Pour peu que l'on possède une notion suffisante de l'anatomie du pied et du rapport des diverses saillies osseuses entre elles, il est assez facile de reconnaître une luxation de l'astragale. Ce qui frappe tout d'abord, c'est une déformation considérable de la région, caractérisée par la présence d'une tumeur dure, de consistance osseuse, bien limitée, siégeant sur l'un des points que j'ai indiqués tout à l'heure, de préférence en avant et en dedans, au-devant de la malléole interne. Si les téguments sont minces et qu'il y ait peu d'épanchement, il est possible de re-

trouver la forme normale de l'os. Le pied est repoussé du côté opposé à celui où est l'astragale. Les malléoles ne sont pas fracturées. La face articulaire du tibia reposant sur le calcanéum, il en résulte une excavation dans le point qu'occupait l'astragale; la cambrure du pied a diminué, et la distance qui sépare le sommet des malléoles du bord correspondant de la plante du pied est moindre que du côté opposé.

Les mouvements de l'articulation tibio-tarsienne sont complètement abolis; le malade éprouve de vives douleurs et se trouve réduit à une impuissance complète du membre.

La peau qui recouvre l'astragale est fortement tendue. Dans certains cas elle est déchirée, et l'on aperçoit alors l'os nu. Dans certaines circonstances même, l'astragale a été complètement expulsé et a traversé la plaie.

En explorant avec beaucoup de soin la configuration extérieure de la tumeur, on pourra peut-être, surtout si les téguments sont minces, arriver non seulement à distinguer l'astragale, mais encore à déterminer la situation respective de chacune de ses parties, à reconnaître si l'os a subi un mouvement de rotation ou bien un renversement latéral, et, dans cette hypothèse, il serait inutile de tenter la réduction, rendue à peu près impossible par ce changement de direction de l'os.

Que faire en présence d'une luxation récente de l'astragale?

On peut toujours, sans aucun inconvénient, essayer de réduire, même en cas de plaie : il y a, en effet, tout avantage pour le blessé à ce que l'os soit remis en place, les conditions de la marche étant profondément modifiées par l'absence d'astragale. Toutefois, si l'os faisait hernie tout entier à travers la boutonnière cutanée et ne tenait plus que par quelques tractus fibreux, il ne faudrait pas hésiter à l'enlever d'emblée, sa nutrition se trouvant fortement compromise et, par suite, la nécrose à peu près fatale. Il faut, d'ailleurs, savoir qu'à la suite de l'énucléation de l'astragale, de nouveaux rapports s'établissent entre le tibia et le calcanéum, au point de permettre la marche dans des conditions sensiblement normales. Il serait cependant imprudent de toujours promettre au blessé un avenir aussi favorable : la cavité qui résulte de la disparition de l'astragale se comble parfois avec une grande difficulté, et il survient, à la longue, une déformation du pied telle, que la marche est impossible; le sujet se trouve

atteint d'une infirmité irrémédiable, ce dont j'ai vu un exemple sur un jeune homme que je soignai, pendant plusieurs années, pour cet accident. Il serait préférable alors de pratiquer l'amputation tibio-tarsienne.

La réduction consistera en une extension du pied aussi forte que possible, combinée à une pression directe exercée par les mains.

Je suppose que la réduction soit impossible, doit-on temporiser ou pratiquer l'ablation de l'os luxé? S'il y a une plaie, la réponse n'est pas douteuse, il faut tout de suite l'agrandir suffisamment et enlever l'os. Mais s'il n'y a pas de plaie? Le cas est sujet à discussion. Il est certain que des blessés ont pu conserver un astragale non réduit et se servir ensuite de leur membre d'une manière convenable, mais souvent aussi ils éprouvent une telle gêne dans la marche, qu'il réclament une ablation tardive, ainsi que je l'ai vu, à l'Hôtel-Dieu, au cours de l'année 1887. D'autre part, l'astragale non réduit détermine fréquemment une escarre de la peau dans les jours qui suivent l'accident, et l'ablation s'impose. Quel avantage y a-t-il donc à attendre une extirpation secondaire ou tardive? A l'époque de Malgaigne, où l'on pouvait discuter si une amputation de la jambe n'était pas préférable à une extirpation de l'astragale, il était permis d'hésiter, d'attendre les événements, mais aujourd'hui j'estime qu'il est préférable, à tous égards, d'enlever immédiatement un astragale luxé, non seulement quand la nutrition en est menacée, mais encore lorsque des manœuvres suffisamment prolongées n'ont pas amené la réduction.

Vous trouverez dans les traités spéciaux, dans celui de Malgaigne en particulier, la description des luxations du calcanéum (Broca les conteste), du cuboïde (lequel ne paraît pas se luxer isolément), du scaphoïde, de l'articulation médio-tarsienne (Broca les conteste également), des cunéiformes, de l'articulation tarso-métatarsienne, des os du métatarse et des orteils, mais les cas en sont si rares qu'ils constituent des curiosités pathologiques. Je crois donc devoir mentionner seulement ces lésions, dont le diagnostic ne saurait, d'ailleurs, présenter de difficulté, à condition que le chirurgien possède une notion précise de l'anatomie du pied.

On éprouve quelque peine à comprendre comment le scaphoïde ou l'un des cunéiformes peuvent se luxer isolément, avec intégrité complète des autres parties du pied. Voici comment l'accident

est arrivé sur un garçon que j'ai soigné en 1888, à l'Hôtel-Dieu, pour une énucléation du premier cunéiforme. Il était à cheval ; le cheval s'est renversé sur le côté ; le pied droit du jeune homme a été pris entre le trottoir et le corps du cheval, l'avant-pied débordant le rebord du trottoir. Le corps du cheval a donc exercé une pression sur la portion métatarsienne qui était libre, tandis que la portion du pied placée en arrière était retenue par le trottoir. Il en est résulté une inflexion latérale du métatarse et la luxation du premier cunéiforme. L'état de la chaussure du blessé nous a permis de vérifier et d'affirmer ce mécanisme. J'ai enlevé le cunéiforme, aussi intact que si on l'eût pris sur un cadavre. Le sujet est sorti guéri, mais, n'ayant pas revu le blessé, je n'ai pu suivre les modifications survenues dans la mécanique du pied.

J'appellerai également un instant l'attention du lecteur sur la luxation du gros orteil, qui présente une grande analogie avec la luxation du pouce. Elle est toutefois beaucoup moins fréquente, et je n'ai pas souvenir, pour mon compte, d'en avoir rencontré d'exemple. On a souvent éprouvé, comme pour le pouce, de grandes difficultés de réduction et, dans plusieurs cas, la luxation a été déclarée irréductible.

Qu'on veuille bien se reporter à ce que j'ai exposé avec quelques détails en étudiant les affections de la main : ce que j'ai dit à propos du pouce s'applique également au gros orteil et pour le mécanisme de l'irréductibilité et pour celui de la réduction.

4° *Nécrose du calcanéum.* — La nécrose du calcanéum constitue une affection relativement commune et se présente ordinairement sous forme de séquestre plus ou moins volumineux, emprisonné de toutes parts au centre de l'os, d'où l'expression de nécrose centrale du calcanéum.

Le sujet présente au niveau du talon un trajet fistuleux, à travers lequel on pénètre sur une surface osseuse dénudée.

La nécrose ne doit pas être confondue avec la carie dont cet os est également atteint au même titre que les autres os du pied. Le stylet fournit, sans doute, une sensation différente dans les deux cas : celle d'un corps résistant dans la nécrose et d'une substance qui se laisse traverser dans la carie, mais le principal élément de diagnostic différentiel est tiré de la marche de ces deux affections. La nécrose du calcanéum est toujours consécutive à une ostéomyélite centrale dont le début remonte parfois à une

époque très reculée. La carie est une affection de nature tuberculeuse dont l'origine est relativement récente.

Les sujets atteints de nécrose ont jadis éprouvé des douleurs dans le talon au début de l'affection, mais il est remarquable de voir combien la présence d'un séquestre dans le centre du calcanéum occasionne peu de douleur, et souvent même peu de gêne. C'est ainsi que j'ai opéré un jeune homme, ayant fait dans ces conditions la campagne de 1870 comme mobile. La santé générale n'est nullement, altérée et l'accident est complètement local, ce qui n'a pas lieu dans les cas de carie : les sujets se trouvent alors dans l'impossibilité de marcher, ou du moins de fournir une marche un peu prolongée.

Le séquestre dans la nécrose du calcanéum se comporte comme certains corps étrangers, des balles, par exemple, qui restent enclavées pendant de longues années sans fournir signe de vie, et, à un moment donné, provoquent autour d'elles un certain degré d'inflammation expulsive.

Ainsi donc, un sujet présentant une affection chronique du calcanéum, remontant à plusieurs années, indolente pendant très longtemps, bien localisée, n'ayant aucun retentissement sur la santé générale, est certainement atteint de nécrose consécutive à une ostéomyélite.

Il est important d'établir ce diagnostic, parce que la maladie est beaucoup moins grave que s'il s'agissait d'une carie, et aussi parce que le traitement n'est pas le même.

Dans la carie, en effet, on n'est jamais absolument certain d'enlever toutes les parties malades, et la seule opération rationnelle, à moins qu'il ne s'agisse d'un point bien limité à la surface de l'os, est de pratiquer la résection complète du calcanéum, sous peine de récidive. Dans la nécrose, au contraire, il suffira de pénétrer à travers les couches saines, en suivant le trajet de la fistule avec la gouge et le maillet, jusqu'au séquestre, et de l'extraire. L'os, en définitive, sera conservé dans son intégrité, sauf la petite cavité centrale qui se fermera peu à peu. Pour en favoriser l'occlusion, surtout si le séquestre atteignait un certain volume, on pourrait y introduire une boulette de gaze iodoformée bien stérilisée à l'autoclave, et la laisser à demeure, comme l'a fait le professeur von Viniwarter dans le centre du tibia pour des cas analogues, et avec succès, ainsi qu'en témoignent les préparations histologiques qu'il a eu la complaisance de m'envoyer.

Quant à la résection totale du calcanéum, je renvoie le lecteur à la page 1104 de mon *Traité d'anatomie topographique* (9e édit.), où j'ai décrit le procédé qui me paraît le meilleur.

5° *Ostéoarthrites tuberculeuses du pied.* — Les diverses articulations dont se compose le pied sont susceptibles d'être atteintes par le traumatisme, la blennorragie, ou le rhumatisme, mais la cause de beaucoup la plus commune est la tuberculose, et je ne m'occuperai ici que des ostéoarthrites du pied d'origine tuberculeuse, lesquelles donnent seules lieu à des considérations spéciales au point de vue thérapeutique.

On devra reconnaître d'abord qu'il s'agit d'une affection de ce genre. Le diagnostic s'impose si l'affection en est arrivée à la période de suppuration avec abcès et fistules ; mais, au début, il présente toujours une certaine incertitude, et l'on se plaît à espérer que l'ostéoarthrite n'est pas en cause ; toutefois, lorsque chez un sujet jeune ou chez un adulte on constate l'existence d'un point douloureux persistant et bien localisé à un os du pied ou à une articulation, sans qu'aucune violence appréciable ait été exercée à ce niveau, il est fortement à craindre que ce soit un début d'ostéite ou d'arthrite bacillaires, et les présomptions sont plus justifiées encore, si à la douleur s'ajoute un certain degré de gonflement. Il est, d'ailleurs, préférable dans ces circonstances de pousser les choses au pis, car un traitement rationnel et énergique institué à cette période s'opposera peut-être au développement ultérieur de l'affection, à l'envahissement des os et articulations de voisinage.

Recherchez ensuite le siège exact de la lésion, et pour cela il est nécessaire de posséder une notion précise de la topographie du pied. Lorsque j'engage les jeunes gens à étudier soigneusement la médecine opératoire du pied, ce n'est pas surtout en raison des opérations qu'ils devront y pratiquer plus tard ; peut-être n'en trouveront-ils pas l'occasion, et, de plus, certaines d'entre elles, la plus difficile en particulier, la désarticulation tarso-métatarsienne, dite de Lisfranc, est à peu près inutile au point de vue pratique : mais cette étude est indispensable pour se graver dans la mémoire les rapports si complexes des os entre eux, ainsi que les points de repère qui permettent de tracer à l'avance sur la peau les interlignes articulaires, ce que doit toujours pouvoir faire un praticien soucieux d'être à la hauteur de sa profession.

Du siège précis de la lésion nous pourrons même tirer, dès le début, des conséquences pronostiques importantes : c'est ainsi qu'une ostéite du cuboïde sera, toutes choses égales d'ailleurs, moins grave que celle du scaphoïde, parce que l'articulation scaphoïdienne antérieure communique avec les articulations cunéennes et avec une grande partie de l'articulation tarso-métatarsienne, lesquelles seront, par conséquent, rapidement envahies, tandis que l'affection restera beaucoup plus longtemps limitée au cuboïde. Il résulte encore de cette disposition anatomique qu'une résection isolée du scaphoïde sera plus souvent inutile, tandis que l'on pourra extraire fructueusement le cuboïde.

Voyons encore, par exemple, le premier métatarsien. C'est un des os du pied les plus fréquemment atteints par la carie : eh bien, l'affection tuberculeuse y pourra rester limitée pendant un certain temps, parce que l'articulation qu'il forme avec le premier cunéiforme est isolée de celles du voisinage. Il sera donc indiqué de faire la résection partielle de cet os avec chance de succès. Qu'il s'agisse, au contraire, d'une ostéoarthrite du deuxième ou du troisième métatarsien, une grande partie du tarse sera rapidement envahie, et toute opération partielle sera par avance frappée d'insuccès.

Pour peu que l'on y prête attention, il sera possible de suivre, en quelque sorte pas à pas, la marche du processus morbide à travers les diverses jointures du pied, et nous en tirerons nos principales indications thérapeutiques.

A une période avancée de l'affection, le pied a perdu sa forme normale : il est épaissi, arrondi ; les trajets fistuleux multiples permettent l'accès du stylet sur des parties dénudées ; en immobilisant la jambe et saisissant l'avant-pied, on détermine des mouvements anormaux et l'on perçoit des craquements bruyants qui dénotent une désorganisation complète des jointures.

La marche à suivre pour le traitement est celle que j'ai tracée plusieurs fois déjà pour les affections semblables, et en particulier à propos du genou, siège de prédilection de la tumeur blanche.

Dès le début, aussitôt que l'affection est soupçonnée, immobilisez le pied avec un bandage ouaté et condamnez-le au repos absolu ; révulsifs, cautérisation ignée, injections de chlorure de zinc, traitement général. Persistez longtemps dans l'emploi de ces moyens, s'il s'agit d'un enfant. En cas de fistules, faites des

grattages avec la curette tranchante; répétez-les au besoin. Ne vous décidez à une véritable mutilation qu'à la dernière extrémité.

Votre conduite sera différente chez un adulte, et à plus forte raison à un âge encore plus avancé. Dès que les articulations suppurent et sont remplies de fongosités, la guérison devient tellement douteuse que votre devoir est de proposer une opération, laquelle seule pourra sauver la vie du malade.

Quelle opération devrons-nous pratiquer? Je laisse de côté les extirpations partielles (j'ai déjà parlé de celle du calcanéum), possibles seulement lorsque l'affection est nettement limitée, et je répète qu'elles ne devront guère porter, avec quelques chances de succès, que sur le cuboïde, et surtout sur le premier métatarsien.

Il est bien évident que s'il s'agissait seulement d'un orteil on en pratiquerait l'ablation avec résection d'une plus ou moins grande longueur du métatarsien correspondant.

Mais le tarse est envahi; le dos du pied est tuméfié, et l'on perçoit des craquements de tous les côtés.

Je commence par dire que jamais, en aucun cas, on ne devra recourir à l'amputation de Lisfranc, qui reste un pur exercice de médecine opératoire, très utile, j'en conviens. Même quand la maladie paraîtrait absolument limitée à l'interligne tarso-métatarsien, cette opération est par avance vouée à l'insuccès, puisque les articulations cunéennes et scaphoïdo-cunéennes sont une dépendance de cet interligne.

J'en dirai autant de l'amputation médio-tarsienne, dite de Chopart. La proscription de cette opération est, sans doute, moins absolue, et les observations ne manquent pas pour prouver qu'elle peut réussir. Mais, si l'amputation de Chopart fournit un moignon d'apparence superbe, l'expérience a aussi démontré que ce moignon éprouve souvent à la longue, sous l'influence de l'action du triceps sural, un mouvement de bascule qui porte son extrémité directement en bas, si bien que le poids du corps repose non plus sur le talon, mais sur la cicatrice, et la marche devient alors très pénible.

Lorsque l'interligne médio-tarsien est absolument indemne, il est infiniment préférable de substituer à l'opération de Chopart l'amputation sous-astragalienne, qui fournit un moignon aussi bon, aussi utile pour la marche, et n'est pas passible des mêmes reproches.

S'il existait des doutes sur l'intégrité de l'articulation médio-

tarsienne soit avant, soit au cours de l'opération, c'est à l'amputation tibio-tarsienne qu'il faudrait recourir.

Les diverses amputations ostéoplastiques de Pirogoff, Le Fort, Sédillot, Tauber, donnent certainement de très beaux résultats opératoires, mais me paraissent peu indiquées dans la tuberculose du pied, car on s'expose à laisser ainsi dans le moignon une portion d'os malade.

Je me résume en disant : les opérations partielles, limitées à un os du pied (dans les cas d'ostéo-arthrite, bien entendu, et non pas à la suite d'un traumatisme), sont généralement mauvaises et ne devront être pratiquées que dans des cas très exceptionnels, par exemple, aux orteils et sur le premier métatarsien. Il serait, à la rigueur, permis de faire l'ablation des deux derniers métatarsiens puisque la surface articulaire commune à ces deux os ne communique pas avec celles du voisinage, mais seulement tout à fait au début de la maladie.

A part ces cas, la tumeur blanche des os du pied est surtout justiciable de deux opérations : la sous-astragalienne de préférence, ou l'amputation tibio-tarsienne, si la première est impossible. Il en existe cependant une troisième, connue sous les noms de Wladimiroff-Mickulicz, qui n'a pas encore pris droit de cité parmi nous. Cette opération a pour but de retrancher tous les os du tarse en conservant le métatarse, si bien que le sujet, marchant sur les orteils, devient un digitigrade. Elle est à coup sûr très ingénieuse, mais je ne la crois cependant pas appelée à un grand avenir.

Quant aux procédés opératoires à mettre en usage, je renvoie le lecteur à mon *Traité d'anatomie topographique*, où les articulations du pied ont été étudiées surtout en vue des opérations qu'on peut avoir à y pratiquer.

6° *Tarsalgie.* — La tarsalgie, nom donné par Gosselin à une affection douloureuse du pied d'une nature tout à fait spéciale, était désignée avant ce chirurgien sous le nom de pied plat valgus douloureux, expression également vague, puisqu'elle était seulement l'énoncé de quelques-uns des symptômes.

Voici comment se déroule cette affection abandonnée à elle-même :

D'abord, il s'agit toujours d'un adolescent, condamné à des travaux pénibles, surtout à une station verticale prolongée : ainsi

les garçons marchands de vin, les jeunes gens de magasin, etc.

Le sujet s'aperçoit qu'il a de la peine à finir sa journée: quelques heures avant de se coucher, il éprouve de vives douleurs dans le pied et marche avec difficulté; il est fatigué, mais aussitôt qu'il est étendu les douleurs cessent et il se réveille très bien portant. Il ne ressent aucune douleur au lever, ni pendant le jour, et travaille comme à l'habitude, mais le même phénomène se reproduit le soir. Les choses continuent ainsi pendant des semaines et des mois, avec cette différence, toutefois, que l'heure de la fatigue avance de plus en plus, finalement, les sujets arrivent à souffrir dès qu'ils mettent le pied à terre et ils ne peuvent plus travailler, mais ils sont toujours immédiatement soulagés par la position horizontale.

Que se passe-t-il pendant ce temps du côté du pied?

Tant que le malade ne souffre pas, le pied conserve sa forme et sa cambrure normales, mais l'apparition des douleurs coïncide avec une déformation consistant en un aplatissement de la voûte plantaire: le pied devient plat. A peine le sujet est-il au repos, que la cambrure reparaît de nouveau, et rien n'indiquerait une affection quelconque du pied. Cette période, pendant laquelle le membre mis au repos ne conserve aucune trace de l'affection, porte le nom de tarsalgie au premier degré. Le sujet pourrait alors très bien être considéré comme un simulateur.

Un peu plus tard, et c'est lorsque le malade se trouve dans l'impossibilité de marcher, les muscles périarticulaires, et en particulier les extenseurs, sont atteints de contracture. Le pied est immobilisé, porté légèrement en dehors, et la voûte plantaire est moins profonde que celle du côté opposé ; le scaphoïde forme une saillie très prononcée sur le bord interne du pied. Il n'existe aucune douleur spontanée dès que le malade est couché, mais, si l'on presse avec les doigts au niveau de l'interligne médio-tarsien, il accuse souvent une sensibilité assez vive. Cet état du pied peut disparaître rapidement avec le repos complet, mais il peut aussi persister pendant quelque temps. C'est le deuxième degré de la maladie, période de contracture. Essayez alors de l'épreuve suivante : le malade est dans son lit, il ne souffre nullement; toute trace de contracture a disparu, le pied présente sa cambrure normale : faites-le lever et marcher pieds nus devant vous : la contracture, l'aplatissement de la voûte et la douleur apparaîtront immédiatement.

A une époque plus avancée de cette même période, la contracture des muscles persiste malgré le repos, malgré même un repos prolongé, et le pied, aplati, dévié en dehors, mérite bien alors le nom de pied plat valgus.

La déviation du pied en dehors, sous l'influence surtout de la contracture de l'extenseur commun, est la règle ; cependant, j'ai vu le pied porté en dedans par l'action du jambier antérieur. Je suis même certain d'avoir observé ce phénomène curieux de varus et valgus alternant à quelques jours d'intervalle. Nous verrons plus loin que cette contracture est parfois tellement tenace, qu'il est nécessaire de recourir au chloroforme pour en avoir raison, mais on y réussit toujours sans autre intervention opératoire.

Enfin arrive le troisième degré : à la contracture succède une rétraction musculaire; le pied se trouve irrémédiablement fixé dans sa position vicieuse, et l'anesthésie elle-même est impuissante à le ramener sans le secours des sections tendineuses. Nous observons rarement, il est vrai, cette dernière période, à moins de négligence dans le traitement, car il est bien rare que les sujets ne réclament pas des soins, sinon au début, au moins pendant la période des contractures.

Tel est le tableau clinique de la tarsalgie, dont le diagnostic ne saurait être douteux, car je ne connais pas d'affection qui ait une semblable évolution. Même à la période de contracture, il sera toujours possible, par l'interrogatoire, de remonter au début si caractéristique de cette maladie.

Disons un mot des théories qui ont été proposées, d'autant plus qu'elles nous éclaireront sur le meilleur traitement à mettre en usage.

Il n'existe, en réalité, que deux théories : la théorie osseuse de Gosselin et la théorie musculaire de Duchenne (de Boulogne), avec quelques modifications ou adjonctions de plusieurs auteurs.

Gosselin avait eu occasion de faire l'autopsie d'une jeune fille de dix-huit ans, atteinte de pied plat valgus douloureux et morte à la Pitié d'une attaque de choléra foudroyant. Il constata que l'articulation médio-tarsienne (composée des deux articulations astragalo-scaphoïdienne et calcanéo-cuboïdienne) était atteinte de synovite sèche. Sur plusieurs points, les cartilages étaient détruits par un travail d'érosion et d'ulcération, et au-dessous du cartilage enlevé le tissu osseux correspondant était rouge et infiltré de

sang comme dans l'ostéite au premier degré. Notre illustre maître en conclut que la tarsalgie était constituée primitivement par une arthrite d'une nature spéciale, propre aux adolescents, et dont, toutefois, il ne s'expliquait pas bien la cause.

La filiation des accidents était dès lors toute naturelle : arthrite, douleur, contracture des muscles périarticulaires, des muscles péroniers en particulier, et enfin rétraction ; comme terminaison ultime, ankylose.

Cette théorie est, à coup, sûr très logique, d'autant plus qu'elle est en harmonie avec le mode d'évolution des autres arthrites. Je ne crois cependant pas que les phénomènes se succèdent dans l'ordre qu'a indiqué Gosselin ; deux réflexions principales m'ont empêché de l'accepter : pourquoi cette espèce d'arthrite ne surviendrait-elle jamais que chez des adolescents, et surtout pourquoi les douleurs cessent-elles absolument et invariablement aussitôt que cesse la station verticale ? Que les douleurs de l'arthrite soient amoindries par le repos et qu'elles disparaissent même au bout de quelque temps, je le comprendrais, mais je ne comprends plus, avec l'hypothèse d'une arthrite primitive, la disparition instantanée de la douleur. Ajoutons qu'à part la douleur locale que l'on provoque parfois par la pression digitale aux extrémités de l'interligne médio-tarsien, jamais on n'observe à ce niveau ni gonflement, ni rougeur. L'arthrite médio-tarsienne est, du moins à un moment donné, incontestable, puisque Gosselin en a fourni, le premier, la preuve matérielle, mais je la crois consécutive, et il est probable que si on avait occasion de pratiquer plus souvent l'autopsie des sujets atteints de tarsalgie, on trouverait aussi des lésions au niveau des articulations cuboïdiennes.

Le fait est que chez certains sujets jeunes, dont le développement osseux n'est pas encore complet, et qui sont soumis à une fatigue excessive, la voûte plantaire s'affaisse au bout d'un certain nombre d'heures de travail et qu'ils éprouvent alors de la douleur. Or, comment est constituée cette voûte plantaire ? Par des agents passifs qui ne sont autres que des os taillés en forme de coin et des ligaments qui maintiennent ces os unis entre eux ; par des agents actifs, ou plutôt par un agent actif, le muscle long péronier latéral, dont le long tendon forme sous la plante du pied la sangle que l'on connaît.

A l'état normal, existe une harmonie parfaite entre le poids du corps, d'une part, et la résistance que lui opposent ces divers agents

actifs et passifs pour maintenir la voûte plantaire. Mais, à un moment donné, le muscle long péronier latéral se fatigue, il est frappé d'*impotence*, ainsi que le disait Duchenne, et dès lors les agents passifs, et en particulier les ligaments, réduits à leur seule action, sont impuissants à maintenir la voûte plantaire, qui s'affaisse. Et la douleur, à quoi donc est-elle due? Il n'est pas douteux pour moi qu'elle est d'ordre purement mécanique; la douleur est le résultat de la distension qu'éprouvent nécessairement les ligaments sous l'influence de la pression exercée par le poids du corps sur les os, dont la courbe disposée en forme de voûte se redresse. Peut-être convient-il d'y ajouter la pression réciproque que subissent les os sur leurs faces latérales correspondantes. On comprend dès lors très bien, ce me semble, la disparition subite de la douleur dès que la pression sur la voûte plantaire disparaît elle-même par le fait du décubitus horizontal.

Le muscle long péronier latéral, mis au repos, fonctionne normalement au réveil, mais il se fatigue de plus en plus vite jusqu'à ce qu'il soit devenu tout à fait impuissant à faire son office, et, dès lors, les sujets ne peuvent à aucun moment de la journée se tenir debout sans éprouver de la douleur au niveau du tarse. Cette théorie musculaire et ligamenteuse me paraît rendre un compte si exact et si satisfaisant des phénomènes observés, que je n'hésite pas à la considérer comme vraie.

A la longue, par suite des pressions réciproques, les surfaces osseuses s'altèrent, les cartilages s'usent, et l'on peut observer les lésions de l'arthrite sèche sur un adolescent, alors que cette dernière affection ne se rencontre, en général, qu'à une époque avancée de la vie. Cette objection n'était pas sans embarrasser Gosselin, car on ne peut guère, en effet, comprendre les lésions osseuses que par l'effet d'une action mécanique.

La continuité de la douleur et la lutte que les malades soutiennent souvent pendant de longs mois contre la maladie, afin de ne pas suspendre leur travail (d'autant plus que la tarsalgie ne fournissant pas de signes physiques en rapport avec les signes physiologiques, les sujets peuvent être considérés au début pour des simulateurs), cette lutte, dis-je, détermine la contracture des muscles périarticulaires, qui constitue le deuxième degré de la maladie. Comme dans les autres parties du corps, la rétraction succède à une contracture prolongée, et l'on conçoit même très bien que les os du tarse, privés par usure de leur synoviale

et de leur cartilage, finissent, avec le temps, par se souder entre eux.

Je rapprocherai de la tarsalgie des adolescents un fait qui me paraît encore de nature à confirmer la théorie précédente. Il ne faudrait pas croire que tous les sujets atteints de pied plat éprouvent de la douleur dans la station verticale et dans la marche. J'ai connu des individus, et le fait n'est pas rare, présentant un pied absolument plat, et qui étaient d'infatigables marcheurs, ce qui me paraît démontrer, entre parenthèse, que la douleur dans la tarsalgie ne résulte pas de la compression des nerfs plantaires. Il en est ainsi lorsque le pied plat est congénital, c'est-à-dire lorsqu'il résulte d'une conformation particulière des os du tarse, qui ne sont pas taillés de manière à former voûte. Dans ces conditions, les ligaments adaptés par avance aux surfaces articulaires ne sauraient être tiraillés, et les individus n'éprouvent aucune douleur. Il faut donc soigneusement distinguer le pied plat congénital du pied plat acquis.

La tarsalgie proprement dite est une affection de l'adolescence, mais le pied peut, cependant, devenir plat à une époque beaucoup plus avancée de la vie, et par un mécanisme analogue à celui que nous venons d'étudier. Je donnerai un exemple pour mieux faire comprendre ma pensée. Un notaire, resté jusqu'à quarante et quelques années très assidu à son étude, s'était toujours refusé un plaisir auquel il tenait beaucoup, celui de la chasse. Il s'y livra dès lors avec énergie, mais il ne tarda pas à éprouver des douleurs dans les pieds, et je trouvai ceux-ci manifestement plats, ce qui n'existait, à coup sûr, pas auparavant. L'affection avait subi une progression graduelle, absolument comme la tarsalgie, et la lésion initiale devait être, sans aucun doute, une grande fatigue, et, par suite, une impotence du long péronier latéral.

La base du traitement de la tarsalgie est le repos complet au lit. Pendant la première période, ce traitement suffit seul pour amener la guérison au bout d'un temps que l'on ne saurait préciser, temps variable, d'ailleurs, suivant l'époque à laquelle remonte l'affection. Duchenne conseillait la faradisation du long péronier latéral, ce qui ne peut être qu'avantageux, mais, je le répète, recommandez surtout le repos absolu, souvent difficile à obtenir, le sujet n'éprouvant plus aucune douleur dès qu'il cesse d'être debout.

A la période des contractures, le repos seul n'est plus suffisant. Si l'on constate, par exemple, après plusieurs jours, que les phénomènes n'ont pas cédé, endormez le malade, rendez au pied sa direction normale et immobilisez-le dans cette position avec un appareil à attelles plâtrées, en suivant les règles d'application que j'ai prescrites pour la fracture bimalléolaire par abduction. L'appareil devra être laissé en place au moins deux mois. La guérison ne sera acquise qu'en procédant par tâtonnements, et on immobilisera de nouveau le pied, pour peu que la douleur et les contractures reparaissent.

Nous observons très rarement la troisième période de la tarsalgie, commune autrefois avant l'usage du chloroforme. En effet, il est, dans quelques cas, absolument impossible, sans l'emploi de l'anesthésie, de corriger les déviations résultant de la contracture musculaire et, après une certaine durée, à la contracture succède fatalement la rétraction. Cette affection constituait alors une sorte de pied bot valgus, la déviation s'opérant à peu près constamment en dehors à la suite de la tarsalgie. On ne pourra redresser le pied dans ces conditions sans commencer par sectionner les tendons, soit l'extenseur commun des orteils, le péronier antérieur, ou les péroniers latéraux. Le pied sera ensuite redressé et immobilisé comme dans le cas précédent.

Il sera parfois nécessaire de pratiquer une résection cunéiforme au niveau de l'articulation scaphoïdo-cunéenne avec ou sans enchevillement des fragments. (Opération dite d'Ogston.)

7° *Ulcérations du pied.* — Les ulcérations du pied reconnaissent des causes très diverses, et il n'est pas toujours facile d'en faire le diagnostic étiologique.

Je ne parle pas des petites ulcérations passagères succédant à une ampoule et résultant de la fatigue ou du frottement d'une mauvaise chaussure. On observe aussi des ulcérations consécutives à une congélation, à une brûlure.

Les ulcérations épithéliales ou cancéreuses se développent quelquefois au pied, soit sur les faces plantaire ou dorsale, soit sur les orteils. Le cancer ulcéré des orteils revêt alors la forme d'un champignon plus ou moins volumineux, mais, en somme, ces diverses affections ne diffèrent pas de celles du même genre qui atteignent les autres parties du corps.

Je rapprocherai des ulcérations cette affection bizarre, déc

sous le nom d'*ainhum*, à peu près inconnue dans notre pays et dont, pour mon compte, je n'ai jamais vu d'exemple. Elle est caractérisée par la production d'un anneau constricteur de nature épidermique, qui apparaît à la racine du cinquième orteil, quelquefois du quatrième, pénètre peu à peu progressivement, par ulcération, jusqu'au centre de l'orteil, et finalement en opère la section après une période variant de quatre à dix ans.

On a signalé quelques cas d'amputation spontanée de la jambe qui s'opère par un mécanisme analogue, sinon identique.

Les ulcérations spéciales au pied se rattachent à quatre ordres différents : les unes se développent sous l'influence de troubles trophiques, les autres sont syphilitiques ; elles affectent la forme d'un ulcère perforant, ou bien apparaissent sous le gros orteil au niveau du bord latéral de l'ongle, qu'elles recouvrent plus ou moins.

a. *Ulcérations du pied d'ordre trophique.* — Les ulcérations de ce genre s'attaquent, en général, aux orteils et de préférence aux extrémités, au voisinage de l'ongle. Elles sont sous la dépendance d'une affection du système nerveux, telle que l'ataxie, par exemple ; on les provoque expérimentalement par la section d'un nerf, et nous les observons assez fréquemment à la suite d'une blessure nerveuse.

L'ulcération réside parfois sur un fond dur et sec ; elle peut être mollasse, succéder à une phlyctène ; elle occupe l'extrémité de l'orteil, ou bien les bords de l'ongle, et il faut, dans ce cas, se garder de la confondre avec un ongle incarné ordinaire.

Le diagnostic de ce genre d'ulcérations repose sur plusieurs caractères : elles surviennent après l'enfance et l'adolescence, tandis que l'ongle incarné, en particulier, est une affection de l'adolescence : — elles sont accompagnées de troubles nerveux variables : douleurs, anesthésie, etc., — souvent, la difficulté de la marche et de la station debout est hors de proportion avec les phénomènes locaux ; — les ulcérations portent sur plusieurs orteils, et quelquefois sur tous les orteils à la fois ; — elles se cicatrisent et reparaissent avec la même forme ou une forme un peu différente sur le même point, et cela indéfiniment, sans qu'on puisse expliquer ce singulier phénomène par une raison locale.

Il est bon que le praticien puisse rattacher ces ulcérations à leur véritable origine, d'abord pour avertir le malade des obsta-

cles qui s'opposent à la guérison, et ensuite afin de ne pas prendre l'effet pour la cause et de pouvoir appliquer un traitement rationnel. Les ulcérations n'auront chance, en effet, de disparaître qu'avec la maladie qui les engendre, si, toutefois, cette dernière est curable.

Toute tentative d'opération locale est par avance frappée d'impuissance, et il faut se contenter d'un pansement.

b. *Ulcérations syphilitiques.* — Les ulcérations syphilitiques du pied appartiennent généralement à la période secondaire, bien qu'on y puisse, à la rigueur, trouver des gommes ulcérées, mais qui n'offrent rien de spécial à la région. Ce sont des plaques muqueuses siégeant presque toujours dans les espaces interdigitaux. Elles présentent une odeur et un aspect tellement particuliers. qu'on ne saurait les confondre avec aucune autre affection. L'eczéma offrirait bien quelque ressemblance lointaine, surtout s'il s'agissait de sujets sales, mais le doute s'effacerait vite, et, d'ailleurs, les malades présentent sur d'autres parties du corps des traces manifestes de syphilis.

Le sirop de Gibert à l'intérieur et les mèches de coton enduites d'onguent napolitain placées entre les orteils constitueront le traitement.

c. *Mal plantaire perforant.* — Une plaque indurée, légèrement proéminente, occupant la plante du pied, présentant vers le centre une ulcération plus ou moins profonde, tel est l'aspect sous lequel se présente le mal perforant, dont le diagnostic s'impose à première vue. Cette maladie offre son siège de prédilection au niveau des piliers de la voûte plantaire, c'est-à-dire vis-à-vis de la tête du premier métatarsien, celle du cinquième, et sur le talon. Cependant, on l'observe aussi assez fréquemment entre les deux métatarsiens précédents, en regard de la tête du troisième.

Si vous explorez l'ulcération centrale avec un stylet, vous pénétrez à une certaine profondeur, et quelquefois même, à votre grand étonnement, car aucun signe extérieur ne le faisait prévoir, le stylet traverse toute l'épaisseur de la plante du pied, y compris le squelette, et vient faire saillie sous la peau de la face dorsale; et cependant, chose singulière, bien spéciale à ce genre d'affection, qui la différencie en particulier absolument d'une arthrite ordinaire, on ne constate aucune réaction locale, et le

sujet n'accuse pas de douleur. L'exploration du pourtour de l'ulcère démontre aussi quelquefois, mais c'est loin d'être constant, qu'il existe une zone d'insensibilité plus ou moins étendue.

Il est donc très aisé de comprendre que les auteurs (et c'est la majorité) aient rattaché cette affection aux ulcérations d'ordre trophique que j'ai signalées plus haut. On peut voir, toutefois, qu'elle est loin de correspondre à la description que j'ai faite de ces dernières : c'est qu'en effet, quant à moi, je ne considère pas cette théorie comme exacte, au moins dans son ensemble. Il est possible, il est probable même que les sujets atteints de mal perforant présentent une disposition spéciale du système nerveux, comme les individus dont la sensibilité est normalement si émoussée qu'ils sentent à peine une incision de la peau, mais cette affection ne se développe certainement pas sous l'influence des troubles trophiques proprement dits, analogues à ceux qu'engendre, par exemple, le tabes ou la section du nerf. J'ai observé dans ma vie un grand nombre de cas de mal plantaire perforant, or, je les ai tous vus à l'hôpital et n'ai pas souvenir d'en avoir observé un seul, dans la pratique civile, sur des sujets pouvant se reposer ou que leur profession n'obligeait pas à une station prolongée sur les pieds. Pourquoi cette différence ?

Voici un exemple, d'ailleurs, qui me paraît typique. Un homme, âgé d'une trentaine d'années, était venu de la province se placer à Paris comme garçon d'hôtel. Après avoir enduré une fatigue excessive, il entre à l'hôpital et je constate un double mal perforant, correspondant à la tête du premier métatarsien de chaque côté. Le stylet traversait l'articulation et pénétrait jusque sur le dos du pied. Soumis exclusivement à un repos absolu, cet homme guérit radicalement et resta guéri ; et depuis lors, j'ai observé beaucoup de faits analogues. Est-ce que les ulcérations d'ordre trophique se comportent de cette façon ? Mais non ; si elles guérissent parfois, c'est pour se reproduire ensuite, soit au même endroit, soit à côté.

De plus, pourquoi le mal perforant serait-il presque toujours unique, alors que les troubles trophiques présentent des manifestations multiples ? Pourquoi, et c'est là un fait capital, l'ulcération occupe-t-elle toujours la plante du pied et les parties de cette plante soumises à la pression du poids du corps, alors que les ulcérations exclusivement liées à une affection du système nerveux occupent les orteils, les rebords de l'ongle lui-même et

la face dorsale aussi bien que la face plantaire? Pourquoi le mal plantaire est-il toujours précédé d'un durillon, témoignage irrécusable d'une pression longtemps continuée en ce point?

Toutes ces raisons (et, si j'y insiste, c'est qu'elles me paraissent offrir une certaine importance pratique), toutes ces raisons, dis-je, me portent à croire que le mal perforant est essentiellement d'origine mécanique. Il se développe sous l'influence de pressions répétées sur les sujets qui marchent beaucoup et dont le pied présente une conformation vicieuse, conformation peut-être congénitale, mais qui peut aussi être acquise sous l'influence de l'affaiblissement de certains muscles ou groupes de muscles.

Ainsi, par exemple, que le groupe des péroniers soit affaibli par rapport à ses antagonistes les muscles jambier antérieur et postérieur, le pied portera plus fortement sur le pilier externe de la voûte plantaire, et un mal perforant en pourra devenir, à la longue, le résultat. Que les jambiers, par contre, deviennent impuissants à contre-balancer l'action des péroniers, le poids du corps portera principalement sur le pilier interne au niveau de la tête du premier métatarsien. Que les jumeaux l'emportent sur les extenseurs des orteils, il en résultera un léger équinisme, et la pression s'exercera davantage sur l'avant-pied, au niveau du troisième métatarsien. Si, au contraire, le groupe des fléchisseurs du pied sur la jambe l'emporte sur le groupe des extenseurs, c'est au niveau du pilier postérieur de la voûte, c'est-à-dire du talon, que se fera sentir l'effet de la pesanteur. C'est par l'action harmonieuse et synergique des divers muscles du pied que la pression se répartit dans la marche, d'une manière uniforme, sur tous les points d'appui de la voûte plantaire; cette harmonie vient-elle à se rompre pour une cause quelconque, l'un de ces points subit une pression exagérée qui se traduit, à la longue, par des troubles de nutrition.

Toutefois, j'accorde volontiers la prédisposition résultant d'une innervation défectueuse ou insuffisante, mais ce n'est, à coup sûr, qu'une cause secondaire et adjuvante.

Voici comment se succèdent les lésions qui constituent le mal perforant :

Les couches épidermiques s'accumulent peu à peu dans un même point et constituent un durillon susceptible de persister à cet état pendant bien des années. Une bourse séreuse se forme à la face profonde du durillon, s'enflamme et, sous l'influence de

la pression continue, il se produit un travail ulcératif à marche lente, qui gagne peu à peu toute l'épaisseur du pied et ne s'arrête que lorsque le sujet se met au repos ; et si les malades laissent ainsi progresser la maladie, c'est qu'elle est à peu près indolente.

Il résulte de ce qui précède que le véritable traitement du mal perforant est le repos. Pour mon compte, je n'emploie jamais d'autre moyen, et, si les malades s'y soumettent avec une patience suffisante, la guérison est certaine. Enveloppez le pied avec une couche d'ouate et une bande. Il est remarquable de voir comme les lésions les plus avancées des parties molles et du squelette se cicatrisent aisément et spontanément dès que ces parties sont soustraites à la cause qui les a engendrées, c'est-à-dire à la pression du poids du corps dans la marche. Aussi, ne faut-il jamais se laisser entraîner à amputer l'orteil, comme cela a été fait un certain nombre de fois. La science renferme des cas dans lesquels des amputations successives ont été nécessitées par la récidive au niveau du moignon, et on en a conclu qu'il s'agissait donc bien d'une cause générale et non d'une cause locale purement mécanique. Ce raisonnement n'est pas juste : après la guérison, en effet, les conditions physiologiques du pied n'étant pas modifiées, la pression dans la marche continuait à s'exercer sur le même point de la voûte, et les mêmes effets se reproduisaient fatalement, si on ne prenait des précautions particulières.

Le traitement préventif est, j'en conviens, assez difficile à exécuter. Il faudrait d'abord que les sujets ne marchassent que très modérément, et peut-être serait-il souvent nécessaire qu'ils changeassent de profession, ce qui n'est pas toujours possible. Les chaussures devront être faites sur une mesure rigoureusement prise, afin que la pression soit répartie uniformément sur la plante du pied. Enfin, il serait bon d'analyser le fonctionnement des muscles du pied et de renforcer par l'électrisation les groupes défaillants.

d. *Ongle incarné.* — Lorsqu'un sujet se présente avec un ongle incarné, c'est-à-dire avec une ulcération siégeant au niveau de l'un des bords de l'ongle (presque toujours du gros orteil) et un bourrelet de bourgeons charnus recouvrant ce bord, votre premier soin sera de rechercher s'il s'agit d'un ongle incarné proprement dit ou d'un onyxis d'une nature différente.

Tenez d'abord le plus grand compte de l'âge. Si le sujet est adulte, et à plus forte raison plus avancé encore dans la vie, ce n'est pas un ongle incarné. Nous réservons, en effet, ce nom à une affection absolument spéciale à la première jeunesse et à l'adolescence, et qui ne se développe que pendant la période de croissance. J'avoue mon ignorance complète de la cause qui la produit, car la fatigue ou les mauvaises chaussures que l'on incrimine agiraient tout aussi bien après la soudure des épiphyses, et on n'observe plus alors l'ongle incarné.

Si donc il s'agit d'un adulte, songez à un onyxis syphilitique, et vous constaterez, dans ce cas, que le pourtour de l'ongle est violacé, cuivré. Un onyxis simplement inflammatoire, consécutif à un panaris sous-épidermique du gros orteil, est, à la rigueur, possible, quoique rare. Songez également à un trouble trophique et examinez l'état de la moelle ou des nerfs du membre inférieur.

Il est important de faire ce départ entre l'ongle incarné et l'onyxis, le même traitement ne convenant pas aux deux genres d'affection : dans l'onyxis, il ne sera pas utile d'enlever l'ongle ; on se contentera de topiques locaux, des cautérisations, et d'un traitement spécifique en cas de syphilis.

L'ongle incarné se développe à peu près constamment sur le gros orteil, d'un seul ou des deux côtés, presque toujours sur le bord externe (1).

Il présente des degrés très divers, depuis une légère ulcération du derme jusqu'au bourgeonnement qui recouvre une partie de l'ongle. Les sujets éprouvent de vives douleurs, surtout pendant la marche, et une intervention est nécessaire. Quel genre d'intervention? Doit-on se contenter d'un pansement, ou pratiquer une opération?

J'ai dit plus haut, à propos de la jambe, qu'il y avait l'amputation du riche et l'amputation du pauvre ; la même distinction doit être établie ici. On peut toujours, à l'aide d'un pansement, long, méticuleux, exigeant un repos prolongé, guérir un ongle incarné, même très prononcé, mais on comprend combien cela est difficile pour les sujets appartenant à la classe ouvrière. Il faut donc, pour ces derniers, conseiller l'opération, laquelle amène une guérison beaucoup plus rapide et n'offre pas, d'ailleurs, le moindre danger.

(1) Sur 54 cas observés par Gosselin, 3 fois la lésion siégeait sur le bord interne seul, 4 fois elle était double, 47 fois elle occupait exclusivement le bord externe.

L'opération s'impose moins aussi chez les enfants de la classe aisée pour une autre raison : le repos est conseillé dès le début du mal, et nous sommes consultés à cette époque, tandis que l'ouvrier ne vient, en général, à l'hôpital que lorsqu'il est absolument forcé de s'arrêter, et le traitement exigerait alors un temps beaucoup plus long.

Le pansement consiste à déprimer doucement avec une spatule les parties molles qui recouvrent le bord de l'ongle, à soulever légèrement ce bord et à insinuer par-dessous quelques brins de coton qui le maintiennent dégagé des chairs. On peut, en outre, appliquer une pommade au nitrate de plomb. L'ongle sera coupé droit.

L'ongle incarné est l'une des affections qui ont suscité le plus grand nombre de procédés opératoires, et j'avoue n'en pas bien comprendre la raison, car le traitement est cependant bien simple. Deux indications sont à remplir : enlever la portion d'ongle qui est incarnée; s'opposer à la reproduction de l'ongle pour empêcher la récidive.

L'ongle est sécrété au niveau du repli du derme qui entoure sa racine, et il pousse ainsi progressivement d'arrière en avant : il est donc indispensable, si on veut s'opposer à coup sûr à la récidive, d'enlever ce repli qui porte encore le nom justifié de matrice de l'ongle. On est assuré du succès si ce temps opératoire est bien exécuté, et je puis dire que parmi les très nombreux cas que j'ai observés il ne m'est pas arrivé d'opérer deux fois le même sujet, et j'en ai vu un certain nombre plusieurs années après l'opération.

Voici l'opération que je conseille, et j'affirme qu'elle donne un très bon résultat sous tous les rapports.

Commencer par étreindre le gros orteil à sa racine avec un lacs de toile ou un tube de caoutchouc; faire l'anesthésie locale. Je n'ai jamais employé le chloroforme pour opérer un ongle incarné : il convient de se servir des pulvérisations d'éther. Ce procédé simple, inoffensif, donne des résultats si satisfaisants que je ne puis comprendre pourquoi certains chirurgiens persistent à lui préférer un mélange de glace et de sel marin, dont il est infiniment plus difficile de limiter l'action. D'ailleurs, beaucoup de nos confrères ne peuvent se procurer aisément de la glace, tandis qu'on a toujours à sa disposition un flacon d'éther. On peut aussi provoquer l'anesthésie locale avec une injection de cocaïne, mais je préfère l'éther.

Recouvrez l'ongle d'une très mince couche d'ouate et pulvérisez sur cette ouate de façon à la congeler d'abord : l'anesthésie marche ainsi beaucoup plus rapidement et demande, au maximum, trois minutes. Avec un bon produit on arrive au résultat en moins d'une minute, ce dont on est prévenu lorsque la peau blanchit.

Introduisez à plat sous l'ongle une branche de ciseaux, redressez-la et divisez l'ongle à peu près vers sa partie moyenne, un peu plus près du bord malade, si l'affection est unilatérale. Saisissez l'ongle avec une bonne pince, et arrachez-le par un mouvement de traction et de torsion combinées. Enlevez ensuite la matrice de l'ongle et, en même temps, le bourrelet qui recouvrait le bord de cet ongle ; c'est le temps le plus délicat de l'opération. Afin d'être bien certain de dépasser le repli unguéal du derme, introduisez une sonde cannelée jusqu'au cul-de-sac, et divisez les téguments en arrière du bec de la sonde.

Enlevez le lacs constricteur ; lavage phéniqué, pansement à l'iodoforme ou au salol, couche d'ouate hydrophile maintenue par quelques tours de bande. La guérison demande environ une quinzaine de jours.

8° *Gangrène du pied.* — La gangrène du pied survient dans des conditions très diverses, et c'est à en établir la véritable cause que le praticien doit tout d'abord s'attacher. Le diagnostic de gangrène s'impose, en effet, de prime abord, en ne s'en rapportant qu'à la couleur de la peau, qui est violacée, noirâtre ou tout à fait noire.

Est-elle consécutive à un traumatisme, à une brûlure, à une gelure? L'interrogatoire et les circonstances de l'accident renseigneront tout de suite à cet égard.

Une cause, qui agit très rarement de nos jours, est l'alimentation par le seigle. J'ai observé dans ma jeunesse, lorsque j'étais interne à l'Hôtel-Dieu de Caen, un certain nombre de cas d'ergotisme gangreneux du pied, parce qu'alors on mangeait encore du pain de seigle dans beaucoup de localités.

Une angioleucite, un phlegmon présentent parfois sur le pied des plaques de gangrène lorsque ces affections se développent chez des sujets débilités, alcooliques, mais ce genre de gangrène n'est pas spécial à la région qui nous occupe.

Le diabète exerce une influence beaucoup plus directe sur le

sphacèle du pied, et la gangrène des orteils, d'origine diabétique, est assez commune.

On l'observe également sur les sujets affectés d'ataxie locomotrice, c'est la gangrène tabétique.

Lorsqu'un caillot lancé par le cœur vient s'arrêter en un point du membre inférieur, et c'est, en général, à la bifurcation de l'artère poplitée, il se produit une gangrène du pied, gangrène embolique.

Il faut rapprocher de cette variété de gangrène du pied celle qui survient à la suite de l'oblitération de l'artère principale du membre par artérite, ou bien à la suite d'une ligature.

Enfin, la gangrène du pied reconnaît pour cause l'athérome artériel et se développe d'ordinaire chez les vieillards; c'est la gangrène sèche, spontanée, sénile, la plus commune de toutes.

Donc étant donné un sujet atteint de sphacèle du pied, vous aurez à déterminer si la gangrène est traumatique, due à un écrasement des parties; — si elle résulte d'une brûlure ou de l'application d'un agent caustique (1); — d'une congélation ; — d'un état général profondément débilité ; — si elle est la conséquence du diabète ; — de l'ataxie locomotrice ; — d'une embolie ou de l'oblitération de l'artère principale du membre par une cause quelconque, ligature, rupture; — si c'est une gangrène sèche athéromateuse.

Il est généralement facile d'établir ce diagnostic en s'en rapportant aux circonstances qui ont précédé ou accompagné l'accident: on apprendra, en particulier, que le sujet était ataxique et accusait depuis longtemps dans les membres inférieurs les douleurs fulgurantes du tabès.

La gangrène est-elle diabétique, embolique ou athéromateuse?

L'examen des urines fournira un renseignement de premier ordre à cet égard : c'est donc toujours par là qu'il faut commencer. Cependant, la gangrène diabétique présente des caractères cliniques si particuliers, qu'ils permettent presque d'en affirmer l'existence avant de connaître la composition de l'urine. Dans la grande majorité des cas, vous apprenez que le sujet était atteint

(1) J'ai observé, en 1888, dans mon service, un vieillard atteint de gangrène sèche du gros orteil, que l'on aurait pu rattacher tout d'abord à un athérome artériel. Or, elle résultait de l'application d'acide phénique. Ce n'est pas la première fois que je constate un accident de ce genre qui provient de l'emploi d'une solution mal préparée. L'acide phénique, n'ayant pas été convenablement dissous, est appliqué pur sur les parties et détermine la gangrène.

d'un cor, d'un durillon qui s'est enflammé spontanément ou à la suite d'une manœuvre d'extraction. La gangrène a donc été souvent précédée d'un léger traumatisme. De plus, elle appartient à la variété des gangrènes dites humides, c'est-à-dire que les parties sont tuméfiées, gorgées de liquides. Autre caractère : la gangrène n'est pas délimitée par une ligne séparant nettement la partie mortifiée de la partie vivante ; la peau passe de la nuance noirâtre à la nuance rouge sombre. On observe quelquefois des plaques sphacélées à distance avec des parties intermédiaires saines.

Les gangrènes emboliques ou athéromateuses sont, au contraire, des gangrènes sèches, c'est-à-dire que les parties atteintes ont diminué de volume, sont ratatinées, ne fournissent pas de liquide et sont nettement circonscrites.

On distinguera une gangrène embolique d'une gangrène athéromateuse ordinaire par les caractères suivants : d'abord, l'embolie n'est pas spéciale à la vieillesse ; il existe des athéromateux précoces, surtout des alcooliques, cependant la vieillesse fournit de fortes présomptions en faveur d'une gangrène d'origine athéromateuse. La gangrène embolique survient sur les sujets préalablement atteints d'une maladie du cœur, et voici comment se produisent les phénomènes, qui sont bien caractéristiques : Le caillot, détaché de la face interne du ventricule gauche, est lancé dans l'aorte, traverse rapidement le système artériel et s'arrête, en général, dans un point rétréci correspondant à la bifurcation de la poplitée : c'est donc un phénomène en quelque sorte instantané. Aussi le sujet, qui jouissait d'une santé relativement bonne, ressent-il tout à coup dans le creux du jarret une douleur d'une violence extrême ; c'est ainsi qu'un malade me raconta qu'il avait cru recevoir un coup de bâton, et qu'il s'était retourné pour voir l'agresseur. Le membre devient froid, glacé, et la gangrène ne tarde pas à apparaître au niveau des orteils, mais elle ne reste pas limitée à cette région et remonte plus ou moins haut, de façon à comprendre la totalité du pied, qui se rétracte et se momifie absolument.

Il est donc difficile de confondre la gangrène d'origine embolique, rare d'ailleurs, avec la gangrène commune des vieillards due à l'insuffisance de la circulation par suite de la transformation athéromateuse des parois artérielles. Cette dernière ne présente pas le début brusque, instantané, de l'autre : toutefois elle s'accompagne ordinairement de très vives douleurs, et c'est encore là

un caractère différentiel avec la gangrène diabétique, qui est beaucoup moins douloureuse. La gangrène athéromateuse se limite presque toujours aux orteils et ne gagne pas le pied. La partie atteinte se momifie, et finit par se détacher.

Le traitement des gangrènes du pied repose essentiellement sur ce précepte : ne jamais pratiquer d'opération avant que la gangrène soit limitée.

Je dois, cependant, signaler une distinction, suivant qu'il s'agit d'une gangrène spontanée, diabétique ou autre, ou d'une gangrène traumatique résultant d'un écrasement d'orteils. Dans le premier cas, il serait évidemment absurde d'enlever la partie atteinte avant d'être absolument certain de la délimitation, et on peut être longtemps avant de pouvoir s'en rendre compte. A la suite d'un traumatisme, au contraire, on apprécie rapidement la qualité des tissus par leur coloration et en explorant la sensibilité, et on est certain, dès lors, que la gangrène ne s'étendra pas davantage. Or, à propos des plaies contuses de la main et surtout des doigts, j'ai insisté sur ce fait qu'on ne devait jamais pratiquer une amputation d'emblée, *régulariser* la plaie, et qu'il était préférable de laisser les parties sphacélées se séparer d'elles-mêmes, car on peut ainsi économiser quelques centimètres de longueur, ce dont le blessé retirera un service inappréciable. Mais il n'en est plus de même pour le pied ; la station verticale et la marche s'opèrent normalement avec un pied plus court, après une ablation d'orteil, et s'opèrent même dans les meilleures conditions, s'il n'existe pas de cicatrice vicieuse, parfois douloureuse sous la pression de la chaussure.

Je suis donc d'avis, pour le pied, de ne pas attendre l'élimination spontannée, et de transformer une plaie contuse, mâchée, en une plaie régulière, afin de diminuer la durée de la cicatrisation, d'éviter les accidents possibles au cours du traitement, et de fournir un point d'appui moins défectueux.

Quant à la gangrène spontanée, la conduite du praticien doit être essentiellement l'expectation. Dans la gangrène diabétique surtout, qui est si fréquente, gardez-vous de pratiquer aucune opération, si ce n'est pour ouvrir des abcès. Soumettez le malade au régime du diabète, employez un pansement antiseptique convenable, calmez les douleurs, et il est remarquable de voir comment les choses prennent parfois d'elle-mêmes une tournure

favorable. Si, au contraire, la gangrène continue à s'étendre, si les fusées purulentes gagnent le pied et la jambe, ce n'est pas une amputation, si élevée soit-elle, qui sauvera le malade : la gangrène apparaîtra de nouveau dans le moignon.

Dans la gangrène sèche, lorsqu'un sillon profond a séparé le mort du vif, lorsque les parties gangrenées ne sont plus rattachées au reste du membre que par le squelette, il est indiqué de compléter cette espèce d'amputation spontanée.

9° *Tumeurs du pied.* — Le pied est susceptible de présenter, quoique plus rarement, les divers genres de tumeurs que l'on observe dans les autres régions : on y rencontre des chondromes, des angiomes, des lipomes, des sarcomes, des carcinomes, et je n'ai rien de spécial à dire à cet égard. Je ferai toutefois remarquer que le pied m'a paru être un siège de prédilection pour la variété de cancer dite mélanique. Le mélanome se développe de préférence à la plante du pied, et il est remarquable en ce que, contrairement, par exemple, à ce qui se passe pour le cancer du sein, la récidive se fait très rarement sur place, mais dans les ganglions cruraux.

Les tumeurs réellement propres à cette région sont le durillon, le cor, l'oignon. Je signalerai encore une petite tumeur fibreuse occupant parfois la peau de la plante du pied et, enfin, la plus intéressante d'entre elles, l'exostose sous-unguéale.

a. *Durillon, cor, oignon.* — Ces productions résultent de la pression des chaussures sur diverses parties du pied et diffèrent légèrement les unes des autres.

Le *durillon* est constitué par la prolifération de couches épidermiques et se présente non seulement au pied, mais dans tous les points du corps soumis à une pression fréquente : ainsi, par exemple, la paume de la main, où le durillon dit *forcé* est si souvent l'origine de l'abcès que j'ai décrit plus haut sous le nom d'abcès de la houppe graisseuse. A la longue, ces durillons déterminent souvent à leur face profonde la formation d'une bourse séreuse. Ils occupent d'habitude, au pied, les points soumis à la pression, c'est-à-dire les piliers de la voûte plantaire : premier et cinquième métatarsien, talon.

Le *cor* ne diffère du durillon que par un prolongement épidermique qui naît de la face profonde en forme de clou

vers le derme qu'il comprime très douloureusement. Il occupe de préférence la face externe du cinquième orteil, ou encore les espaces interdigitaux.

L'*oignon* se rencontre à la face interne du gros orteil, au niveau de l'articulation métatarso-phalangienne, dans les cas où la tête du premier métatarsien fait une saillie exagérée par suite de la déviation de l'orteil. C'est une affection toute différente des deux précédentes : l'épiderme peut, sans doute, être plus ou moins épaissi, mais l'oignon est surtout caractérisé par l'inflammation d'une bourse muqueuse, non plus sous-épidermique, ainsi que dans le durillon proprement dit, mais sous-cutanée, comme les bourses olécrânienne et rotulienne. Il en résulte que l'inflammation de cette bourse peut se propager aux parties voisines et donner lieu à un véritable phlegmon. Bien que la bourse séreuse soit normalement distincte de la synoviale articulaire, celle-ci est envahie dans certains cas, et il en résulte une arthrite, souvent longue à guérir et nécessitant un repos complet.

La bourse séreuse peut être simplement remplie par du liquide sans réaction inflammatoire, c'est alors un simple hygroma.

Lorsque la bourse s'est ouverte spontanément, une fistule en est la conséquence et le stylet parcourt alors une cavité plus ou moins large à travers un orifice très étroit.

L'oignon est donc une affection, quelquefois sérieuse, apportant un réel obstacle à la vie ordinaire du sujet, et qui nécessite une intervention chirurgicale.

On s'opposera ordinairement à la production des cors en conseillant des chaussures carrées du bout, suffisamment larges, mais faites sur mesure, afin d'éviter le frottement qui se produit dans une chaussure trop spacieuse.

On préviendra plus difficilement le durillon plantaire, qui est en quelque sorte professionnel, et souvent la conséquence de l'action prédominante d'un certain groupe de muscles, ainsi que je l'ai fait remarquer à propos du mal perforant, dont le durillon n'est que la première étape.

Quant à l'oignon, il est à peu près impossible de le prévenir puisqu'il résulte d'une conformation anormale du gros orteil.

Le traitement des durillons et des cors consiste à enlever les lamelles épidermiques, successivement par le grattage, ou couche par couche avec le bistouri, après les avoir ramollies par un

bain, en prenant soin de ne pas intéresser le derme. On évite de la sorte la pression sur les papilles du derme, et la douleur disparaît jusqu'à ce qu'une nouvelle accumulation d'épiderme la reproduise. L'épiderme étant hygrométrique, le cor se tuméfie pendant les temps humides et devient plus douloureux.

L'acide salicylique paraît exercer une action très favorable sur les amas d'épiderme. On a imaginé de la gutta-percha salicylée; j'emploie volontiers un mélange de 15 grammes de collodion pour 1 gramme d'acide salicylique. Ce traitement combiné avec l'emploi de chaussures convenables peut amener la disparition des cors.

Lorsque l'hygroma qui constitue l'oignon est volumineux et gêne la marche, on peut l'ouvrir largement, toucher la séreuse avec de l'iode ou du chlorure de zinc à 5 p. 100, ou même le réséquer.

Lorsqu'il est suppuré, il faut également l'ouvrir. On agirait de même pour guérir la fistule.

Si la saillie osseuse qui supporte et produit l'oignon est considérable, dévie fortement le gros orteil, on en peut faire l'abrasion à l'aide du ciseau et du maillet.

Ces diverses opérations n'amènent aucun accident, mais à une condition, c'est que le sujet ne soit pas diabétique. Dans le cas contraire, l'intervention peut être suivie de phlegmon gangreneux du pied.

On observe quelquefois à la face plantaire une petite tumeur du volume d'un pois, située dans l'épaisseur même du derme et de nature probablement fibreuse. Elle occasionne des douleurs souvent très vives, et apporte un sérieux obstacle à la marche. Il ne faut pas hésiter à l'enlever complètement en la cernant à l'aide d'une incision circulaire, lorsque divers petits moyens palliatifs, tels que les rondelles perforées à leur centre, par exemple, sont impuissantes à soulager le malade.

b. *Exostose sous-unguéale.* — L'exostose sous-unguéale est, de même que l'ongle incarné et la tarsalgie, une affection propre à la jeunesse, n'apparaissant que pendant la période de développement du squelette. Elle occupe constamment (à part une ou deux exceptions) la phalangette du gros orteil et de préférence la face unguéale. On l'observe, cependant, aussi sur les faces latérales, et même sur la face inférieure.

Cette petite tumeur présente une certaine tendance à la récidive, ce qu'avait indiqué Gosselin en la désignant sous le nom d'exostose rebelle. Le fait s'expliquerait par les recherches de MM. Cornil et Ranvier, qui comparent cette affection aux épulis et en font un sarcome ossifiant, notion importante dont nous devrons tenir compte dans le traitement.

Il suffit de voir l'orteil, et surtout de le toucher, pour constater la nature de la maladie : saillie dure, soulevant l'ongle en partie détruit, et adhérente à la phalangette.

L'ablation est le seul mode de guérison. Je dispose les parties ainsi que je l'ai dit à propos de l'ongle incarné, et fais l'anesthésie locale à l'aide des pulvérisations d'éther. Il ne faut pas se contenter d'abraser la tumeur au ras de la phalangette, sinon la récidive est à peu près certaine. L'exostose s'enfonce dans le centre de l'os sous la forme d'une sorte de clou composé de tissu spongieux rougeâtre, qu'il faut soigneusement enlever avec la gouge.

10° *Difformités du pied.* — Je ne m'occuperai ici que des difformités du pied susceptibles d'un traitement chirurgical et de guérison. Il en existe trois : l'*hallux valgus*, l'*orteil en marteau* et le *pied bot.*

a. *Hallux valgus.* — L'hallux valgus consiste en une déviation du gros orteil en dehors, déviation variable pouvant aller jusqu'à l'angle droit avec les autres orteils. Il en résulte une saillie plus ou moins considérable de la tête du premier métatarsien et parfois la production de bourses séreuses accidentelles (oignon) susceptibles de s'enflammer et de suppurer.

Si cette difformité apporte un obstacle à la marche, et si les malades désirent en être débarrassés, on peut pratiquer une opération ayant pour but de redresser le gros orteil, de le replacer dans le rang.

L'opération de choix est la résection de la tête du métatarsien avec section des tendons qui s'opposeraient au redressement. On conservera les os sésamoïdes afin de donner un point d'appui à l'extrémité du métatarsien réséqué. On a aussi pratiqué la résection cunéiforme du col du premier métatarsien.

Dans un premier degré, l'hallux valgus est seulement représenté par une saillie plus grande de la tête du premier méta

tarsien, et des accidents analogues aux précédents peuvent en être la conséquence. Plusieurs fois, dans ce cas, j'ai abrasé la partie saillante de l'os, opération suivie d'un très bon résultat.

b. *Orteil en marteau.* — L'orteil en marteau constitue une difformité intéressante, sur la nature et l'origine de laquelle on a beaucoup discuté. Sans vouloir énumérer ici les diverses théories émises par les auteurs, je me contenterai de dire que, pour moi, cette déformation reconnaît une cause exclusivement mécanique.

Et d'abord, elle occupe presque toujours le second orteil, rarement le troisième, et jamais les autres. Or, chez certains sujets, le deuxième et le troisième orteils, mais principalement le deuxième, sont plus longs que les trois autres et les débordent en avant. Cette disposition est même dans la sculpture un des caractères de la beauté du pied. Supposez que les sujets dont le pied est ainsi conformé portent des chaussures courtes, l'orteil trop long vient constamment heurter par son extrémité libre, et la déformation se constitue peu à peu. Telle est la cause première la cause génératrice, de l'orteil en marteau ; j'ai assisté à la production du phénomène, si bien que cette théorie a pour moi le caractère de l'évidence. Regardez, d'ailleurs, la figure 183, qui représente la disposition anatomique de l'orteil en marteau, et vous serez, je crois, également convaincus.

Il existe deux variétés quant à la disposition de la phalangette sur la phalangine : tantôt, la troisième phalange se continue avec la seconde à peu près comme à l'état normal, sauf une légère extension ; tantôt, la troisième phalange est complètement fléchie sur la deuxième, si bien que l'orteil repose sur le sol par son extrémité libre et que les sujets marchent sur l'ongle.

Cette dernière disposition est, sans doute, plus défavorable, mais là n'est pas la principale lésion.

Ce qui caractérise surtout l'orteil en marteau, c'est la saillie qu'il présente à l'union de la phalange avec la phalangine, au point D. Vous voyez, d'après la figure 183, que la première phalange est en extension sur le métacarpien correspondant et que la deuxième phalange est fléchie à angle droit sur la première. Au début, cette attitude, qui résulte certainement du refoulement, du tassement d'avant en arrière, par la chaussure, des diverses pièces qui constituent l'orteil, cette attitude, dis-je, se corrige d'elle-même ou par une légère traction dès que le pied est déchaussé ;

mais, avec le temps, les surfaces articulaires se déforment, subissent une sorte de subluxation ; les ligaments se rétractent, ainsi que les tendons fléchisseurs, et la difformité devient permanente. Telles sont, à coup sûr, la marche et la progression des phénomènes, et c'est à tort qu'on les a attribués (ainsi que je l'avais pensé moi-même autrefois) soit à l'action des ligaments, soit à celle des tendons, dont les lésions sont secondaires.

De la saillie que forme sur le dos du pied l'articulation de la première avec la seconde phalange résulte un accident qui joue un rôle essentiel dans la symptomatologie de l'orteil en marteau,

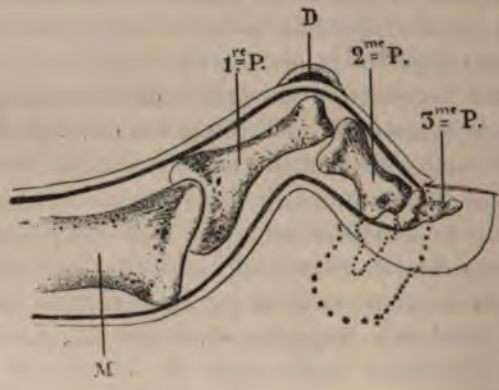

Fig. 183. — Orteil en marteau.

Cette partie étant constamment pressée par l'empeigne de la chaussure, il s'y développe d'abord un durillon (D, fig. 183), et plus tard sous ce durillon apparaît une bourse muqueuse ; celle-ci est susceptible de s'enflammer, de suppurer, de s'ulcérer, et il en résulte une série d'accidents analogues à ceux que j'ai décrits à propos du mal plantaire perforant, dont la pathogénie est, du reste, sensiblement la même.

Ce durillon, dont se plaignent surtout les malades, apporte le principal obstacle à la marche ; c'est, en général, à ce moment que nous sommes consultés.

Au début de l'affection on peut se contenter de faire porter des chaussures convenables, c'est-à-dire suffisamment longues : mais plus tard, lorsque la déformation est devenue permanente, une opération seule peut amener la guérison.

L'indication consiste à raccourcir l'orteil et à faire disparaître

la saillie qui supporte le durillon. Pour cela on peut avoir recours à un moyen radical, l'amputation de l'orteil. M. Blum la conseille et je l'ai employée plusieurs fois. Sans doute, cette petite opération ne présente, actuellement surtout, aucune gravité, mais elle n'en constitue pas moins une mutilation désagréable, principalement s'il s'agit d'une jeune fille (contrairement à l'opinion de quelques auteurs, les filles, aussi bien que les garçons sont affectées de l'orteil en marteau et le hasard a fait que j'ai surtout opéré des filles). C'est pourquoi je préfère l'opération conseillée par M. Terrier, et qui consiste à faire la résection de l'articulation phalango-phalanginienne, c'est-à-dire à retrancher la saillie que forme l'orteil au point D.

L'opération est d'ailleurs simple, bénigne et efficace. Lorsqu'il existe un durillon (et c'est la règle), enlevez-le d'abord au bistouri et ne tenez aucun compte du tendon extenseur, puisqu'il y aura plus tard une ankylose au point réséqué ; l'articulation se trouve, dès lors, largement ouverte. Dégagez les extrémités articulaires et retranchez avec la pince dite *coupe-net* la quantité nécessaire pour que l'orteil puisse être redressé. Faites un ou deux points de suture, immobilisez l'orteil pendant quelques jours sur une lame de carton, et appliquez un pansement antiseptique.

c. *Pied bot.* — Le véritable pied bot est celui avec lequel naissent les enfants, ou qui apparaît plus tard comme conséquence d'une disposition musculaire congénitale défectueuse : le pied bot peut, en effet, ne devenir manifeste et réellement gênant qu'un certain nombre d'années après la naissance. Je propose donc, au point de vue pratique, la division du pied bot en *primitif* ou *précoce* et en *pied bot tardif*.

A la suite d'une fracture, d'une arthrite, d'une brûlure, etc., le pied peut, sans doute, subir des déviations consécutives en divers sens, et les auteurs les désignent sous les noms de *pied bot acquis*, par opposition au précédent, mais les indications à remplir sont différentes, les lésions ne sont pas les mêmes, et ce n'est pas, en réalité, le pied bot tel que nous devons le comprendre.

Un enfant vient au monde avec un pied normalement conformé, mais quelque temps après, au moment de la dentition, par exemple, apparaît une paralysie d'un muscle ou d'un groupe de muscles. Le pied subira, dès lors, un mouvement et peu à peu un

déplacement dans le sens des muscles antagonistes, et il se produira un pied bot dit *paralytique*. C'est encore une affection qu'il faut distinguer avec soin du pied bot ordinaire, car elle n'est pas passible du même traitement.

Supposons, dans ce cas, le pied fortement dévié en dedans par l'action des muscles jambiers, l'enfant ne peut le porter en dehors : cet enfant est donc atteint de pied bot varus. Mais saisissez le pied, et vous le ramènerez facilement, sans la moindre résistance, à sa position normale. Il est évident qu'il ne s'agit pas d'une contracture ou d'une rétraction des jambiers, mais bien d'une paralysie des muscles abducteurs du pied, et en particulier des péroniers.

Cette variété de pied bot paralytique ne nécessite, en général, aucune opération. Il suffit d'électriser avec la plus grande persévérance les muscles paralysés et de faire porter un appareil orthopédique pour maintenir le membre dans sa rectitude normale. Cependant, dans ces dernières années, on a tenté de fixer le pied dans une bonne position par arthrodèse. M. Thomas a eu l'idée ingénieuse de traiter un pied bot valgus paralytique par l'anastomose du tendon du jambier antérieur (muscle paralysé) avec le tendon de l'extenseur propre du gros orteil.

Occupons-nous surtout du vrai pied bot, de celui qui est congénital et dont la cause unique apparente (je ne parle pas de la cause initiale) siège dans le raccourcissement de certains des muscles qui meuvent le pied avec ou sans rétraction simultanée de l'aponévrose plantaire, et établissons-en d'abord la variété.

Je rappelle que, lorsque le pied est dévié de telle sorte que la plante regarde en dedans, il est dit en *varus*; si la plante regarde en dehors, c'est le *valgus*. Lorsque dans l'attitude verticale le pied ne porte que sur les orteils, on le dit atteint d'*équinisme* ; s'il ne repose que sur le talon, c'est le *talus*. Il est toutefois extrêmement rare d'observer ces déviations isolées, telles que je viens de les indiquer; elles sont plus ou moins combinées entre elles, et cela de la manière suivante : le varus et l'équinisme coexistent presque toujours ensemble, c'est le *pied bot varus équin* ; le talus se combine presque toujours avec le valgus pour donner lieu au *pied bot talus valgus*.

Ces déviations sont plus ou moins accentuées, et Bouvier décrivait trois degrés ; mais peu importe pour la pratique, car le traitement est sensiblement le même, au moins dans ses grandes lignes,

quel que soit le degré du pied bot, il existe donc, au résumé, deux espèces de pied bot ; le varus équin et le talus valgus.

Or, de ces deux espèces, la première est infiniment plus fréquente que la seconde, et le pied bot est à peu près constamment un varus équin. Je n'ai jusqu'ici, pour mon compte, observé qu'un seul exemple de pied bot talus, et je suis convaincu que bon nombre de confrères n'en ont jamais vu.

Quant au pied bot valgus proprement dit, celui qu'on appelle encore pied plat valgus, il est assez fréquent sans doute, mais très rarement congénital, et nous avons dit plus haut que cette déformation du pied reconnaît le plus souvent pour cause une tarsalgie mal soignée. Nous devons, par conséquent, en faire une espèce à part.

La question si compliquée du pied bot congénital peut donc se simplifier singulièrement au point de vue clinique, puisqu'elle se réduit, en somme, presque exclusivement à l'étude et au traitement du varus équin.

Voyons maintenant comment se présente cette déformation et occupons-nous d'abord du pied bot hâtif ou précoce.

Le pied est contourné sur lui-même de telle sorte que la face plantaire regarde en dedans ; il subit de plus un mouvement d'adduction tel, qu'il peut en arriver à former avec la jambe un angle droit et même un angle aigu. Dans ce cas, ce n'est plus seulement le bord externe qui repose sur le sol, mais la face dorsale elle-même du pied ; celui-ci est comme renversé sens dessus dessous. La face plantaire est ratatinée et a presque disparu. On perçoit souvent au toucher l'aponévrose plantaire sous forme de bride tendue et saillante : on dit alors que le pied est enroulé sur lui-même. Lorsqu'il s'agit d'un sujet ayant déjà marché, la face dorsale présente un durillon qui dénote le point précis où porte le pied sur le sol. La tête de l'astragale fait saillie sous la peau.

En même temps que le pied a subi ce mouvement si complexe de renversement, d'adduction, de rotation et de torsion, le talon est reporté en haut et ne touche pas le sol dans la station verticale, et au-dessus du talon existe une dépression assez profonde, au niveau de laquelle on sent le tendon d'Achille. La peau est plissée, comme ridée en ce point.

Imprime-t-on des mouvements au pied pour le ramener à sa direction normale, on éprouve une résistance invincible ; si on cherche, en particulier, à produire la flexion, on constate aisément

à l'œil et au toucher la corde que forme le tendon d'Achille.

Dans le talus valgus, le pied ne repose que sur le talon ; la pointe du pied est portée en dehors, et sur la face dorsale on sent la corde que forment les extenseurs des orteils et le péronier antérieur.

Le pied bot varus équin à apparition tardive présente un intérêt d'autant plus grand qu'il est beaucoup moins bien connu que le pied bot classique dont je viens de parler.

Un sujet est parvenu à l'âge de dix, douze, quinze ou vingt ans (j'ai opéré une femme de vingt-six ans), et jusqu'alors ne s'est pas plaint de ses pieds, si ce n'est peut-être qu'il se fatigue un peu plus vite que les autres ; on n'a rien remarqué de spécial dans la démarche. Mais il arrive un moment où la marche devient pénible ; la station verticale ne peut être longtemps prolongée ; des douleurs apparaissent dans le pied, dans le mollet, et l'on constate que le poids du corps porte principalement sur l'avant-pied, ainsi qu'en témoignent les chaussures usées seulement à ce niveau. Le sujet boite légèrement.

Si l'on examine alors le pied, on est tout d'abord frappé d'une déformation très notable des orteils ; ceux-ci sont en extension complète et le gros orteil en particulier paraît comme subluxé, si bien que la tête du métatarsien fait en bas du côté de la plante une forte saillie. Les tendons extenseurs, et plus spécialement celui du gros orteil, forment sous la peau un relief très notable et sont à l'état de contracture, à ce point qu'un examen superficiel a souvent induit en erreur et fait croire à une rétraction essentielle des extenseurs, alors qu'il s'agissait d'une contracture secondaire. On est allé même jusqu'à pratiquer la section des tendons extenseurs, ce qui ne pouvait, ainsi qu'on va le voir, amener aucun résultat.

Voici, en effet, l'application de cette déformation singulière des articulations métatarso-phalangiennes. La lésion primitive essentielle doit être rattachée au tendon d'Achille : les sujets sont venus au monde avec un tendon trop court pour permettre la flexion du pied sur la jambe ; c'est à peine si, en exerçant une forte pression sur la plante du pied, on arrive à l'angle droit, et cependant la marche s'exécute tout d'abord assez bien et le pied repose sur le sol par toute la face plantaire. Mais ce résultat est obtenu à l'aide d'un artifice instinctif qu'emploient les ma-

lades : pour contre-balancer l'action des extenseurs du pied (jumeaux) ils mettent en jeu l'action des fléchissseurs (qui sont aussi extenseurs des orteils) et c'est grâce au concours actif de ces derniers muscles que le talon arrive à toucher le sol. On voit ainsi pourquoi les orteils sont nécessairement attirés en arrière et en arrivent à une sorte de subluxation.

Le sujet est donc né avec un tendon d'Achille insuffisant ; le tendon n'était pas assez raccourci pour produire un pied bot précoce, mais il eût provoqué, à coup sûr, un certain degré d'équinisme, sans l'intervention des muscles extenseurs des orteils, qui masque, ou du moins atténue le vice de conformation pendant les premières années de la vie. Malgré cela, il est aisé de voir que, dans la marche, le pied porte beaucoup plus sur l'avant-pied que sur le talon, ce que prouvent et les callosités de l'épiderme au niveau de la tête des métatarsiens et l'usure partielle des chaussures.

A la longue, les fléchisseurs du pied se fatiguent de lutter contre les extenseurs, et c'est à ce moment que l'affection, en quelque sorte latente, se traduit par des signes manifestes : le sujet se plaint de souffrir ; il marche péniblement et boite de temps en temps ; il est certainement atteint de pied bot, d'équinisme au premier degré, mais il faut analyser les phénomènes d'assez près pour les rattacher à leur véritable cause et se rendre compte que tout dépend de la brièveté du tendon d'Achille, sinon on fera absolument fausse route pour le traitement, ce qu'il n'est pas rare de voir. On observe, en somme, un phénomène analogue à ce qui se passe dans l'œil chez les sujets hypermétropes. La contraction du muscle ciliaire suffit pendant un certain nombre d'années à produire l'accommodation, puis il se fatigue, devient impuissant, et l'hypermétropie devient manifeste de latente qu'elle était.

Étudions le traitement du pied bot, d'abord à la naissance, et ensuite à un âge plus avancé.

Donnez toujours le conseil de faire opérer un enfant atteint de pied bot : engagez à ne pas attendre que l'enfant commence à marcher, et considérez que le résultat sera d'autant plus facile à obtenir et plus favorable que l'enfant aura été opéré plus tôt.

S'il n'existait qu'une légère tendance du pied à se porter en varus, facile à corriger avec les mains, on se contenterait d'im-

primer au pied des mouvements et d'appliquer, au besoin, un appareil.

Mais supposons le pied bot confirmé, le varus équin, tel que je l'ai décrit. L'enfant vient de naître : comment allons-nous diriger le traitement? Et d'abord, à quelle époque convient-il de pratiquer l'opération? Il y a grand intérêt à ce que les surfaces articulaires conservent le moins longtemps possible leurs rapports anormaux, aussi faut-il se hâter de les réduire. Ma formule est celle-ci : agissez sur le pied dès que la vie est assurée, c'est-à-dire dès que l'enfant s'est accoutumé à prendre le sein et que le développement marche d'une manière régulière, c'est-à-dire dans le premier mois qui suit la naissance. Partez de ce principe : plus tôt vous opérerez, mieux cela vaudra ; ne reculez que si l'enfant trop chétif ne vous paraît pas pouvoir supporter sans danger le plus léger ébranlement.

L'opération doit satisfaire à deux indications : ramener le pied à sa rectitude normale ; le maintenir dans cette nouvelle position.

La première exige la section du tendon d'Achille et quelquefois celle de l'aponévrose plantaire ; je n'ai jamais pratiqué d'autres sections musculaires dans le varus équin.

Commencez par la section du tendon d'Achille et procédez ainsi : l'enfant étant couché sur le côté (il est inutile de donner du chloroforme), saisissez le pied et fléchissez-le fortement sur la jambe, de manière à faire saillir le tendon d'Achille, qui se présente au toucher sous la forme d'une corde rigide. Faites de préférence la section de dedans en dehors : vous serez ainsi plus certain d'éviter la blessure de l'artère tibiale postérieure dans une échappée du ténotome. Divisez le tendon dans le point où vous le sentez le plus nettement dégagé, c'est-à-dire à peu près sur le prolongement du sommet de la malléole interne, laquelle, je le dis en passant, n'est pas très facile à sentir.

Faites légèrement glisser la peau avant de faire la piqûre, afin d'éviter le parallélisme entre la plaie cutanée et la section tendineuse.

Au niveau du bord interne du tendon d'Achille, pratiquez donc à la peau une simple piqûre avec le ténotome pointu ; par cette piqûre, introduisez le ténotome mousse ; glissez-le à plat entre la peau et le tendon ; retournez l'instrument et divisez le tendon d'arrière en avant, c'est-à-dire de la face superficielle à la face profonde, pendant que de la main gauche vous continuez à fléchir

fortement le pied. On perçoit le bruit que produit la section et la secousse que subit le pied à ce moment. En même temps, on voit et l'on sent une dépression profonde correspondant à l'écartement des deux bouts du tendon. Si la section paraissait incomplète au toucher, on introduirait de nouveau le ténotome mousse. Il est rare qu'il s'écoule plus que quelques gouttes de sang.

Il ne faudrait pas croire que le pied va se réduire lui-même dès que le tendon est coupé ; pour cela, il est nécessaire de le ramener avec la main, et même d'employer quelquefois une très grande force. Aussitôt qu'on l'abandonne, le pied revient à sa première position.

La section du tendon d'Achille est accomplie ; vous ramenez le pied dans l'axe de la jambe, vous arrivez à le placer à angle droit, ou mieux à angle aigu, mais la face plantaire reste incurvée, c'est-à-dire que le pied continue à être enroulé sur lui-même.

C'est qu'il existe alors une bride fibreuse plantaire s'opposant à l'allongement. Cette bride est, en général, superficielle et développée aux dépens de l'aponévrose plantaire. Pratiquez-en également la section sous-cutanée en procédant comme pour le tendon, et sectionnez doucement en vous guidant sur le doigt jusqu'à ce que vous constatiez que la résistance à l'extension de l'avant-pied est vaincue. Procédez avec douceur et ménagement, afin d'éviter la blessure des vaisseaux et nerfs plantaires.

Que faut-il faire ensuite ? C'est, à mon avis, l'un des points les plus importants du traitement du pied bot.

Tous les auteurs persistent à dire : abandonnez le pied à lui-même pendant quelques jours, laissez se cicatriser la petite plaie cutanée en la recouvrant d'un pansement quelconque, et alors seulement vous appliquerez un appareil orthopédique. Or, je suis convaincu que, si l'on observe de temps en temps la récidive du pied bot, si l'on est obligé de recourir à une nouvelle section du tendon, c'est pour avoir suivi cette règle. Depuis trente ans, j'en conseille une différente, que je fis alors connaître dans le *Bulletin de thérapeutique*, et je l'ai mise tant de fois en pratique, avec succès, que je crois devoir la recommander de nouveau.

Que se propose-t-on par la section du tendon d'Achille ? Puisqu'il est rétracté, et trop court pour permettre la flexion du pied, on se propose, qu'on me passe l'expression, d'y mettre une rallonge. Il faut donc tenir les deux bouts écartés l'un de l'autre le plus possible et donner au pied une bonne position qu'il devra

conserver pendant tout le cours de la cicatrisation. Or, on ne peut guère obtenir ce résultat qu'à l'aide d'un appareil à attelles plâtrées, et il y a un intérêt majeur à appliquer cet appareil le plus tôt possible, alors que les deux bouts du tendon fraîchement divisés sont mobiles et facilement séparables l'un de l'autre.

Voici comment j'ai procédé dans tous les cas que j'ai eu à traiter, quel que soit l'âge du sujet et quelle que soit la variété du pied bot.

Je prépare à l'avance les attelles de tarlatane en les mesurant sur la dimension du pied et de la jambe.

Si les deux pieds sont atteints, j'opère les deux dans la même séance.

Dès que le tendon est coupé, je recouvre simplement la petite plaie d'une couche d'ouate et j'applique les attelles comme je l'ai indiqué plus haut à propos des fractures de jambe. Le genou doit être immobilisé. Dès que les attelles sont maintenues et moulées sur le membre à l'aide de la bande sèche, je saisis la jambe de la main gauche, le pied de la main droite, je réduis le pied en employant la force suffisante et le maintiens ainsi jusqu'à ce que le plâtre soit suffisamment sec pour lutter contre la tendance invincible du pied à reprendre sa situation primitive.

L'appareil est laissé en place pendant environ un mois, temps que je juge à peu près nécessaire pour la reconstitution du tendon. On trouve alors les deux bouts réunis par une pièce de nouvelle formation, et l'attitude que vous avez donnée au pied est définitivement conquise.

Ce serait cependant une illusion de croire que tout est fini et que le pied va se maintenir ainsi sans le secours d'appareils de soutien. La rétraction du tendon d'Achille est, sans aucun doute, un obstacle invincible et, je crois, l'obstacle principal (du moins au début de la vie) à la réduction du pied bot, mais il n'est pas le seul. Si l'on a réussi à allonger le tendon, on n'a pu modifier aussi, rapidement les surfaces articulaires et leurs ligaments, et probablement la rétraction de certains muscles de la plante du pied : aussi ne faut-il pas abandonner le membre à lui-même, sinon le pied bot se reproduira, moins prononcé, à coup sur, mais suffisant pour empêcher la marche normale.

Vous aurez donc eu soin de faire disposer des appareils orthopédiques, lesquels devront être immédiatement substitués à l'appareil plâtré. oVtre œuvre est dès lors terminée, mais prévenez les

parents de l'enfant que la leur commence, et une œuvre patiente de tous les instants, qui durera de longues années encore, si l'on avait affaire à un varus équin très prononcé. Sans l'intervention du chirurgien, il est impossible de guérir le pied bot, mais sans des soins consécutifs intelligents et minutieux, le résultat obtenu s'effacera à la longue et le sujet ne recouvrera pas l'état physiologique.

L'enfant ne marchera jamais sans appareil orthopédique ; veillez à ce que, dans la marche, le talon touche le fond de la bottine, car on se ferait facilement illusion, même avec la persistance d'un certain degré d'équinisme. Rendez-vous compte de l'usure de la semelle.

Il sera très utile de faire chaque jour au pied des massages et des mouvements dans tous les sens.

Conseillez un appareil de nuit, plus simple que celui de jour, afin que le pied ne soit pas livré à lui-même pendant le sommeil.

Je suppose que le traitement précédent n'a pas été appliqué après la naissance, et que plusieurs années se sont écoulées, trois, quatre ou cinq par exemple. A ce moment, le pied bot peut encore être considéré comme fibreux, c'est-à-dire que le principal obstacle à la réduction provient de la rétraction des tissus fibreux périosseux, mais la section seule du tendon d'Achille, même jointe à celle de l'aponévrose plantaire, ne sera pas suffisante pour ramener le pied à sa position normale. C'est à ces cas que convient l'ablation isolée de l'astragale proposée par E. Bœckel. C'est également à ces cas que peut être appliquée la *syndesmotomie*, opération dite de Phelps, préconisée chez nous par M. Kirmisson. La manœuvre consiste à sectionner toutes les parties molles au niveau de la concavité du pied, à pénétrer jusqu'au squelette, et même dans l'intérieur des articulations. On peut alors ramener le pied à sa direction normale, mais il faut pour cela qu'il soit redressable, c'est-à-dire que le squelette lui-même n'apporte pas un obstacle invincible à la réduction : c'est-à-dire que le pied bot ne soit pas devenu osseux. Or, il semble bien qu'à partir de la sixième ou de la septième année le squelette du pied ne permet plus le redressement, même après section de toutes les parties molles. Il faut alors avoir recours à la *tarsectomie*.

La tarsectomie est une opération ordinairement atypique, à savoir non soumise à des règles fixes ; il faut retrancher des os

du tarse et successivement une quantité suffisante pour ramener *facilement* le pied dans une bonne direction. Cette opération peut être pratiquée à tous les âges de la vie et donne des résultats remarquables.

M. Ch. Nélaton, ayant étudié de plus près les déformations osseuses qui s'opposent au redressement du pied, a pensé que l'on pourrait arriver au résultat avec une tarsectomie économique. D'après lui, dans le varus équin, il existe à la face externe de l'astragale une partie hypertrophiée faisant office de cale et qu'il suffirait d'enlever pour redresser le pied.

Lorsqu'un sujet est atteint d'équinisme tardif, tel que je l'ai décrit plus haut, c'est à la section du tendon d'Achille qu'il faut avoir recours. Toutefois, l'opération ne s'impose pas de prime abord, comme dans le pied bot varus équin précoce, et il faut même, en général, que le praticien soit bien assuré du diagnostic et jouisse d'une certaine autorité pour convaincre le malade et sa famille. Si on ne pratiquait pas l'opération, l'équinisme augmenterait et bientôt le sujet ne poserait plus le pied dans la marche que sur la saillie formée par la tête des métatarsiens. A l'équinisme s'ajouterait le varus, et finalement il se produirait un varus équin confirmé.

Après la section du tendon d'Achille le pied sera fléchi sur la jambe, aussi fortement que possible, et immobilisé immédiatement dans cette position avec un appareil à attelles plâtrées laissé en place durant un mois. Il sera avantageux pour le malade de porter pendant quelque temps un appareil orthopédique.

FIN

TABLE DES MATIÈRES

DU SECOND VOLUME

SIXIÈME SECTION

AFFECTIONS CHIRURGICALES DE L'ABDOMEN.

A. Traumatismes de l'abdomen 1

1° *Contusion de l'abdomen* 1

2° *Plaies de l'abdomen* 5

3° *Corps étrangers de l'abdomen* 11

Taille stomacale 13

B. Inflammations de l'abdomen 14

1° INFLAMMATIONS DE LA PAROI ABDOMINALE 14

1° *Abcès superficiels de la paroi abdominale* 14

2° *Abcès profonds de la paroi abdominale* 17

a. Abcès périnéphrétique 17

b. Abcès de la fosse iliaque interne 19

c. Abcès de l'espace de Retzius 25

Fistules de la paroi abdominale 26

2° INFLAMMATIONS DE LA CAVITÉ ABDOMINALE 27

C. Hernies abdominales 28

1° *Hernie inguinale* 28

Cure radicale des hernies 37

2° *Hernie crurale* 51

3° *Hernie ombilicale* 59

Hernie de la ligne blanche 65

Hernie ventrale 66

Hernie obturatrice 67

Hernie lombaire 68

Anus contre nature 68

Occlusion intestinale 76

Entérotomie 85

Gastrotomie 86

D. Tumeurs de l'abdomen 88

1° TUMEURS DE LA PAROI ABDOMINALE 95

a. *Lipome de la paroi abdominale* 95
b. *Fibromes de la paroi abdominale* 97
c. *Tumeurs de l'ombilic* 101

2° TUMEURS DE LA CAVITÉ ABDOMINALE 104

A. Tumeurs de l'hypocondre droit 105

Tumeurs du foie 105
Abcès du foie 106
Kyste hydatique du foie 108
Tumeurs de la vésicule biliaire 116

B. Tumeurs de l'épigastre (estomac et pylore) 124
C. Tumeurs de l'hypocondre gauche (rate) 128

Rate mobile 131
Abcès de la rate 131
Hypertrophie de la rate 133
Kystes de la rate 137
Splénectomie 139

D. Tumeurs des flancs (rein) 140

Rein mobile ou flottant 142
1° *Kystes du rein* 145
2° *Hydronéphrose* 147
3° *Pyélonéphrite suppurée* 149
Lithiase rénale 151
Néphrotomie et néphrectomie 154

E. Tumeurs du mésogastre 160

1° *Tumeurs du grand épiploon* 160
2° *Tumeurs du mésentère* 163
3° *Tumeurs de l'arrière-cavité des épiploons* 167
4° *Tumeurs du pancréas* 169

F. Tumeurs des fosses iliaques (intestin) 172

Appendicite 178

G. Tumeurs de l'hypogastre 181

1° *Tumeurs de l'ovaire et du parovarium* 182
Ovariotomie 202
2° *Tumeurs de l'utérus* 213
Fibro-myomes utérins 214
Hystérectomie abdominale 225
Oophorectomie 226
3° *Tumeurs des trompes de Fallope* 227

H. Péritonite enkystée 227
I. De la valeur diagnostique de l'ascite dans les tumeurs de l'abdomen 22

SEPTIÈME SECTION

AFFECTIONS CHIRURGICALES DU BASSIN.

PREMIÈRE PARTIE

AFFECTIONS DES PAROIS DU BASSIN.

A. **Traumatismes des parois du bassin** 231
Fractures du bassin 231
B. **Affections inflammatoires des parois du bassin** 238
Ostéite de l'épiphyse marginale 238
Sacro-coxalgie 239
C. **Affections organiques des parois du bassin** 241

DEUXIÈME PARTIE

AFFECTIONS DES ORGANES URINAIRES DE L'HOMME.

CHAPITRE PREMIER

CATHÉTÉRISME NORMAL 245

CHAPITRE II

AFFECTIONS CHIRURGICALES DE LA VESSIE.

1° TRAUMATISMES DE LA VESSIE 249
A. **Plaies de la vessie** 249
B. **Ruptures de la vessie** 252
C. **Corps étrangers de la vessie** 253
D. **Calculs de la vessie** 255
Lithotritie 263
De la taille 266
Taille prérectale 267
— *hypogastrique* 271
2° INFLAMMATIONS DE LA VESSIE 273
A. **Cystites aiguës** 273
B. **Cystites chroniques** 275
3° AFFECTIONS ORGANIQUES DE LA VESSIE 282
4° VICES DE CONFORMATION DE LA VESSIE 289

CHAPITRE III

AFFECTIONS DE LA PROSTATE.

A. Prostatite aiguë et abcès de la prostate 291
B. Prostatite chronique 295
C. Tubercules de la prostate 298
D. Hypertrophie de la prostate 299

CHAPITRE IV

AFFECTIONS DU CANAL DE L'URÈTRE.

1° Traumatismes de l'urètre 312
A. Plaies de l'urètre 312
B. Ruptures de l'urètre 312
C. Corps étrangers de l'urètre 317
2° Inflammations de l'urètre 321
A. Urétrite aiguë 321
B. — chronique ou blennorrée 324
3° Lésions organiques de l'urètre 328
Rétrécissements de l'urètre 328
Urétrotomie 338
4° Vices de conformation de l'urètre 343
Hypospadias 343
Épispadias 346
CHAPITRE V. — Rétention et incontinence d'urine 346
CHAPITRE VI. — Tumeur urineuse. — Abcès urineux 354
CHAPITRE VII. — Infiltration d'urine 358
CHAPITRE VIII. — Des fistules urinaires 362

TROISIÈME PARTIE

AFFECTIONS DES ORGANES URINAIRES DE LA FEMME.

CHAPITRE I. — Cathétérisme de l'urètre chez la femme 369
CHAPITRE II. — Traumatismes de la vessie 371
CHAPITRE III. — Calculs de la vessie 371
CHAPITRE IV. — Affections inflammatoires de la vessie et de l'urètre 375
CHAPITRE V. — Lésions organiques de la vessie et de l'urètre 378
CHAPITRE VI. — Rétention et incontinence d'urine 379
CHAPITRE VII. — Des fistules urinaires 381
Valeur diagnostique de l'hématurie 392

QUATRIÈME PARTIE

AFFECTIONS DES ORGANES GÉNITAUX DE L'HOMME.

CHAPITRE PREMIER

AFFECTIONS DE LA RÉGION SCROTALE.

A. Traumatismes de la région scrotale 396
B. Inflammations de la région scrotale 399
1° *Épididymite* 399
2° *Orchite* 402
C. Tumeurs de la région scrotale 404
1° Tumeurs de la peau du scrotum 405
2° Tumeurs des enveloppes du scrotum sans connexion avec le testicule 406
3° Tumeurs développées dans le testicule ou en connexion intime avec cet organe 407
A. Hydrocèles 408
B. Hématocèles 421
C. Testicule syphilitique 425
D. Testicule tuberculeux 429
E. — cancéreux 435
Castration 438

CHAPITRE II

AFFECTIONS DU CORDON SPERMATIQUE.

Kystes du cordon spermatique 440
Varicocèle 442

CHAPITRE III

Affections des vésicules séminales 445
Spermatorrhée 447

CHAPITRE IV

AFFECTIONS DE LA VERGE.

1° *Ruptures de la verge* 449
2° *Plaies de la verge* 449
3° *Ulcérations de la verge* 450
4° *Balanite et balano-posthite* 455
5° *Phimosis* 455
6° *Paraphimosis* 459
7° *Tumeurs de la verge* 460
Amputation de la verge 461

CHAPITRE V

VICES DE CONFORMATION DES ORGANES GÉNITAUX DE L'HOMME..... ... 462

CINQUIÈME PARTIE

AFFECTIONS DES ORGANES GÉNITAUX DE LA FEMME.

CHAPITRE PREMIER

AFFECTIONS DE LA VULVE.

A. Traumatismes de la vulve..... 466
Périnéorraphie..... 469
B. Inflammations de la vulve..... 473
1° *Vulvite*..... 473
2° *Abcès de la vulve*..... 474
3° *Érythème, eczéma, prurit vulvaire*..... 474
4° *Vaginisme*..... 475
C. Ulcérations de la vulve..... 477
1° *Herpès, chancres de la vulve, syphilides*..... 477
2° *Épithéliome de la vulve*..... 479
3° *Esthiomène de la vulve*..... 480
D. Tumeurs de la vulve..... 482
1° *Papillomes ou végétations de la vulve*..... 482
2° *Lipome de la vulve*..... 483
3° *Kystes de la vulve*..... 484

CHAPITRE II

AFFECTIONS DU VAGIN.

1° *Corps étrangers du vagin*..... 488
2° *Vaginite*..... 488
3° *Tumeurs du vagin*..... 491
Colporraphie..... 493

CHAPITRE III

AFFECTIONS DE L'UTÉRUS

1° TRAUMATISMES DE L'UTÉRUS..... 495
2° DÉPLACEMENTS ET DÉVIATIONS DE L'UTÉRUS..... 497
a. *Prolapsus de l'utérus*..... 497
b. *Inversion de l'utérus*..... 503

c. *Antéversion, antéflexion de l'utérus* 508
d. *Rétroversion, rétroflexion de l'utérus* 512
3° Hypertrophie de l'utérus 518
4° Inflammations de l'utérus. — Métrites 521
Métrite aiguë 527
Métrite chronique 529
Endométrite catarrhale 529
Endométrite hémorragique 531
Métrite parenchymateuse 536
Ulcérations du col de l'utérus 539
5° Tumeurs de l'utérus 540
A. **Polypes de l'utérus** 541
B. **Cancer de l'utérus** 551
Hystérectomie vaginale 557

CHAPITRE IV

AFFECTIONS DES ANNEXES DE L'UTÉRUS.

A. **Hernie de l'ovaire** 563
B. **Inflammation des annexes de l'utérus** 565
C. **Hématocèle péri-utérine** 586

CHAPITRE V

Vices de conformation des organes génitaux de la femme.

1° *Soudure des petites lèvres entre elles* 591
2° *Imperforation de l'hymen* 591
3° *Cloisonnement du vagin* 594
4° *Absence de vagin* 594
5° *Vices de conformation du col utérin* 595

SIXIÈME PARTIE

AFFECTIONS DE L'ANUS ET DU RECTUM.

CHAPITRE PREMIER

AFFECTIONS DE L'ANUS.

A. **Traumatismes de l'anus** 598
B. **Ulcérations et végétations de l'anus** 599
C. **Abcès de la marge de l'anus. — Phlegmon du creux ischio-rectal** 601
D. **Fistules à l'anus** 607
E. **Fissure à l'anus** 618
F. **Vices de conformation de l'anus** 622

CHAPITRE II

AFFECTIONS DU RECTUM.

1° *Plaies du rectum* 630
2° *Corps étrangers du rectum* 631
3° *Rectite* 633
4° *Prolapsus du rectum* 634
5° *Hémorroïdes* 638
6° *Rétrécissements du rectum* 646
7° *Tumeurs du rectum* 663

A. **Polypes du rectum** 663
B. **Cancer du rectum** 664

HUITIÈME SECTION

AFFECTIONS CHIRURGICALES DU MEMBRE INFÉRIEUR.

CHAPITRE PREMIER

AFFECTIONS CHIRURGICALES DE LA HANCHE.

1° Luxations de la hanche 676

A. **Luxations traumatiques de la hanche** 676
B. **Luxation congénitale de la hanche** 691

2° Fractures du col du fémur 696
3° Inflammations de la hanche 705

A. **Arthrite aiguë coxo-fémorale** 705
B. — **sèche coxo-fémorale** 707
C. **Arthrite tuberculeuse coxo-fémorale ou coxalgie** 707
D. **Luxation spontanée de la hanche** 720
E. **Ankylose de la hanche** 723
F. **Résection de la hanche** 726
G. **Désarticulation coxo-fémorale** 727

CHAPITRE II

AFFECTIONS CHIRURGICALES DE LA CUISSE.

1° Adénites inguinales 729
2° Tumeurs de l'aine 731

A. **Abcès de l'aine** 735
B. **Kystes de l'aine** 736
C. **Tumeurs sanguines de l'aine** 736

3° Plaies et contusions de la cuisse 742
4° Fractures de cuisse 743

5° Pseudarthrose du fémur..... 749
6° Ostéomyélite de la cuisse..... 753
7° Anévrysme de l'artère fémorale..... 756
8° Tumeurs de la cuisse..... 757
9° Affections du nerf sciatique..... 760
10° Amputation de la cuisse..... 762

CHAPITRE III

AFFECTIONS CHIRURGICALES DU GENOU.

A. Affections de la région rotulienne..... 763
1° *Fractures de la rotule*..... 764
2° *Rupture du ligament rotulien*..... 769
3° *Rupture du tendon rotulien*..... 770
4° *Luxation de la rotule*..... 770
5° *Contusion et plaies de la région rotulienne*..... 772
6° *Hygroma de la bourse prérotulienne*..... 772
7° *Abcès de la bourse prérotulienne. Phlegmon périarticulaire*..... 773

B. Affections de l'articulation du genou..... 774
1° *Hémarthrose du genou*..... 774
2° *Entorse du genou*..... 775
3° *Plaies du genou*..... 777
4° *Fracture du genou*..... 779
5° *Luxations du genou*..... 780
6° *Arthrites du genou*..... 782
a. *Arthrite traumatique du genou*..... 782
b. *Arthrite spontanée non tuberculeuse*..... 784
c. *Arthrite spontanée tuberculeuse, ou tumeur blanche du genou*..... 789
d. *Ostéoarthrite spontanée chronique non tuberculeuse du genou, ou ostéomyélitique*..... 799
e. *Arthrite sèche du genou*..... 801
f. *Ankylose du genou*..... 803
Résection du genou..... 807
g. *Hydarthrose du genou*..... 810
h. *Corps étrangers du genou*..... 816
i. *Genu valgum*..... 819
j. *Genu varum*..... 821
k. *Exostoses du genou*..... 822
l. *Sarcome du genou*..... 822
m. *De la douleur du genou*..... 824
n. *Désarticulation du genou*..... 825

C. Affections du creux poplité..... 826
a. *Traumatismes du creux poplité*..... 826
b. *Inflammations du creux poplité*..... 827
c. *Anévrysme poplité*..... 828
d. *Kystes du creux poplité*..... 833
e. *Rétraction des muscles du jarret*..... 835

c. *Varices et ulcères de la jambe*.....
Amputation de la jambe.....

CHAPITRE V

AFFECTIONS CHIRURGICALES DU COU-DE-PIED.

a. *Fractures malléolaires*.....
b. *Luxation tibio-tarsienne*.....
c. *Rupture du tendon d'Achille*.....
d. *Luxation des tendons du cou-de-pied*.....
e. *Synovites tendineuses du cou-de-pied*.....
f. *Arthrite tibio-tarsienne*.....

CHAPITRE VI

AFFECTIONS CHIRURGICALES DU PIED.

1° *Plaies du pied*.....
2° *Fractures du pied*.....
Fracture du calcanéum.....
3° *Luxations des os du pied*.....
Luxations de l'astragale.....
4° *Nécrose du calcanéum*.....
5° *Ostéoarthrites tuberculeuses du pied*.....
6° *Tarsalgie*.....
7° *Ulcérations du pied*.....
a. *Ulcérations du pied d'ordre trophique*.....
b. *Ulcérations syphilitiques*.....
c. *Mal plantaire perforant*.....
d. *Ongle incarné*.....
8° *Gangrène du pied*.....
9° *Tumeurs du pied*.....
a. *Durillon, cor, oignon*.....
b. *Exostose sous-unguéale*.....